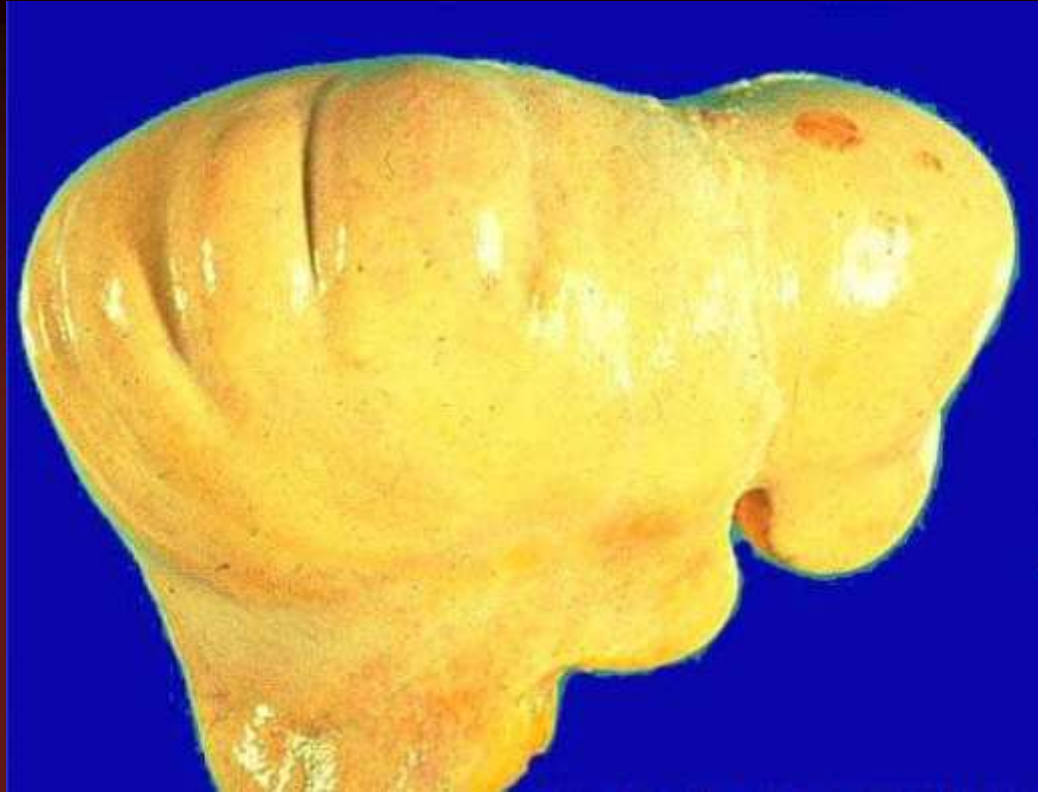

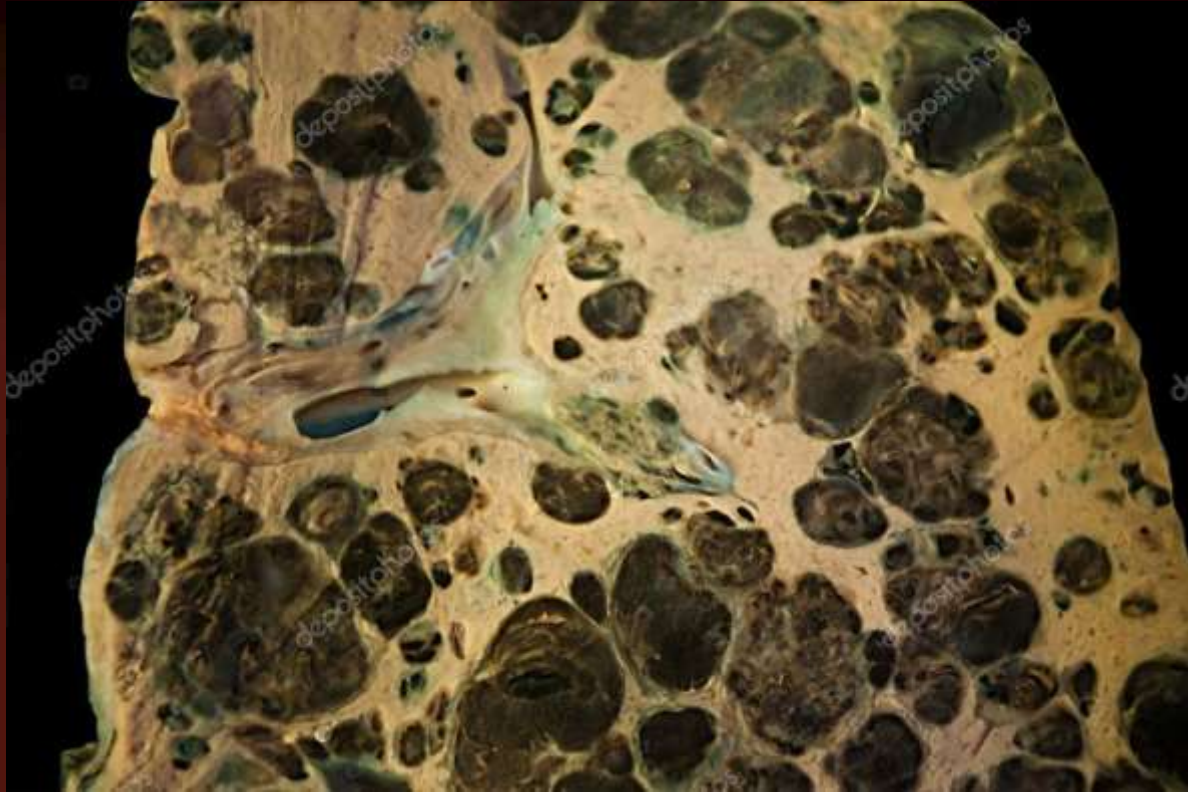
Одеський національний медичний університет  
Кафедра нормальної та патологічної клінічної анатомії

# Екзаменаційні макропрепарати

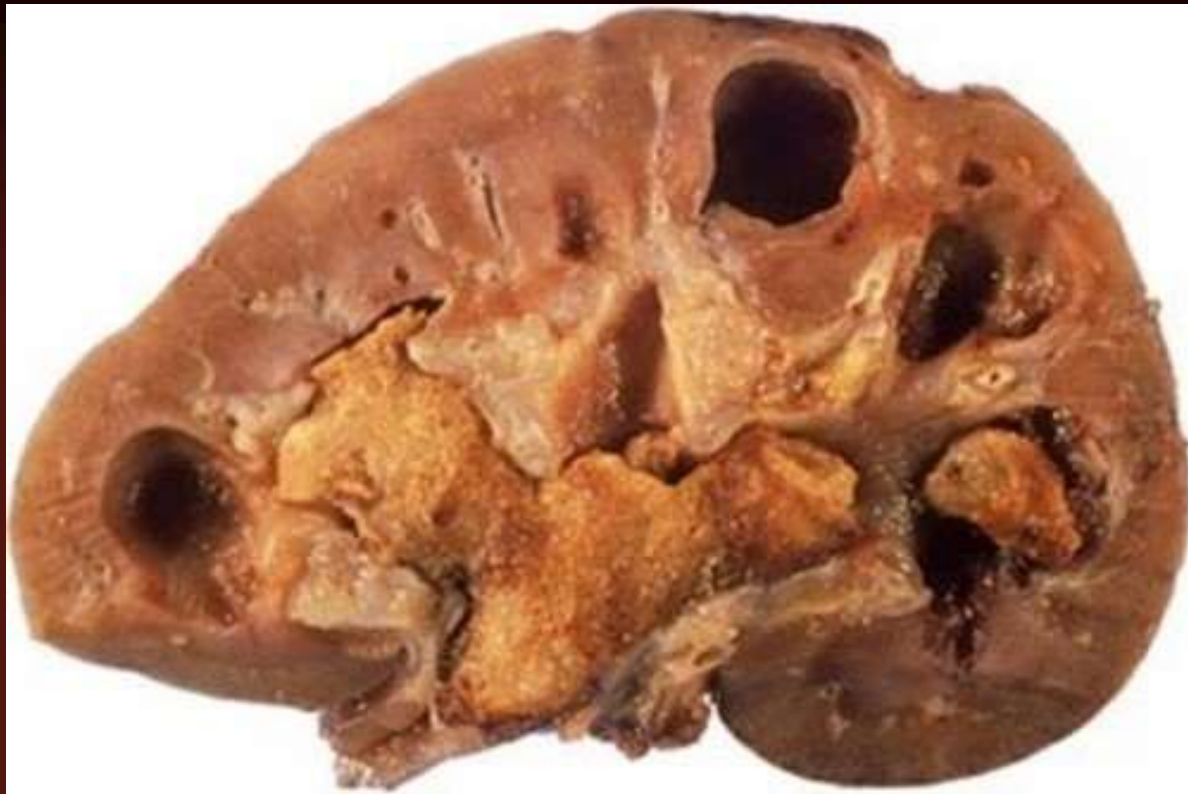Одеса - 2022



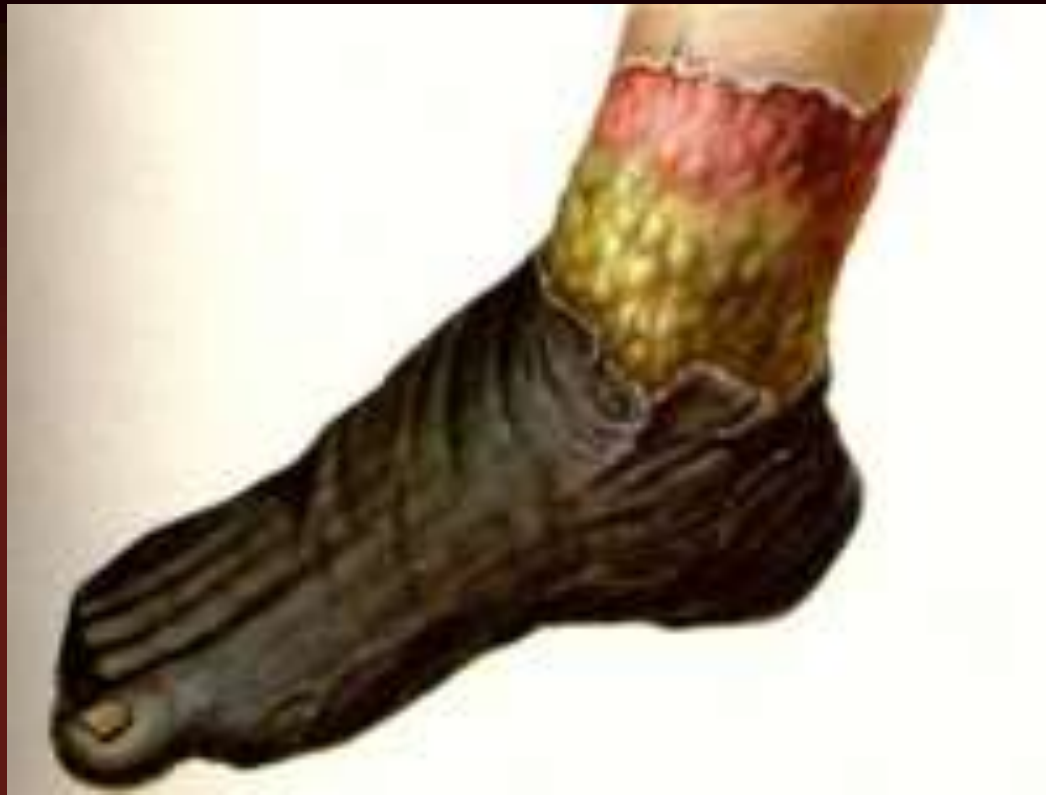Паренхіматозна жирова  
дистрофія печінки



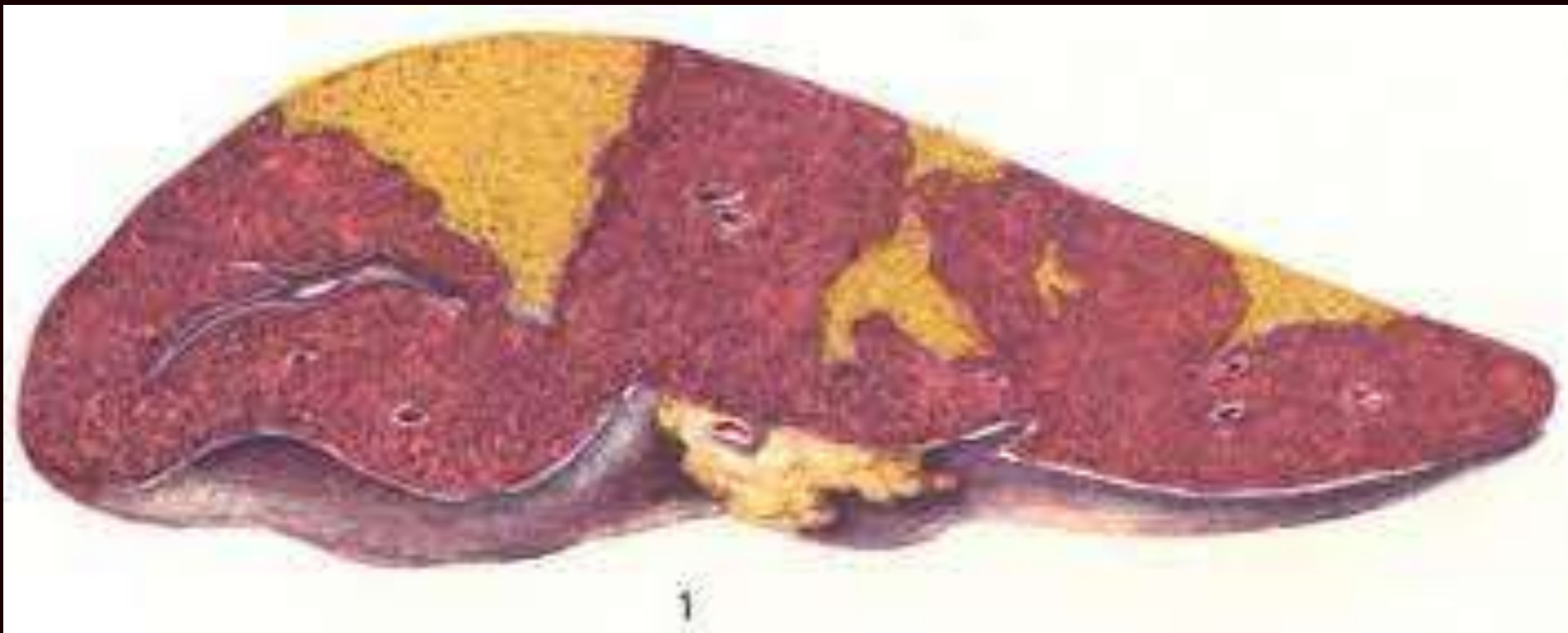
Метастази меланоми в  
печінку



Камені в нирці

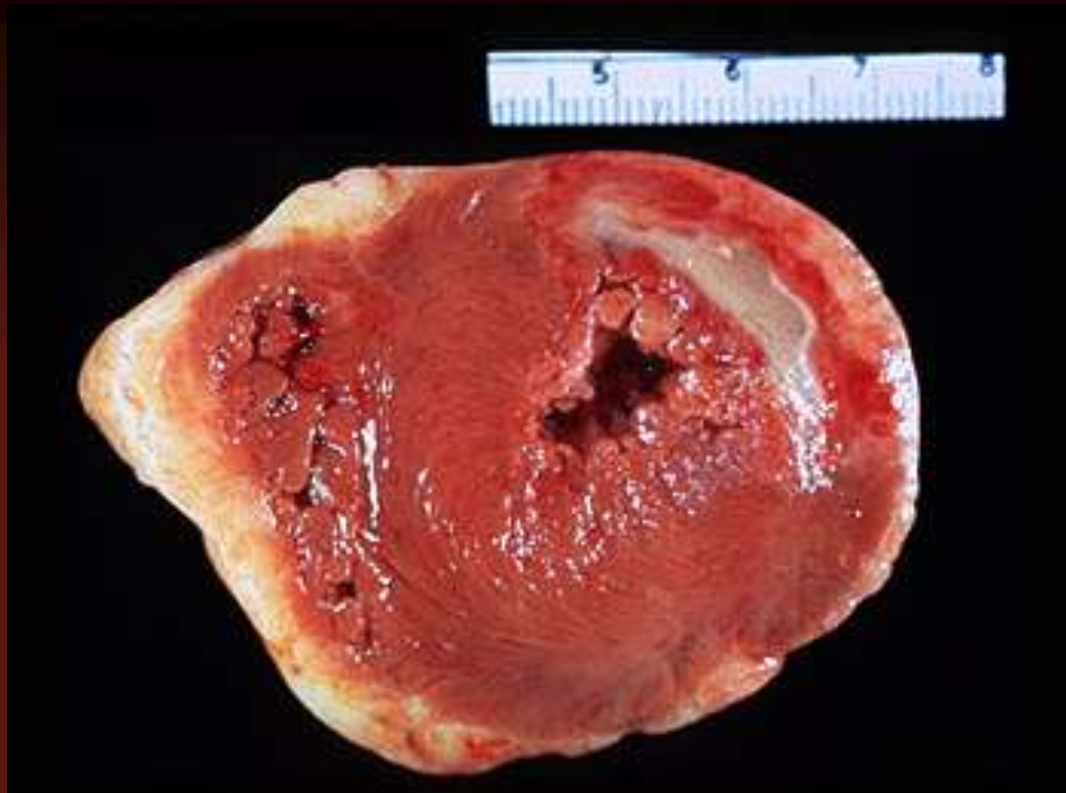

Гангрена кінцівки

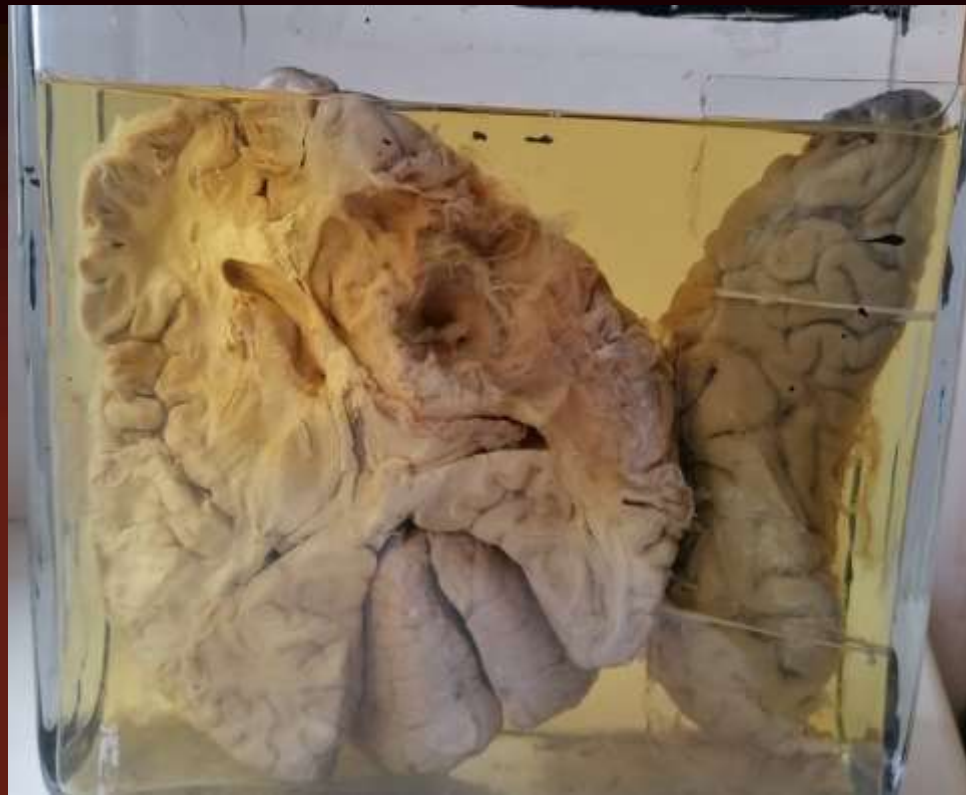

Інфаркт селезінки



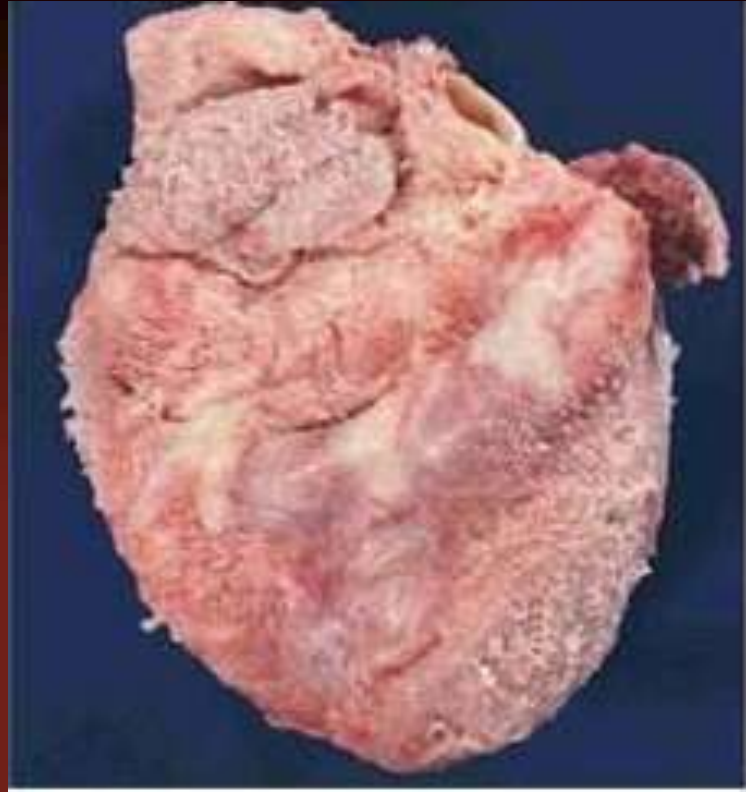


Інфаркт міокарда



Кіста мозку

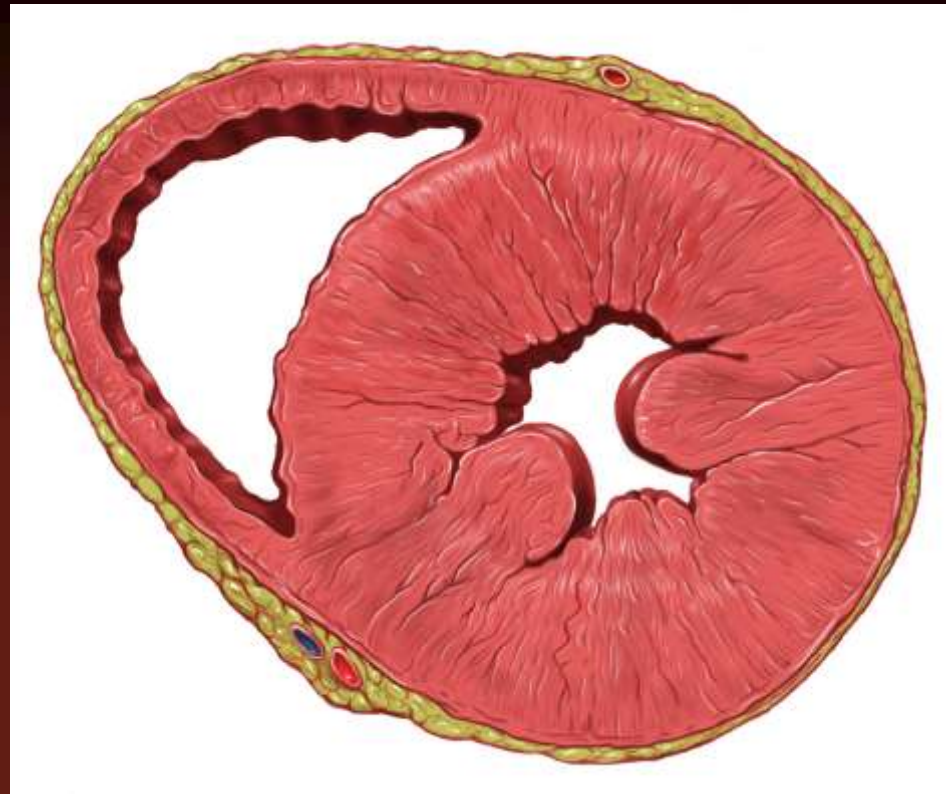




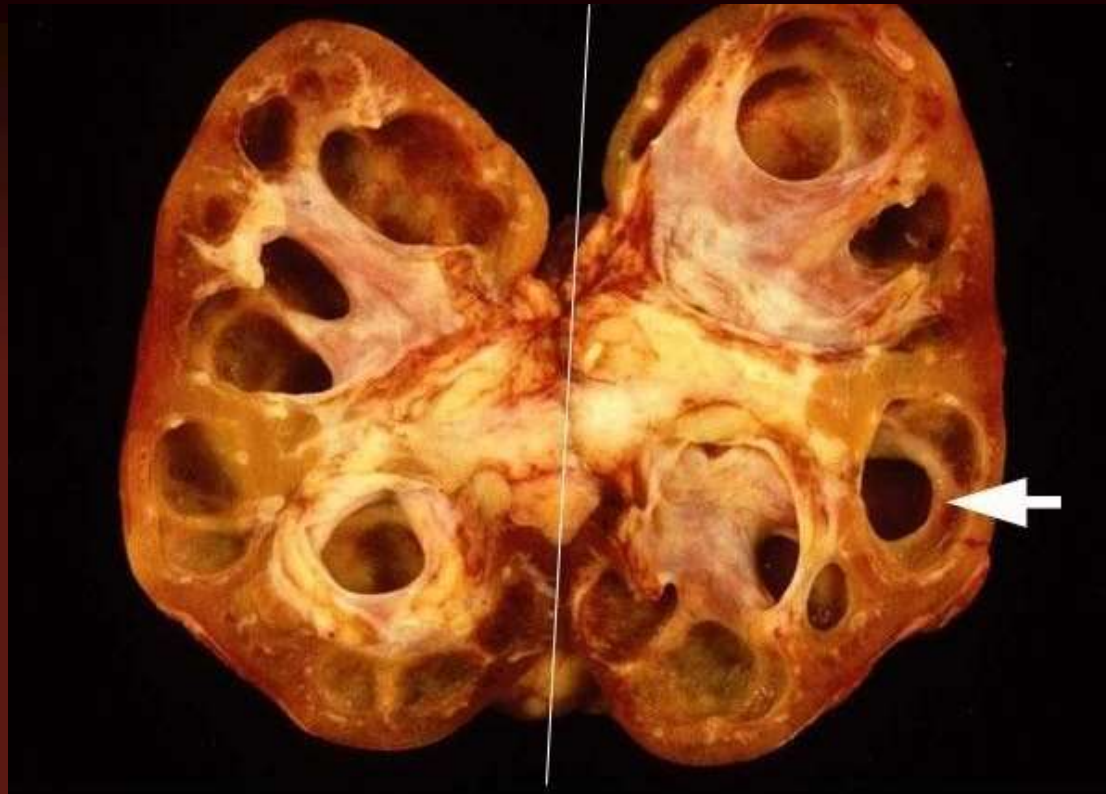
Фібринозний епікардит



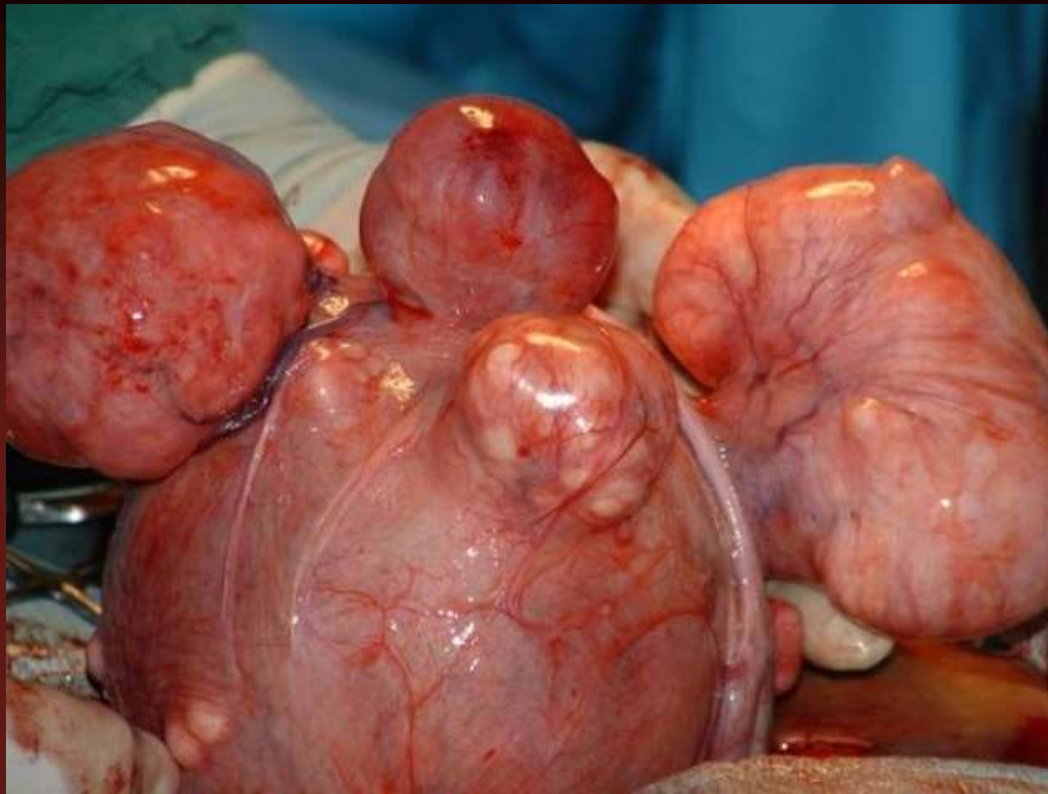Амілоїдоз нирки



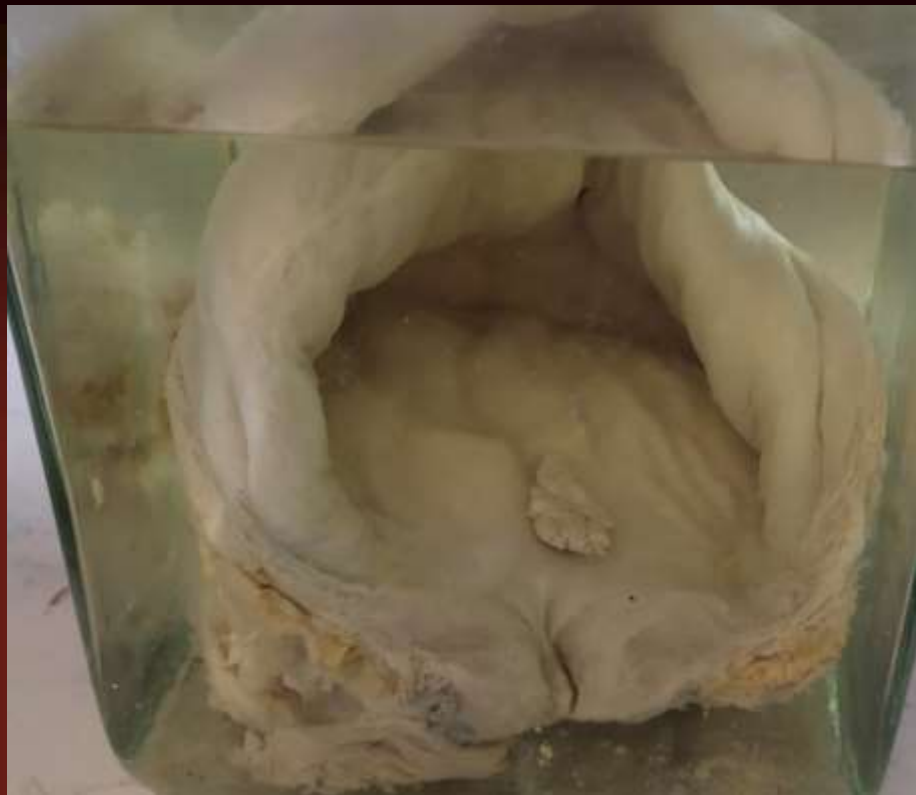
Гіпертрофія серця



Гідронефроз нирки

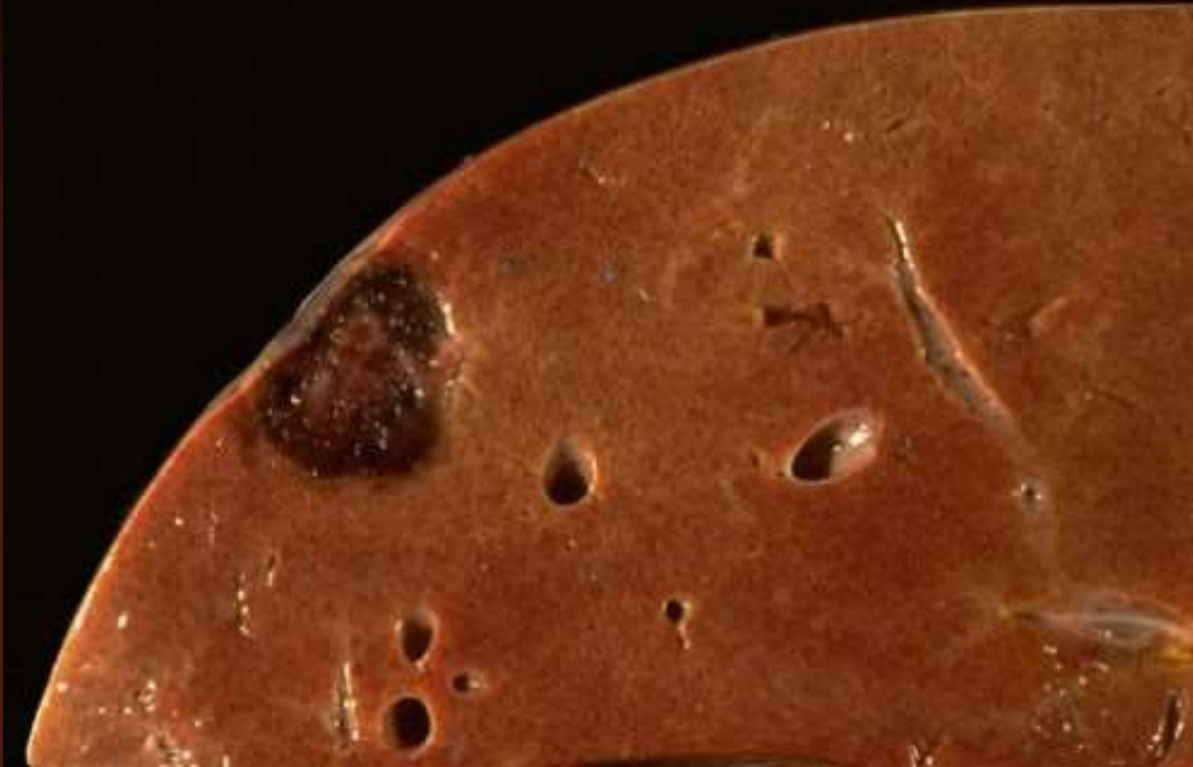

Фіброміома матки



Папілома сечового міхура

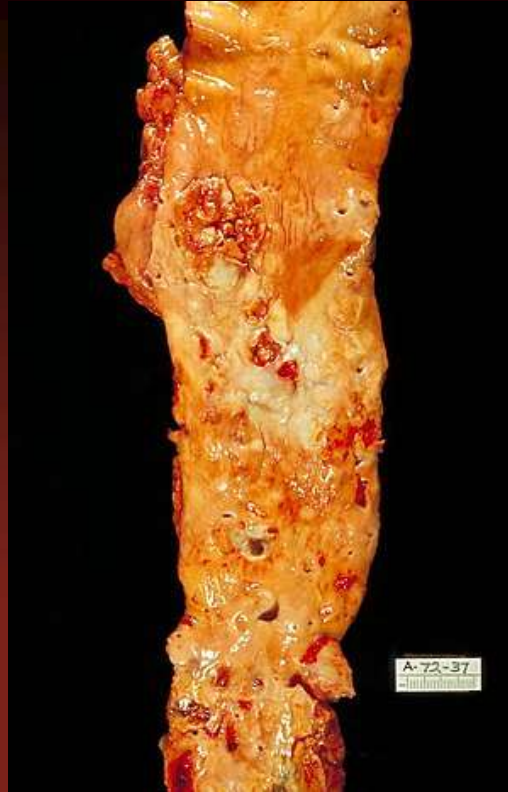



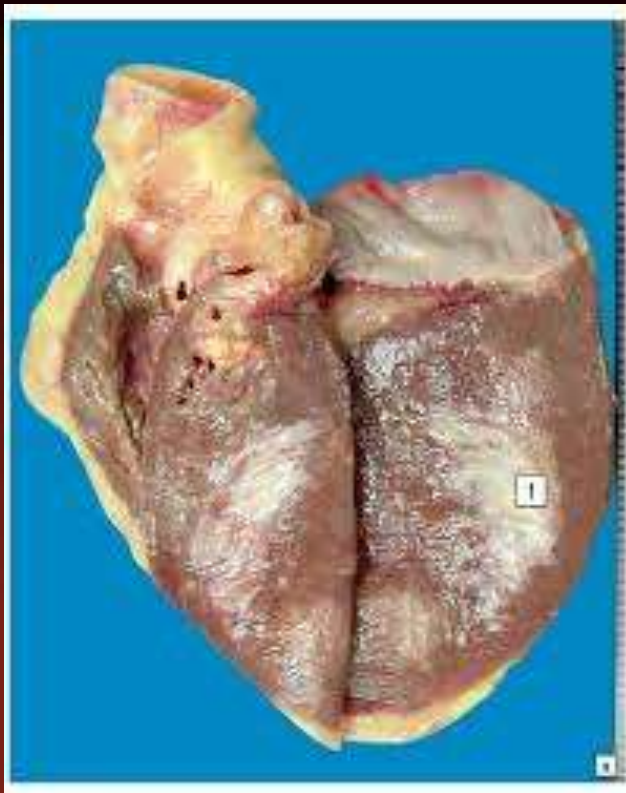
Кавернозна гемангіома  
печінки



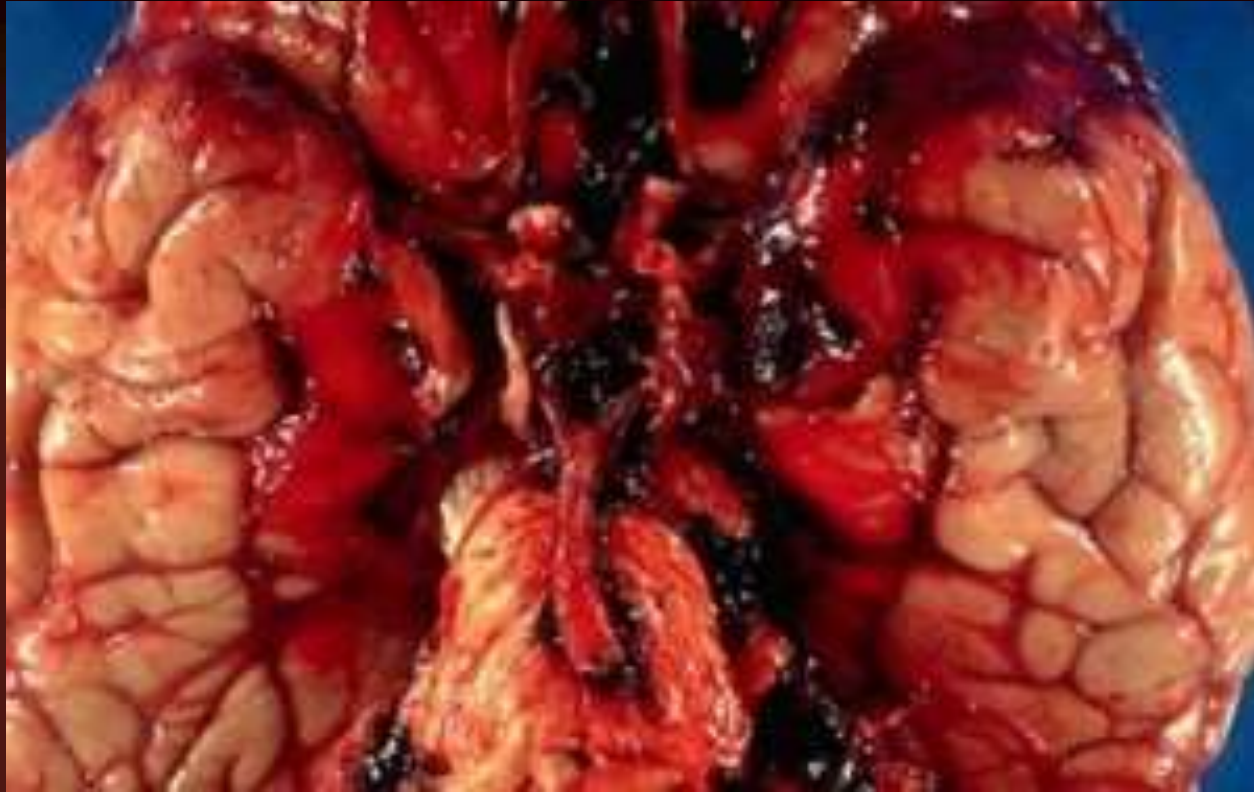
Селезінка при  
лімфогранулематозі



Атеросклероз аорти

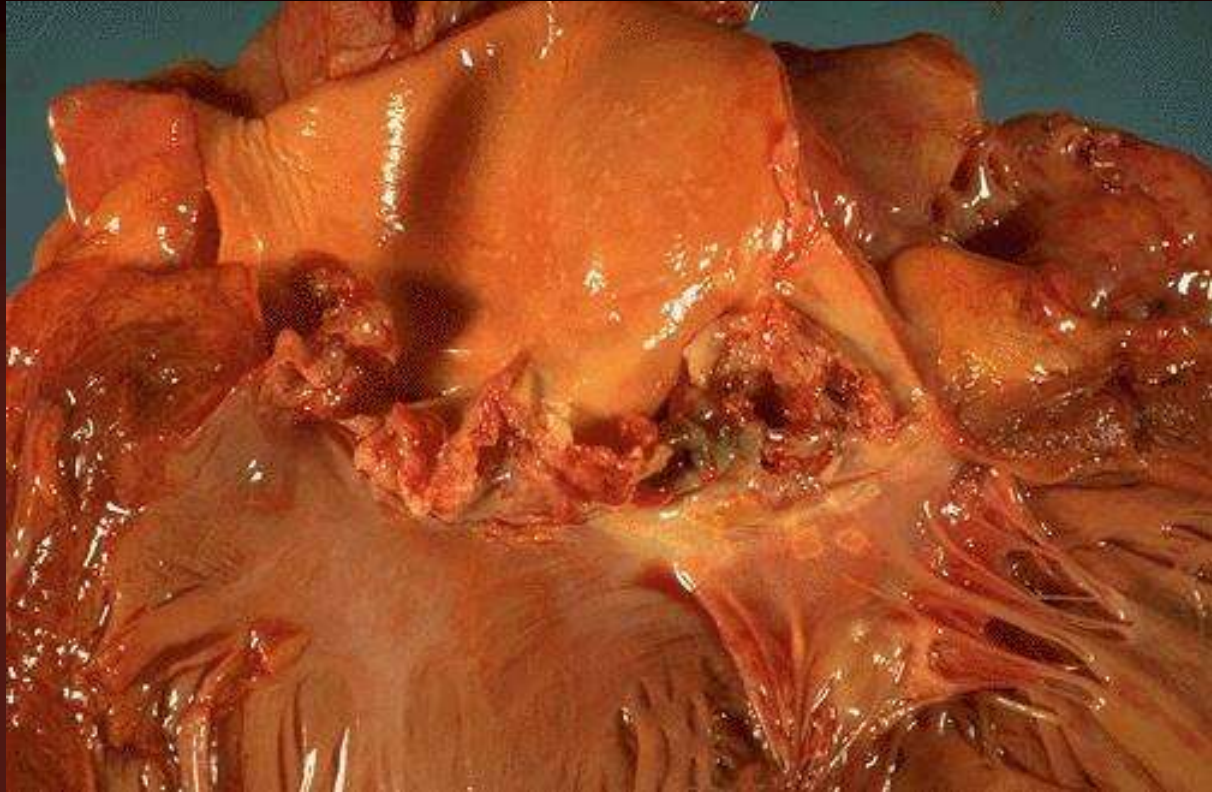


Постінфарктний  
кардіосклероз



**КрОВОВИЛИВ В ГОЛОВНИЙ  
МОЗОК**





Ревматичний бородавчастий  
ендокардит





Первинно зморщена  
нирка



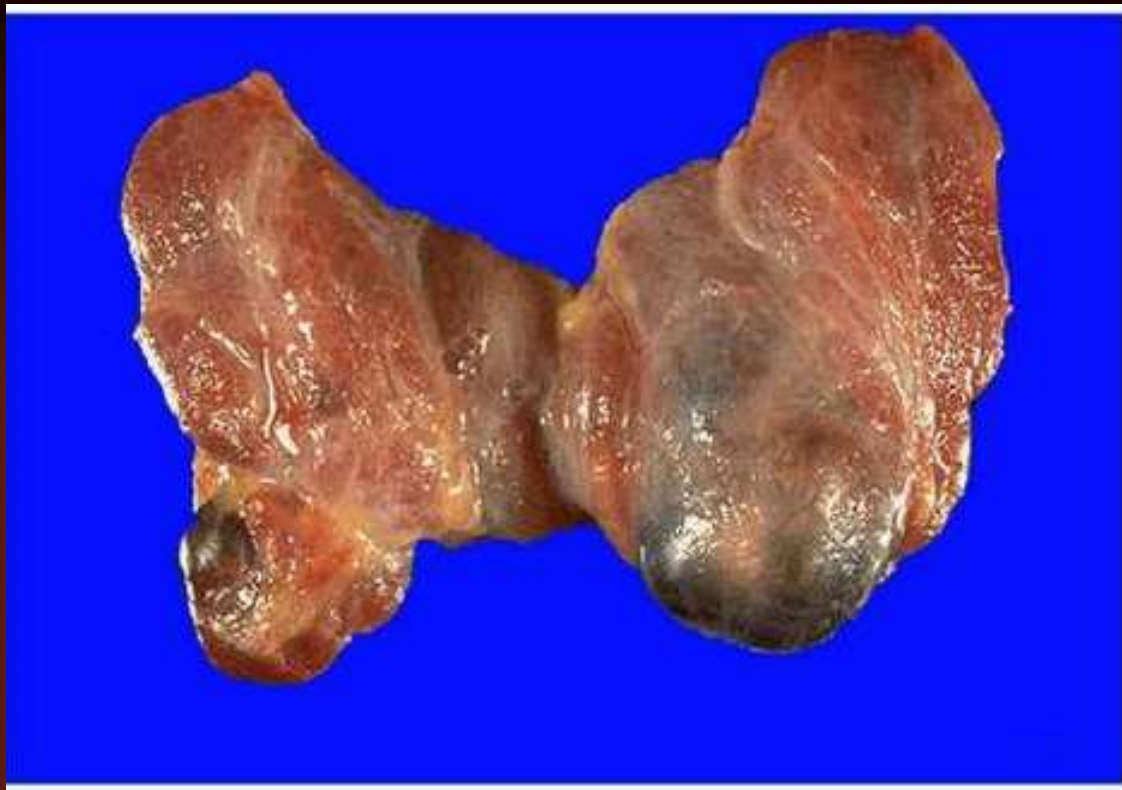
Крупозна пневмонія



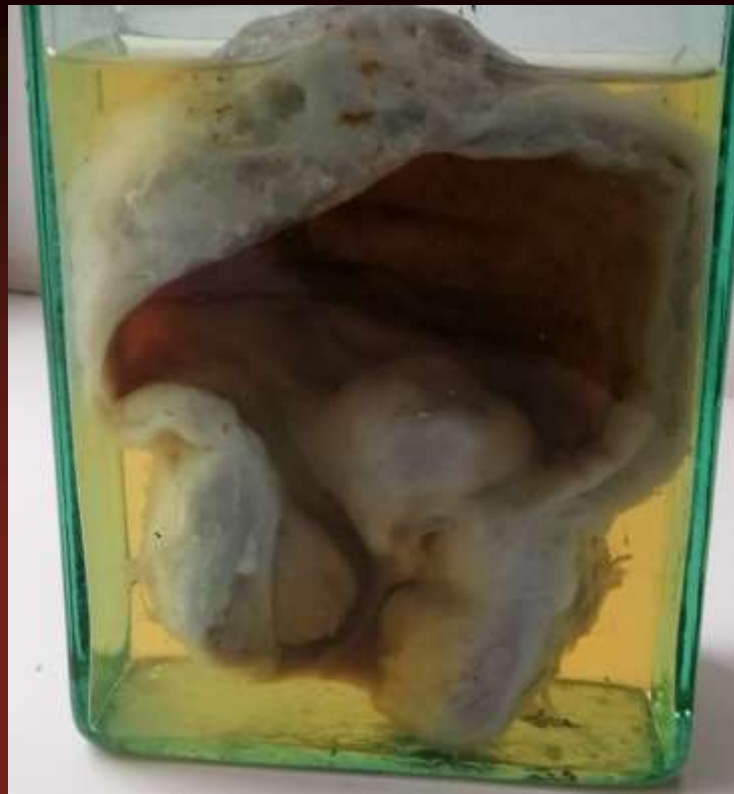
Хронічна виразка шлунку



Фібринозний коліт при  
дизентерії

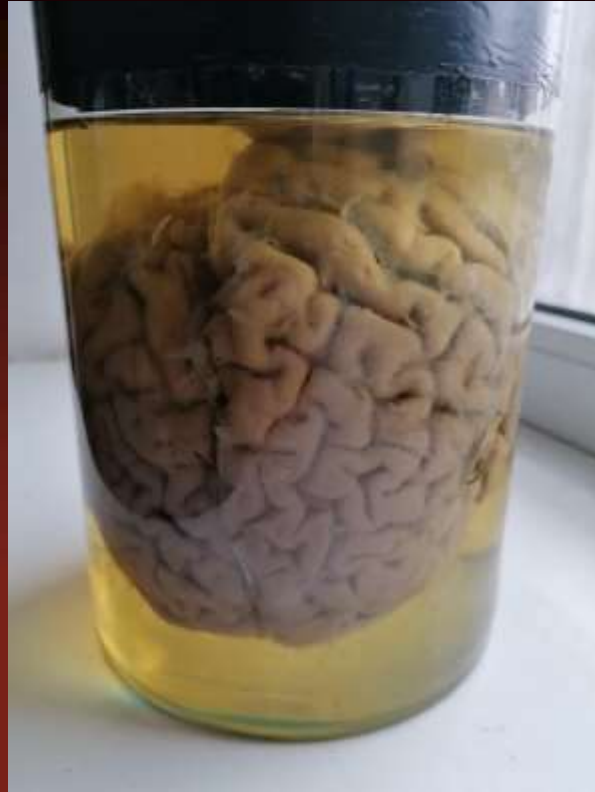

Колоїдний зоб



Гіпертрофія  
передміхурової залози





Гнійний лептоменінгіт



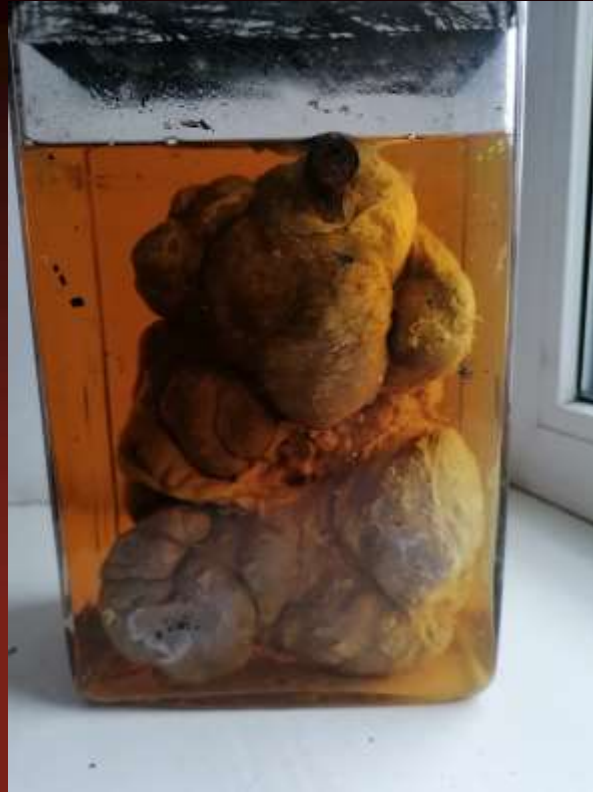Норма



Дифтерія трахеї та  
бронхів



Кавернозный туберкулез  
легень



Сифілітична дольчаста  
печінка