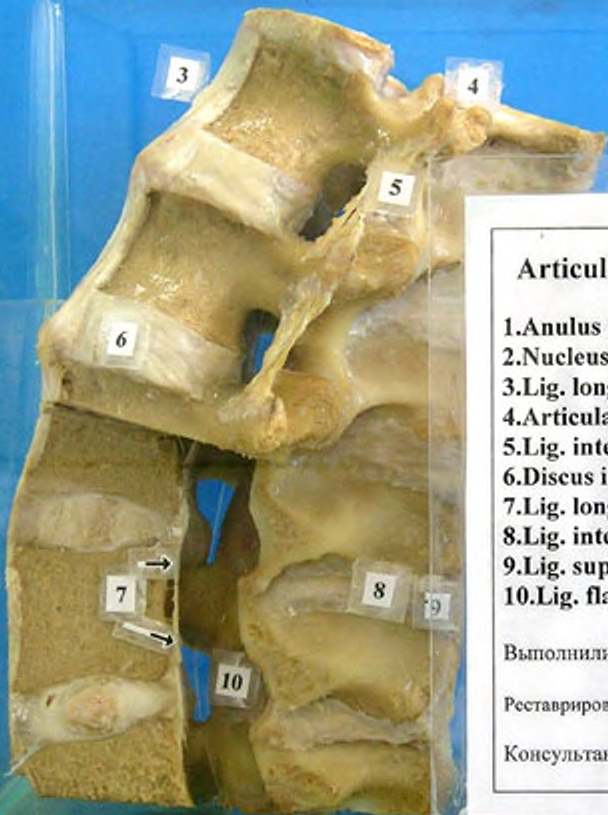

**Фотографії анатомічних препаратів
кафедри нормальної та патологічної
клінічної анатомії
Одеського національного медичного
університету**

З'єднання кісток

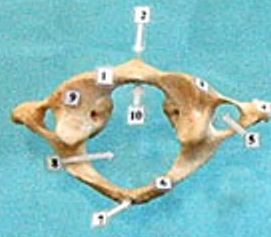

Articulationes Vertebralis

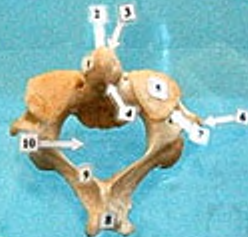
1. Anulus fibrosus
2. Nucleus pulposus
3. Lig. longitudinale anterior
4. Articulatio zygapophysealis
5. Lig. intertransversarium
6. Discus intervertebralis
7. Lig. longitudinale posterior
8. Lig. interspinale
9. Lig. supraspinale
10. Lig. flavum

Выполнили: Чечулин Ю.-Чеботарев Е.
Ик.мед.ф-та УИРС-1995г.
Реставрировал: Джуринский Р.
Ик.ст.ф-та.УИРС-2005г.
Консультант: доцент Павлова А.И.

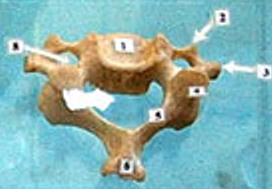
VERTEBRAE CERVICALES PRIMI



I. ATLAS



II. AXIS



III. VERTEBRA CERVICALIS

Vertebrae cervicales

I. Atlas (C1)

1. Arcus anterior
2. Tuberculum anterius
3. Massa lateralis
4. Processus transversus
5. Foramen transversarium
6. Arcus posterior
7. Tuberculum posterius
8. Foramen vertebrae
9. Facies articularis superior
10. Fovea dentis

II. Axis (C2)

1. Dens
2. Corpus vertebrae
3. Facies articularis anterior
4. Facies articularis posterior
5. Facies articularis superior
6. Processus transversus
7. Foramen transversarium
8. Processus spinosus
9. Arcus vertebrae
10. Foramen vertebrae

III. Vertebra cervicalis (C3-C7)

1. Corpus vertebrae
2. Tuberculum anterius processus transversus
3. Tuberculum posterius processus transversus
4. Facies articularis superior
5. Arcus vertebrae
6. Processus spinosus
7. Foramen vertebrae
8. Foramen transversarium

исполнитель: Хамза Салах (Сирия) Ин. стомат. ф. УИРС 1990г.
 реставрировал: Азизул Исми б. Мохд Пуат (Малайзия) Ин. мед. ф. УИРС 2005г.
 Azizul Ismie b. Mohd Puat (Malaysia)
 консультанты: Проф. Ильин Н. Н., Доц. Загоруйко Ю. В., Асс. Матюшенко Ф. Н.

Ossa cranii neonatorum

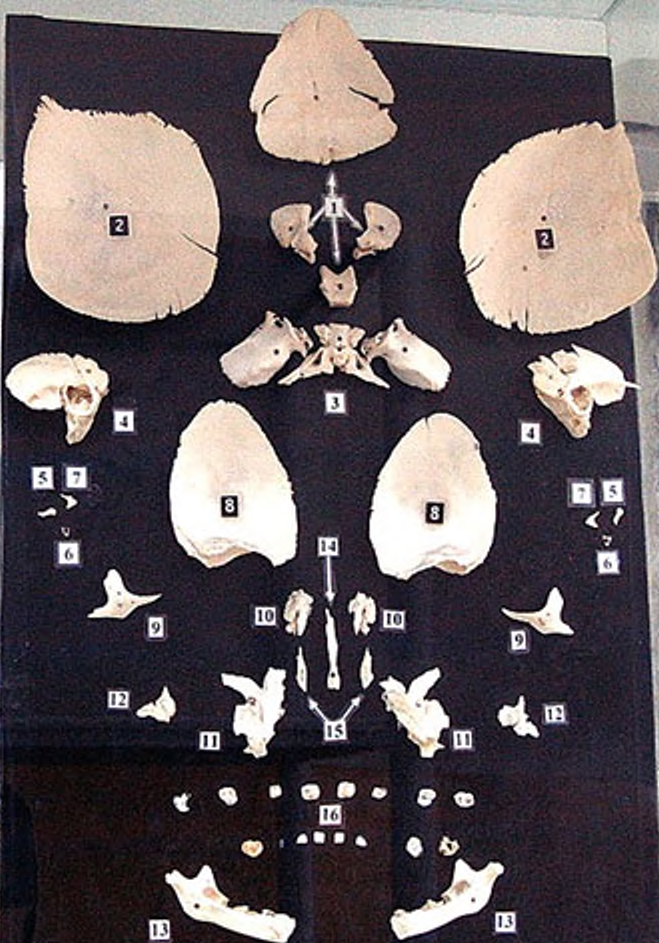
1. os occipitale
2. os parietale
3. os sphenoidale
4. os temporale
5. malleus
6. stapes
7. incus
8. os frontale
9. os zygomaticum
10. os ethmoidale
11. maxilla
12. os palatinum
13. mandibula
14. vomer
15. concha nasalis inferior
16. dentes decidui

Исполнитель: Иванов С.И. 1911 г.

Реставрировал: Ялонецкий Ю.П.
Чайка М.А.

студ. леч. мед. ф. УИРС 2005 г.

Консультант: ст. пр. Коробицына Г.В.



Articulatio temporomandibularis

1. Squama temporalis
2. Capsula articularis
3. Discus articularis
4. Tuberculum articulare
5. Caput mandibulae
6. M.pterygoideus lateralis
(Caput superior)
7. M.pterygoideus lateralis
(Caput inferior)
8. M.temporalis
9. A.maxillaris
10. M.pterygoideus medialis
11. N.alveolaris inferior et
A.alveolaris inferior
12. lig.stylomandibulare
13. Processus mastoideus

Исполнители: Кравченко А.С.

Карапаева А.В.

Студ. I к.стом. ф. 1998 г

Реставрировал: Лоу Тинкань 委廷凱

Студ. I к.стом. ф. 2005 г

Консультант: асс. Слученко А. Н.



JUNCTURAE STERNOCOSTALES

1. Lig. interclaviculare
2. Discus articularis
3. Lig. costoclaviculare
4. Lig. sternoclaviculare ant.
5. Articulationes sternocostales
6. Lig. sternocostalia radiata
7. Juncturae costochondrales
8. Membrana sterni
9. Membrana intercostalis ext.
10. Lig. costoxiphoidae
11. Juncturae interchondrales

Выполнили:

Киселевская И.

студ. Пх. мед. ф.

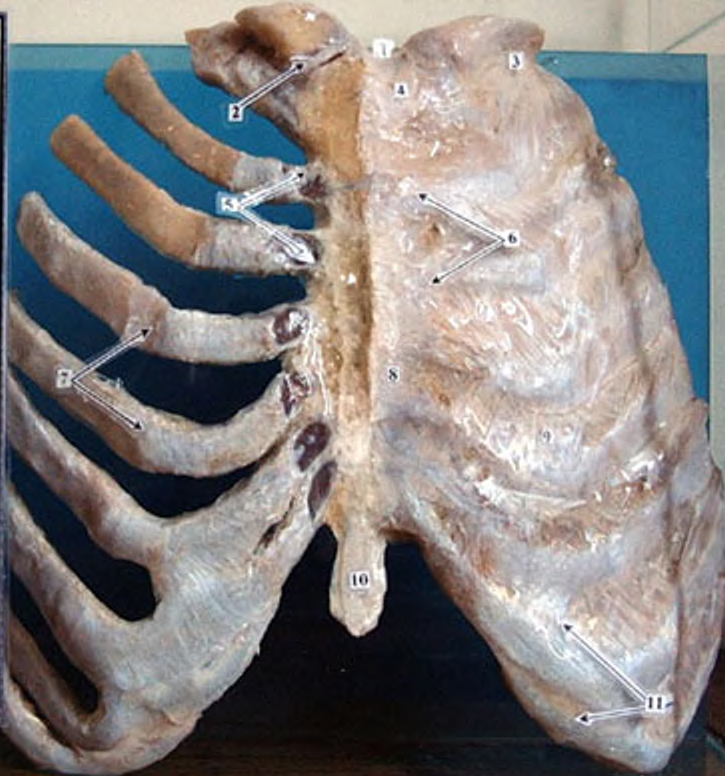Павлова Н.

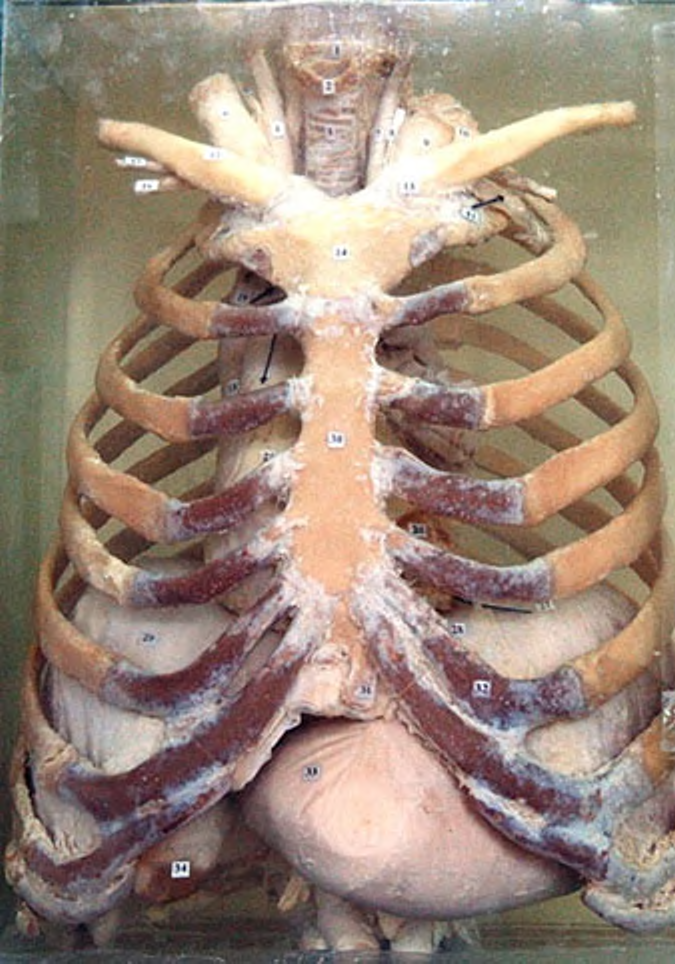
студ. Ик. мед. ф. 2005г.

Консультанты:

проф. Козырь Н.Н.;

ст. преп. Баранова Н.В.





Organo toracico.

1. Oesophagus (pars cervicalis).
2. Arcus cartilago crivoides.
3. Trachea.
4. A. carotis communis dextra.
5. N. vagus.
6. A. pulmonaris intera dextra.
7. A. carotis communis sinistra.
8. N. vagus.
9. A. pulmonaris intera sinistra.
10. A. subclavia sinistra.
11. V. subclavia sinistra.
12. Clavicula.
13. Articulatio sternoclavicularis.
14. Manubrium sterni.
15. Costa I.
16. V. subclavia dextra.
17. A. subclavia dextra.
18. V. cava superior.
19. V. brachiocephalica dextra.
20. Bulbus aortae.
21. Aorta descendens.
22. Bifurcatio segmentalis.
23. Arteria dextra.
24. Radix pulmonis.
25. Adiposum subpericardiale cordis.
26. Myocardium.
27. Apex cordis.
28. Pericardium.
29. Diaphragma (m. phrenicus).
30. Corpus sterni.
31. Processus xiphoides.
32. Pars cartilaginea costae.
33. Venter (s. gaster) - pars pleurica.
34. Vesica fellea.

Венюк И. И.

Перченко М. М. Ф. I к.

Китон С. М. Ф. I к. - СПб. 2005.

Копия по заказу:

Проф. Ильин В. И.

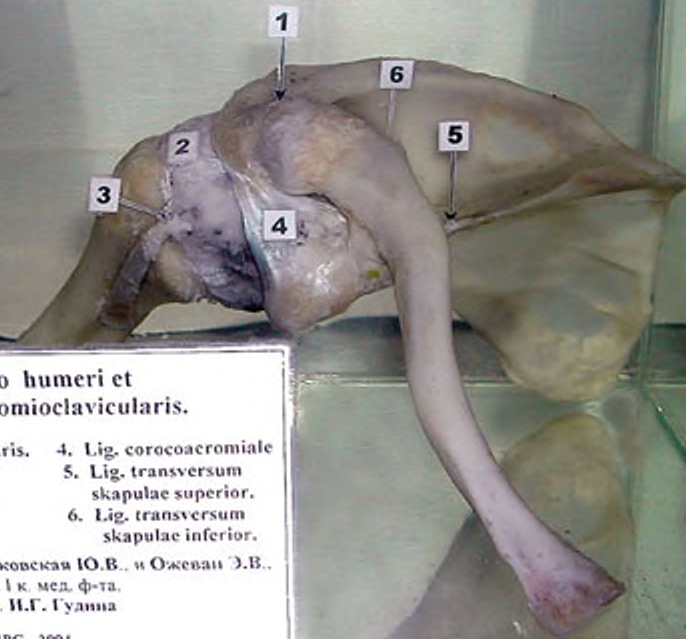Асс. Матюшенко Ф. И.

Articulatio humeri – facies posterior

- | | |
|--------------------------|------------------------------|
| 1. Capsula articularis | 4. Lig. transversum scapulae |
| 2. Lig. coracoacromiale | 5. Acromion |
| 3. Processus coracoideus | |

Исполнитель: студ. II к. мед. фак. Тимофеев А. УИРС-2000г.
студ. I к. стомат. фак. Вишневская А.И. УИРС-2004г.
Консультант: проф. Козырь Н.Н., ст. преп. Коробецкая Г.В.





**Articulatio humeri et
articulatio acromioclavicularis.**

- | | |
|--|---|
| 1. Art. acromioclavicularis. | 4. Lig. coracoacromiale |
| 2. Capsula articularis. | 5. Lig. transversum
skapulae superior. |
| 3. Tendo caput longum
m. bicipitis brachii. | 6. Lig. transversum
skapulae inferior. |

Реставрировали: Храпковская Ю.В. и Ожеван Э.В.,
студ. I к. мед. ф-та.
Консультант: ст. преп. И.Г. Гудина



ARTICULATIO CUBITI

1. Os humerus.
2. Trochlea humeri.
3. Capitulum humeri.
4. Capsula articularis.
5. Os ulna.
6. Os radius.
7. Olecranon.
8. Processus coronoideus.
9. Bursa olecrani.

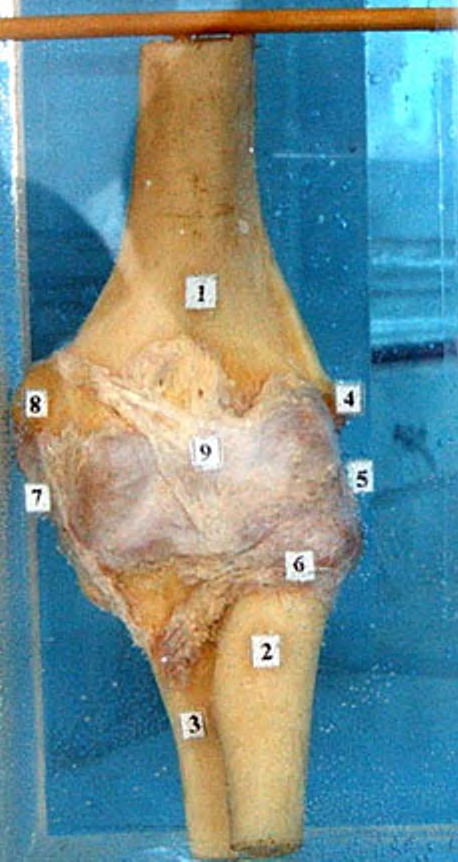
Исполнитель: Заич А., студ. 1 к.
 мед. ф-та 2004 год
 Консультант: старпреп. Гуляша Н.Г.

ARTICULATIO CUBITI

1. Humerus
2. Radius
3. Ulna
4. Epicondylus lateralis
5. Lig. collaterale radiale
6. Lig. anulare radii
7. Lig. collaterale ulnare
8. Epicondylus medialis
9. Capsula articularis

Исполнитель : МОХД САЛИХИН БИН СЕЛАМАТ
(МАЛАЙЗИЯ)
MOHD SALIHIN BIN SELAMAT
(MALAYSIA)
студ. 1к, мед. ф., УИРС 2005г.

Консультанты : ПРОФ. ИЛЬИН И.И.,
Асс. МАТЮШЕНКО Ф.Н.

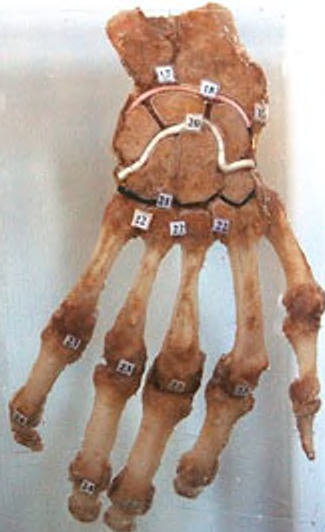

Articulationes Manus

17. Discus articularis
18. Articulatio radiocarpea
19. Processus styloideus lateralis
20. Articulatio intercarpea
21. Articulatio carpometacarpea
22. Articulatio intermetacarpea
23. Articulatio metacarpophalangea
24. Articulatio interphalangea

Исполнитель:
Ветеринарской ДА Глушанков А.А. 1994-1995г
Реставрировал:
Арифат Ханум Радаван (Малайзия)
Arifah Hanum Radawan (Malaysia)
СТУД.КА.МЕД.Ф-Т УИРС 2005

Консультанты:
Проф. Ивань И.Н., Асс. Слученко А.И.



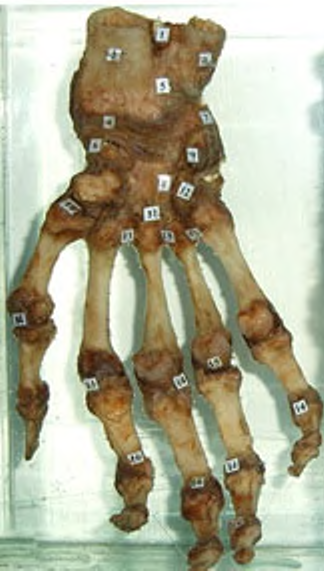Articulationes Manus

Membrana iuctoartrosa antibrachii

03. Os radius
04. Os ulna
04. Lig. radiocarpeum palmare
05. Articulatio radioulnaris distalis
06. Lig. collaterale radiale
07. Lig. collaterale ulnare
08. Lig. carpi radiale
09. Os pisiforme
10. Articulatio carpometacarpea pollicis
11. Lig. carpometacarpeum palmare
12. Hamulus ossis hamati
13. Liggg. metacarpea palmaria
14. Liggg. collateralia
15. Articulatio metacarpophalangea
16. Articulatio interphalangea

Исполнитель:
Ветеринарской ДА Глушанков А.А. 1994-1995г
Реставрировал:
Арифат Ханум Радаван (Малайзия)
Arifah Hanum Radawan (Malaysia)
СТУД.КА.МЕД.Ф-Т УИРС 2005г

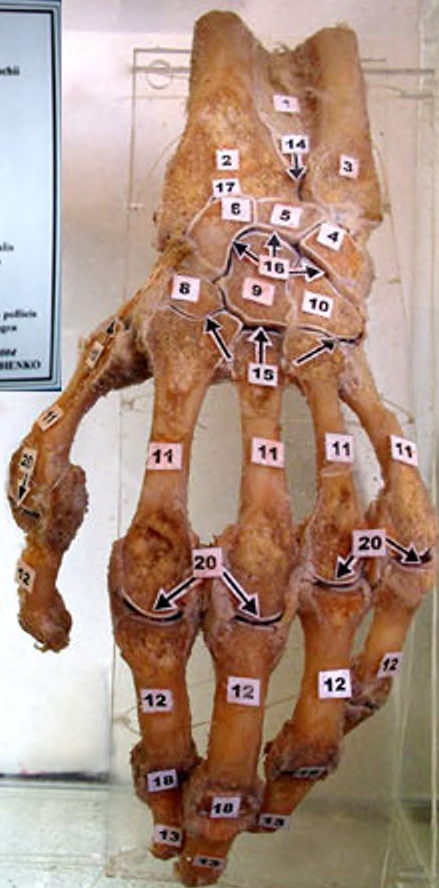Консультанты:
Проф. Ивань И.Н., Асс. Слученко А.И.



ARTICULACIONES MANUS

- 1 membrana interossea antebrachii
- 2 os radius
- 3 os ulna
- 4 os triquetrum
- 5 os lunatum
- 6 os scaphoideum
- 7 os trapezium
- 8 os trapezoidum
- 9 os capitatum
- 10 os hamatum
- 11 os metacarpi
- 12 os phalanges prox.
- 13 os phalanges med.
- 14 articulatio radioulnaris distalis
- 15 articulatio carpometacarpi
- 16 articulatio intercarpa
- 17 articulatio radiocarpa
- 18 articulatio interphalangea
- 19 articulatio carpometacarpi pollicis
- 20 articulatio metacarpophalangea

Rev. by: SONEPALLAVI P., 2004
Consultant: A. Teacher: A.N. SLUCHENKO

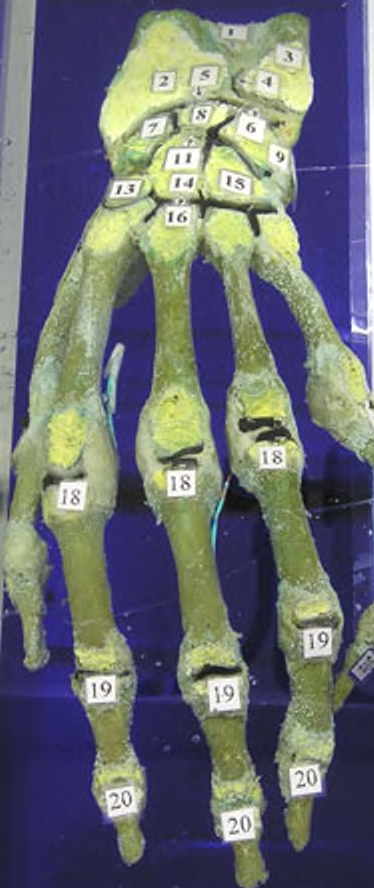

Juncturae ossis manus

1. Membrana interossea antebrachii
2. Radius
3. Ulna
4. Articulatio radioulnaris distalis
5. Articulatio radio-carpea
6. Discus articularis
7. Os scaphoideum
8. Os lunatum
9. Os triquetrum
10. Os pisiforme
11. Articulatio mediocarpea
12. Os trapezium
13. Os trapezoideum
14. Os capitatum
15. Os hamatum
16. Articulationes carpometacarpeae
17. Articulatio carpometacarpea pollicis
18. Articulationes metacarpophalangeae
19. Articulationes interphalangeae proximalis
20. Articulationes interphalangeae distalis

Автор оригинала: Бессастьян А.К.ст.ф-т.
УИРС-2005г.

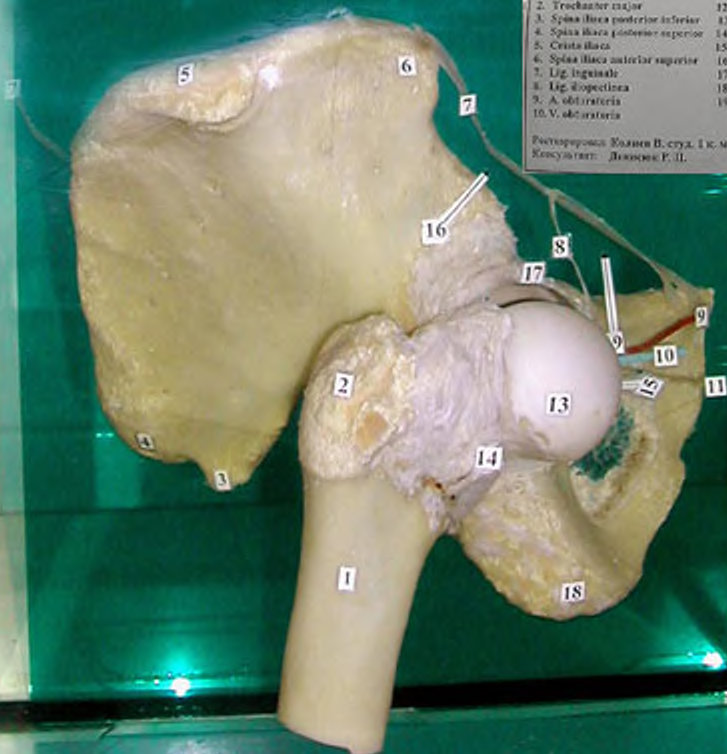
Переводчик: доцент Павлова А.И.

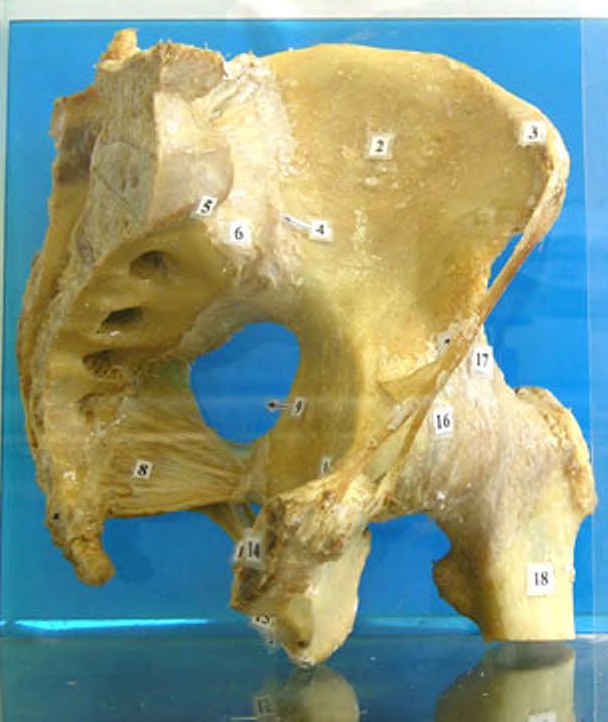

ARTICULATIO COXAE

- | | |
|------------------------------------|-----------------------------|
| 1. Femur | 11. N. obturatorius |
| 2. Trochanter major | 12. M. gluteus obturatorius |
| 3. Spina iliaca posterior inferior | 13. Caput ossis femoris |
| 4. Spina iliaca posterior superior | 14. Caput articulare |
| 5. Crista iliaca | 15. Lig. capitis femoris |
| 6. Spina iliaca anterior superior | 16. Lacuna vasorum |
| 7. Lig. inguinale | 17. Labrum acetabulare |
| 8. Lig. ilipectinea | 18. Tuber ischiadicum |
| 9. A. obturatorius | 19. Lacuna vasorum |
| 10. V. obturatoria | |

Реставрация: Уланов В. с соавт. 1 к. мед. ф-та. УИИФС-2004 г.
 Косцюкович: Давыдов П. И.





Juncturae ossis pelvis

- 1.Lig.iliofemorale
- 2.Fossa iliaca
- 3.Spina iliaca anterior superior
- 4.Articulatio sacroiliaca
- 5.Promontorium
- 6.Lig.sacroiliaca ventralia
- 7.Lig.inguinalis
- 8.Lig.sacrospinale
- 9.Foramen ischiadicum majus
- 10.Canalis obturatorius
- 11.Foramen ischiadicum minus
- 12.Membrana obturatoria
- 13.Lig.sacrospinale
- 14.Symphysis pubica
- 15.Tuber ischii
- 16.Lig.pubofemorale
- 17.Lig.iliofemorale
- 18.Os femoris

Исполнитель: Бричук О.
Ик.ст.ф-к.УИРС-1986г.
Реставрировали: Дубинина Т.
Голубцова М.
Ик.ст.ф-т.УИРС-2005г.
Консультант: доц.Макаренко И.В.
доц.Павлова А. И.

Articulatio genus

- | | |
|--------------------------------|---------------------------------|
| 1. Facies articularis femoris | 6. Capsula articularis |
| 2. Plica sinovialis | 7. Membrana interossea cruris |
| 3. Facies articularis patellae | 8. Tendon m. quadriceps femoris |
| 4. Lig. collaterale fibulare | 9. Lig. collaterale tibiale |
| 5. Articulatio capitis fibulae | |

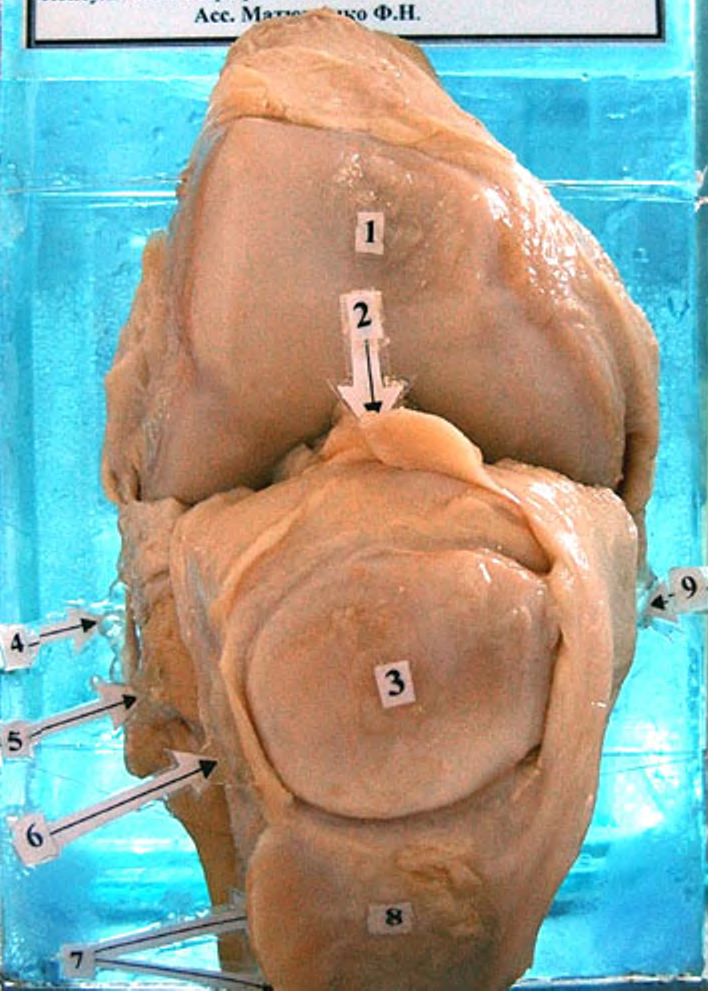
Исполнитель : Навдин Шарма (Индия)

Navdeep Sharma (India)

студ. 1к, мед.ф. упрс-2005

Консультанты : Проф. Ильин И.И.

Асс. Матвеев А.Ф.



Articulatio genus et bursae

1. Os femur
2. Tendo musculus quadriceps femoris
3. Bursa suprapatellaris
4. Patella
5. Bursa prepatellaris seu subcutanea
6. Epicondylus lateralis
7. Epicondylus medialis
8. Ligamentum collaterale tibiae
9. Meniscus medialis
10. Ligamentum patellae proprium
11. Meniscus lateralis
12. Ligamentum collaterale fibulae
13. Tuberositas tibiae
14. M. semitendinosus
15. M. semimembranosus
16. M. gastrocnemius
17. M. soleus
18. Os fibula
19. Condylus tibiae
20. Condylus lateralis
21. Condylus medialis
22. Ligamentum cruciatum posterior

исполнитель:

А. НЕКРАСОВА мед. ф. 1914г

реставрировал:

МОХД АСВАД РАМЛИ (МАЛАЙЗИЯ)

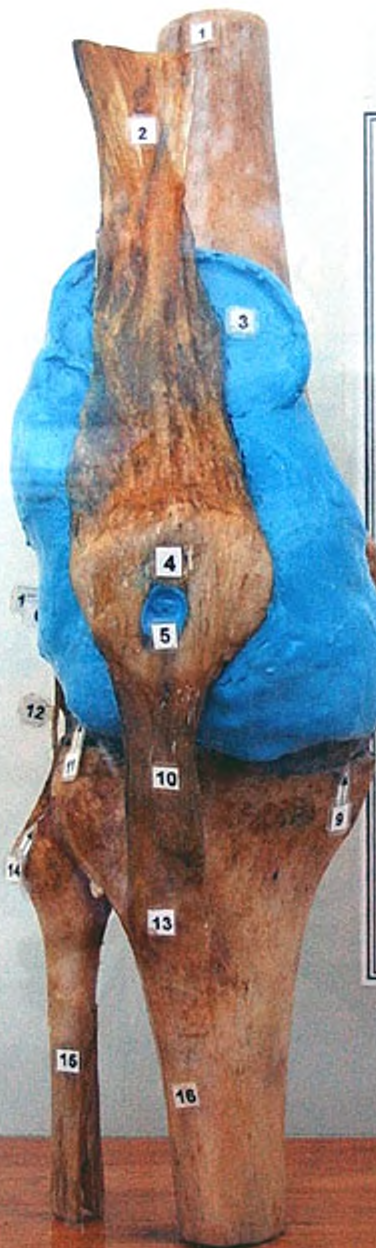тк. мед. ф. УМРС 2005г

MOHD ASWAD RAMLI (MALAYSIA)

консультанты:

Проф. ИЛЬИН И.И.

Асс. МАТЮШЕНКО Ф.Н.



Sectio sagittalis articulatio genus

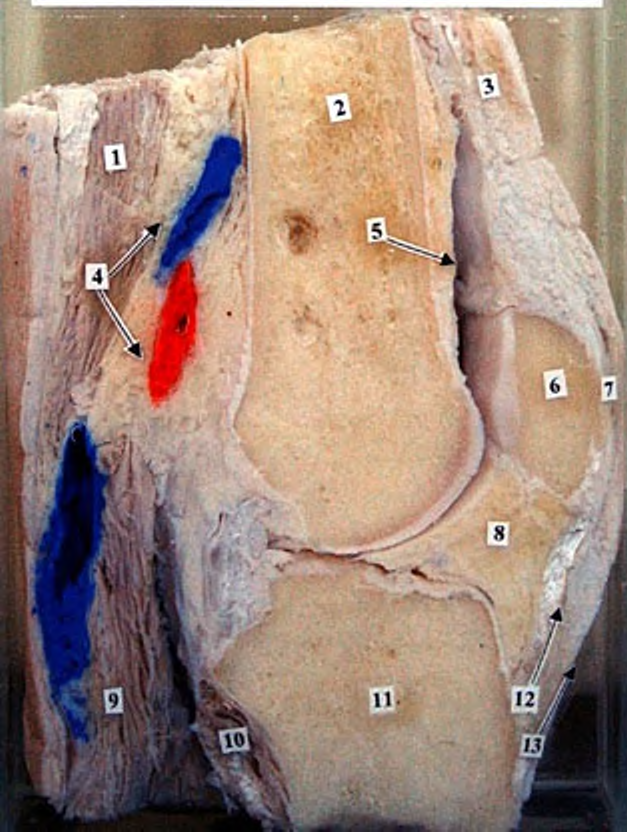
- | | |
|--------------------------------------|---|
| 1. M. biceps femoris | 8. Corpus adiposum |
| 2. Os femoris | 9. M. gastrocnemius
(caput laterale) |
| 3. Tendo m. quadricipitis
femoris | 10. M. popliteus |
| 4. Vasa poplitea | 11. Tibia |
| 5. Bursa suprapatellaris | 12. Lig. patellae |
| 6. Patella | 13. Cutis |
| 7. Bursa subcutanea
prepatellaris | |

Исполнитель: Иванов М.В. I к. мед. фак. 2000г.

Реставрировал: Мурадян К.Р. I к. мед. фак. 2005г.

Консультанты: доц. Антоненко Л.А.

ст. преп. Коробицына Г.В.



Facies anterior

Facies posterior



Juncturae cruri

- | | | |
|--|-------------------------|---------------------------------|
| 1. Condylus medialis | 5. Apex capitis fibulae | 9. Membrana interossea cruris |
| 2. Condylus lateralis | 6. Tuberculum tibiae | 10. Malleolus medialis |
| 3. Lig. capitis fibulae anterior | 7. Corpus tibiae | 11. Lig. tibiofibulare anterius |
| 4. Articulatio tibiofibularis proximalis | 8. Corpus fibulae | 12. Malleolus lateralis |
| | | 13. Syndesmosis tibiofibularis |

Juncturae osseum pedis

1. Art. talperuralis
2. Talus
3. Art. subtalaris
4. Calcaneus
5. Art. talonavicularis
6. Art. calcaneocuboidea
7. Art. tarsi transversa (Schapari)
8. Art. cuneonavicularis
9. Os naviculare
10. Os cuboideum
11. Os cuneiforme mediale
12. Os cuneiforme intermedium
13. Os cuneiforme laterale
14. Art. tarsometatarsae (Lisfranci)
15. Art. intermetatarsae
16. Os metatarsae
17. Art. metatarsophalangea
18. Phalanges proximalis
19. Phalanges medialis
20. Art. interphalangeae pedis
21. Phalanges distalis

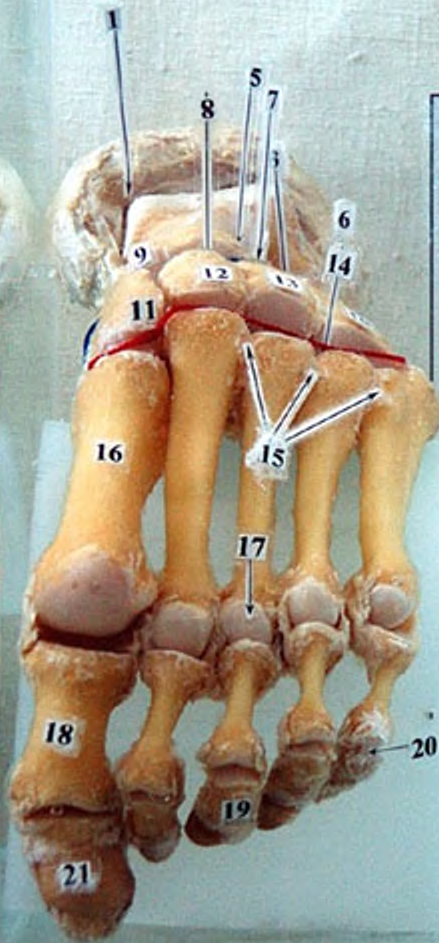сполнитель: Пивоворчук Р.

І к. мед. ф. 1996

Магринчук И.С.

І к. мед. ф. 2004

онсультант: ст. преп. Гайдар Э.О.



Міологія

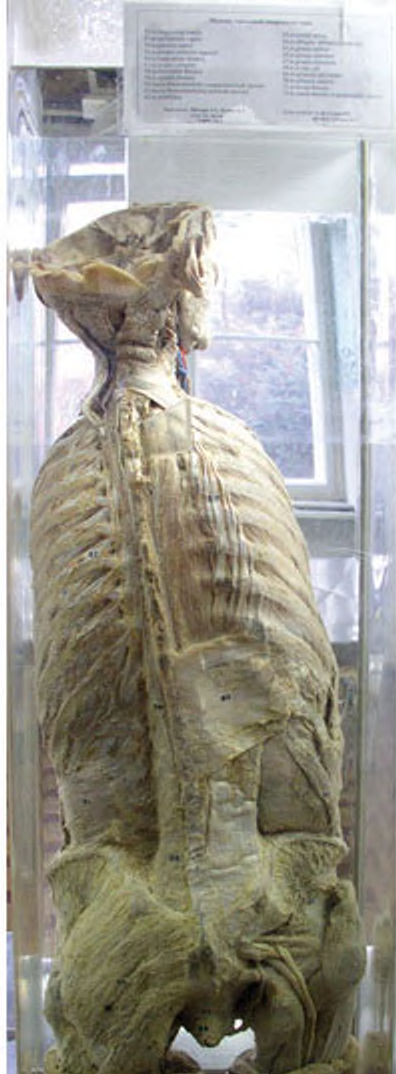

Классификация скелетных чешуи по форме.

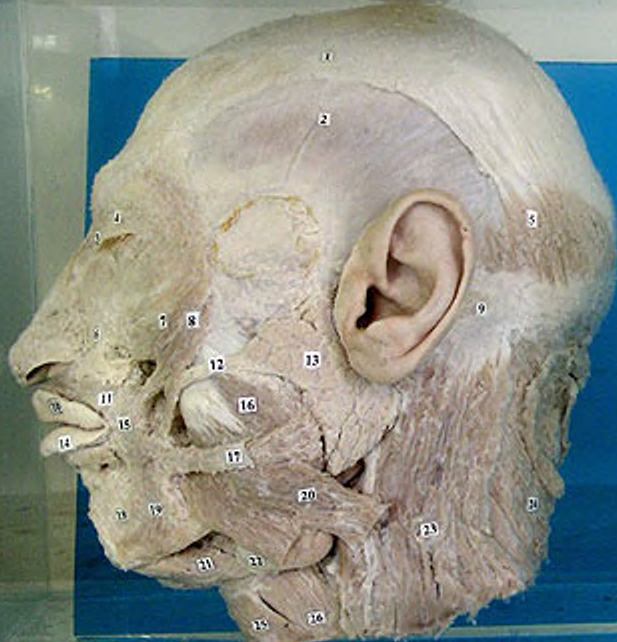(на примере чешуи лососе 4^{го} возраста)

1. *m. triangulus* - треугольная
2. *m. latissimus* - широколанцетная
3. *m. quadriceps* - четырехугольная
4. *m. triceps* - трехугольная
5. *m. bicolor* - двуцветная
6. *m. deltoides* - дельтовидная
7. *m. rectus* - прямой
8. *m. obliquus* - косая
9. *m. serratus* - зубчатая
10. *m. gastroscopius* - желудочная
11. *m. lobus* - лопастевидная
12. *m. orbicularis* - круглая
13. *m. rhomboides* - ромбовидная
14. *m. semiovaliformis* - полуэллиптическая
15. *m. semiovaliformis* - полуэллиптическая
16. *m. gracilis* - тонкая
17. *m. bipinnatus* - двуперстная
18. *m. unipinnatus* - одноперстная
19. *m. festiformis* - веретенообразная
20. *m. digastricus* - двуязычная
21. *m. quadratus* - квадратная
22. *m. lanceolatus* - копьевидная

Шенников Валентин Д. и др. Г.и.м. Ф.И.О.И.С. ДИИ.
Специальность: эк. зрел. Биология И.В.



Мимические мышцы



1. Galea aponeurotica
2. m. temporalis
3. m. procerus
4. m. orbicularis oculi
5. m. occipitalis
6. m. levator labii et angulus oris
7. m. zygomaticus minor
8. m. zygomaticus major
9. m. auricularis posterior
10. labium superior
11. m. orbicularis oris (pars labialis)
12. ductus parotidicus
13. glandula parotis
14. labium inferior
15. m. orbicularis oris (pars marginalis)
16. m. masseter
17. m. risorius
18. m. depressor labii inferioris
19. m. depressor anguli oris
20. platysma
21. venter anterior m. digastrici
22. glandula submandibularis
23. m. sternocleidomastoideus
24. m. splenius capitis
25. m. sternohyoidea
26. m. thyrohyoideus

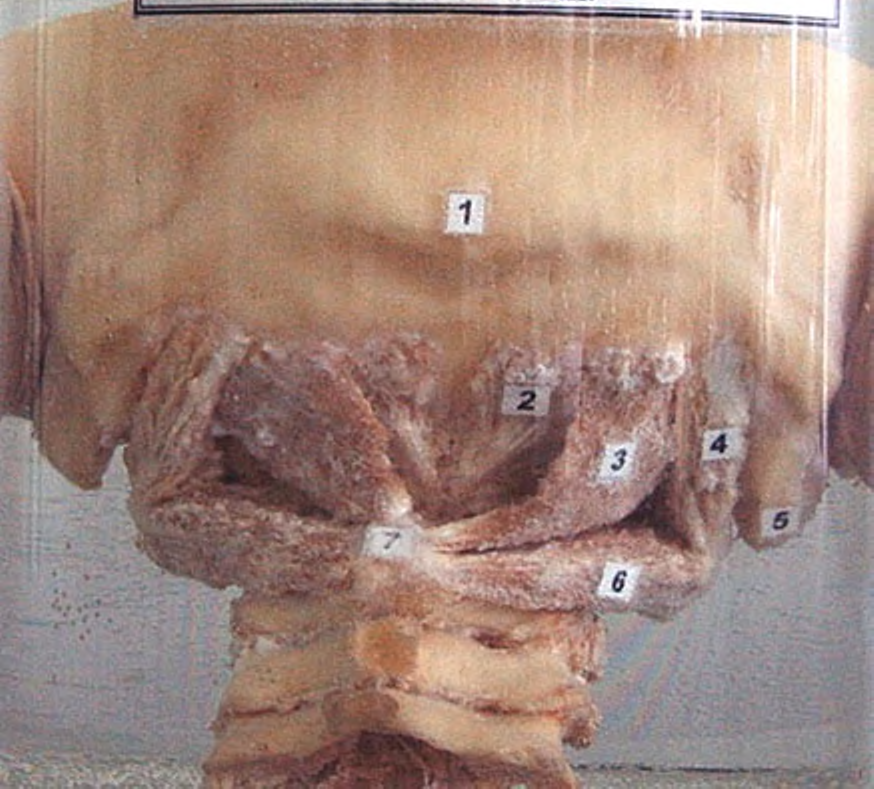
Выполнили: Нахаба А., Сивина Я.
студ. 2 к. мед. ф., УИРС 1998
Реставрировала: Мешерикова Н.
студ. 1 к. мед. ф., УИРС 2004
Консультанты: проф. Ильян И.И.
доц. Павлова А.И.
доц. Белынский А.И.
ст. пр. Гудина Н.Г.

M.m. suboccipitalis

1. Protuberantia occipitalis externa
2. M. rectus capitis posterior minor
3. M. rectus capitis posterior major
4. M. obliquus capitis superior
5. Processus mastoideus
6. M. obliquus capitis inferior
7. Processus spinosus

Исполнитель: Аль Дери Халед (Сирия) (الموريتانيا) خالد جمال التدويري
мед. ф-т, I курс, УИРС 2005

Консультант: проф. Ильин И.И.
асс. Матюшенко Ф.Н.

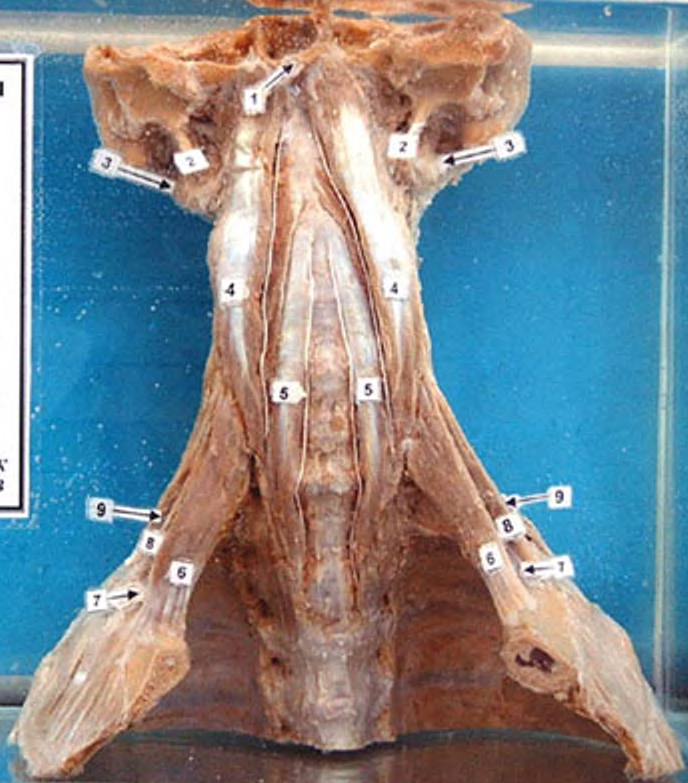

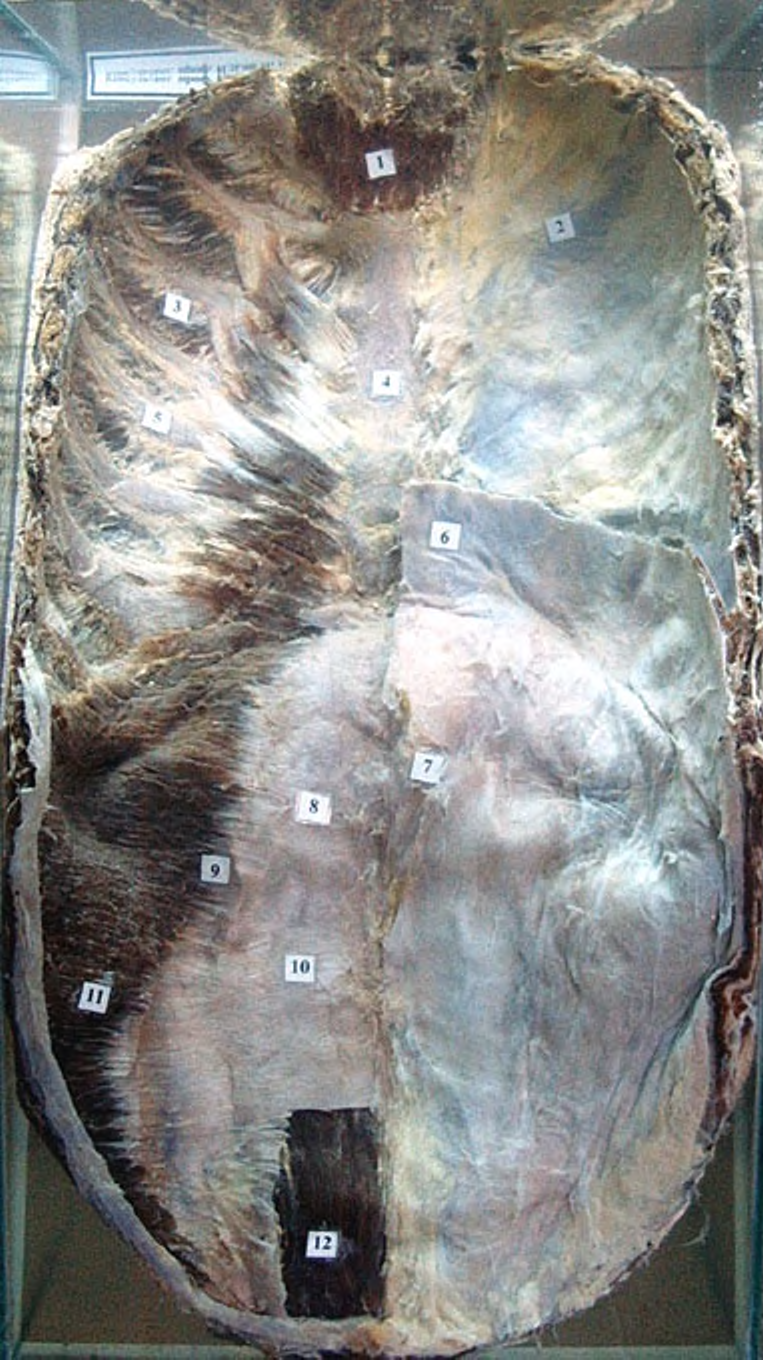MUSCULI PROFUNDI COLLI

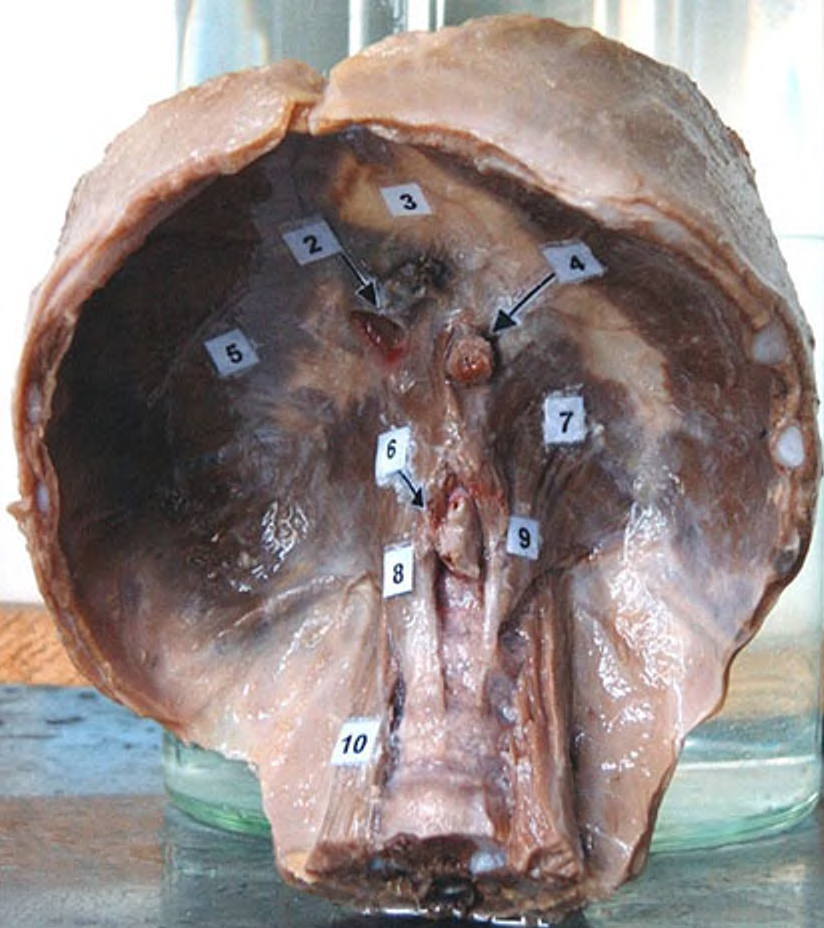- 1-Sinus sphenoidalis
- 2-Processus styloideus
- 3-M. rectus lateralis
- 4-M. longus colli
- 5-M. longus capitis
- 6-M. scalenus anterior
- 7-Spatium interscalenum
- 8-M. scalenus medius
- 9-M. scalenus posterior

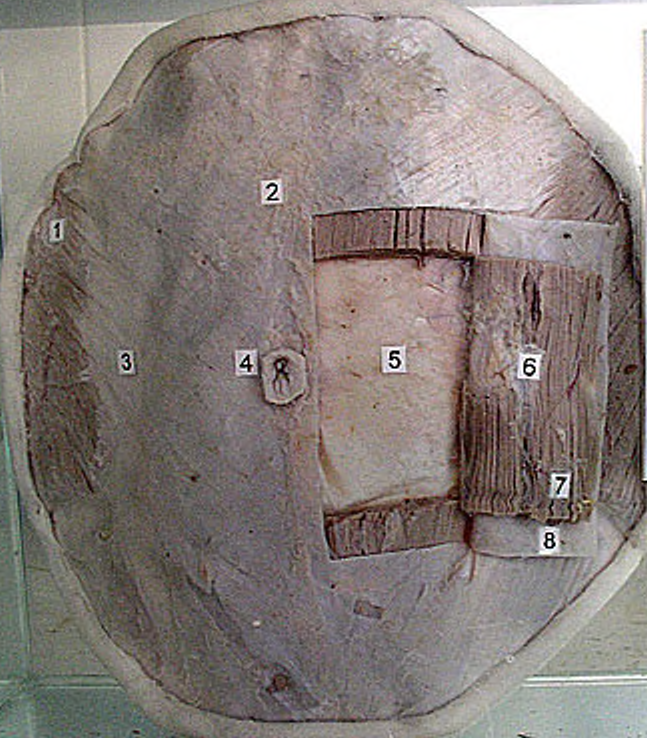
исполнитель: Корюхова, М 1986 г
реставрировал: Хаме Мохаммад Али
(Сирия) علاء محمد حمزة
ст. 1 кв. мед. ф 2005

консультанты: доц. Красницкий, В.К
ст. преп. Баранова, Н.В









Paries abdominis anterioris

1. *M. obliquus abdominis externus*
2. *Linea alba*
3. *Aponeurosis m. obliqui abdomini externi*
4. *Annulus umbilicalis*
5. *Lamina posterior vaginae m. recti abdominis*
6. *Intersectiones tendineae*
7. *M. rectus abdominis*
8. *Lamina anterior vaginae m. recti abdominis*

Реставрировала: Бондар Н.
1 к. мед.ф.

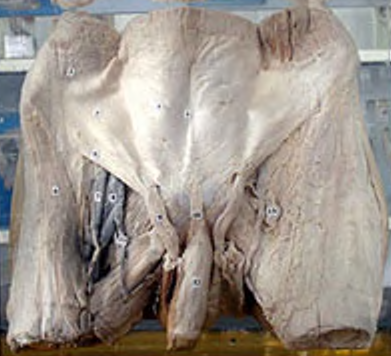Консультанты: доц. Павлова А.Н.
ст. пр. Гудина И.Г.

УИРС 2004

Передняя поверхность живота и бедра

- | | |
|---|---------------------------------|
| 1. M. obliquus abdominalis externus | 6. V. femoralis |
| 2. Aponeurosis m. obliqui abdominalis externi | 7. Fasciata superficialis |
| 3. Fascia m. recti abdominis | 8. Lig. inguinale profundum |
| 4. Vasa aha | 9. V. magna superficialis |
| 5. Lig. inguinale | 10. P. pubis |
| 6. M. sartorius | 11. N. lumbosacralis inguinalis |
| 7. A. femoralis | |

Музей анатомии человека, Москва, ул. Сивцевский пер., д. 25, стр. 2
 125080, Москва, ул. Сивцевский пер., д. 25, стр. 2
 Контактный тел. 8(495) 253-11-11

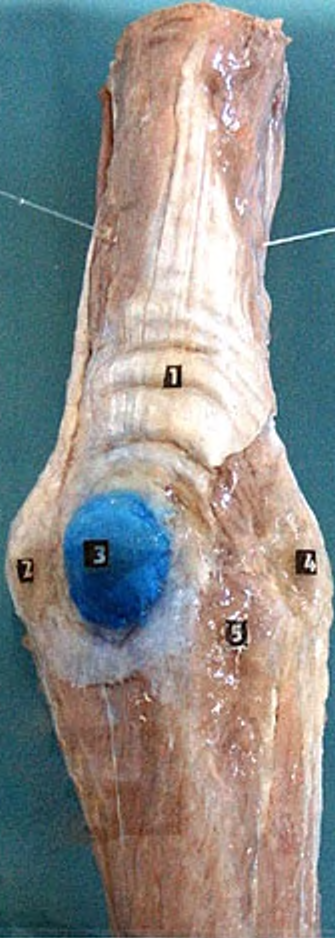


Полный таз бранных костей человека у мужчин

- | | |
|------------------------------|-----------------------|
| 1. A. iliopectinea | 6. V. testicularis |
| 2. N. iliopectinea | 7. V. urethrae |
| 3. P. sacrotuberale laterale | 8. P. bulbospongiosus |
| 4. P. sacrotuberale mediale | 9. Bulbus |
| 5. P. sacrotuberale mediale | |

Музей анатомии человека, Москва, ул. Сивцевский пер., д. 25, стр. 2
 125080, Москва, ул. Сивцевский пер., д. 25, стр. 2
 Контактный тел. 8(495) 253-11-11





BURSA SUBCUTANEA OLECRANI

1. *Tendo m. triceps brachii*
2. *Epicondylus medialis*
3. *Bursa subcutanea olecrani*
4. *Epicondylus lateralis*
5. *M. anconeus*

Выполнил: студ. 2к. мед. ф. Строганов П.Ф. 2000г.
Реставрировала: студ. 1к. мед. ф. Окуева А.В. (Чечня) 2005г.
Консультанты: ст. преп. Гудина И.Г.
ст. преп. Баранова Н.В.

Musculi pronatores antebrachii

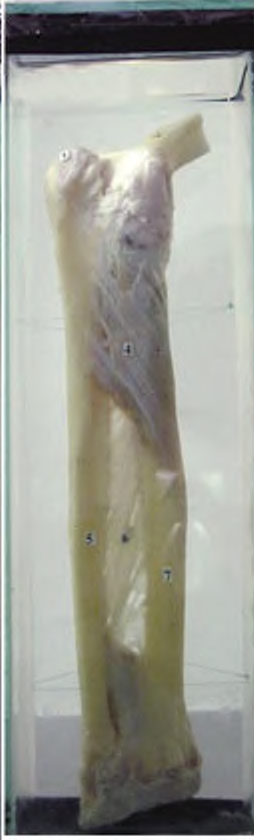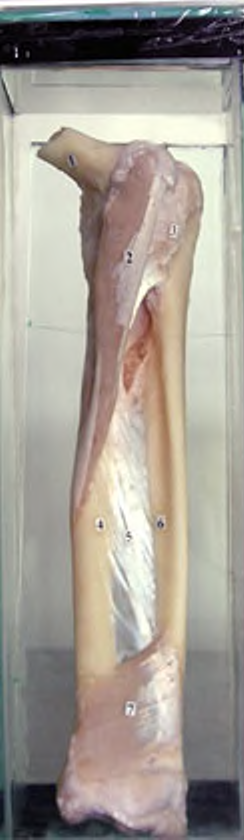1. Os humeri
2. Os pronator teres
3. Ligamentum annulatum cubiti
4. Os radii
5. Musculus latissimus antebrachii
6. Os ulnae
7. Os pronator quadratus

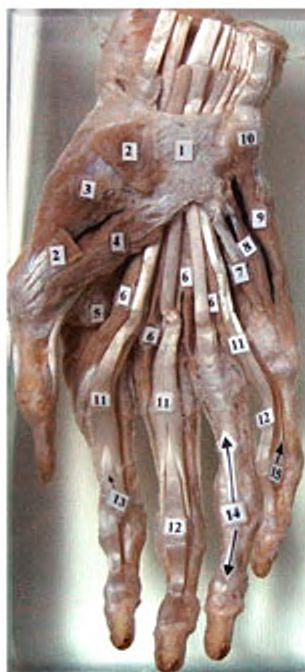Музей анатомии и физиологии человека
ул. Льва Толстого, 34, 200022
Алматы, Республика Казахстан
Фонд «Алматы»
Руководитель: д-р мед. наук, профессор Н. М.
Консультант: д-р. Френсис Кирьяновская В. В.

Musculi supinatores antebrachii

1. Os humeri
2. Fossa olecrani
3. Os humeri
4. Os supinator
5. Os ulnae
6. Musculus latissimus antebrachii
7. Os radii

Музей анатомии и физиологии человека
ул. Льва Толстого, 34, 200022
Алматы, Республика Казахстан
Фонд «Алматы»
Руководитель: д-р мед. наук, профессор Н. М.
Консультант: д-р. Френсис Кирьяновская В. В.





MANUS

Facies palmaris manus

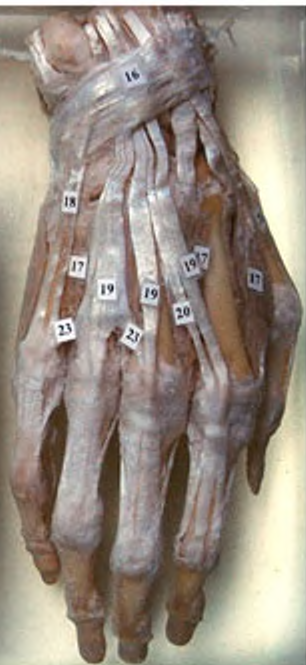1. Retinaculum flexorum
2. Musculus abductor pollicis brevis
3. Musculus opponens pollicis
4. Musculus flexor pollicis brevis
5. Musculus adductor pollicis
6. Musculus lumbricales
7. Musculus opponens digiti minimi
8. Musculus flexor digiti minimi
9. Musculus abductor digiti minimi brevis
10. Musculus palmaris brevis
11. Tendo m. flexor digitorum superficialis
12. Tendo m. flexor digitorum profundus
13. Chiasma tendinum
14. Vaginae synoviales tendinum
15. Vincula tendinum

MANUS

Facies dorsalis manus

16. Retinaculum extensorum
17. Musculus interosseus dorsalis
18. Tendo m. extensor digiti minimi
19. Tendo m. extensor digitorum
20. Tendo m. extensor digitorum indicis
21. Tendo m. extensor pollicis longus
22. Tendo m. extensor pollicis brevis
23. Conexus (juncturae) intertendineus

Исполнители :Вранш О. 1996г.
 Реставрировала:Джордже Тукалан (Индия)
 Гида Сан Чандар (Индия)
 George Tukanan (India)
 Geela Sai Chander (India)
 Студ.Ик,мед.ф.2005г.
 Консультанты :Проф. Ильин И.И.
 Асс. Матюшенко Ф.Н.



Musculi manus

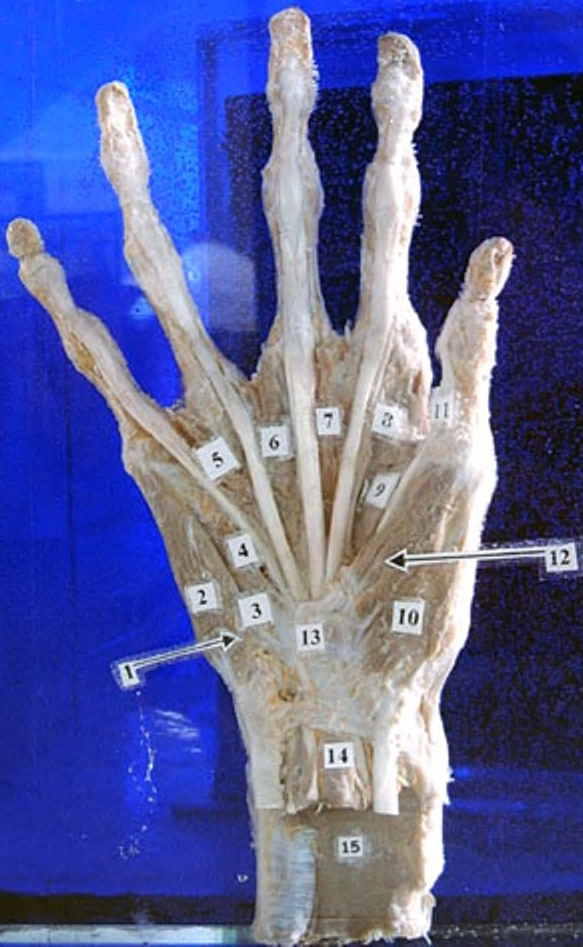- | | |
|--------------------------------|--------------------------------------|
| 1. Hypothenar | 10. M.abductor pollicis brevis |
| 2. M.abductor digiti minimi | 11. Tendo m.flexor pollicis longus |
| 3. flexor digiti minimi brevis | 12. Thenar |
| 4. M.opponens digiti minimi | 13. Retinaculum flexorum |
| 5,6,7,8 .Mm.lumbricales | 14. M.flexor digitorum superficialis |
| 9. M.adductor pollicis | 15. M.pronator quadratus |

Исполнитель: Мазур А.И к.мед.ф.,1998Г.

Реставрировал: Хирбик Тауфик(Сирия)I к.стом.ф-т,2005

توفيق احمد خيربك سورية

Консультант : ст.преп.Гудина И.Г.;Гайдар Э.И.



**Vagina synovialis
tendinis m.m. flexoris
digitorum manus**

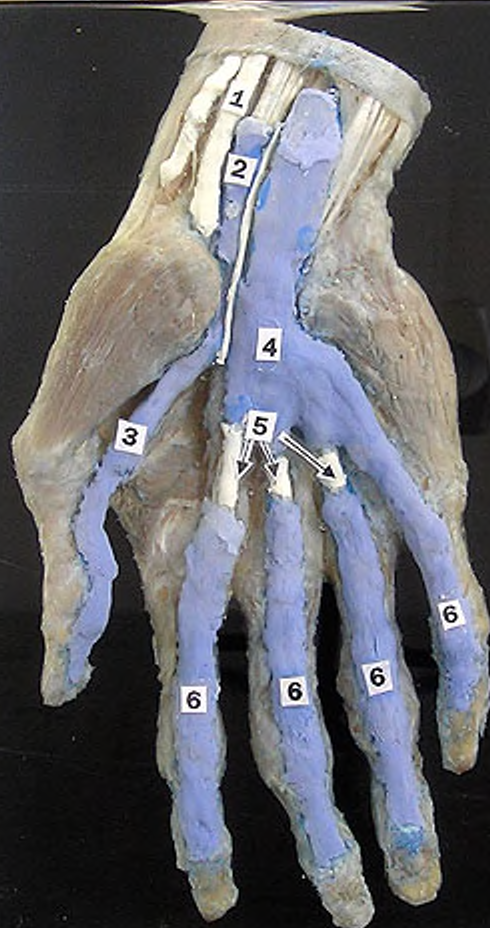
1. Tendo m. flexoris carpi radialis
2. Vagina tendinis m. flexoris pollicis longi
3. Vagina synovialis tendinis m. flexoris pollicis longi
4. Vagina synovialis communis m.m. flexorum
5. Tendines m. flexoris digitorum profundi et superficialis
6. Vaginae synovialis tendinum digitorum manus

Исполнители:

Аль-Тартир Ала
Эддин, Яричева М.
студ. 1к. мед. ф. 1997г.
Папушой А. студ. 1к.
стом. ф. 2005г

Консультанты:

доц. Болгарин В., ст.
преп. Баранова Н.В.



Vaginae synoviales tendinum manus (facies dorsales)

- 1. Retinaculum extensorum**
- 2. Vagina synovialis tendinis
m. extensoris carpi ulnaris**
- 3. Vagina synovialis tendinis
m. extensoris digiti minimi**
- 4. Vaginae synoviales tendinum
mm. extensoris digitorum et
extensoris indicis**
- 5. Vaginae synoviales tendinum
mm. extensorum carpi
radialium**
- 6. Vagina synovialis tendinis
m. extensoris pollicis longi**
- 7. Vaginae synoviales tendinum
mm. abductoris longi et
extensoris brevis pollicis**

Исполнители: Шульбенко И.

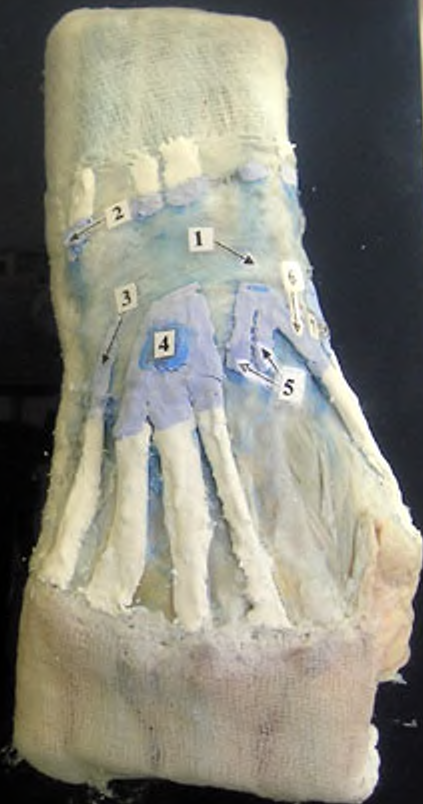студ. 2к. пед.ф. 1985

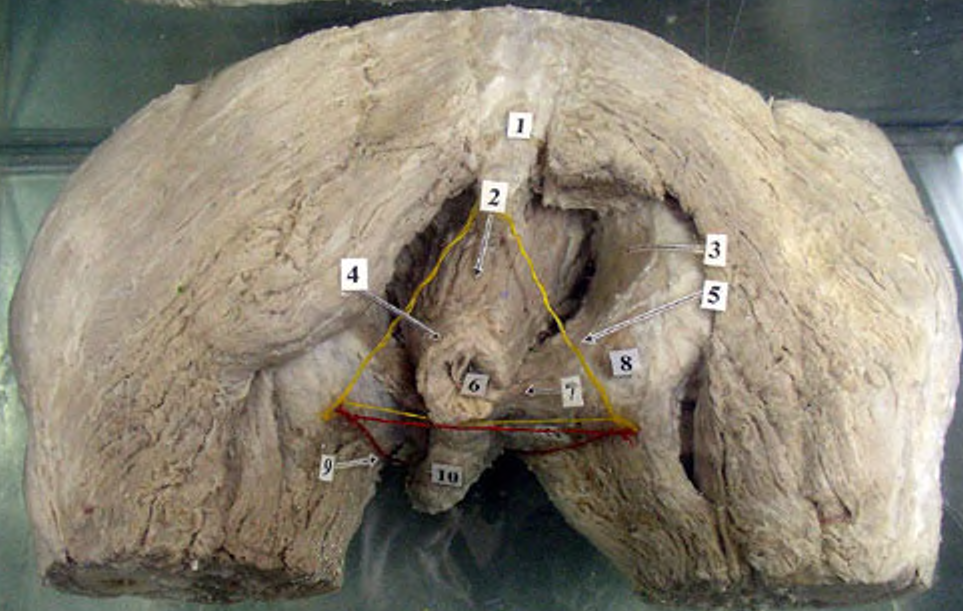
Кухарчик Е.

студ. 1к. стом.ф. 2005

Консультант: асс. Лысенко Н.И.

ст. преп. Баранова Н.В.







PES ANSERINI FEMORIS

- 1- M. vastus medialis
- 2- M. sartorius
- 3- M. gracilis
- 4- M. semitendinosus
- 5- M. semimembranosus
- 6- M. gastrocnemius

Исполнитель: Шевченко В.Г.

Реставрировали: Абдурахман Мухамед

Яги Хасан

Тк. мед.ф. (Сирия)

Консультанты: доцент Белявский А.И.

ст. преп. Баранова Н.В.

УИРС 2005

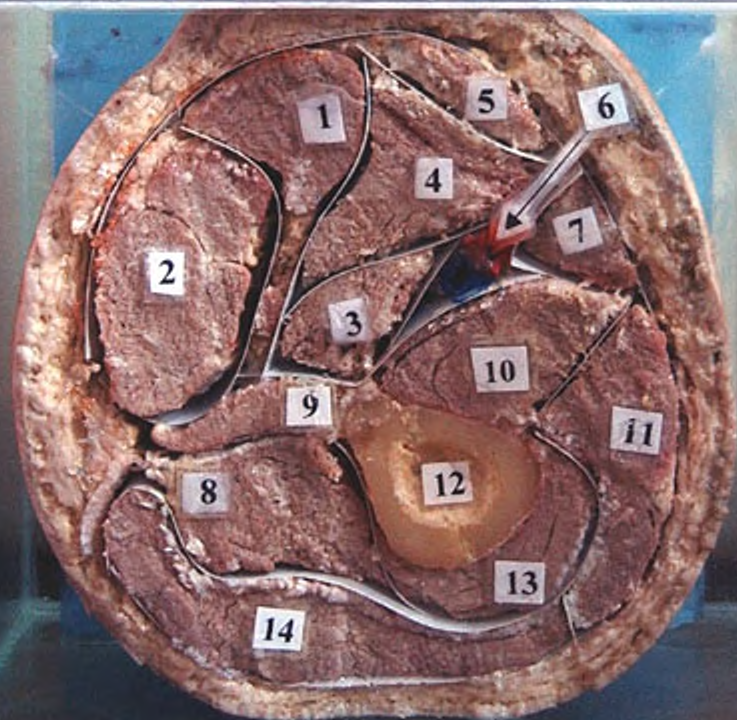
Musculus femoris

- | | |
|--------------------------|-------------------------------------|
| 1. M. rectus femoris | 8. M. biceps femoris (caput longus) |
| 2. M. vastus medialis | 9. M. biceps femoris (caput brevis) |
| 3. M. vastus intermedius | 10. M. adductor magnus |
| 4. M. vastus lateralis | 11. M. adductor longus |
| 5. M. sartorius | 12. Femur |
| 6. A. V. femoris | 13. M. semitendinosus |
| 7. M. gracilis | 14. M. semimembranosus |

выполнили: Мартынюк Л. (1986)

реставрировал: Киран Маквана, Индия (Kiran Makwana, India)
I к.мед.ф. УИРС-2005

консультант: проф. Ильин И.И.
асс. Матюшенко.Ф.Н.



Травна система

Glandulae Salivales Hominis

- | | |
|---|--------------------------------|
| 1. a. temporales superficiales | 11. m. buccinator |
| 2. v. temporales superficiales | 12. v. facialis |
| 3. m. zygomaticus major | 13. m. sternocleidomastoideus |
| 4. capsula gl. parotis accesoria | 14. n. auricularis magnus |
| 5. gl. parotis accesoria | 15. v. jugularis externa |
| 6. ductus parotideus | 16. v. Retromandibularis |
| 7. capsula gl. parotis (fascia parotidomasseterica) | 17. r. Masseterica |
| 8. glandula parotis | 18. a. facialis |
| 9. ductus parotideus | 19. gl. submandibularis |
| 10. m. masseter | 20. capsula gl. ubmandibularis |

Иллюстрации: Гуджак С. 1 к. стомат.-г., 1991

Богатырёв Д. 1 к. мед.-г., 2004

Консультант: проф. Ильин И.И.



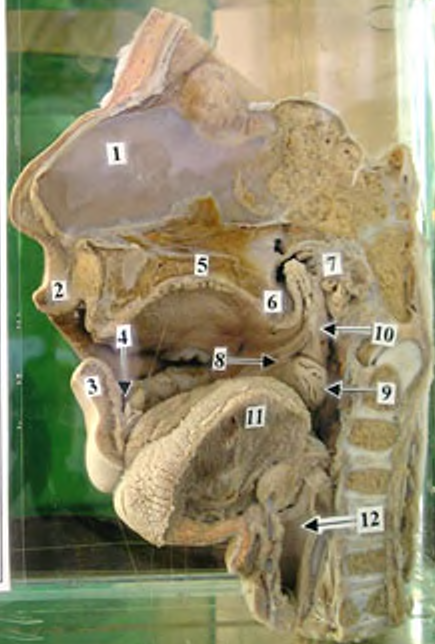
САГИТАЛЬНЫЙ РАСПИЛ ГОЛОВЫ ПЛОДА

1. septum nasi
2. labium superior
3. labium inferior
4. vestibulum oris
5. palatum durum
6. palatum mole
7. tonsilla pharyngeum
8. arcus palatoglossus
9. tonsilla palatina
10. arcus palatopharyngeus
11. lingua
12. laryngs

Реставрировал: Ли Мусень (Китай)

И.к. мед. ф. УИРС-2005

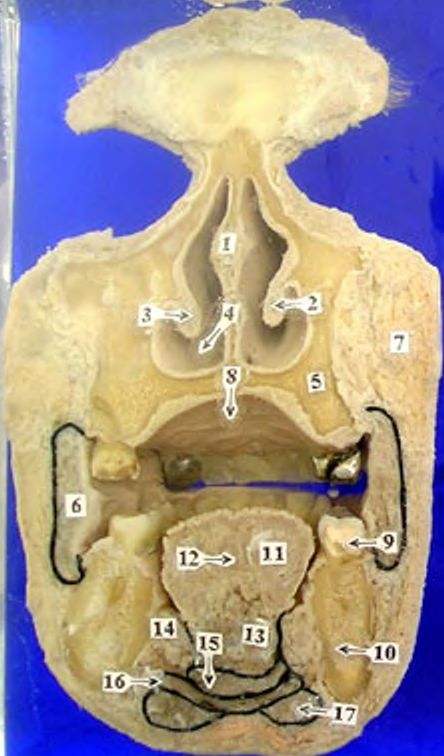
Руководитель: ст. пр. Коробицына Г.В.

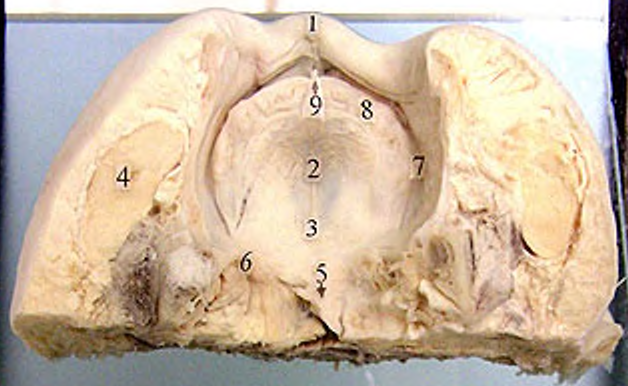


Sectio frontalis capitis

1. septum nasi
2. conchae nasales sinistra
3. conchae nasales dextra
4. cavitas nasi
5. maxilla
6. m. buccinator
7. corpus adiposum
8. cavum oris
9. dens
10. mandibulla
11. lingua, glossa
12. septum linguae
13. m. genioglossus
14. glandula sublingualis
15. m. geniohyoideus
16. m. mylohyoideus
17. m. digastricus(venter anterior)

Исполнитель: Лаптев Р.
студ. 1 к. стом. ф. 2005 г.
Консультанты: ст. преп. Баранова Н.В.





Palatum durum et molle neonatorum

- | | |
|---------------------------|-----------------------------------|
| 1. Labium superior; | 6. Arcus palatoglossus; |
| 2. Palatum durum; | 7. Vestibulum oris; |
| 3. Palatum molle; | 8. Processus alveolaris maxillae; |
| 4. Corpus adiposum Bisha; | 9. Frenulum labii superior. |
| 5. Uvula palatina; | |

Исполнители: Р. А. Рудченко студ. 2 к. мед. ф-та
УИРС-2000

А. А. Абрамова студ. 1 к. мед. ф-та
УИРС-2003

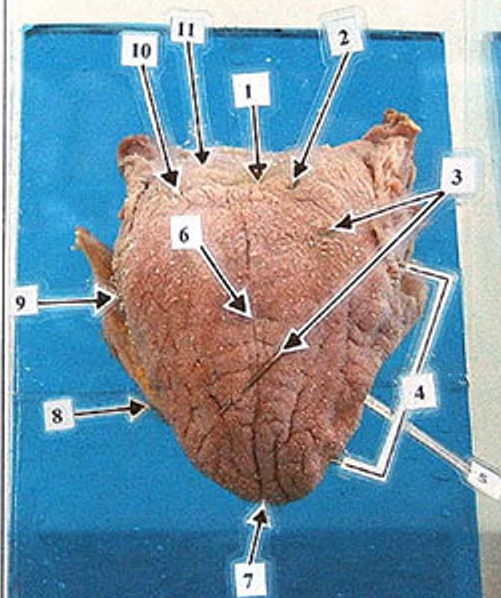
Консультант: доцент И. В. Вершидуб

Linguae et Glandula

1. Foramen cecum linguae
2. Papillae cecum vallatae
3. Papillae conica, filiformes et fungiformes
4. Corpus linguae
5. Ductus glandulae sublingualis
6. Apex linguae
7. Sulcus medianus linguae
8. Glandula sublingualis
9. Papillae foliate
10. Sulcus terminales linguae
11. Tonsilla lingualis

ИСПОЛНИТЕЛИ : АММАР АЛЬХАМДАН
СТУ. (СИРИЯ) 2к. мед. ф. 2002г
ЧИ СЗЕ ХУА (Малайзия)
студ. 1к. мед. ф. 2005г
CHEE SZE HUA (Malaysia)
Stud. 1c. Medic. Fac. 2005

КОНСУЛЬТАНТ : проф. ИЛЬИН. И. И



Dens

1. corona dentis
 2. colum dentis
 3. radix dentis
 4. gingiva
 5. palatum durum
 6. papilla gingivalis
- I₁- dens incisivus mediale
I₂- dens incisivus laterale
C- dens canini
P₁- dens praemolaris prima
P₂- dens praemolaris secunde
M₁- dens molaris prima
M₂- dens molaris secunde

Исполнители: Аалккаем Рашед (сирия)

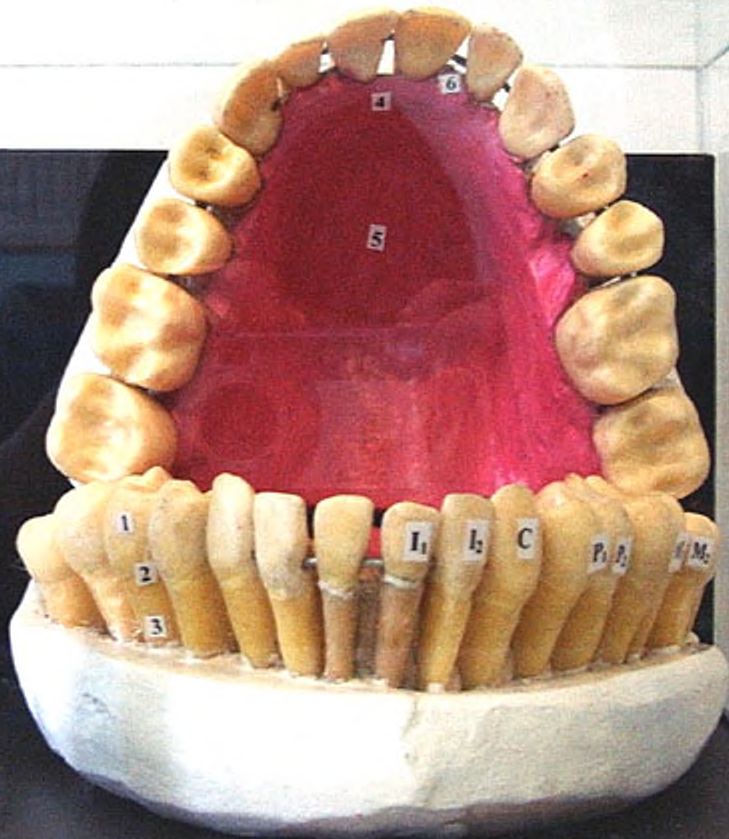(السورية) رائد رشيد

Алхавари Мустафа (сирия)

(السورية) مصطفى الخوري

1к.стом.ф 2005г

Консультант: ст.пр Коробицкина Г. В.



36

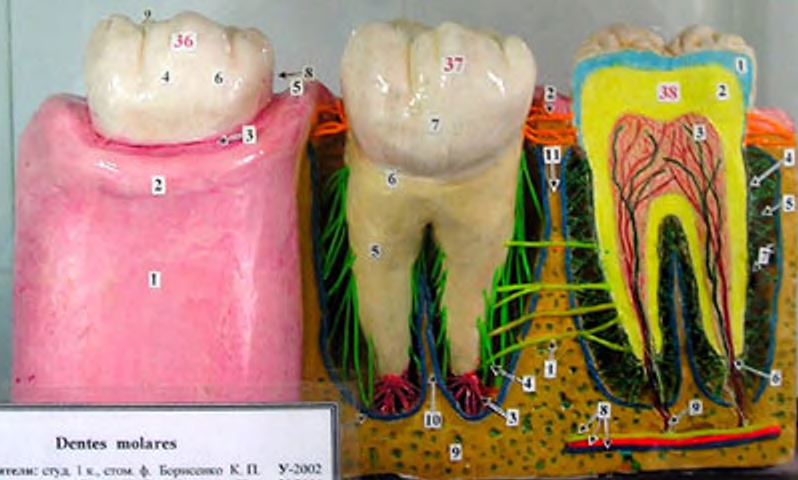
1. Gingiva
2. Margo gingivalis
3. Sinus gingivalis
4. Corona dentis
5. Papilla gingivalis
6. Facies buccalis dentis
7. Facies mesialis dentis
8. Facies distalis dentis
9. Facies masticatoria dentis

37

1. Fibrae interdentalis
2. Fibrae dentogingivalis
3. Fibrae apicis dentis
4. Fibrae dentoalveolares obliquae
5. Radix dentis
6. Collum dentis
7. Corona dentis
8. Lamina dura
9. Mandibula
10. Septum interradicularis
11. Septum intradentalis

38

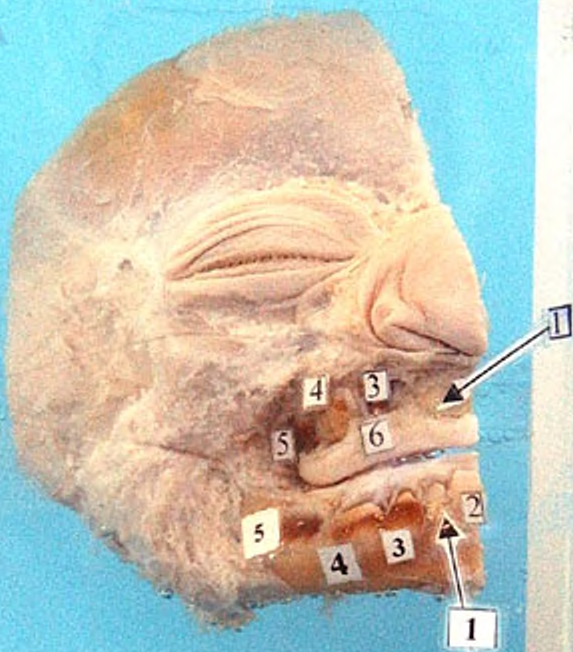1. Enamelum
2. Dentinum
3. Pulpa
4. Cementum
5. Fibrae dentoalveolares
6. Foramen apicis dentis
7. Periodontium
8. A., V., N. alveolares inferior
9. A., V., N. rr. dentales



Dentes molares

Исполнитель: студ. 1 к., стом. ф. Борисово К. П. У-2002
студ. 1 к., стом. ф. Лыса И. П., Молотко И. А. У-2004

Консультанты: проф. Ильин И. И., ст. преп. Гудина И. Г.
ст. преп. Романовский А. Е.



DENTES DECIDUI

- 1 Dentes incisivi lateralis
- 2 Dens incisivus medialis
- 3 Dentes canini
- 4 Dentes molares anterior
- 5 Dentes molares posterior
- 6 Gingiva

Исполнитель: СИНЕЛНИКОВА Ю,

2к. мед. ф, уирс 2003

ЧЕ АУН МОХД ХИЛМИ
(МАЛАЙЗИЯ)

CHE AUN MOHD HILMI
(MALAYSIA)

Студ. 1к. мед. ф, уирс 2005

Консултант: АСС. СЛУЧЕНКО А.Н.

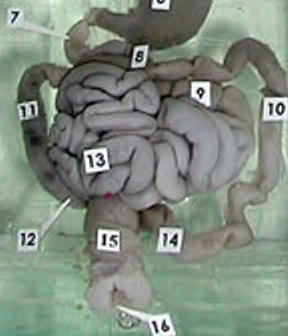
ПИЩЕВАРИТЕЛЬНЫЙ ТРАКТ ПЛОДА

1. Palatum durum
2. Palatum molle
3. Lingua
4. Pharynx
5. Esophagus
6. Venter
7. Duodenum
8. Colon transversum
9. Intestinum jejunum
10. Colon descendens
11. Colon ascendens
12. Caecum
13. Intestinum ileum
14. Colon sigmoideum
15. Rectum
16. Anus

Исполнители: Кацапенко В., Минчук О.
студ.мед.ф., УИРС -1998г.

Реставрировали: Швец А., Шалаева О.
студ.мед.ф., УИРС -2004г.

Консультант: стар.преп.Коробочкина Г.В.



Systema Digestorium

1. Pharynx
2. Oesophagus
3. Venticulus(gaster)
4. Duodenum
5. Intestinum jejunum
6. Intestinum illium
7. Caecum
8. Colon ascendens
9. Colon transversum
10. Colon decendens
11. Colon sigmoidium
12. Rectum(proktus)

Исполнитель :

Занке Пранит Н. (Индия)

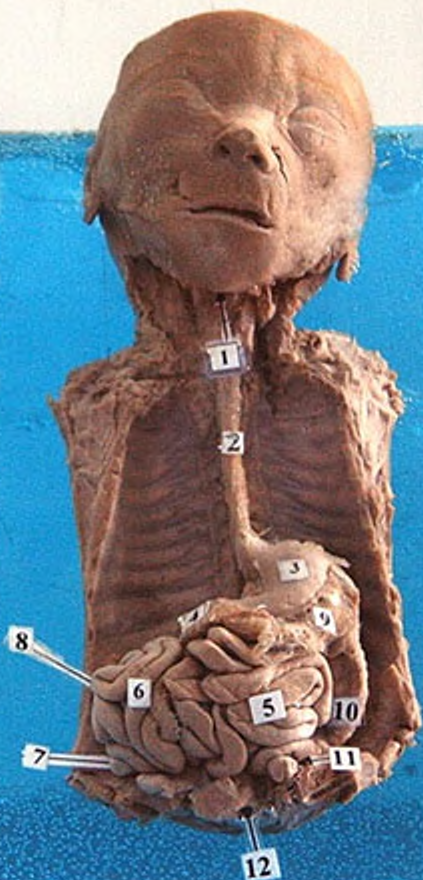Zanke Pranit N. (India)

студ. 1к, мед. ф.уирс 2005

Консультанты :

Проф. Ильин И.И.

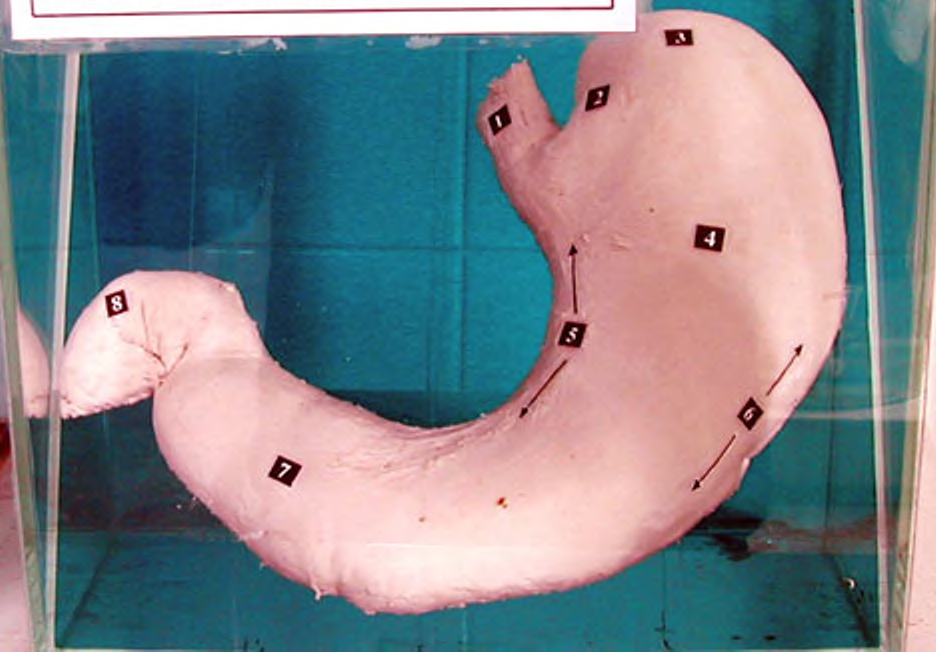
Асс. Слученко А.Н.



Ventriculus, gaster, stomachus

- | | |
|-----------------------------|-------------------------------|
| 1. Esophagus | 5. Curvatura ventriculi minor |
| 2. Pars cardiaca ventriculi | 6. Curvatura ventriculi major |
| 3. Fundus ventriculi | 7. Pars pylorica ventriculi |
| 4. Corpus ventriculi | 8. Duodenum |

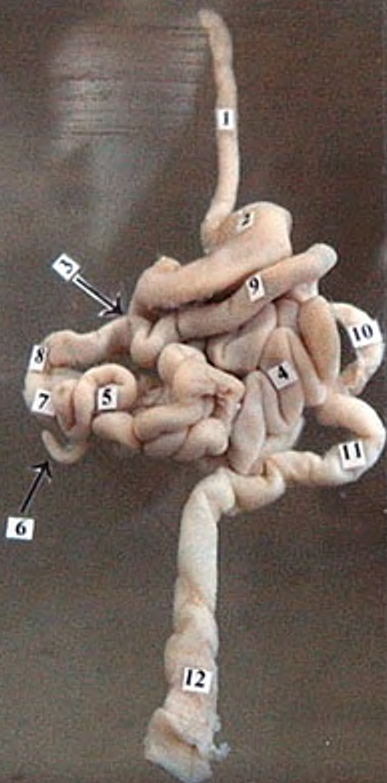
Реставрирован: ст. 1 к. 6 гр. мед. ф-та Цириенл Н.В. УИРС- 2004г.
Консультант: ст. преп. Баранова Н.В.



SYSTEMA DIGESTORIUM

- 1 OESOPHAGUS
- 2 VENTRICULUS[GASTER]
- 3 DUODENUM
- 4 INTESTINUM JEJUNUM
- 5 INTESTINUM ILEUM
- 6 APPENDIX VERMIFORMIS
- 7 CAECUM
- 8 COLON ASCENDENS
- 9 COLON TRANSVERSUM
- 10 COLON DESCENDENS
- 11 COLON SIGMOIDEUM
- 12 RECTUM[PROKTOS]

ИСПОЛНИТЕЛЬ: МИТКОВА Е. Г.
МАИМСКУЛ В.А.
УНРС 2000 Г
БАРВЕ РАХУЛ Д. [ИНДИЯ]
BARVE RAHUL D. [INDIA]
СТУД 1 К МЕД Ф.
УНРС 2005 Г
КОНСУЛЬТАНТ: КОРОБИЦЫНА Г.В.
АСС. СЛУЧЕНКО А.И.



Intestinum jejunum, ileum et crassum

1. Intestinum jejunum
2. Intestinum ileum
3. Intestinum crassum
4. Stratum muscularis longitudinalis
5. Mesenterium
6. Tenia coli
7. Haustra coli
8. Appendices epiploicae

Исполнители: Гапоненко И.А. 1 к. мед. Ф-т

Добровольская И.А.

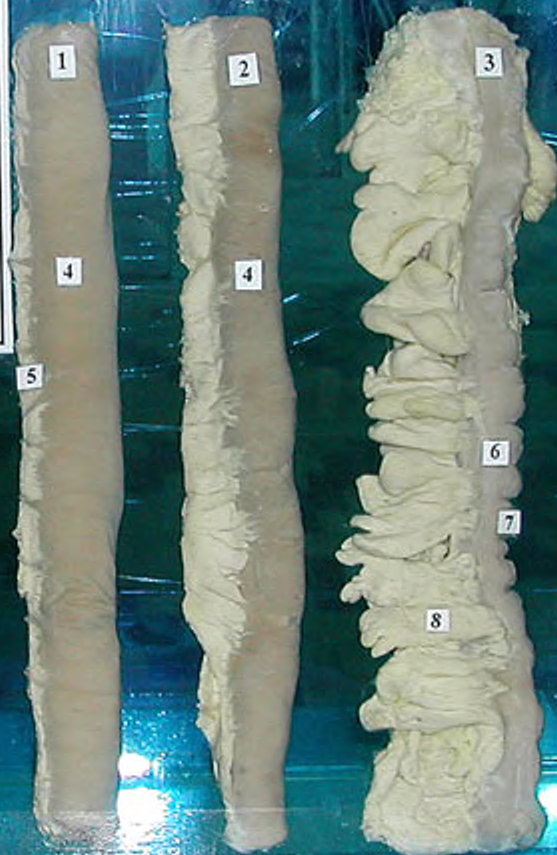
УИРС 1995 г.

Реставраторы: Кузнецова Л.В. 1 к. stom. Ф-т

Селезнева А.В.

УИРС 2004 г.

Консультант: доц. Паллова А.И.

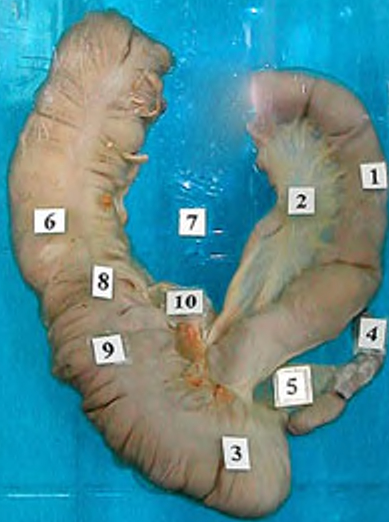



Limfonoduli intestinalis

1. Follicoli lymphatici villosi
2. Follicoli lymphatici aggregati (Peyer)

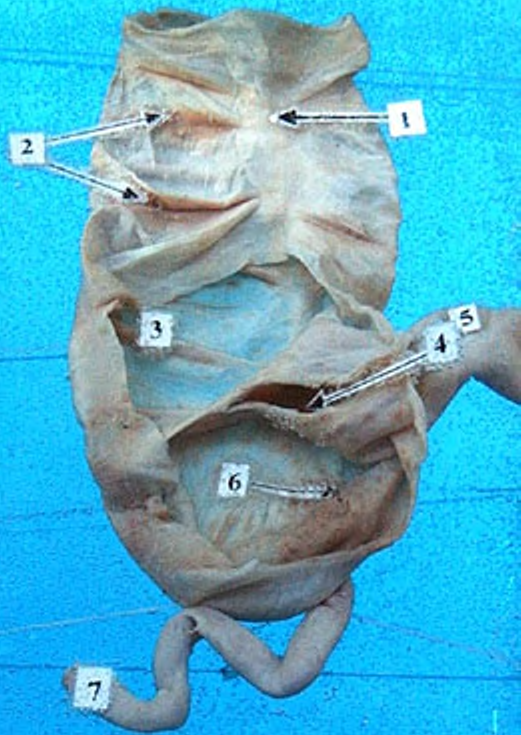
Microscopio: H. Kawanishi Co., Civita del Capo, Italia
Fotografato: Acc. Nazionale di Sc. - N.M.P. 2006.



Angulus ileo-caecalis

1. Ileum
2. Mesenterium
3. Caecum
4. Appendix vermiformis
5. Mesoappendix
6. Colon ascendens
7. Angulus ileo-caecalis
8. Tenia coli
9. Haustra coli
10. Appendices epiploicae

Реставрирован: Урбанецки Д.Е. 1 к. стом. Ф-т
 Михайленко А.В. УИРС 2004 г.
 Консультант: д-р. Павлова А.И.



CAECUM (Typhlon)

- | | |
|------------------------|--------------------------------|
| 1. Tenia libera | 5. Intestinum ileum |
| 2. Haustra coli | 6. Ostium appendix vermiformis |
| 3. Plicae semilunaris | 7. Appendix vermiformis |
| 4. Valvae ileocaecalis | |

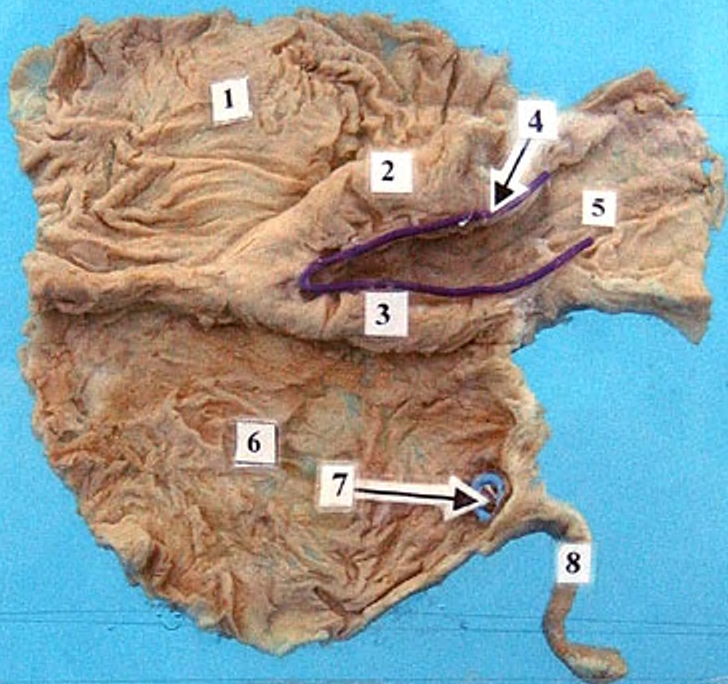
Исполитель : Рави Датт (Индия)

Ravi Dutt (India)

студ. Iк, мед. ф. уире-2005

Консультанты : Проф. Ильин И.И.

Доц. Е.Л. Холодкова



CAECUM, TYPHLON

1. colon ascendens
2. valvula ileocecalis superior (Bauginii)
3. valvula ileocecalis inferior (Bauginii)
4. ostium ileocecalis
5. intestinum ileum
6. caecum, typhlon
7. ostium appendicis vermiformis
8. appendix vermiformis

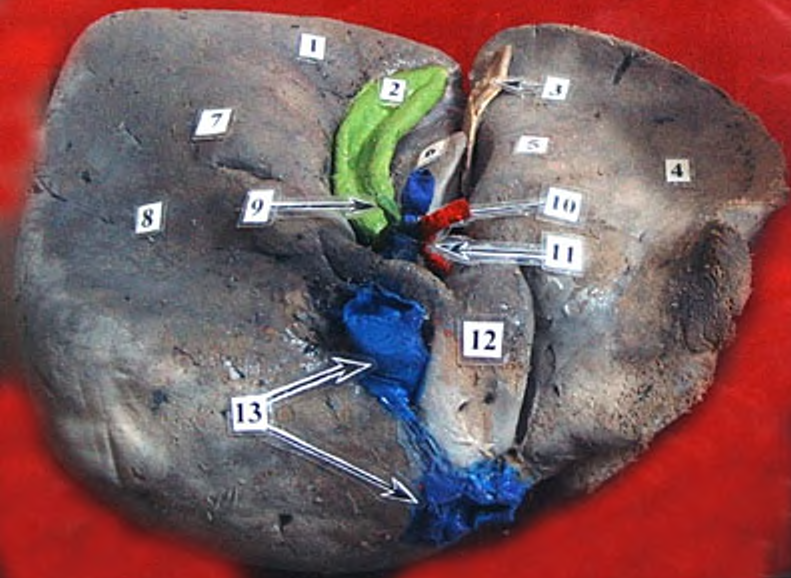
Исполнитель : **Мохд Фархан бин Разали (МАЛАЙЗИЯ)**
Mohd Farhan bin Razali (MALAYSIA)
студ. 1 к, мед.ф, уирс 2005 г.
Консультант : Проф. Илин И.И. , асс. Слученко А.Н.

Facies visceralis hepatis

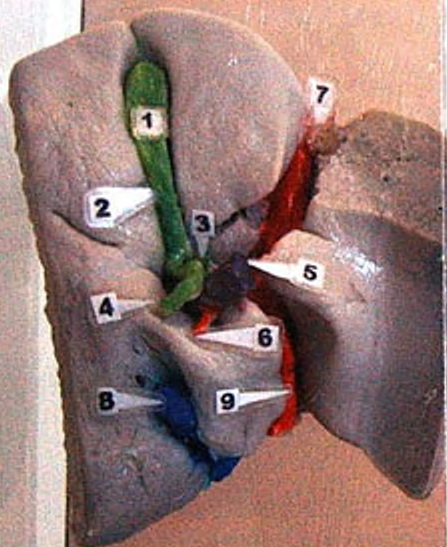
1. Impressio colica
2. Vesica fellea
3. Lig. teres hepatis
4. Impressio gastrica
5. Lobus sinister
6. Lobus quadratus
7. Lobus dexter
8. Impressio renalis
9. Ductus choledochus
10. V. portae
11. A. hepatica propria
12. Lobus caudatus
13. V. cava inferior

Триада
печени

Исполнитель: Дьяченко М. И. мед. ф. 1980 г.
Реставрировали: Сагидова Р. Н. Хорькова Е. О.
И. мед. ф. УИРС-2005
Консультанты: д. м. н. Сары-Левин Г. М.
ст. пр. Коробитына Г. В.



Hepar fetus (facies visceralis)



- 1 – vesica fellea
- 2 – ductus cysticus
- 3 – ductus hepatis communis
- 4 – ductus choledochus
- 5 – v.porta
- 6 – a.hepatica propria
- 7 – v.umbilicalis
- 8 – v.cava inferior
- 9 – ductus venosus

Исполнитель: **Найдёнова Л.**

1 к. стом.ф. 1986

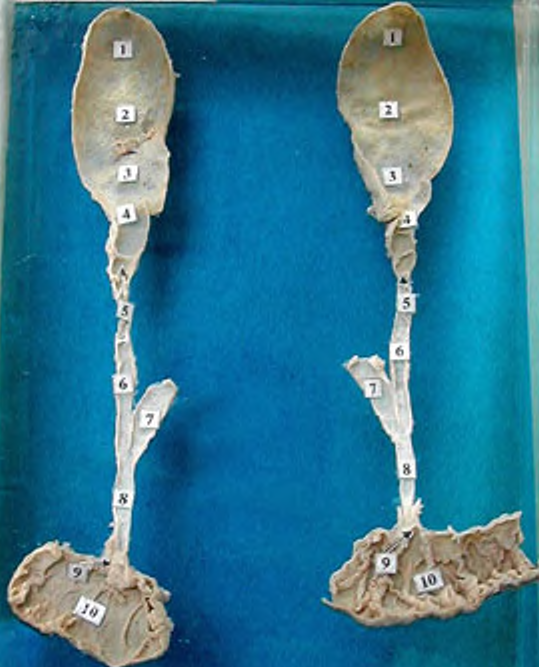Реставратор: **Рыжак М.**

1 к. мед.ф. 2005

Консультант: ст.пр. **Коробичина Г.В.**

доц. **Овчаренко Е.П.**

УИРС-2005



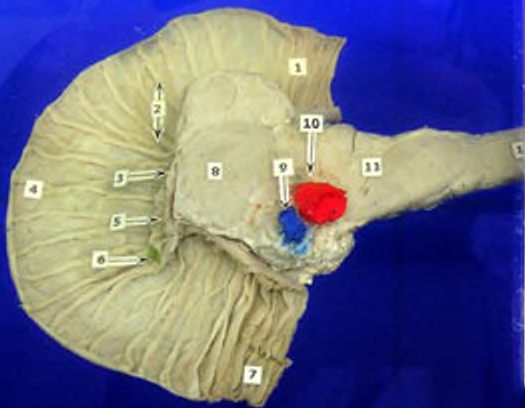Vesica fellea et ducti biliferi.

- | | |
|----------------------------------|------------------------------|
| 1. Fundus vesicae felleae | 6. Ductus cysticus |
| 2. Corpus vesicae felleae | 7. Ductus hepaticus communis |
| 3. Tunica mucosa vesicae felleae | 8. Ductus choledochus |
| 4. Collum vesicae felleae | 9. Papilla duodeni major |
| 5. Plica spiralis | 10. Duodenum |

Выполнили: Антонова Ю., Лебеденко А., 1 к. мед. ф-т, УИРС - 1999

Реставрировала: Шурко Д., 1 к. мед. ф-т, УИРС - 2004

Консультант: доц. Романенко В.Н., ст. преп. Баранова Н.В.



Синтопия поджелудочной железы с двенадцатиперстной кишкой

1. Pars superior duodeni.
2. Plicae circulares.
3. Papilla duodeni minor.
4. Pars descendens duodeni.
5. Plica longitudinalis duodeni.
6. Papilla duodeni major.
7. Pars horisontalis inferior duodeni.
8. Caput pancreatis.
9. V. mesenterica superior.
10. A. mesenterica superior.
11. Corpus pancreatis.
12. Cauda pancreatis.

Реставрировал: Супрун А.А.

бгр. Ик. мед. фак.

Консультант: ст. преп. Коробицына Г.В.

УИРС-2005г.

Viscera infantis

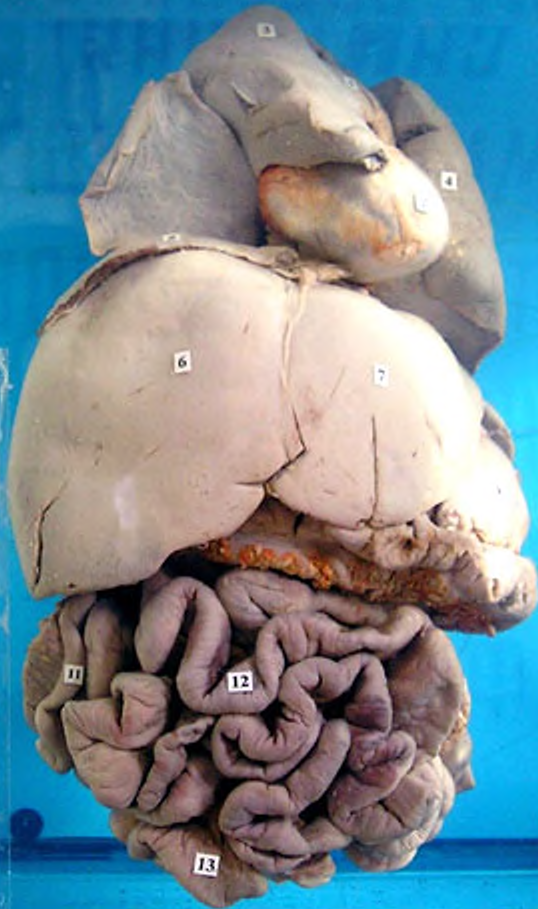1. thymus
2. cor
3. pulmo dexter
4. pulmo sinister
5. diafragma
6. lobus hepatis dexter
7. lobus hepatis sinister
8. ventriculus
9. lien
10. colon transversum
11. appendix vermiformis
12. jejunum
13. ileum

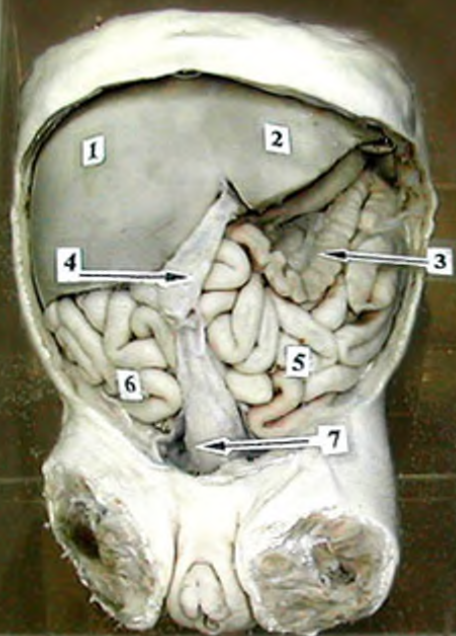
Реставрировали:

Маркова В.А., Колтун И.В.
студ.1 к. стомат.ф.
УИРС-2005

Консультант:

ст.преп. Коробицкая Г.В.



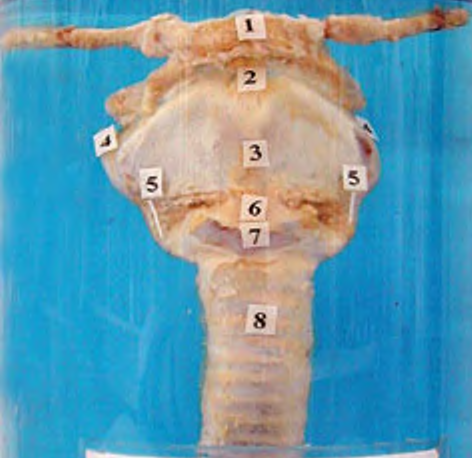

**ORGANA CAVITATIS
PERITONEALIS FETUS**

1. Lobus hepaticus dexter
2. Lobus hepaticus sinister
3. Colon transversum
4. V. umbilicalis
5. Intestinum jejunum
6. Intestinum ileum
7. Urachus

Реставрировала: Кобзарева М.
студ. 1к. мед. ф-т. УИРС-2004г.
Консультант: ст. преп. Баранова Н. В.

Дихальна система



Larynx

1. os hyoideum
2. lig. thyrohyoideum
3. cartilago thyroidea
4. cornu superius
5. cornu inferius
6. lig. cricothyroideum
7. cartilago cricoidea
8. trachea

Реставрировал: Мытник А.А. студ. 1 к. мед. ф.

УИРС - 2003

Консультант: доц. Вернидуб Н.В.

Cartilagine et musculi laryngis

- | | |
|-------------------------|------------------------|
| 1. Os hyoideum | 5. Cartilago cricoidea |
| 2. M. thyrohyoideus | 6. M. cricothyroideus |
| 3. Cartilago thyroidea | 7. Glandula thyroidea |
| 4. Lig. cricothyroideum | 8. Trachea |

Реставрировала: студ. I к. стом. фак. Котляр И.В. УИРС-2004г.
Консультант: ст. преп. Коробицына Г.В.



Lingua (glossus) et larynx

1. Apex linguae
2. Papillae filiformes
3. Papillae fungiformes
4. Papillae foliatae
5. Corpus linguae
6. Papillae vallatae
7. Tonsilla lingualis
8. Foramen caecum
9. Radix linguae
10. Epiglottis
11. Os hyoideus
12. Plica aryepiglottica
13. Aditus laryngis
14. Cartilago thyroidea
15. M. arytenoideus obliquus
16. M. arytenoideus transversus
17. Glandula thyroidea
18. M. cricoarytenoideus posterior.
19. Membrana trachealis.

Исполнитель: Ярошенко Н.

студ. I к. стом. Ф. 1986г

Реставрировал: Фаваз Абдуллах (Кувейт).

I к. мед. Ф. (كویت) فوز حمدان УИРС 2005г

Консультант: доц. Павлова А.И



Trachea et Bronchi (Fetus 6 mentium)

1. Cartilago thyroidea. 6. Bronchus principalis dexter et sinister.
2. Lig. cricothyroideum. 7. Bronchus lobaris.
3. Glandula thyroidea. 8. Bronchus segmentalis.
4. trachea.
5. Bifurcatio tracheae.

Исполнитель: Ал аму Рузин. (Сирия).

.1 к. мед. Ф. УИРС 2005 г.

Консультант: доц. Павлова А. И.



СЕКМЕНТЫ ЛЁГКИХ ПЛОДА

- | | |
|-------------------------|----------------------------------|
| 1. trachea | 10. segmentum mediale |
| 2. bifurcatiotrachea | 11. segmentum subapicale |
| 3. bronchus principalis | 12. segmentum basale mediale |
| 4. bronchus lobaris | 13. segmentum basale anterius |
| 5. bronchus segmentalis | 14. segmentum basale laterale |
| 6. segmentum apicale | 15. segmentum basale posterius |
| 7. segmentum posterior | 16. segmentum apicoposterius |
| 8. segmentum anterior | 17. segmentum lingulare superius |
| 9. segmentum laterale | 18. segmenum lingulare inferior |

Исполнитель: Малик Т., 1к.мед.ф-т 2004г.

Консультант: ст.преп., Коробичана Г.В.

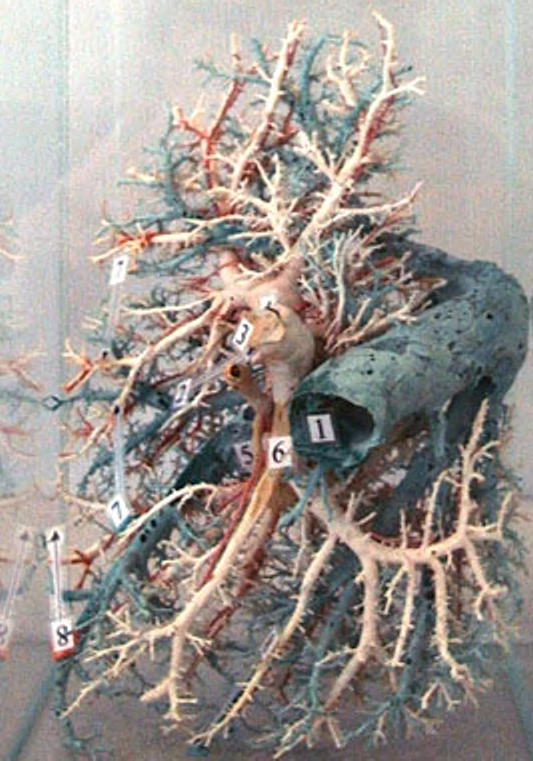Коррозионный препарат правого легкого

- | | |
|------------------------------|------------------------------|
| 1. A.pulmonalis | 5. Bronchus lobaris medius |
| 2. V.polmonalis | 6. Bronchus lobaris inferior |
| 3. Bronchus principales | 7. Bronchi segmentales |
| 4. Bronchus lobaris superior | 8. Bronchus lobulares |

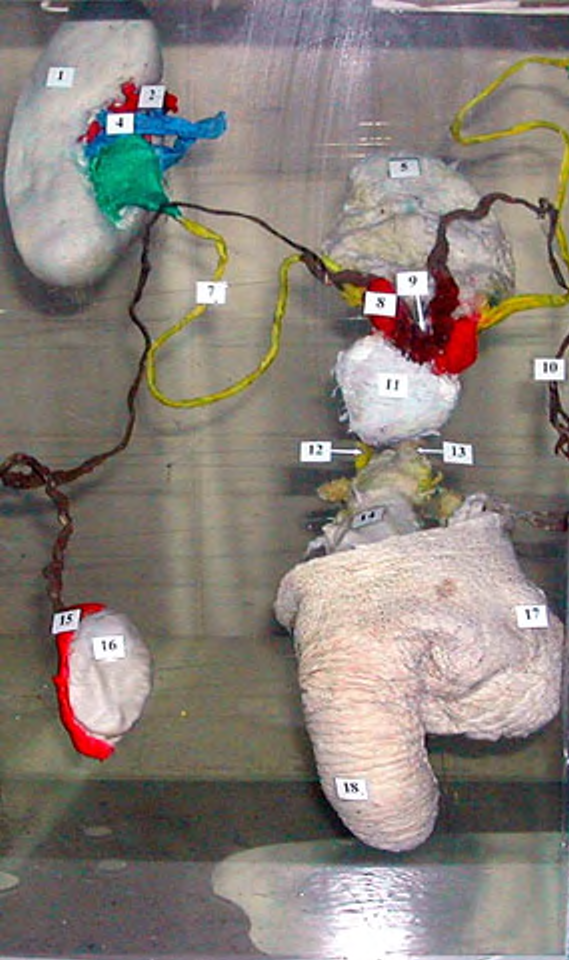
Реставрировала: Сезавар мотаги Ширин Иран. 1 к. ст. ом. ф-т 2005

شیرین سزاوار منقی (ایران)

Консультант: ст. преп. ГАЙДАР.Э.



Сечово-статевий апарат



Systema urogenitale masculinum

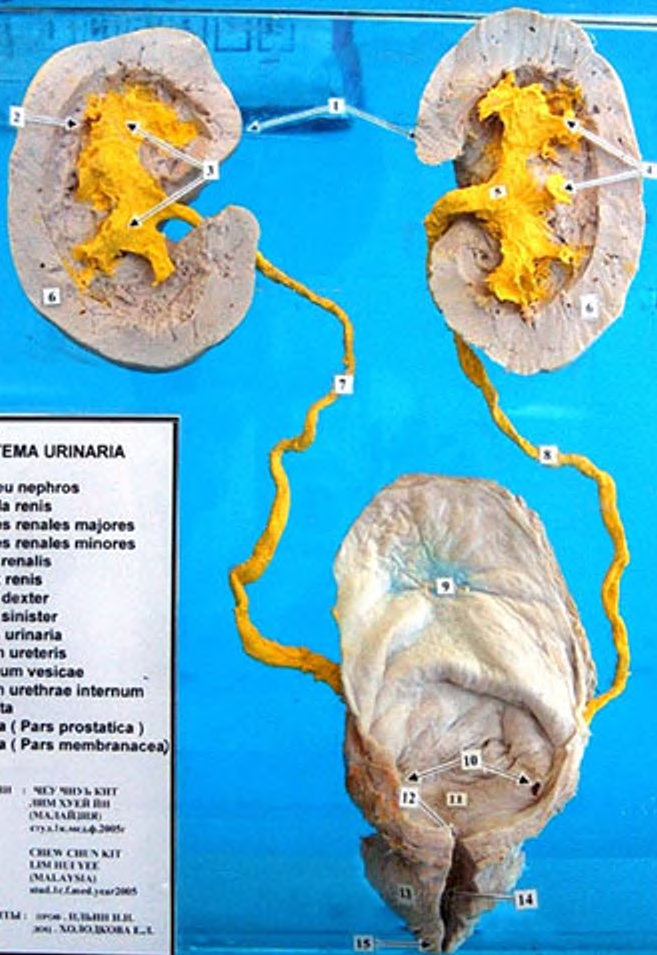
1. Ren
2. A. renalis
3. Pelvis renalis
4. V. renalis
5. Vesica urinaria
6. Calyces renales
7. Ureter
8. Vesicula seminalis
9. Ampulla ductus deferentis
10. Ductus deferens
11. Glandula prostata
12. Pars membranacea urethrae
13. Glandula bulbourethralis
14. Radix penis
15. Epididymis
16. Testis, orcbis, didymis
17. Scrotum
18. Penis, fallos

Репродукция: Кустомова И.И.

Л.С. 2002 г.

№11/С - 2002

Косоватый проф. Е.В. 11.11.



SYSTEMA URINARIA

1. Ren seu nephros
2. Medulla renis
3. Calyces renales majores
4. Calyces renales minores
5. Pelvis renalis
6. Cortex renis
7. Ureter dexter
8. Ureter sinister
9. Vesica urinaria
10. Ostium ureteris
11. Trigonum vesicae
12. Ostium urethrae internum
13. Prostata
14. Urethra (Pars prostatica)
15. Urethra (Pars membranacea)

ИСТОБИТЕЛИ : ШЕУ ШИЪ КИТ
 ШИМ ХЫЕИ ИИ
 (MALAYSIA)
 0123.12.0004.0.2005r

CHEW CHUN KIT
 LIM HUI YEE
 (MALAYSIA)
 stud. In Med. year 2005

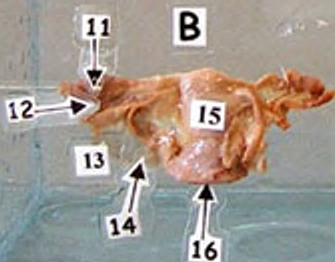
КОРСУБЪТАИТЕ : ИРЕН - ИУИИИ ИИ
 301 - МО. БОЖКОБА Е.К.

A - Systema Urinaria



1. Glandula Suprarenalis
2. Ren, Nephros
3. V. Renalis
4. V. Cava Inferior
5. V. Suprarenalis Inferior
6. A. Renalis
7. Aorta Abdominalis
8. Ureter
9. Vesica Urinaria
10. Urachys

B - Systema genitalia feminina



11. Tuba Uterina, Salpingis
12. Ovarium, Oophoron
13. Ligamentum Latum Uteri
14. Ligamentum Teres Uteri
15. Uterus, Metra, Hystera
16. Vagina

Реставрировала:

Гайтукаева А.К.

ст. I курса стомат. фак-та

Консультант:

ст. пр. Коробицына Г.В.

УИРС - 2005

Ren seu nephros

1. Glandula suprarenalis
2. Extremitas superior
3. Hilum renalis
4. A. renalis
5. Ureter
6. V. renalis
7. Facies anterior
8. Margo lateralis
9. Margo medialis
10. Extremitas inferior

Исполнитель: Гольша.Г

1 курс мед.ф. 1989г.

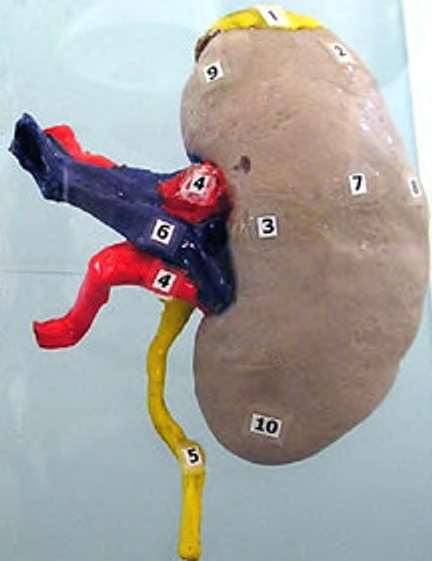
Оганесян Г.К.

1 курс стомат. ф. 2005г.

Консультанты: проф. Ильин И.И.

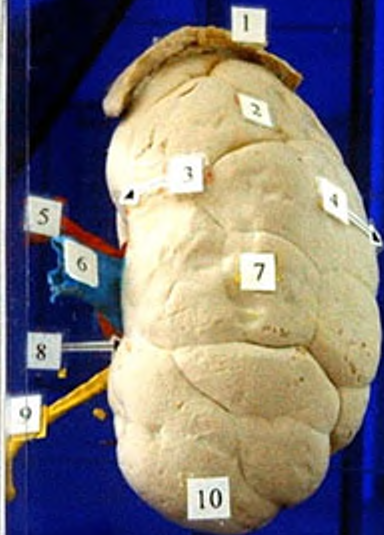
ст.преп. Вернидуб И.В.

УИРС 2005



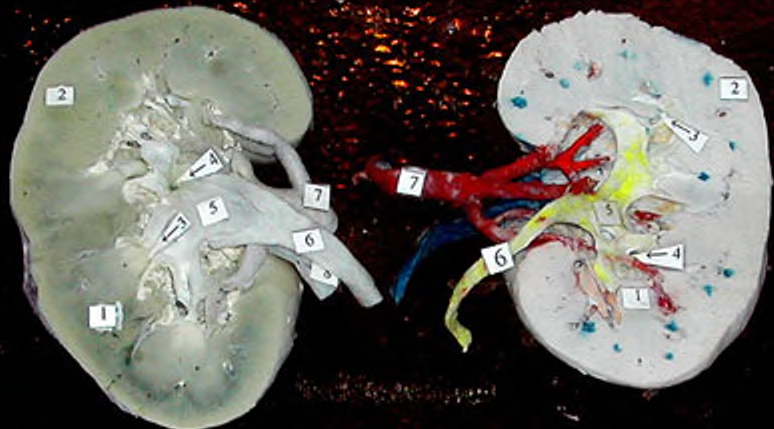
Ren seu nephros sinister
Variant lobularis

1. Glandula suprarenalis
2. Ren
3. Margo medialis
4. Margo lateralis
5. Arteria renalis
6. Vena renalis
7. Facies anterior
8. Hilus renalis
9. Ureter
10. Extrimitas inferior



ИСПОЛНИТЕЛИ: ЩКУРАТС студ.1к.мед.ф.1998г
ЮЕ ЧИ КЕОНГ (Малайзия)
студ.1к.мед.ф.2005г
YUE CHEE KEONG (Malaysia)
stud.1c.f.med.year 2005

КОНСУЛЬТАНТЫ: проф. КОЗВЕРЬ Н.Н.
проф. ИЛЬИН И.И.

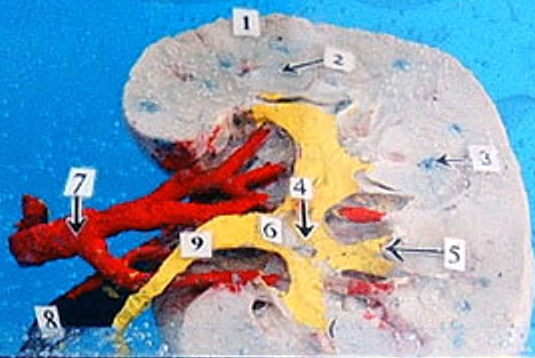
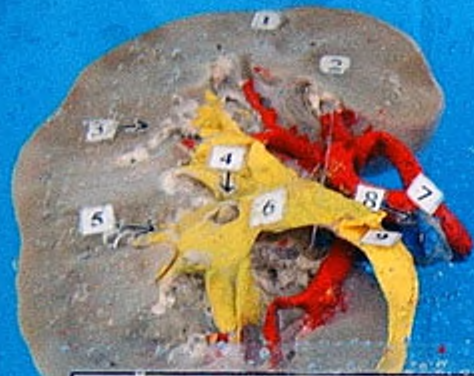

REN SEU NEPHROS

- | | |
|--------------------|--------------------|
| 1. Medulla renalis | 5. Pelvis renalis |
| 2. Cortex renalis | 6. Ureter |
| 3. Calyx minor | 7. Arteria renalis |
| 4. Calyx major | 8. Vena renalis |

Реставрировал: Амин Монтазери Наджафабади из Ирана Ст. 1 к., стом.
(امین منتظری نجف آبادی)

Консультант: асс.Денисюк Р.П. УИРС – 2004 г.

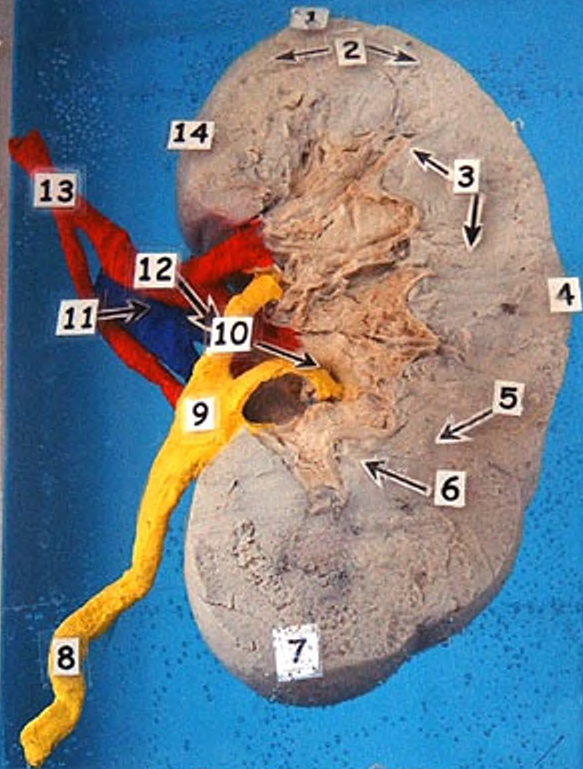


REN SEU NEPHROS

- | | |
|----------------------------|-------------------|
| 1. Cortex renis | 6. Pelvis renalis |
| 2. Medulla renis | 7. A.renalis |
| 3. Columnae renales | 8. V.renalis |
| 4. Calyces renales majores | 9. Ureter |
| 5. Calyces renales minores | |

Исполнители : Амин М.Н. студ. 1к. стомат. ф. УИРС-2004г.
 Нео Л.Г.(Малайзия) студ. 1к. мед. ф. УИРС-2005г.
 梁理国 (马来西亚)

Консультант : Проф. Ильин И.И.

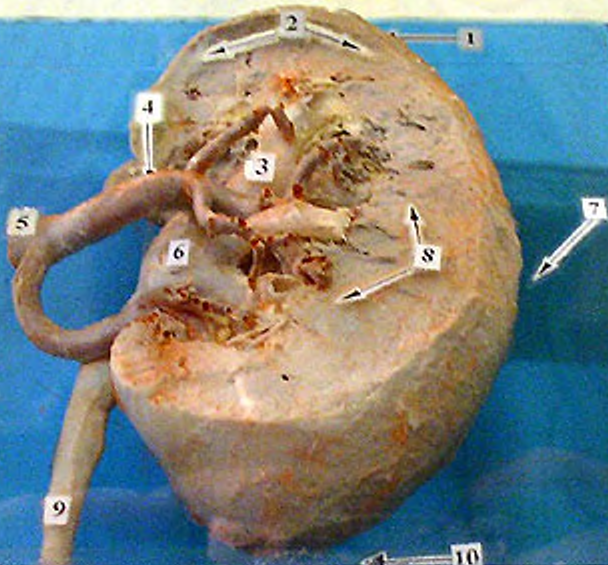


REN SEU NEPHROS

- | | |
|------------------------|-----------------------------|
| 1. Extremitas superior | 8. Ureter |
| 2. Cortex renis | 9. Pelvis renalis |
| 3. Medulla renis | 10. Calyces renales majores |
| 4. Margo lateralis | 11. V. renalis |
| 5. Columnae renales | 12. Sinus renalis |
| 6. Papillae renales | 13. A. renalis |
| 7. Extremitas inferior | 14. Margo medialis |

Исполнители : Шуткин О. студ. Iк. мед. ф. УИРС-1990г.
 Нонг Ш.Ш. студ. Iк. мед. ф. УИРС-2005г.
 杨淑娴 (马来西亚)

Консультанты : Доц. Молахова О.Е.
 Доц. Холодкова Е.Л.



Ren seu nephros

- | | |
|----------------------------|-------------------------|
| 1. Extremitas superior | 6. Pelvis renalis |
| 2. Cortex renis | 7. Margo lateralis |
| 3. Calices renales majores | 8. Medulla renis |
| 4. Hilum renalis | 9. Ureter |
| 5. A. renalis | 10. Extremitas inferior |

Реставровали: Мазур Н., Мельник В.

І к. мед. ф-т. УІРС-2004

Консультант: доц. Антоенко Л.А.



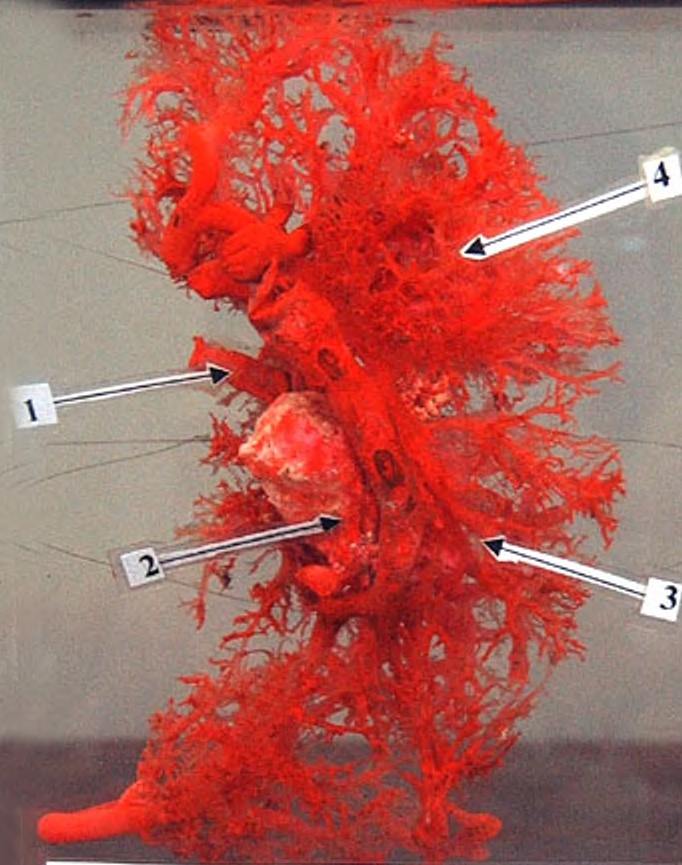
**Варианты строения чашечек
и лоханки почки.**

- | | |
|----------------------------|-------------------|
| 1. Calices renales minores | 3. Pelvis renalis |
| 2. Calices renales majores | 4. Ureter |

Реставровали: Мазур Н., Мельник В.

1 к. мед. ф-т. УИРС-2004

Консультант: доц. Антощенко Л.А.



Arteria renalis

1. A.renalis
2. Pelvis renalis
3. A.interlobaris
4. A.arcuta

Исполнитель: Муругеша Н (Индия)
Murugesha N (India)
Студ 1к. мед. ф. УИРЗ 2005г
Консультанты: Проф. ИЛЬИН И.И.
Доц. ХОЛОДКОВА. Е. Л.



VENAE RENALIS

1. *V.renalis*
2. *Calyx renalis major*
3. *Pelvis renalis*
4. *Calyx renalis minor*
5. *V.stellata*

Исполнитель: Аджан Мауриа(Индия)

Ажау Мауриа(India)

студ.гк.мед.ф.2005г

Консультанты: Проф.Ильин И.И.

Асс.Матюшенко Ф.Н.

TESTIS ET FUNICULUS SPERMATICUS

- 1.Funiculus spermaticus
- 2.Epididymis
- 3.Testis

Реставрировал: С.ВИДЖАЙЯ МАНИ

(Малайзия)

S.VIJAYA MANI

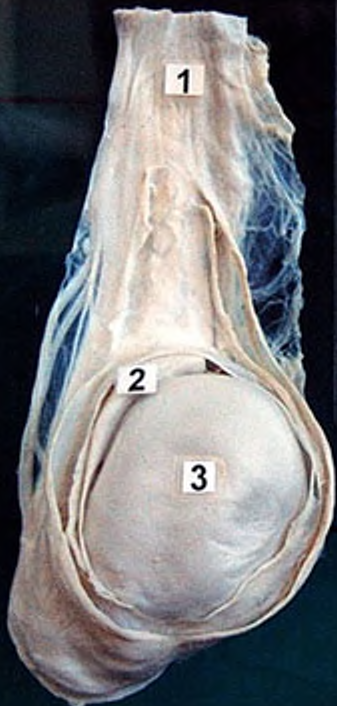(Malaysia)

студ 1к.мед.ф.2005г

Консультанты: Проф.ИЛЬИН И.И.

Доц.ХОЛОДКОВА.Е.Л.

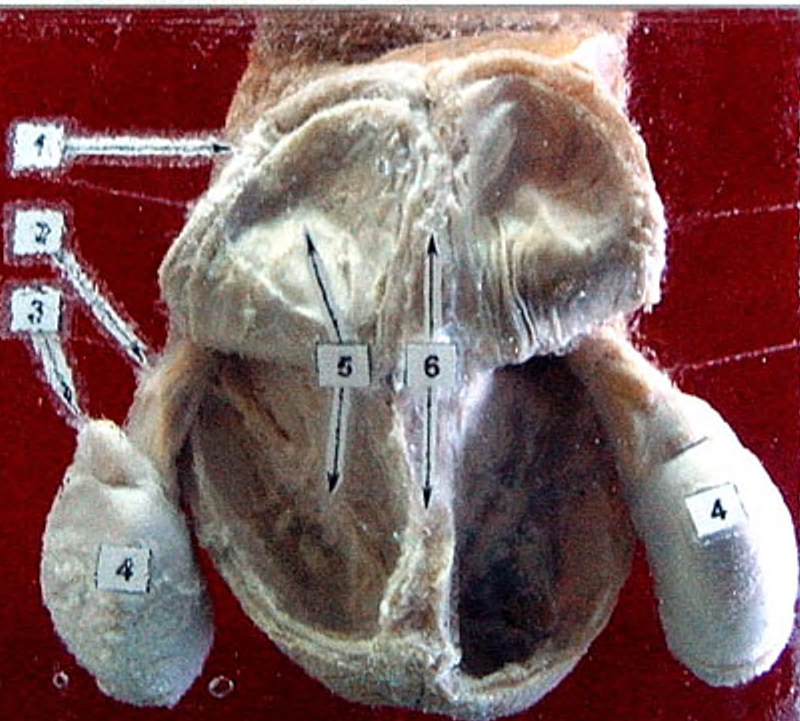
УИРС-2005г



SCROTUM

1. Scrotum (derma)
2. Funiculus spermaticus
3. Epididymis
4. Testis, orchis seu didymis
5. Lamina parietalis tunica vaginalis communis testis
6. Septum scroti

Исполнитель: студ. Михайлов А.С. I к. мед. ф. 2005
Консультант: ст. преп. Гайдар Э.О.

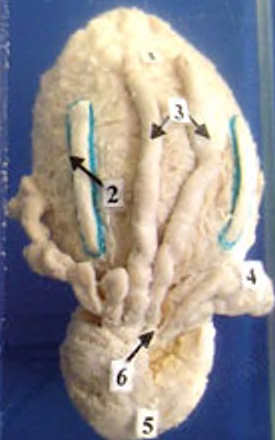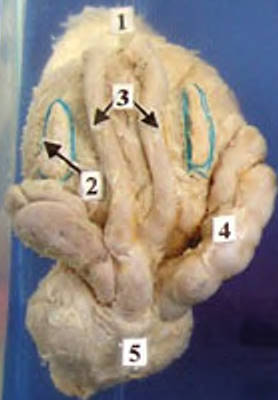


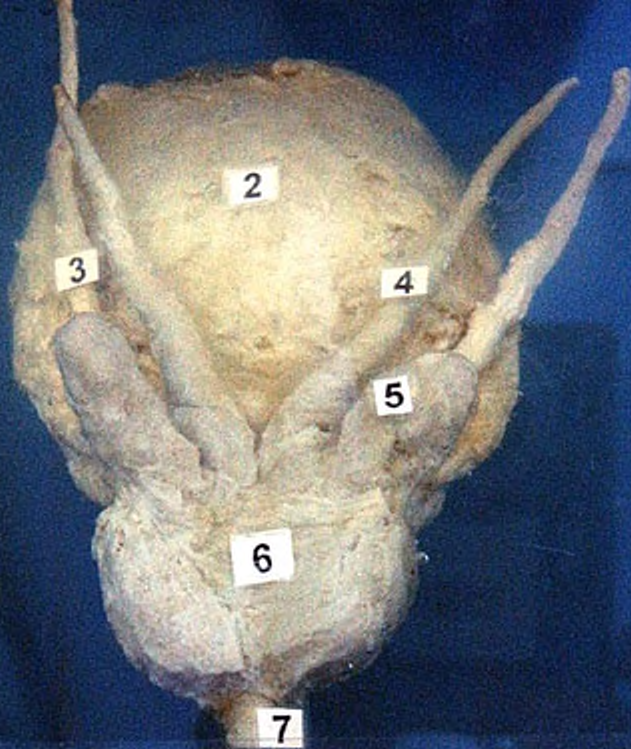Complex urogenetalis masculinum

1. Vesica urinaria
2. Ureter
3. Ductus deferens
4. Vesiculae seminales
5. Prostata
6. Ductus ejaculatorius

Исполнители: Гаврилюк И.
Дроздова С. Булгакова К.
студ. 1к. стом. ф. 1991г
Мкртчян С. Черная А.
студ. 1к. стом. ф. 2005г

Консультанты:
доц. Белявский А.И.
ст. преп. Романовский А.Е.





VESICA URINARIA

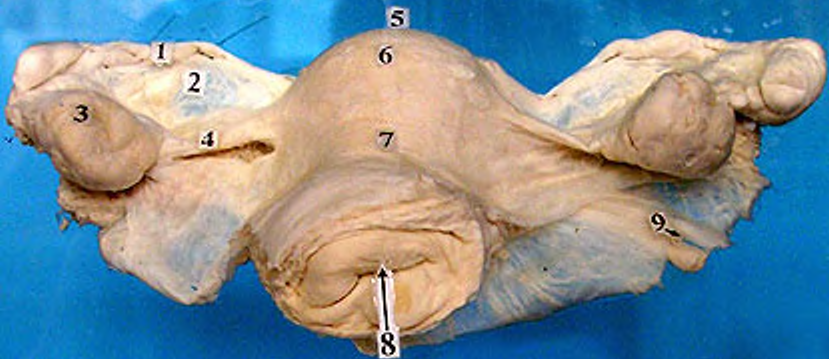
- | | |
|--------------------|------------------------|
| 1. Fundus vesicae | 5. Vesiculae seminales |
| 2. Corpus vesicae | 6. Prostata |
| 3. Ureter | 7. Urethra |
| 4. Ductus deferens | |

Исполнители : Сиротенко А. студ. 1к. мед. ф. УИРС-1996г.

Чонг Ю.Х.(Малазия) студ. 1к. мед. ф. УИРС-2005г.
张永兴 (马来西亚)

Консультанты : Проф. Ильин И.И.

Доц. Мозуренко Д.Г.

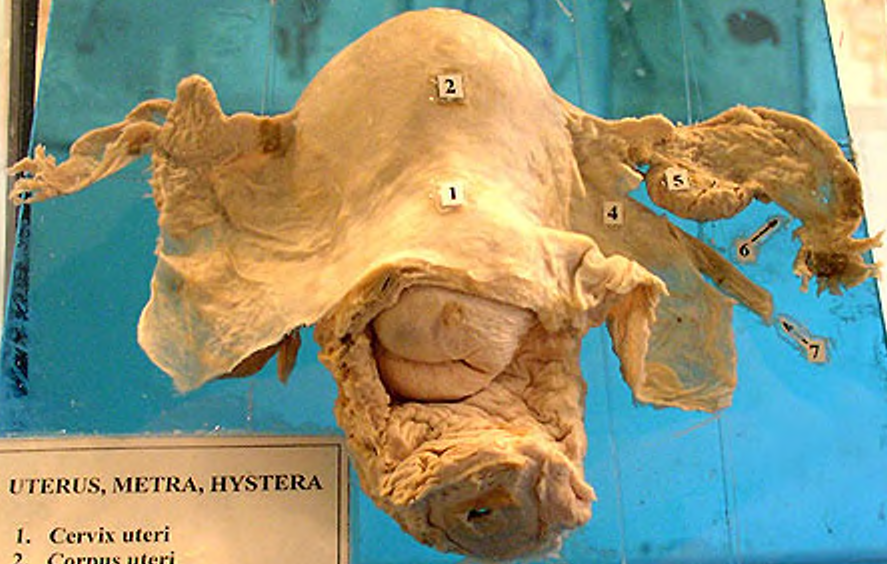

Uterus seu metra

- | | |
|-------------------------|---------------------|
| 1. Tuba uterina | 6. Corpus uteri |
| 2. Mesosalpinx | 7. Cervix uteri |
| 3. Ovarium | 8. Ostium uteri |
| 4. Lig. ovarii proprium | 9. Lig. teres uteri |
| 5. Fundus uteri | |

Исполнитель: А. А. Абрамова студ. 1 к. мед. ф-та
УИРС-2004

Консультанты: доцент И. В. Вернидуб
доцент А. И. Павлова



UTERUS, METRA, HYSTERA

1. *Cervix uteri*
2. *Corpus uteri*
3. *Fundus uteri*
4. *Lig. latum uteri*
5. *Ovarium*
6. *Lig. suspensorium ovarii*
7. *Lig. teres uteri*

Реставрировала Градинар В.

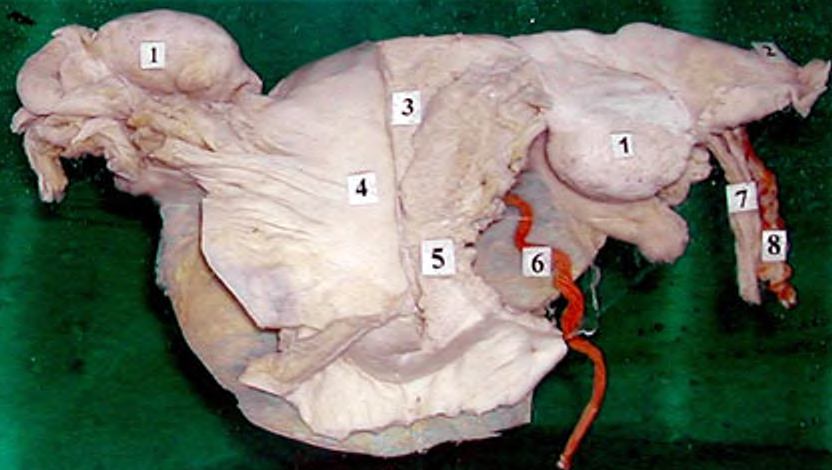
І к. мед. ф. УИРС-2004

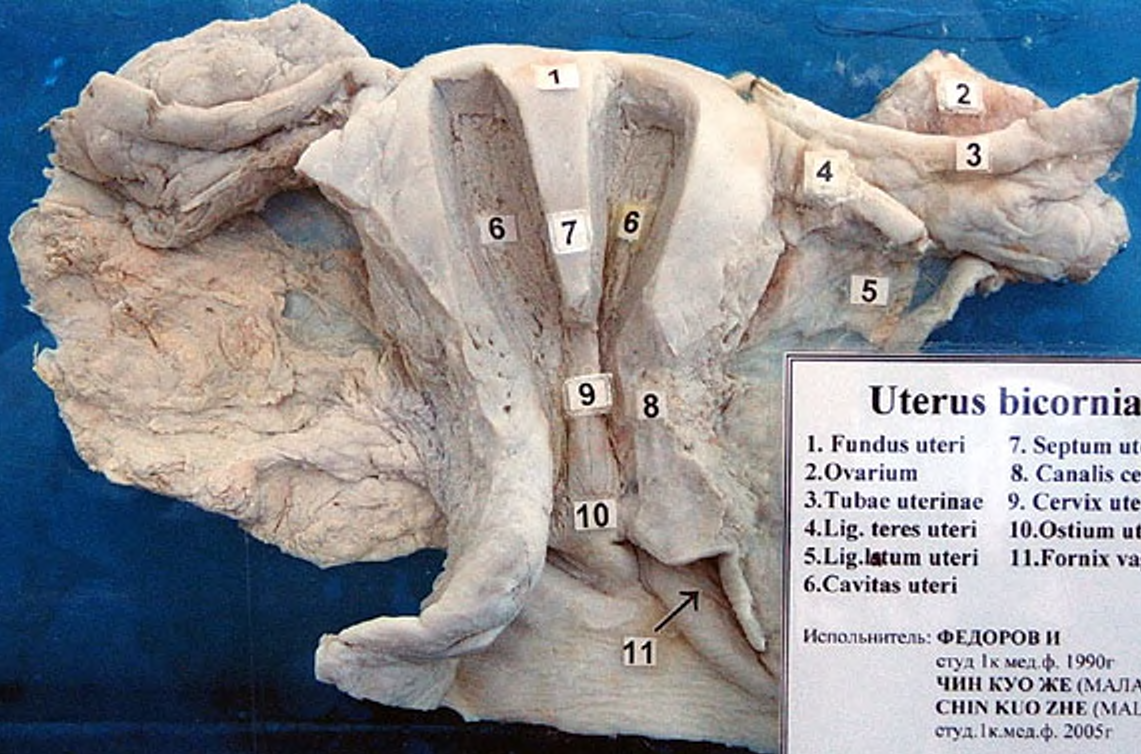
Консультант доц. Вернидуб И. В.

Uterus seu Metra, Hystera

- | | |
|-----------------|--------------------|
| 1. ovarium | 5. cervix uteri |
| 2. tuba uterina | 6. arteria uterina |
| 3. cavum uteri | 7. vv. ovaricae |
| 4. corpus uteri | 8. a. ovarica |

Реставрирована: Михальская С.А., 1 к., мед.ф., УИРС – 2004
Консультант: доц. Вериндуб И.В.





Uterus bicorniata

- | | |
|---------------------|---------------------------|
| 1. Fundus uteri | 7. Septum uteri |
| 2. Ovarium | 8. Canalis cervicis uteri |
| 3. Tubae uterinae | 9. Cervix uteri |
| 4. Lig. teres uteri | 10. Ostium uteri |
| 5. Lig. latum uteri | 11. Fornix vaginae |
| 6. Cavitas uteri | |

Исполнитель: ФЕДОРОВ И

студ. 1к. мед. ф. 1990г

ЧИН КУО ЖЕ (МАЛАИЗИЯ)

CHIN KUO ZHE (MALAYSIA)

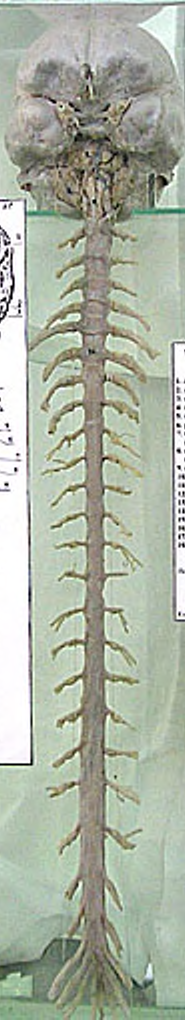
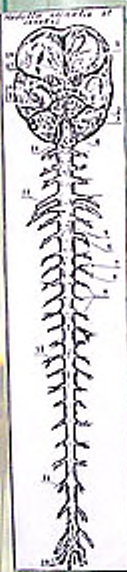студ. 1к. мед. ф. 2005г

Консультант: доч. Болгарин В.Ч.

доц. Холодкова Е.Л.

УИРС-2005

Центральна нервова система

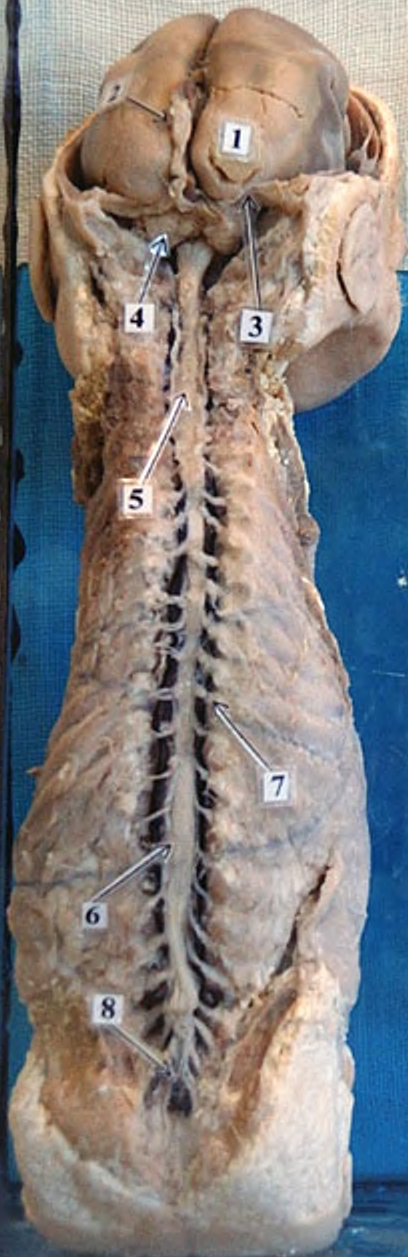


Medulla spinalis et cerebri

1. Axis major cerebri
2. n. opticus
3. nervus opticus
4. n. trochlearis
5. nervus motorius ophthalmicus
6. ganglion ophthalmicum
7. nervus trochlearis
8. nervus motorius facialis
9. n. v. opticus
10. n. v. trochlearis
11. n. v. ophthalmicus
12. n. v. maxillaris
13. nervus abducentis
14. pons
15. n. opticus
16. nervus motorius facialis
17. nervus motorius maxillaris
18. nervus motorius maxillaris superior

Anatomia: **Tourasse J.**
 Museum: **Paris 1870**
 etia. in. **Paris 1870**
 etia. in. **Paris 1870**

Coll. **Cyrenus R. R.**



Medulla spinalis fetus

1. Lisencephal
2. Falx cerebri
3. Tentorium cerebelli
4. Cerebellum
5. Intumescentia cervicalis
6. Intumescentia lumbalis
7. Nn. Spinales
8. Cauda equina

Исполнитель:

Васькова М.

студ. 1 к., леч.ф., 1987г.

Реставрировала:

Михневская А.И.

студ. 1 к., мед.ф., 2005 г.

Консультант:

доц. Вернидуб И.В.

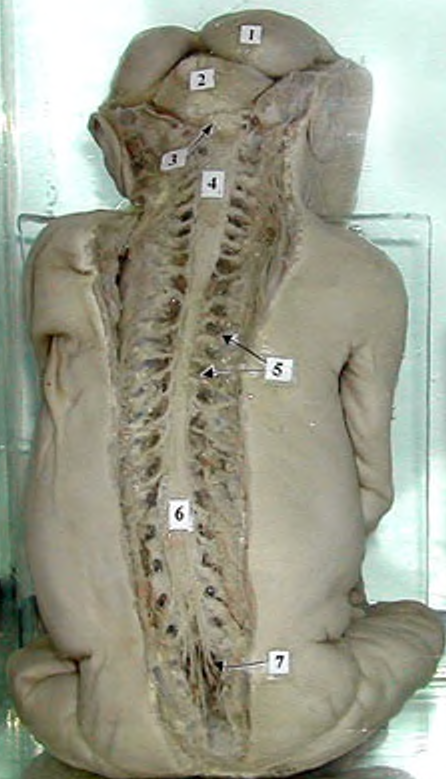ст.пр. Коробицина Г.В.

Medulla spinalis

1. Intumescentia lumbalis
2. Dura mater medullae spinalis
3. Arachnoid mater medullae spinalis
4. Ramus posterior
5. Conus medullaris
6. Cauda equina
7. Filum terminale

Неназвания: Д. Шарифовић И. Механовић Фели
W, Sharifudin W, Mehanod Felit
(Malaysia/Malaysia)
Српс. I K. Med. Ф. УИПС 2005
Копирено: Проф. Душан И.И.
Art. Срећковић А.И.





Cerebrum spinale fetus

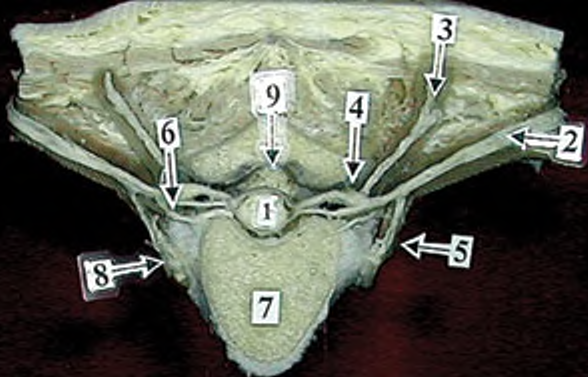1. Hemispherii cerebri
2. Cerebellum
3. Medulla oblongata
4. Intumescentia cervicalis
5. Nervi spinalis
6. Intumescentia lumbalis
7. Cauda equina

Выполнил: Грицай А.В.
студ. I к. мед. ф.
2000 г.

Реставрировала: Егорова Н.А.
студ. I к. мед. ф.
2004

Консультант: доц. Белявский А. И

УИРС



ОБРАЗОВАНИЕ СПИННОМОЗГОВОГО НЕРВА

- | | |
|--------------------------------|--------------------------------|
| 1. Medulla spinalis | 6. Ramus meningeus (recurrens) |
| 2. Ramus ventralis n. spinalis | 7. Corpus vertebrae |
| 3. Ramus dorsalis n. spinalis | 8. Ganglion trunci sympathici |
| 4. Ganglion spinale | 9. Cavum epiduralae |
| 5. Ramus communicans | |

Исполнители: Ганчо Е., мед. ф-т УИРС-1998

Реставрировал: Бузан Махмуд, I курс 11 мед. ф-т. УИРС - 2004

Консультант: доц. Антоненко Л.А., Гайдар Э.И. محمود بولبان شريفة

Medulla spinalis

- 1.Radix dorsalis
- 2.Pia spinalis
- 3.Arachnoidea spinalis
4. Dura mater spinalis
- 5.Aa.spinalis posterius
- 6.Corpora vertebrae
- 7.Cavum epiduralis
- 8.Medulla spinalis
- 9.Lig.longitudinale posterius
10. Lig.longitudinale anterius

Выполнили:

Коцюрова Ю.А.

Стасюк Е.В.

ст. 1к., 12 гр. мед.ф., 1985г.

Реставрировали:

Бранловская А.А.

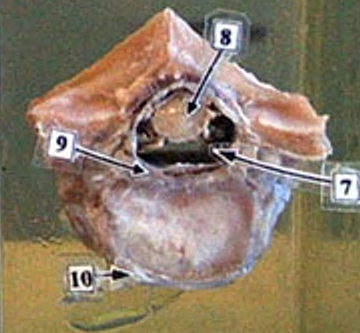
Жигалина М.С.

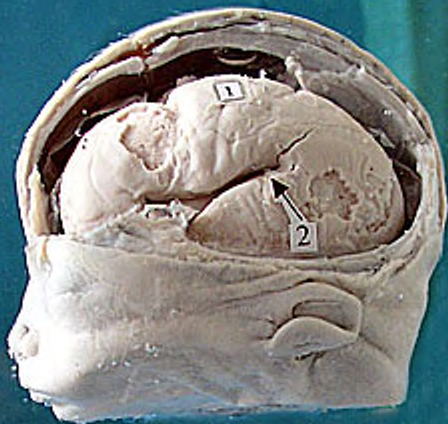ст. 1к., 6 гр., мед.ф., 2005г.

Консультанты:

проф. Ильин И.И.

доц. Вериндуб И.В.





**Рельеф полушарий головного
мозга пятимесячного плода**

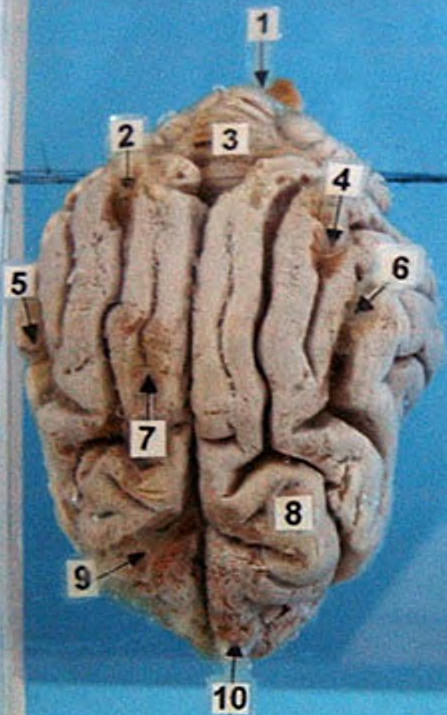1. Сглаживание полушарий.
2. Первичная борозда.

Реставрировала: Мороз Ю.

студ. 1 к. мед. ф. 2004 г.

Консультант: ст. преп. Баранова Н. В.

Encephalon Canini



1. Medulla spinalis
2. Sulcus ectomarginalis
3. Cerebellum
4. Sulcus ectolateralis
5. Sulcus ectosylvius
6. Sulcus suprasylvius
7. Sulcus entolateralis
8. Telencephalon
9. Sulcus cruciatus
10. Bulbus olfactorius

Изготовила:

Жень Цюань

(Китай)任娟

Студ. I к. Мед. Ф

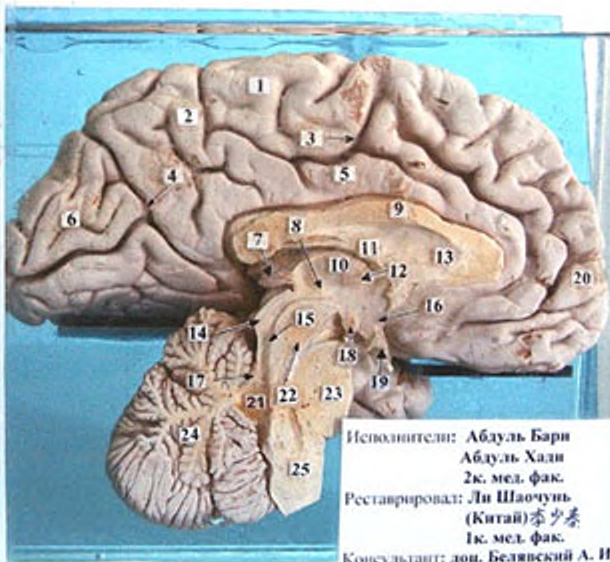Консультант

доц. Белявский А.И

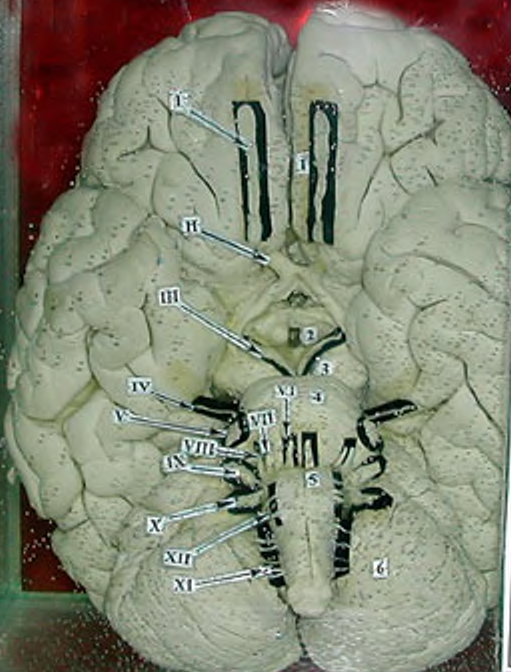
УИРС-2005

Sectio cerebrum sagitalis

1. Lobulus paracentralis
2. Precuneus
3. Sulcus precentralis
4. Sulcus parietooccipitalis
5. Gyrus cinguli
6. Lobus occipitalis
7. Corpus pineale
8. Sulcus hypothalamicus
9. Corpus callosum
10. Thalamus opticus
11. Corpus fornicis
12. Adhesio interthalamica
13. Septum pelucidum
14. Lamina tecti
15. Aqueductus cerebri(Silvii)
16. Infundibulum
17. Velum medullare superius
18. Corpus mamillare
19. Chiasma opticum
20. Gyrus frontalis superior
21. Ventriculus quartus
22. Pendunculus cerebi
23. Pons varolii
24. Cerebellum
25. Medulla oblongata



Исполнители: Абдуль Барн
Абдуль Хали
2к. мед. фак.
Реставрировал: Ли Шаочунь
(Китай) 李少春
1к. мед. фак.
Консультант: доц. Беляевский А. И.
УИРС-2005



Nervi cerebrales

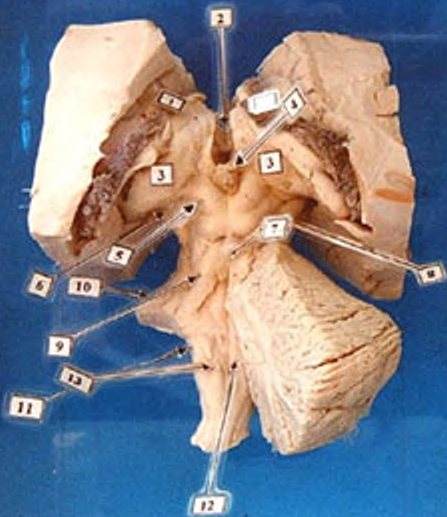
УИРС - 2004

- I. n. olfactorius
- II. n. opticus
- III. n. oculomotorius
- IV. n. trochlearis
- V. n. trigeminus
- VI. n. abducens
- VII. n. facialis, n. intermedius
- VIII. n. vestibulocochlearis
- IX. n. glossopharyngeus
- X. n. vagus
- XI. n. accessorius
- XII. n. hypoglossus

Facies ventralis cerebri

- 1. Gyrus rectus
- 2. Corpus mamillaris
- 3. Pedunculus cerebri
- 4. Pons
- 5. Pyramis
- 6. Cerebellum

Выполнила: Сугачевская Е.
 студ. 1 к. стом. ф.
 Консультант: ст. преп. Гудина Н.Г.

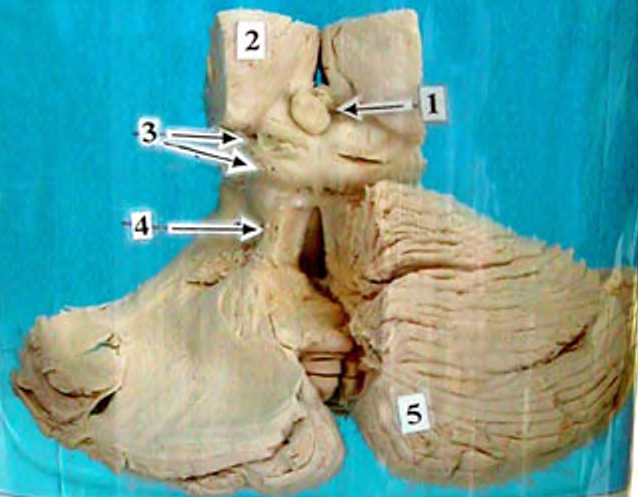


TRUNCUS CEREBRI

1. Plexus choroideus ventriculi lateralis
2. Ventriculus tertius
3. Pulvinar
4. Corpus pineale
5. Colliculus superior
6. Corpus geniculatum mediale
7. Velum medullaræ superius
8. Trigonum lemnisci
9. Pedunculi cerebellares superiores
10. Pedunculi cerebellares medii
11. Pedunculi cerebellares inferiores
12. Trigonum n. hypoglossi
13. Trigonum n. vagi

Исполнитель: Ахмад Закки Мохд Тармизи
 Мохд Латиф Мохд Суфлан
 (Малайзия)
 Ahmad Zakki Mohd Tarmizi
 Mohd Latif Mohd Sufian
 (Malaysia)
 Студ. Ис.мед.ф. 2005.

Консультант: Проф. ИЛЬИН И.И.
 Доц. ХОЛОДКОВА Е.Л.
 Упрс - 2005



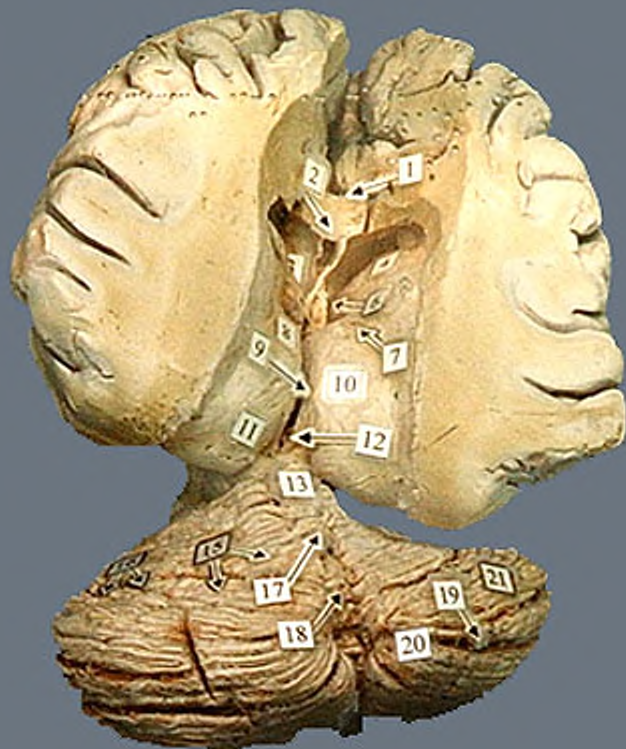
MESENCEPHALON (facies dorsalis)

1. Corpus pineale
2. Pulvinar thalami
3. Colliculus superior et inferior
4. Pedunculus cerebellaris superior
5. Cerebellum

Исполнители: Даниленко Л., Ижелантова А.
2 к., м. ф. УИРС-98
Рыбаков А., 1 к., м. ф.
УИРС-2004
Консультант: доцент Вернидуб И. В.

SECTIO HORIZONTALIS CEREBRI

1. Corpus callosum
2. Cavum septi pellucidi
3. Cornu anterius ventriculi lateralis
4. Caput nuclei caudati
5. Columnae fornicis
6. Foramen interventriculare (seu Monroi)
7. Lamina affixa
8. Tuberculum anterius thalami
9. Ventriculus tertius
10. Thalamus
11. Pulvinar
12. Tectum mesencephali
13. Lobus centralis
14. Lobuli quadrangulares
15. Folia cerebelli
16. Fissurae cerebelli
17. Culmen
18. Declive
19. Fissura horizontalis cerebelli
20. Lobus semilunaris inferior
21. Lobus semilunaris superior



Исполнитель: Дробот М.

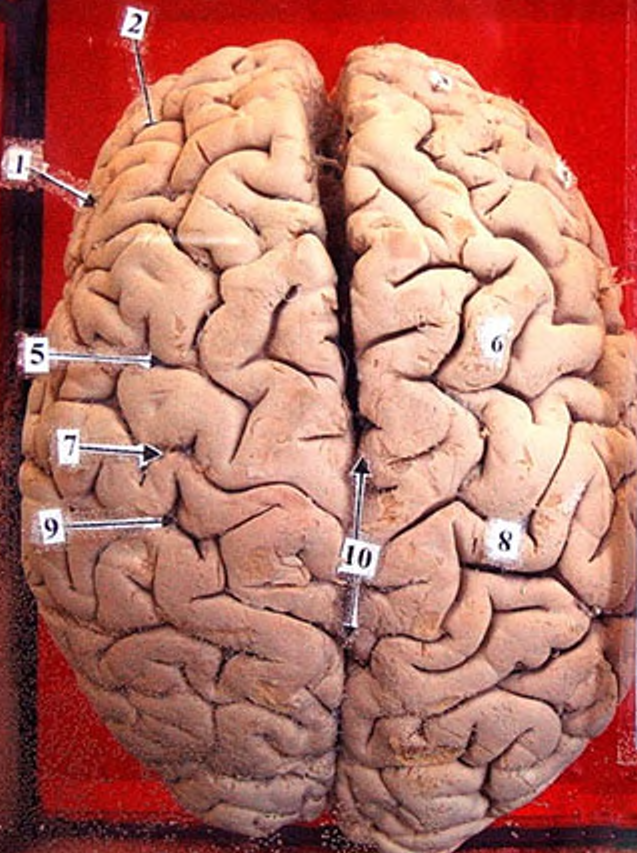
студ. I к. мед.ф. 1986 год

Реставрировала: Жижикина И.С.

студ. I к. мед.ф. 2005 год

Консультанты: доц. Макаренко И.В.

доц. Вернидуб И.В.



**Sulci et gyri facies
dorsolateralis
hemisphaeriae cerebri**

1. Sulcus frontalis inferior
2. Sulcus frontalis superior
3. Gyrus frontalis superior
4. Gyrus frontalis medius
5. Sulcus precentralis
6. Gyrus precentralis
7. Sulcus centralis
8. Gyrus postcentralis
9. Sulcus postcentralis
10. Fissura longitudinalinalis cerebri

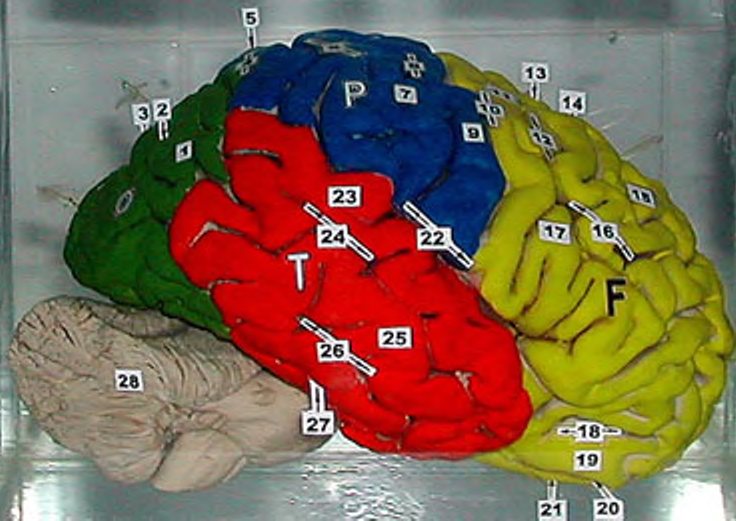
Исполнитель: Торец М.
ст. 2к мед. у. 1986г
Муельхи Рамсезе
(Тунис)
Mouelhi Ramses
(Tunisie)
ст. 1к стом. ф.
УИРС 2005г

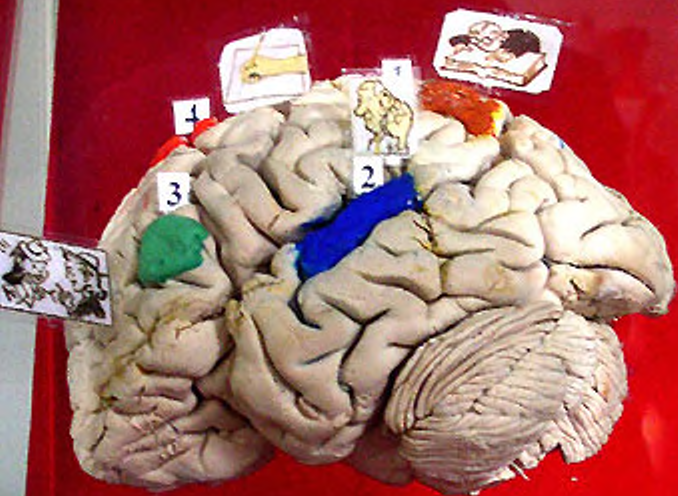Консультант:
асс. Слученко А.Н.

Gyri et sulci hemispheria.

- | | |
|-----------------------------------|--------------------------------|
| 1. Lobulus occipitalis lateralis | 15. Gyrus frontalis medius |
| 2. Sulcus transversus occipitalis | 16. Sulcus frontalis inferior |
| 3. Lobulus occipitalis medialis | 17. Gyrus frontalis inferior |
| 4. Sulcus parietooccipitalis | 18. Sulci orbitales |
| 5. Lobulus parietalis superior | 19. Gyri orbitales |
| 6. Sulcus intraparietalis | 20. Sulcus olfactorius |
| 7. Lobulus parietalis inferior | 21. Gyrus rectus |
| 8. Sulcus postcentralis | 22. Sulcus lateralis (Sylvii) |
| 9. Gyrus postcentralis | 23. Gyrus temporalis superior |
| 10. Sulcus centralis (Rolandi) | 24. Sulcus temporalis superior |
| 11. Gyrus precentralis | 25. Gyrus temporalis medius |
| 12. Sulcus precentralis | 26. Sulcus temporalis inferior |
| 13. Gyrus frontalis superior | 27. Gyrus temporalis inferior |
| 14. Sulcus frontalis superior | 28. Cerebellum |

Изготовили: Варенъев О., Борченко Н., 1 к. 3 гр., стом. Ф-т, УИРС-2004
 Консультант: доц. Белявский А. И.





КОРКОВЫЕ АНАЛИЗАТОРЫ РЕЧИ

1. центр зрительной речи
2. центр слуховой речи
3. центр артикуляции речи
4. центр письменной речи

Выполнили: Погорелова О., Мосендз О. студ. 2-к мед.ф. УИРС 2000г.

Реставрировала: Голуб Д. студ. 1-к стом.ф. УИРС 2004г.

Консультанты: ст.преп. Гудина И.Г., ст.преп. Баранова Н.В.

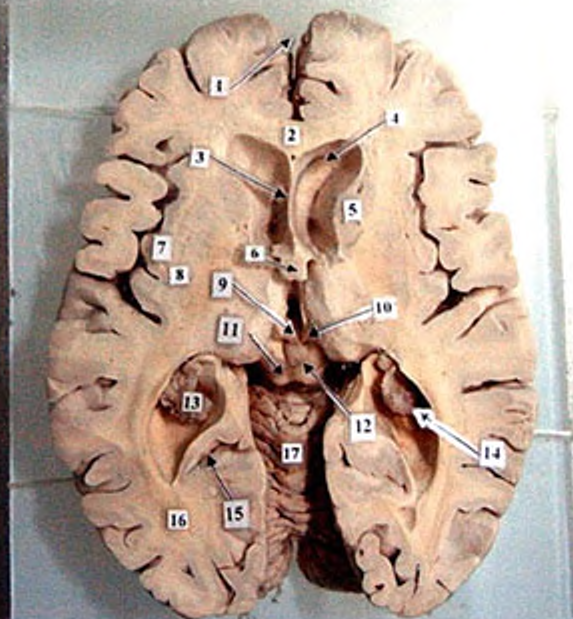
SECTIO HORIZONTALIS CEREBRI

- | | | |
|--|----------------------------|--|
| 1. Fissura longitudinalis cerebri | 7. Insula | 12. Corpus pineale |
| 2. Corpus callosum | 8. Putamen | 13. Plexus chorioideus |
| 3. Lamina septi pellucidi | 9. Commissura habenularum | 14. Cornu posterius ventriculi lateralis |
| 4. Cornu anterius ventriculi lateralis | 10. Trigonum habenulae | 15. Sulcus calcarinus |
| 5. Caput nuclei caudati | 11. Colliculi mesencephali | 16. Corona radiata |
| 6. Columna fornicis | | 17. Cerebellum |

Исполнитель: Кислова Л. студ. 1к.мед.ф.,1991г.

Реставрировала: Мосенд Е.В. студ. 1к. мед.ф.,2005 г.

Консультанты: доц. Кульчицкая Л.А., доц.Вериндуб Н.В.



Sectio frontalis cerebri

1. Diploe
2. Dura mater
3. Fissura longitudinalis
4. Sulcus cinguli
5. Corpus callosum
6. Ventriculus lateralis (cornu anterior)
7. Fornix
8. Capsula extrema
9. Ventriculus tertius
10. Claustrum
11. Insula
12. Pedunculi cerebri
13. A. basilaris
14. Pons Varolii
15. A. cerebellaris superior
16. A. cerebri posterior
17. Tractus opticus
18. Nucleus lentiformis
19. Capsula interna
20. Sulcus crebri lateralis
21. Caput nuclei caudatus
22. Sinus sagittalis

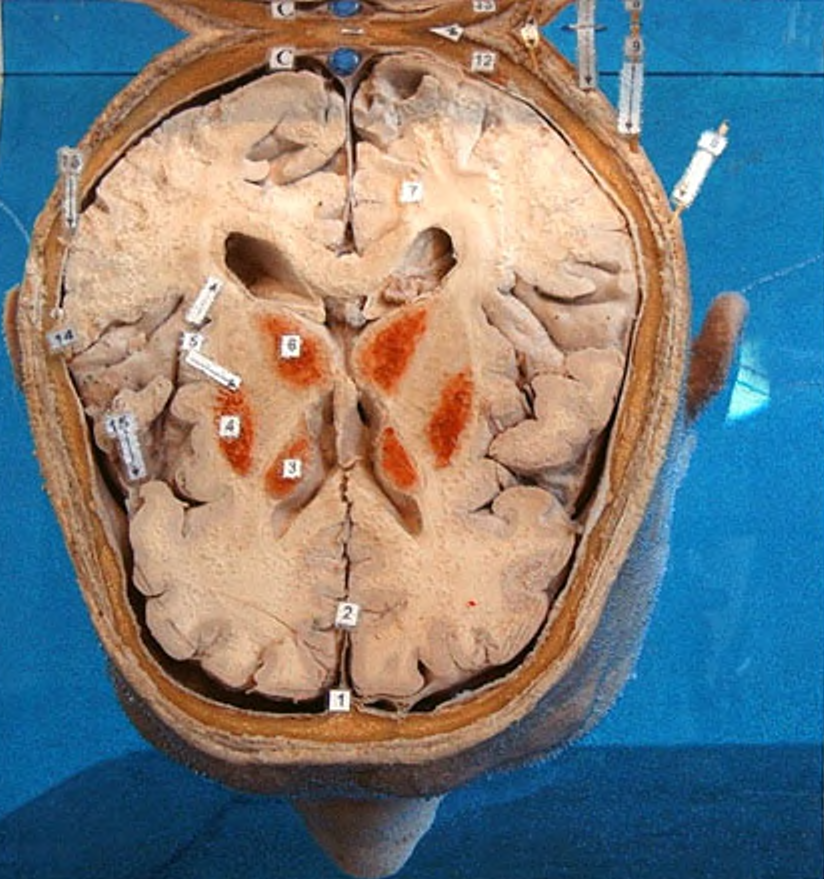
Исполнители: Хилери В. студ. I к.
етом. ф., 1985г.;
Самойленко М.С.
студ. I к. мед. ф., 2005г.

Консультант: доц. Белицкий А.И.

SECTIO HORIZONTALIS CAPITIS ET CEREBRI

1. Sinus sagittalis superior
2. Falx cerebri major
3. Cornu anterior ventriculi lateralis
3. Nucleus caudatus
4. Nucleus lentiformes
5. Capsula interna
6. Thalamus
7. Cornu posterior ventriculi lateralis
8. Derma s. cutis
9. Tela subcutanea
10. Galea aponeurotica
11. Periostenum
12. Calvaria
 - A. Lamina externa
 - B. Diploë
 - C. Lamina vitrea
13. Dura mater encephali
14. Pia mater encephali
15. Arachnoidea mater encephali

Реставрировал: **Беляев А.А.**
студент I к. мед. ф. УИРС-2005
Консультант: **доц. Павлова А.И.**



Rhinencephalon

1. Bulbus olfactorius
2. Tractus olfactorius
3. Trigonum olfactorium
4. Gyrus cinguli
5. Uncus

Выполнили: Березовский Б.
Герасимов В. Куйбида В.
Кузыченко В.

1 к. мед. ф. 1976 г.

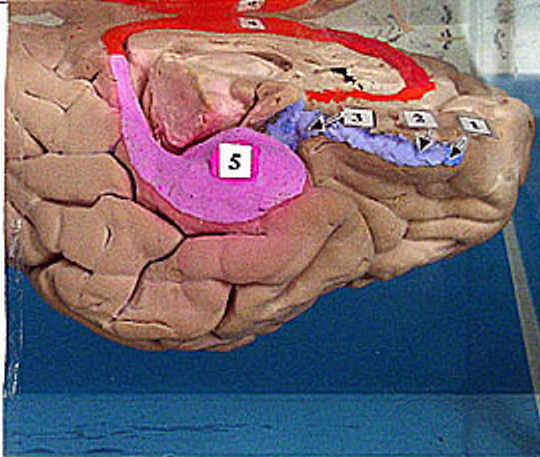
Реставрировала: Дарювич С.

1 к. мед. ф. 2004 г.

Консультанты:

асс. Ворошилова О.Н

ст. пр. Гудина И.Г



Systema limbica

1. Gyrus cinguli
2. Gyrus parahippocampalis
3. Uncus
4. Trigonum olfactorium
5. Tractus olfactorius
6. Bulbus olfactorius

Выполнил:

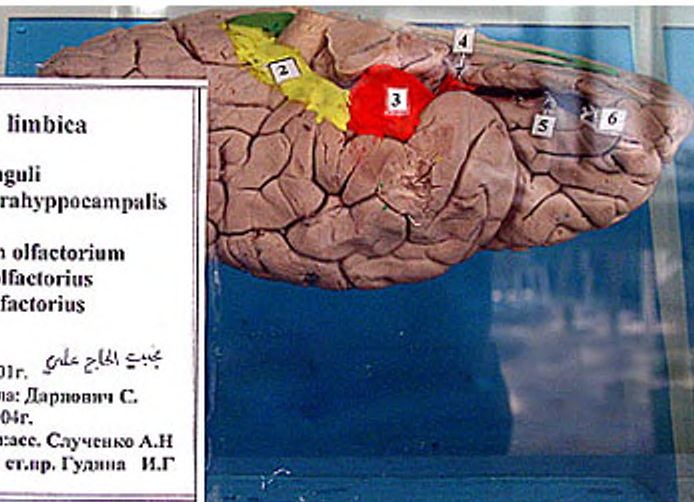
1 к. мед. ф. 2001 г. *محمد الحاج علي*

Реставрировала: Дарювич С.

1 к. мед. ф. 2004 г.

Консультанты: асс. Слученко А.Н

ст. пр. Гудина И.Г



Проводящие пути полушарий большого мозга.

- 1 Fasciculus longitudinalis superior.
- 2 Fasciculus longitudinalis inferior.
- 3 Cingulum.
- 4 Fasciculus subcallosus
(frontooccipitalis inferior)
- 5 Fibrae arcuatae.
- 6 Corona radiata.
- 7 Fasciculus uncinatus.

Выполнили:

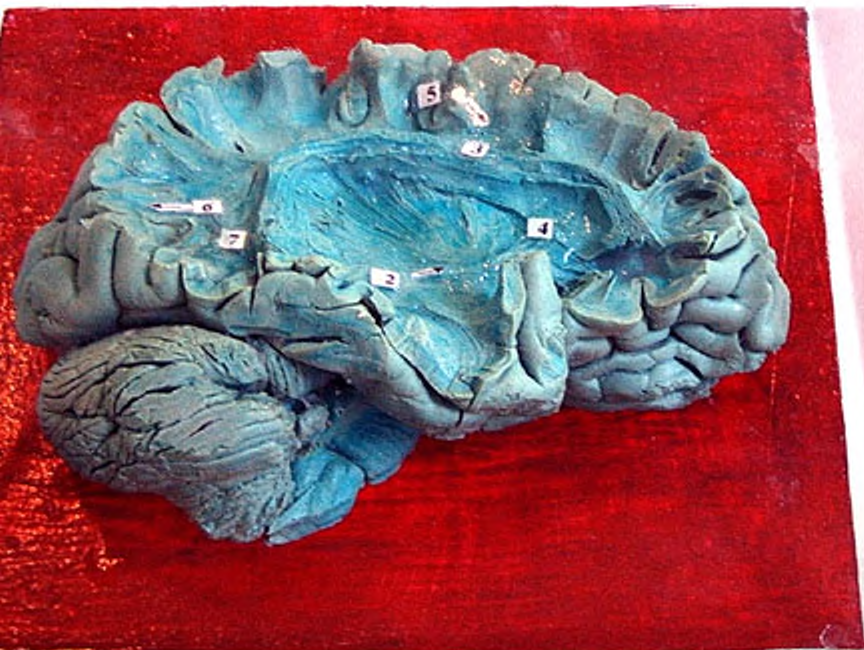Студ. I курса ст. ф-та Гр. №4
Власенко В., Соломатина А.
Студ. III курса мед. ф-та Мороз А.

Реставрировала:

Студ. I курса мед. ф-та гр. №4
Тофан В.

Руководитель:

доц И В Вернидуб



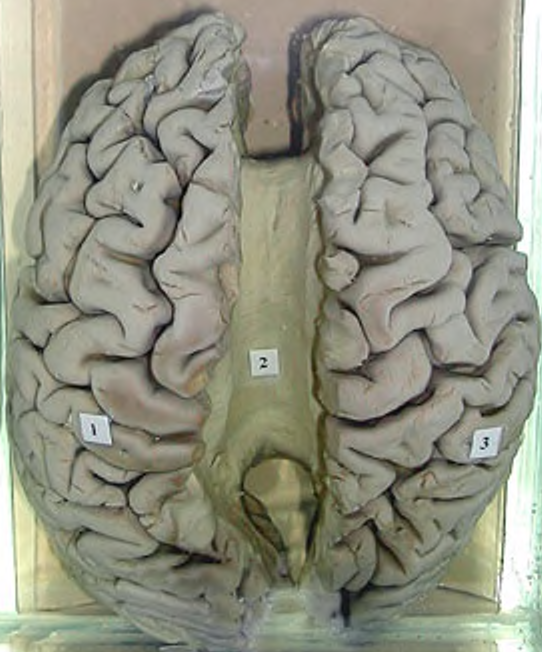Corpus callosum

1. Hemispherium cerebri sinistrum 3. Hemispherium cerebri dextrum
2. Corpus callosum

Реставрирована: Лузина А.А.
студ. 1к. мед.ф.

Консультант: доц. Белявский А.И.

УИРС 2004






Ventriculii laterales.

- | | |
|----------------------------------|----------------------|
| 1. Lobus frontalis | 5. Cornu posterius |
| 2. Septum pellucidum | 6. Lobus occipitalis |
| 3. Pars cerebelli cerebelli lat. | 7. Cornu inferius |
| 4. Fissura transversa | 8. Lobus temporalis |

Prezentator: Alina Elena, *Alina Elena, Alina Elena*
 14.12.2020
 Bucuresti D. Bujor, 14.12.2020, 14.12.2020
 Bucuresti D. Bujor, 14.12.2020, 14.12.2020



Ganglii basalia hemisphaera.

- | | |
|-----------------------|------------------------|
| 1. Septum pellucidum | 6. Caudatum |
| 2. Thalamus lateralis | 7. Capsula externa |
| 3. Crus tercia | 8. Nucleus lentiformis |
| 4. Cornu inferius | 9. Capsula interna |
| 5. Capsula externa | 10. Nucleus caudatus |

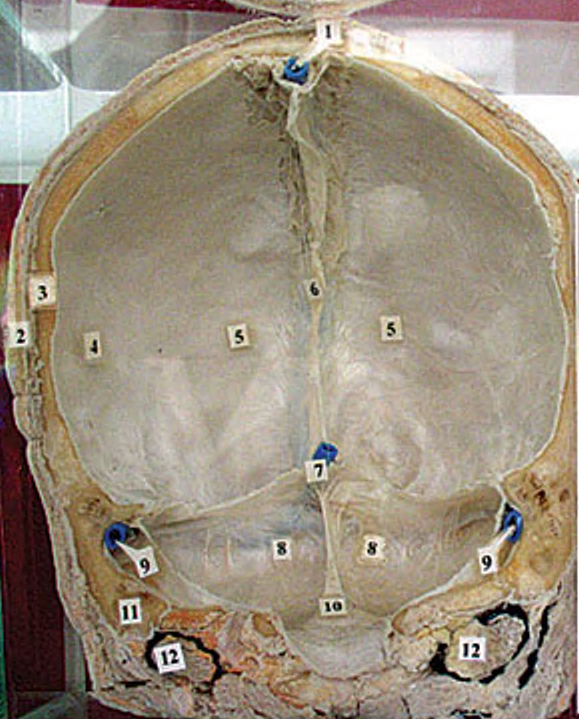
Prezentator: Alina Elena, *Alina Elena, Alina Elena*
 14.12.2020
 Bucuresti D. Bujor, 14.12.2020, 14.12.2020
 Bucuresti D. Bujor, 14.12.2020, 14.12.2020



Ganglii basalia hemisphaera, Ventriculii laterales, Hippocampus.

- | | |
|----------------------|------------------------|
| 1. Septum pellucidum | 6. Thalamus opticus |
| 2. Cornu posterius | 7. Nucleus lentiformis |
| 3. Crus tercia | 8. Caudatum |
| | 9. Nucleus caudatus |

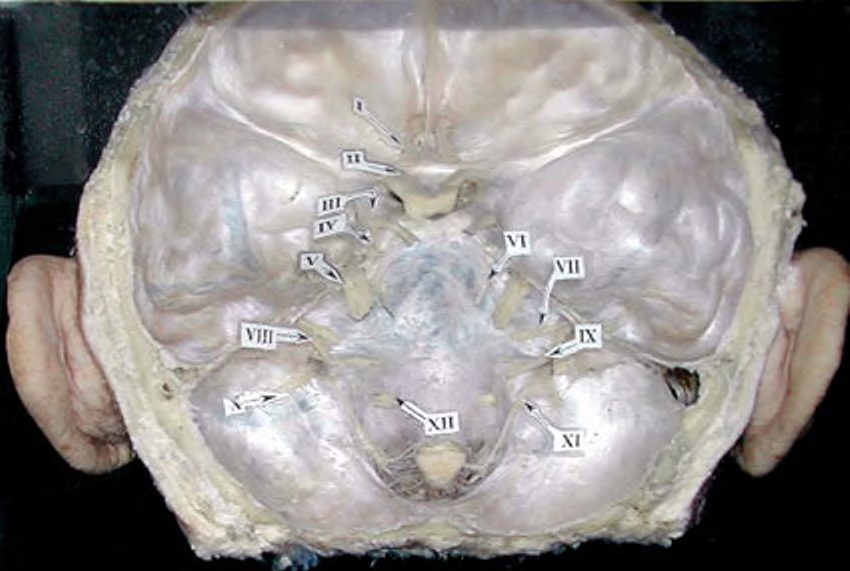
Prezentator: Alina Elena, *Alina Elena, Alina Elena*
 14.12.2020
 Bucuresti D. Bujor, 14.12.2020, 14.12.2020
 Bucuresti D. Bujor, 14.12.2020, 14.12.2020



ЗАДНИЕ ЧЕРЕПНЫЕ ЯМКИ

1. sinus sagittalis superior
2. cutis
3. diploë
4. dura mater encephali
5. fossa cranii
6. falx cerebri major
7. sinus rectus
8. fossa cranii cerebelli
9. sinus sigmoideus
10. falx cerebri minor
11. cellula mastoidea
12. m. splenius capitis

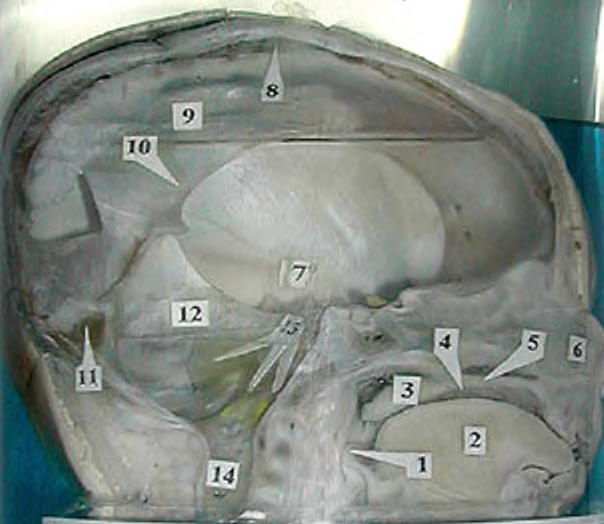Исполнители: Имад Авыбаев (Imad Avybaev)
 Альмаддаманни Али (Almadadmani Ali)
 Хазем Исмаил (Hazen Ismail)
 Русанская Т.М., Скутарь И.В.
 Реставрирована: ст. 1 к., стом. ф. Сафина Э.Ф.
 УИРС-2004
 Консультант: доц. Антоненко Л.А.



Nervi craniales – УИРС - 2004

- | | |
|-----------------------|------------------------------|
| I. N. olfactorius | VII. N. facialis |
| II. N. opticus | VIII. N. vestibulocochlearis |
| III. N. oculomotorius | IX. N. glossopharyngeus |
| IV. N. trochlearis | X. N. vagus |
| V. N. trigeminus | XI. N. accessorius |
| VI. N. abducens | XII. N. hypoglossus |

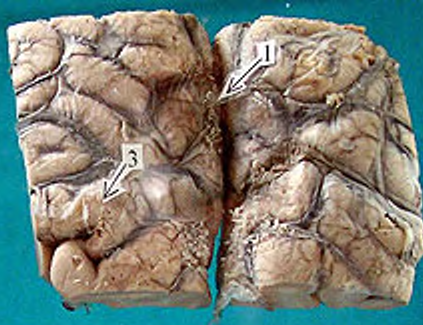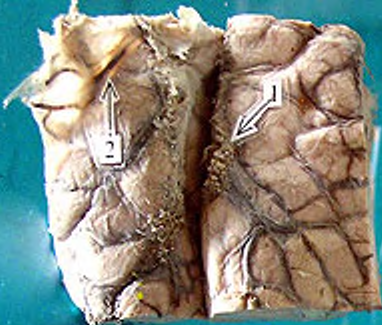Ресаврировади: Банзигон Д., Коротков А., 1 к., мед. ф-т
 Консултат: ас. Матушенко Ф.П.



CRANIUM PREMORDIALE

- | | |
|-------------------------|-----------------------------------|
| 1. epiglottis | 8. sinus sagittalis superior |
| 2. lingua | 9. falx cerebri major |
| 3. palatum molle | 10. sinus sagittalis inferior |
| 4. cavum oris | 11. sinus transversus |
| 5. palatum durum | 12. tentorium cerebelli |
| 6. cavum nasi | 13. n.n. craniocerebralis (flava) |
| 7. dura mater encephali | 14. canalis spinalis |

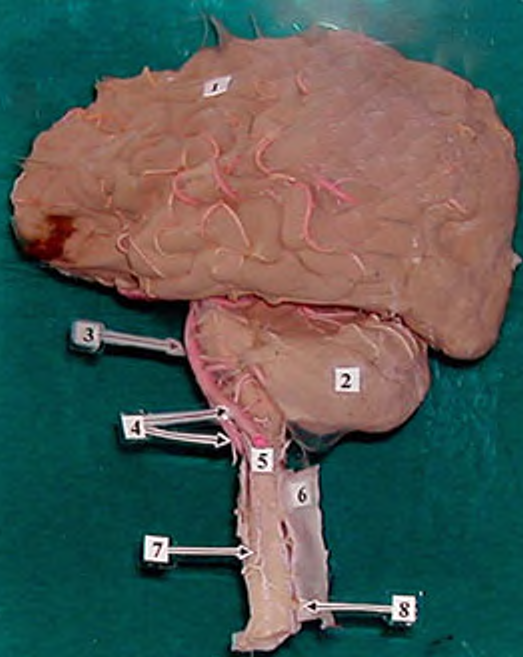
Реставрировала: Чиж Н. В. студ. I к. стом. ф. УИРС-2004
 Консультант: доц. Антоненко Л. А.



**Granulationes arachnoideales
(Pachioni)**

1. Granulationes arachnoideales.
2. Arachnoidea encephali.

Реставрировала: Рупасова Е. студ. 1к. мед.ф. 2004г.
Консультант: ст. преп. Баранова Н.В.



Головной и спинной мозг плода с артериями

- | | |
|-------------------------|------------------------------|
| 1.Hemispheria cerebri | 5.Medulla spinalis |
| 2.Hemispheria cerebelli | 6.Dura mater spinalis |
| 3.A.basilaris | 7.A.spinalis |
| 4.A.vertebralis | 8.Radix anterior n. spinalis |


Выполнил: Абдрабо Мохамад Васел محمد واصل عبد ربه
 студ. 1 к. стом. ф. УИРС 2004
 Консультант: асс.Денисюк.Р.П.

TRACTUS CORTICORUBROSPINALIS

1. Gyrus precentralis
2. I Neuron
3. Capsula interna
4. Pedunculus cerebri
5. Nucleus ruber
6. II Neuron
7. Pons
8. Spinal cord – medulla spinalis
9. III Neuron

Исполнитель: АЗРУЛ РАЗАК АБДУЛ АЗИЗ
(Малайзия)
AZRUL RAZAK ABDUL AZIZ
(Malaysia)
Студ 16. мед. ф. УИРЭ 2005г.

Консультанты: Проф. ИЛЬИН И.И.
Док. ХОЛОДКОВА. Е. Л.

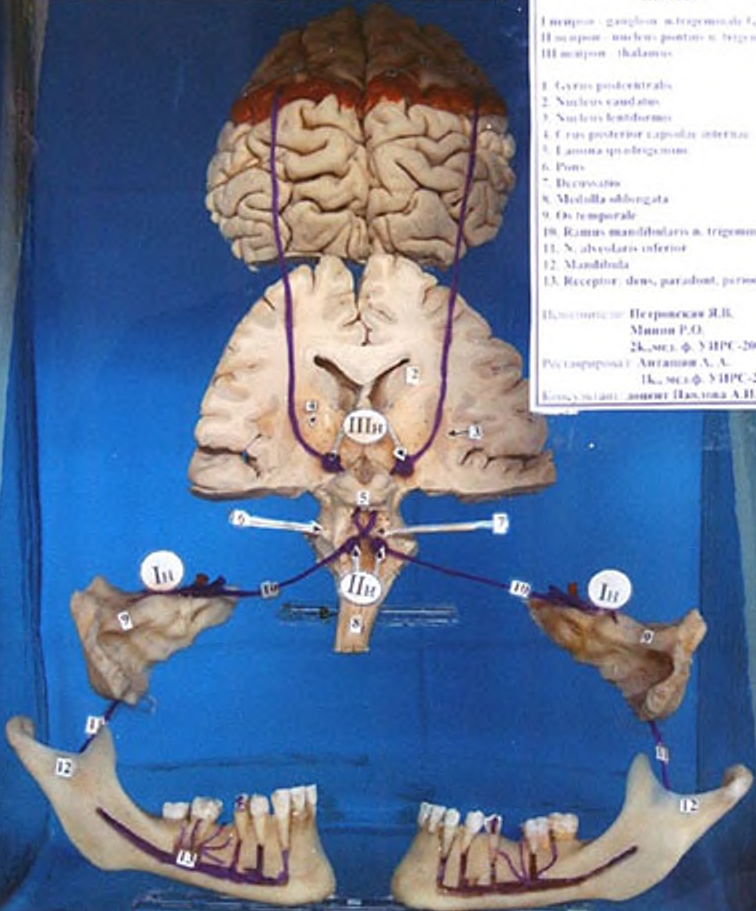


TRACUS DOLORIS
DENTIS

I nuncipio: ganglion trigeminale Gasserii
II nuncipio: nucleus pontaris n. trigemini
III nuncipio: thalamus

1. Gyrius postcentralis
2. Nucleus caudatus
3. Nucleus lentiformis
4. Cerebrum posterior capsula interna
5. Lamina quadrigemina
6. Pons
7. Decussatio
8. Medulla oblongata
9. Occipitale
10. Ramus mandibularis n. trigemini
11. N. alveolaris inferior
12. Mandibula
13. Receptor: dens, paradont, periodont

Изготовитель: Перепечков В.В.
Минин П.О.
28.06.2005 г. № 511PC-2005
Печать: Афанасьев А.А.
18.06.2005 г. № 511PC-2005
Консультант: доктор Ханцова А.И.

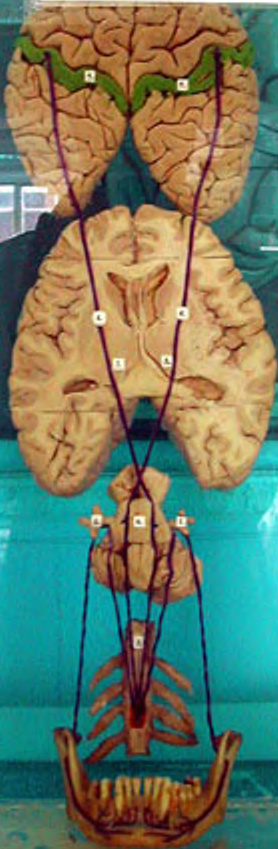


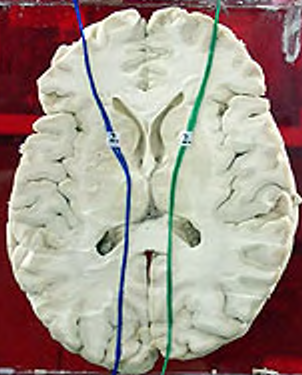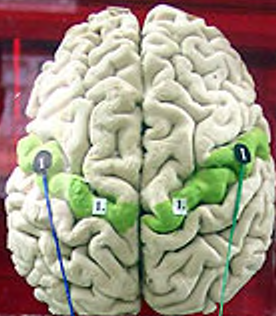TRACTUS DOLORIS DENTIS

- 1 Genuculum trigeminum, V nervus Trigemini
- 2 Nucleus opticus, Nucleus tractus optici, II nervus
- 3 Thalamus, Nucleus lateralis thalami, III nervus
- 4 Capsula interna
- 5 Tractus posterior, IV nervus
- 6 Pyxis

Preparatio illustrata a. 1894, F. K. 1146, 1147
Anatomischer Atlas, Band 1, S. 1146, 1147

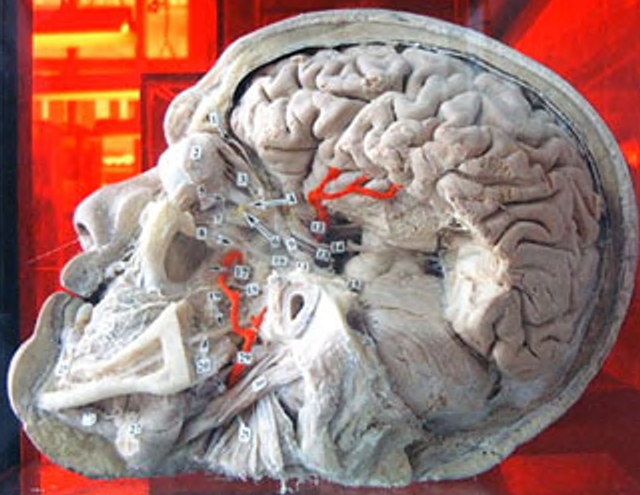1894 - 2000





Tractus cortico-ponto-cerebellaris

1. Gyrus praecentralis
2. Crus anterior capsulae int.
3. Pedunculi cerebri
4. Pons Varoli
5. Decussatio tractus cortico-ponto-cerebellaris
6. Pedunculi cerebelli medii
7. Nucleus dentatus
- I - nucleus superior
- II - nucleus inferior



Nervus Trigemini

1. n. frontalis
2. glandula lacrimales
3. n. lacrimalis
4. n. opticus
5. n. n. ciliares breves
6. ganglion ciliare
7. n. zygomaticus
8. n. infraorbitalis
9. n. ophthalmicus
10. n. maxillaris
11. ganglion trigeminale Gasseri
12. a. cerebri posterior
13. r. trochlearis
14. a. oculomotorius
15. n. trigeminus
16. n. mandibularis
17. r. alveolaris superior posterior
18. r. buccalis
19. n. lingualis
20. n. alveolaris inferior
21. r. nasalis
22. r. palpebralis inferior
23. r. labialis superior
24. m. buccinator
25. n. mentalis
26. venter anterior m. digastricus
27. glandula submandibularis
28. n. hypoglossus
29. a. maxillaris
30. venter posterior m. digastricus

Издание: 2007 г.
 Опубл. в кн. 2, в. 2007 г.
 Попов С. (Иркутск),
 Хасанов Х. (Уфа) в кн. 2, в. 2007 г.
 Копирование: проф. Ильясов И.И.
 ул. пр. Космонавтов Г.В.
 ас. Ситдиков А.И.

Nervi cutanei dorsales manus

fetos 5 mentium

1-ramus

communicans

2-ramus dorsalis

n. ulnaris

3-ramus dorsalis

n.radialis

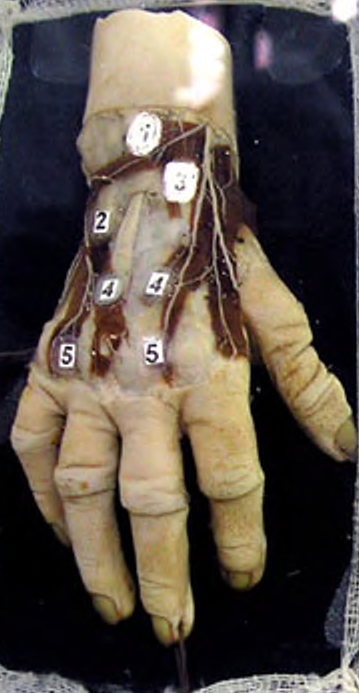4-n.n. metacarpales

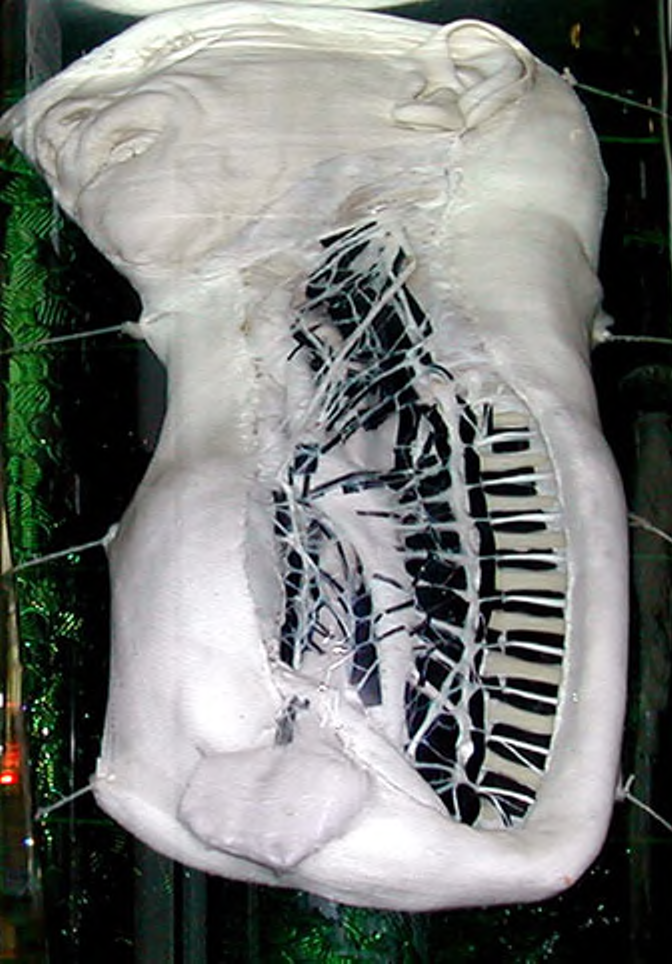dorsales manus

5-n.n.digitales dorsales

manus propriae

Исполнитель: И.И.Ильин аспирант 1962г.
Реставрировала: М.Д.Стойнова с. I к. м.ф.
УИРС - 2005





Органи чуття

BULBAUS OCULI

1. sclera
2. cornea
3. limbus sclera
4. lens cristalina
5. N.opticus
6. chorioide
pars optica
7. retinae

реставрировал:

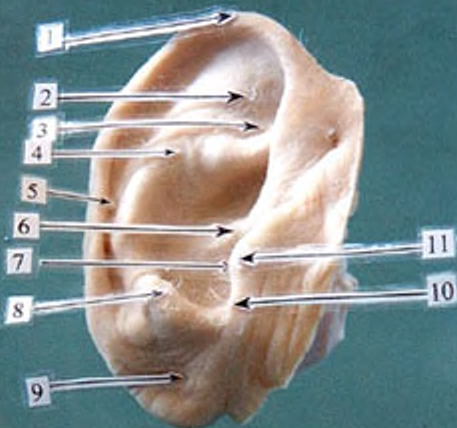
ТАРЕК ЭЛЬНИМИ (ЛИВИЯ)

І. к. стом ф. 2005 г

Консультан. Преп :

Вернидуб и в





Concha auricula

1. Helix

2. Fossa triangularis

3. Crura anthelicis

4. Anthelix

5. Scapha

6. Crus helices

7. Porus acusticus externus

8. Antitragus

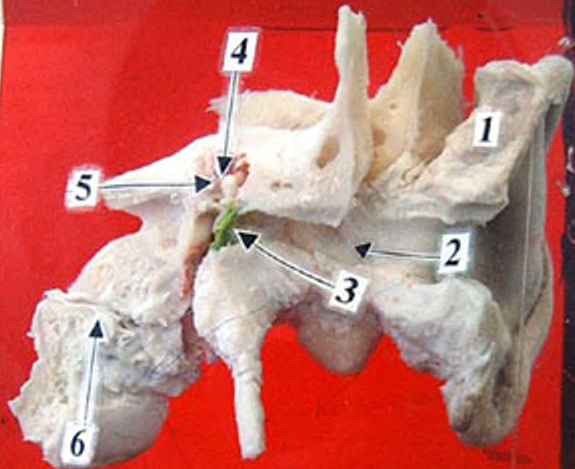9. Lobulus auriculae

10. Incisura intertragica

11. Tragus

Исполнитель: Артющенко Е.С. ст.1к.мед.ф. 2005 г.

Консультант: ст.пр. Гайдар Э.О.



Продольный распил уха

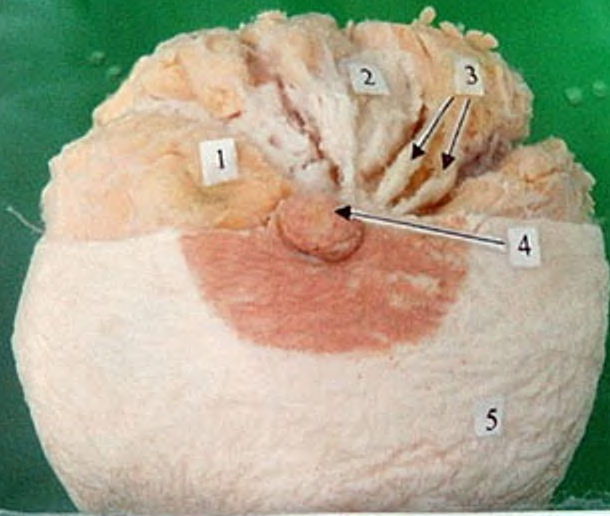
Sectio fronto- sagittalis auriculae

- 1- Concha auriculae 4- Cavum tympani
 2- Meatus acusticus externus 5- Malleus, incus
 3- Membrana tympani 6- Tuba auditiva

Рестоврировал: Ахмад Шираз.1к.стом.ф.

سوريا 2005г شیراز احمد

Консультант: доц.Антоненко.ЛИ
 ст.преп.Гайдар. ОЭ



Glandula mammaria seu mastos

- | | |
|---------------------|-----------------------------|
| 1. Tela adipose | 4. Papilla glandulae mammae |
| 2. Lobi glandulae | 5. Cutis seu derma |
| 3. Dutuci lactiferi | |

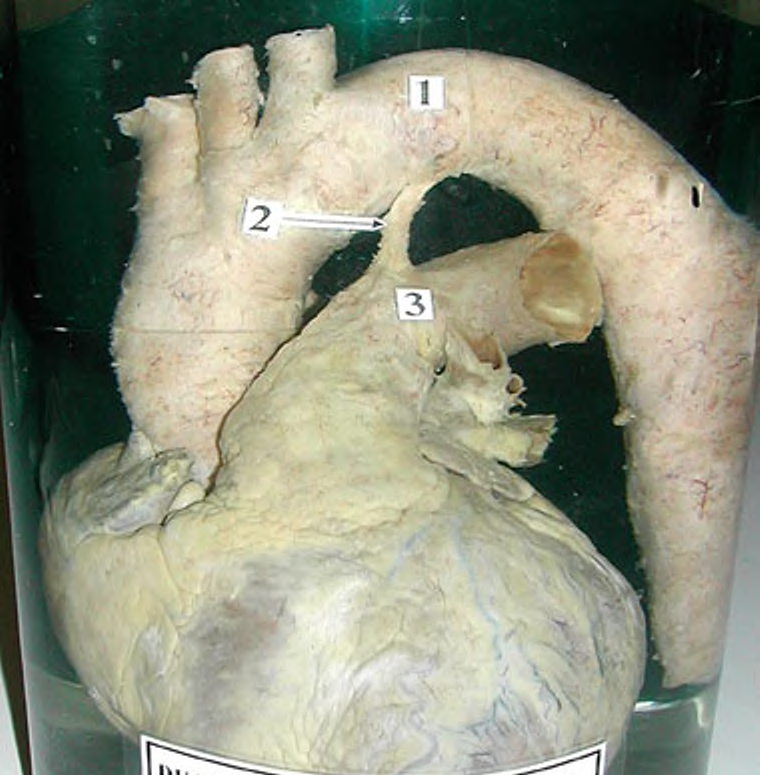
Исполнитель : Тимченко А.А. студ 2 к мед ф. 1999

Асади Хосеин (Иран) 1 стомю ф – УИРС – 2005

حسین اسدی (ایران)

Консультант : проф. И.И.Ильин

Серцево-судинна система

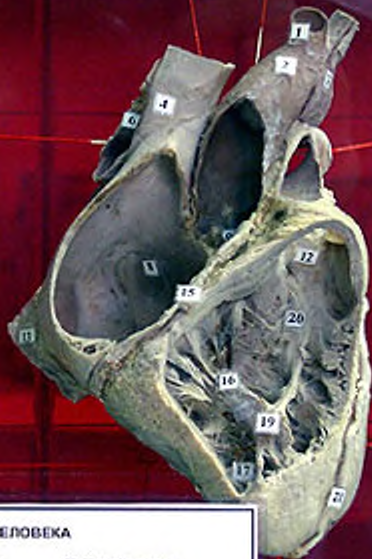
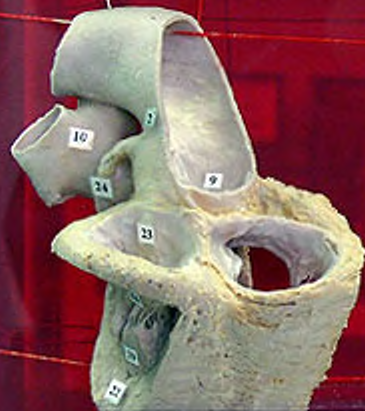
DUCTUS ARTERIOSUS (BOTALLI)

- 1. Arcus aorta
- 2. Ductus arteriosus
- 3. Truncus pulmonalis

Исполнители: Саад Вафи, Альжуби Султан
1 к. с том. Ф. УИРС-2004г.

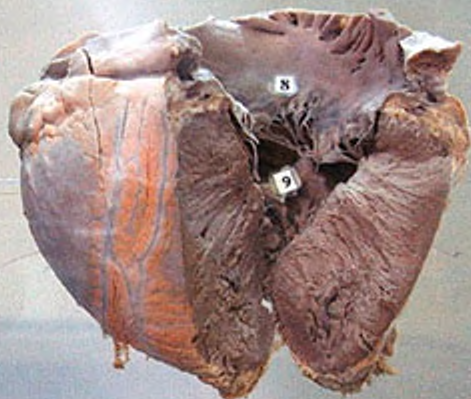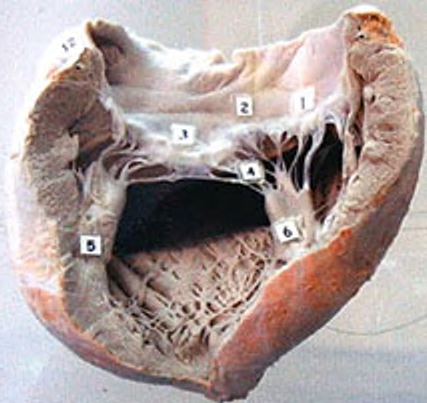Консультант: доц. Н. В. Веридуб



СЕРДЦЕ ВЗРОСЛОГО ЧЕЛОВЕКА

- | | | |
|-------------------------------|---|--|
| 1. Truncus brachiocephalicus | 10. Truncus pulmonalis | 18. V.cordis magna |
| 2. Aortae | 11. Auricula sinistra | 19. Mm.papillares |
| 3. Arcus aortae | 12. Valva trunci pulmonalis | 20. Ventriculus dexter |
| 4. V.cava superior | 13. V.cava inferior | 21. R.interventricularis anterior |
| 5. A.pulmonalis sinistra | 14. Valva atrioventricularis dextra seu tricuspidalis | 22. Ventriculus sinister |
| 6. A.pulmonalis dextra | 15. A.coronaria dextra | 23. Valva atrioventricularis sinister seu bicuspidalis |
| 7. Vv.pulmonalis | 16. Chordae tendineae | 24. A.coronaria sinistra |
| 8. Atrium dexter | 17. Trabeculae carneae | |
| 9. Valvula semilunares aortae | | |

Выполнил: Потоцкий А.В. студ. 2к. мед. ф. УИРС 2001
 Реставрировала: Ярмак А.В., Яшкина А.Ю. студ. 1к. мед. ф. УИРС 2004
 Консультант: асс. Слученко А.Н.



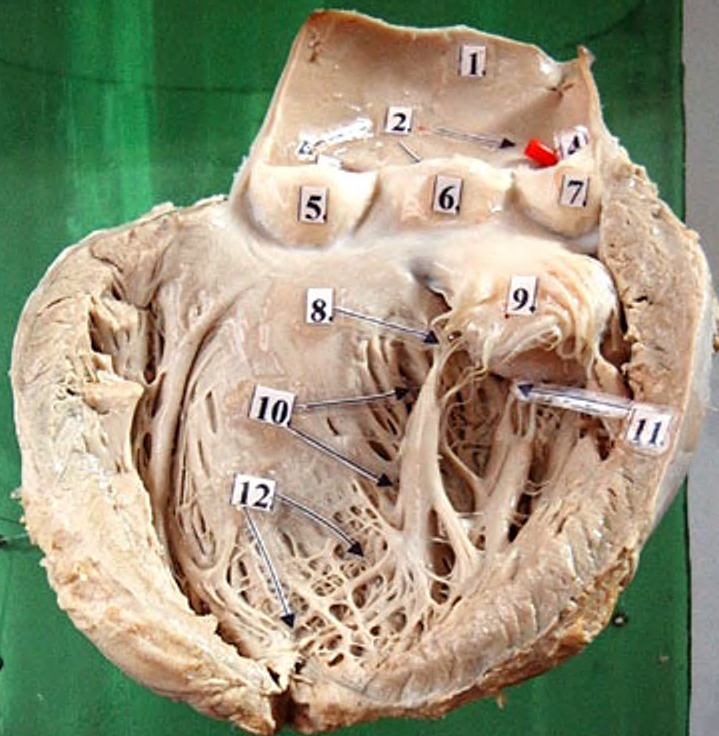
Valvulae Cordis

- | | |
|---------------------------------------|--|
| 1. Atrium sinistrum | 2. Cuspis posterior (valva mitralis) |
| 3. Cuspis anterior (valva mitralis) | 4. Chordae tendineae |
| 5. m. papillaris anterior | 6. m. papillaris posterior |
| 7. m. papillaris anterior | 8. Valva tricuspidalis |
| 9. Trabecula septomarginalis | 10. Valvula sinus coronarii |
| 11. Valvula venae cavae inferioris | 12. Auricula dextra |

исполнитель: Потоцкий А.В мед.ф.2000г

Ли Сиоми, Ван Яньлинь (Китай) ст 1ж.стом.ф.УИРС 2005г

консультант: асс. Слущенко А.И



Ventriculus cordis sinister

- | | |
|----------------------------------|---------------------------------|
| 1. Aorta | 7. Valvula semilunaris sinister |
| 2. Valva aortae | 8. Chorda tendineae |
| 3. A. coronaria sinister | 9. Cuspis anterior |
| 4. A. coronaria dexter | 10. M. papillaris |
| 5. Valvula semilunaris dexter | 11. Valva bicuspedalis |
| 6. Valvula semilunaris posterior | 12. Trabeculae carnaeae |

Исполнитель: Пашенко Л., 1998 г.

Реставрировала: Марченко И.В., I к., мед.ф., 2005г.

Консультант: доц. Павлова А.И., асс Денисюк Р.П.

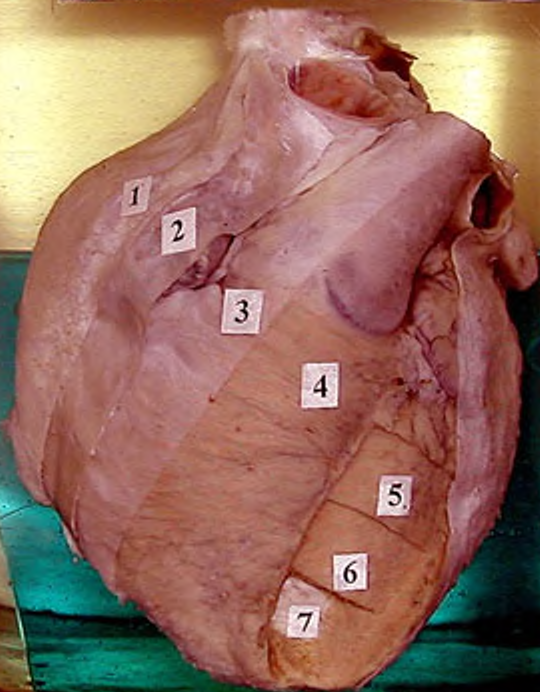
STRATUM CORDIS

1. Pericardium fibrosum
2. Lamina parietalis pericardii serosi
3. Lamina visceralis pericardii serosi (epicardium)
4. Stratum longitudinale externum miocardii
5. Stratum circulare miocardii
6. Stratum longitudinale internum miocardii
7. Endocardium

Выполнила: Денисенко А.А., II к. мед. ф-т. УИРС-2001

Реставрировала: Пингале Анарна I к. мед. ф-т. УИРС-2004

Консультант: ас Матвощенко Ф.И.





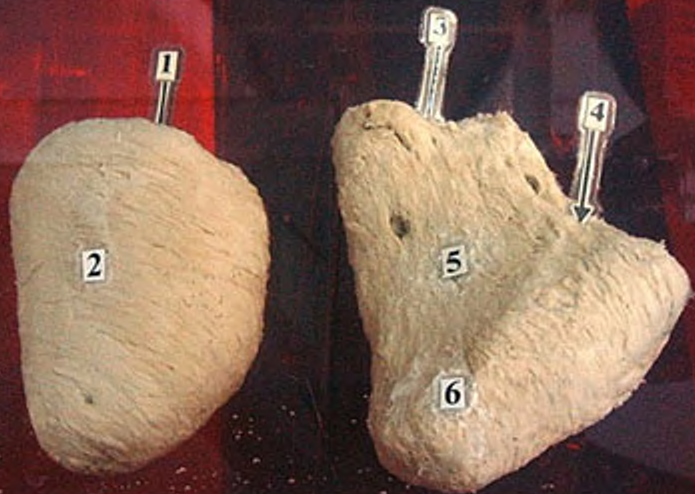Stratum muscularis ventriculus cordis

1. Stratum longitudinale superficialis.
2. Stratum circularis.
3. Stratum longitudinale profundus.

Исполнитель: Баррар Мунир. منير ورار - سوريا

1к, мед. ф-т. 2004г.

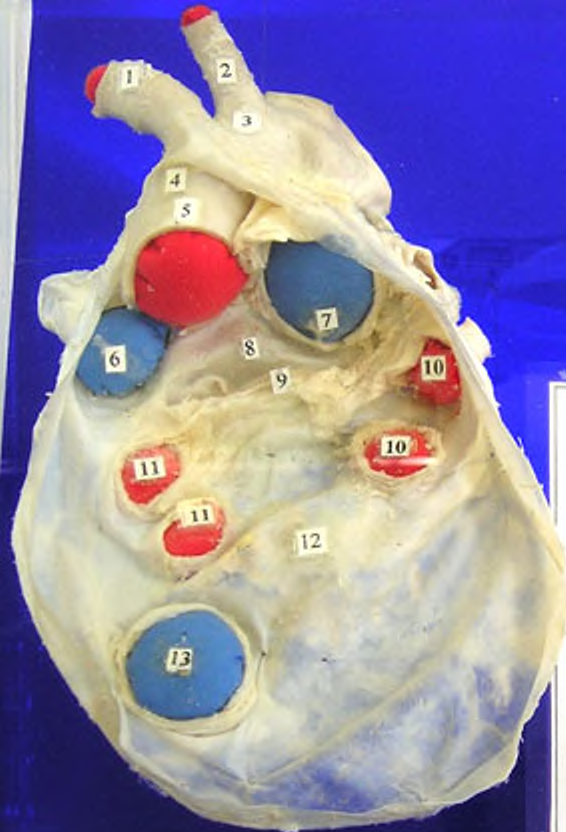
Консультант: асс. Матюшенко Ф.Н



Stratum circularis ventriculi cordis

- | | |
|--------------------------------------|--|
| 1. Ostium atrioventriculare dextrum. | 4. Ostium atrioventriculare sinistrum. |
| 2. Venticulus dexter. | 5. Venticulus sinister. |
| 3. Ostium aortae. | 6. Apex cordis. |

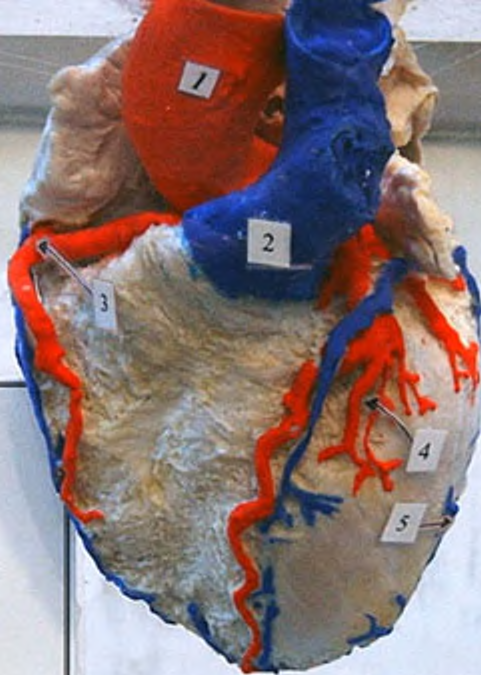Исполнитель : Димитров Камен – България ; стом. ф-т 2005г
Консултанти : ст. преп. Гудина И.Г ; Гайдар Е.И.



Pericardium

1. truncus brachiocephalicus
2. a. carotis communis sinistra
3. arcus aortae
4. место перехода перикарда в эпикард
5. aorta ascendens
6. v. cava superior
7. truncus pulmonaris
8. sinus transversus pericardii
9. mesopericardium
10. vv. pulmonares sinistrae (superior et inferior)
11. vv. pulmonares dextrae (superior et inferior)
12. sinus obliquus pericardii
13. v. cava inferior

Исполнил: Целиков М.
студ. I к. мед. УИРС-1995 г.
Реставрировал: Гнездилов А.
студ. I к. ст. УИРС-2005 г.
Консультант: доцент Павлова А.И.



Arteriae et venae cordis

1. Arcus aortae
2. V. cava superior
3. A. coronaria dextra
4. R. interventricularis anterior
5. Facies diaphragmatica
6. V. cordis parva
7. V. cordis magna
8. A. coronaria sinistra
9. V. cordis media
10. V. obliqua atrii sinistra
11. R. interventricularis posterior
12. Vv. cordis anteriores

Исполнитель: Федосеева И., I к.,
мед.ф., 2005 г.
Консультант: с.пр.Коробицина Г.В.

ARTERIAE ET VENAE CORDIS

1. Arteria coronaria cordis sinistra
2. Vena cordis magna
3. Ramus interventricularis anterior
4. Arteria coronaria cordis dextra

Исполнители:

РОМАНЧЕНКО М.Н.

студ. 1К, мед. ф, уирс 2003г

НАДИАХ МОХД АЗАЛИ

(Малавзия)

NADIAH MOHD AZALI

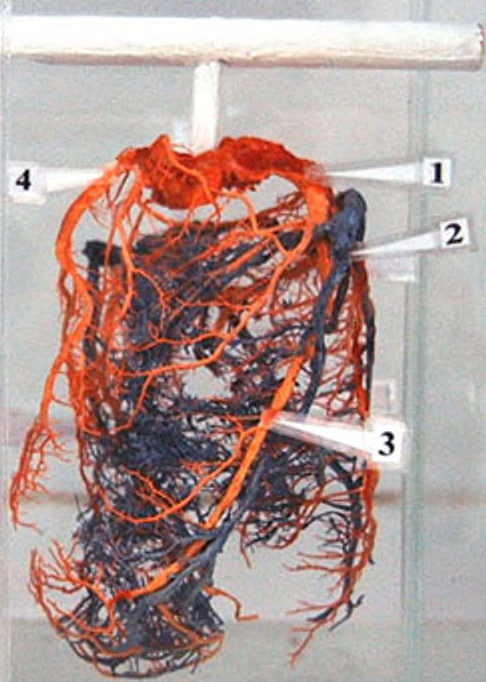
(MALAYSIA)

студ. 1К, мед. ф, уирс 2005г

Консультант:

ДОЦ. БЕЛЯВСКИЙ А.И.

АСС. СЛУЧЕНКО А.Н.





vena cordis minimarum(Tebesi)

1. Vena cava superior
2. Arteria pulmonalis
3. Auricula dextrum
4. M. pectinati
5. Antrium dextrum
6. Ventriculus dextrum
7. M. papillaris posterior
8. Trabeculae carnae

8. Trabeculae carnae
9. Vena cordis minimarum
10. Ventriculus sinistrum
11. Myocardium
12. Antrium sinistrum
13. Aorta

Исполните.и: Ст. 1к.мед.ф.уи.ре 2002г.

Нахаба П.А

Ст.Згр.1к.мед.ф.уи.ре 2005г.

Нурул Фирхана Джахуфар

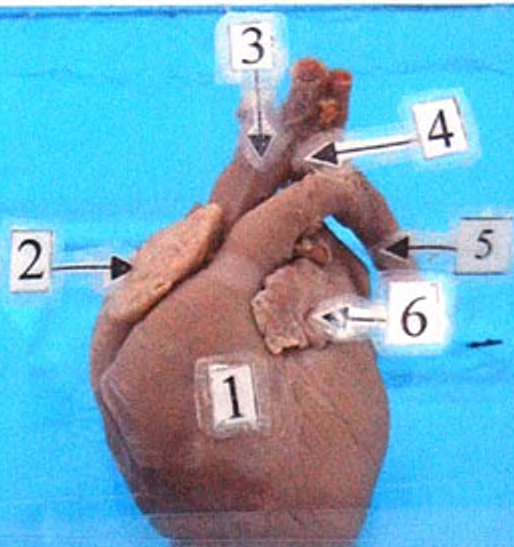
(Малайзия)

Nurul Farhana Jahufar

(Malaysia)

Консултант : Проф. Илин. И.И.

Асс. Слученко.А.И



БОТАЛЛОВ ПРОТОК

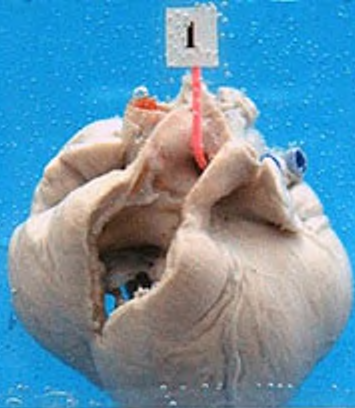
Ductus arteriosus

- | | |
|--------------------|-----------------------|
| 1. Cor | 4. Ductus arteriosus |
| 2. Auricula dextra | 5. Truncus pulmonalis |
| 3. Aorta | 6. Auricula sinistra |

Реставрировала: Енди Мариам. 1к.стом.ф-т 2005

مریم عیدی نجف آبادی (ایران)

Консультант: ст.преп.ГАЙДАР.Э



FORAMEN OVALE CORDIS

1. Foramen ovale cordis

исполнитель : Химяк С.

студ. 1к. стом.ф, 1985г

реставрировал: Нор Джулианна Джалар
(Малайзия)

: Nor Julieanna Jalar
(Malaysia)

студ. 1к. мед.ф, 2005г

консультант : Доц Красницкий В.К.
: Доц Холодкова Е.Л.

Aorta et trachea

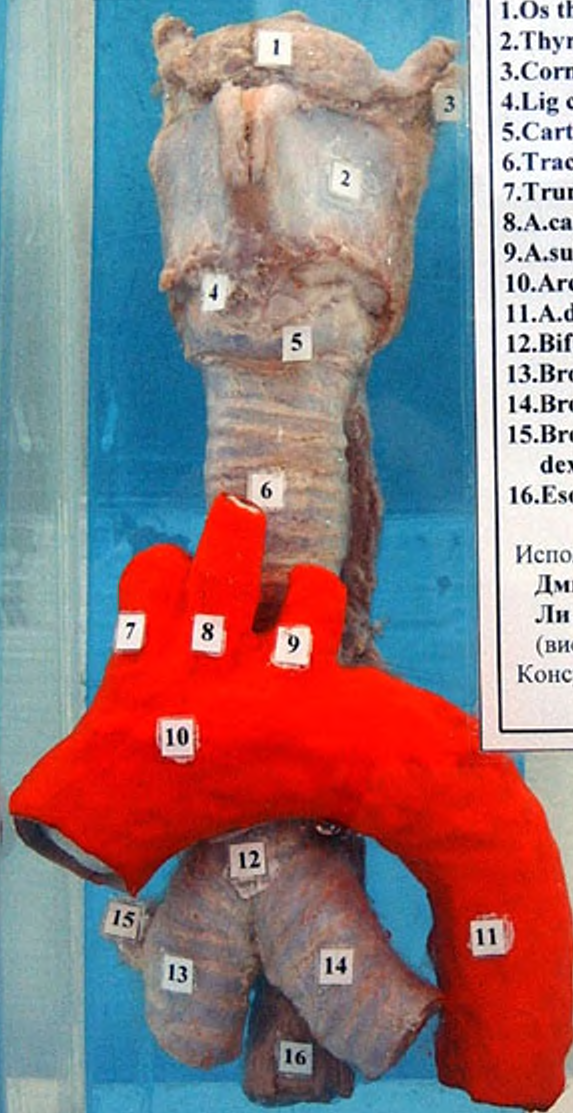
- 1.Os thyroideum
- 2.Thyroidea
- 3.Cornus superior
- 4.Lig cricothyroideum
- 5.Cartilago cricoidea
- 6.Trachea
- 7.Truncus brachiocephalicus
- 8.A.carotis communis sinistra
- 9.A.subclavia sinistra
- 10.Arcus aortae
- 11.A.descendens
- 12.Bifurcatio tracheae
- 13.Bronchus principalis dexter
- 14.Bronchus principalis sinister
- 15.Bronchus lobaris superior dexter
- 16.Esophagus

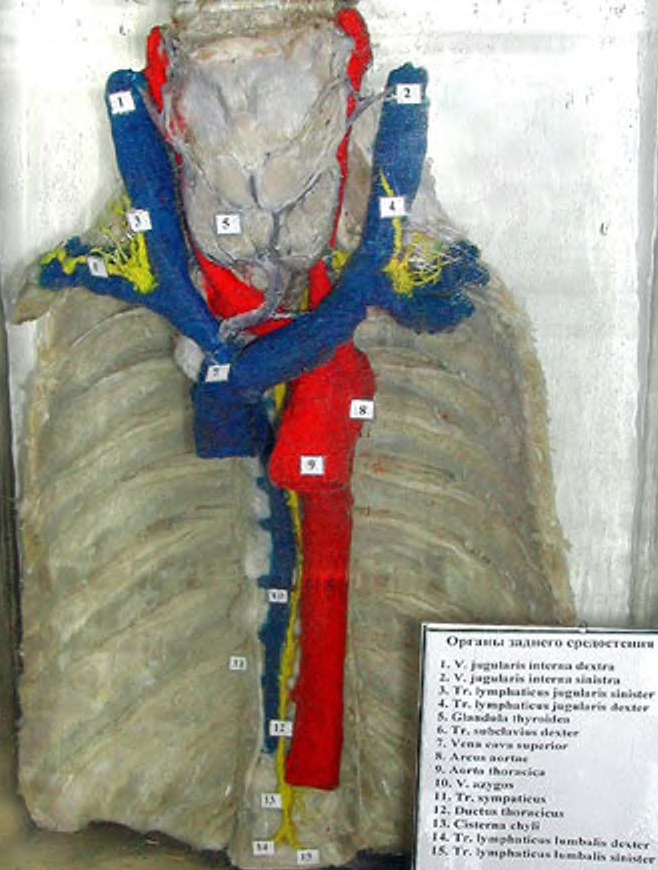
Исполнители:

Дмитренко.О.ст.Ик.стом.ф-1987 г.;

Ли Тхиен Фук.ст.Ик.стом.ф-2005 г.
(вьетнам)

Консультант: доц.Молахова.О ;
асс.Слученко.А.Н





Органы заднего средостения

1. V. jugularis interna dextra
2. V. jugularis interna sinistra
3. Tr. lymphaticus jugularis sinister
4. Tr. lymphaticus jugularis dexter
5. Glandula thyroidea
6. Tr. subclavius dexter
7. Vena cava superior
8. Arcus aortae
9. Aorta thoracica
10. V. azygos
11. Tr. sympathicus
12. Ductus thoracicus
13. Cisterna chyli
14. Tr. lymphaticus lumbalis dexter
15. Tr. lymphaticus lumbalis sinister

Иллюстрация: Давыдов В.В.
2 к. мед. фак. УИРС - 2001

Регистраторы: Сидорова И.Е.
1 к. мед. фак. УИРС - 2004

Консультант: проф. Ильин В.И.



ORGANA COLLI ET PECTEN

- | | |
|-------------------------|----------------------------------|
| 1. Cartilago thyroidea | 11. Truncus brachiocephalicus |
| 2. Gl. thyroidea | 12. A. carotis communis sinistra |
| 3. Trachea | 13. Pulmo sinister |
| 4. V. jugularis interna | 14. N. vagus |
| 5. V. subclavia | 15. N. phrenicus |
| 6. V. cava superior | 16. Cor |
| 7. V. brachiocephalica | 17. Auricula dextra |
| 8. Pulmo dexter | 18. Auricula sinistra |
| 9. Arcus aortae | 19. Apex cordis |
| 10. Truncus pulmonalis | 20. Pericardium |

Исполнитель: Назаркевич В. 2к. мед.ф 1985г

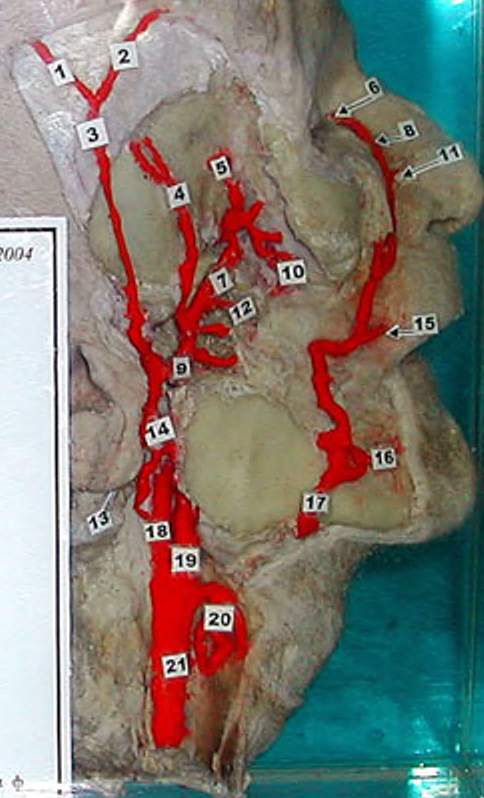
ХаньСяо 韩笑 (Китай) 1к. стом.ф 2005г

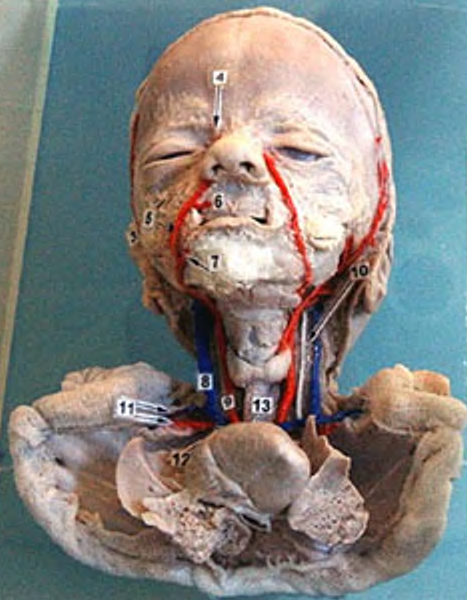Консультант: доц. Ивкина К.Л., доц.Вернидуб И.В.

ARTERIA CAROTIS EXTERNA - УИРС 2004

1. R. parietalis a. temporalis superficialis
2. R. frontalis a. temporalis superficialis
3. A. temporalis superficialis
4. A. temporalis profunda posterior
5. A. temporalis profunda anterior
6. A. dorsalis nasi
7. Pars pterygopalatina
8. A. angularis
9. Pars pterygoidea
10. A. alveolaris superior posterior
11. R. lateralis nasi
12. A. buccalis
13. A. auricularis posterior
14. Pars mandibularis
15. A. labialis superior
16. A. labialis inferior
17. A. facialis
18. A. carotis interna
19. A. carotis externa
20. A. thyroidea superior
21. A. carotis communis

Реставрировали: Фельская И., Ткач Е.,
студ. 1 к. стомат. ф.
Консультант: ас.с. Гайдар Э.И.





Vasa et nervi capitis et cervicis

1. R. parietalis a. temporalis superficialis
2. R. frontalis a. temporalis superficialis
3. A. temporalis superficialis
4. A. angularis
5. A. facialis
6. R. labialis superior
7. R. labialis inferior
8. V. jugularis interna
9. A. carotis communis
10. N. vagus
11. V. et a. subclavia
12. V. brachiocephalica
13. V. cava superior
14. Arcus aortae

Исполнитель: Богатая Е., I леч. ф-т. 1990 г.

Реставратор: Синельникова Т., I мед. ф-т.
2005 г.

Консультант: доц. Романенко В.Н.
ст.пр. Коробичина Г.В.

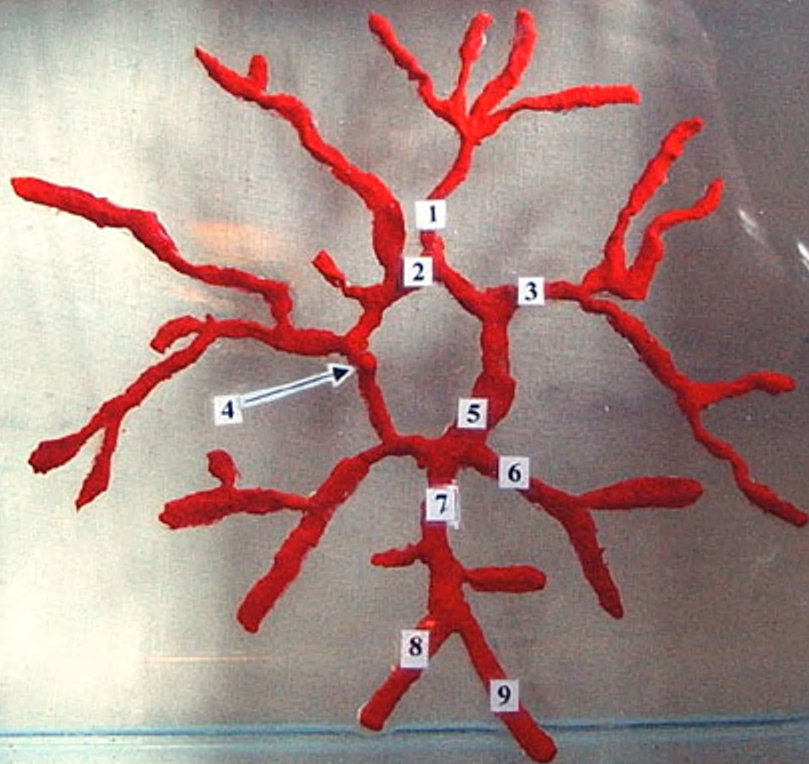
CIRCULUS ARTERIOSUS CEREBRI (WILLIS)

1. A. cerebri anterior
2. R. communicans anterior
3. A. cerebri media
4. A. carotis interna
5. R. communicans posterior
6. A. cerebri posterior
7. A. basilaris
8. A. vertebralis dextra
9. A. vertebralis sinistra

Исполнитель: ИНТАН САФИНАР
МОХАМАД САФРИ
(Малайзия)
INTAN SAFINAR
MOHAMAD SAFRI
(Malaysia)

Студ 1к. мед. ф. УИРС 2005г

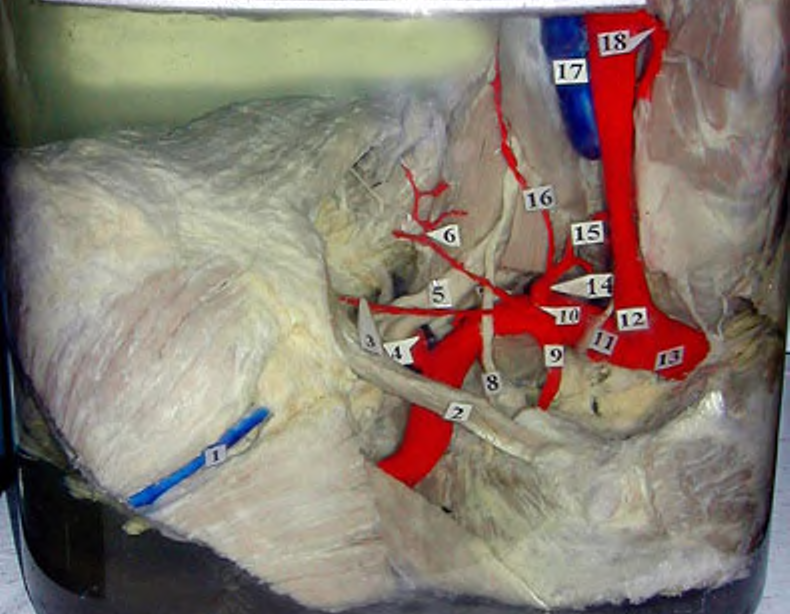Консультанты: Проф. ИЛЬИН И.И.
Доп. ХОЛОДКОВА Е. Л.



Arteria subclavia

- | | | |
|--------------------------|-----------------------------|-------------------------------|
| 1. vena cephalica | 7. truncus costocervicalis | 11. truncus brachiocephalicus |
| 2. a. subclavius | 8. n. phrenicus | 12. a. vertebralis |
| 3. a. suprascapularis | 9. a. thoracica interna | 13. a. thyroidea inferior |
| 4. a. transversa coli | 10. truncus thyrocervicalis | 14. a. cervicalis ascendens |
| 5. plex. brachialis | 11. a. subclavia | 15. V. Jugularis interna |
| 6. a. superficialis coli | 12. a. carotis communis | 16. a. thyroidea superior |

Исполнитель: Пашенко А.В. УИРС-98, 2 к. мед. ф-т.
Рецензент: Малаканова Е. Якименко И. У ИРС-2003, 1 к. мед. ф-т.
Консультант: доц. Антощенко Л.А., ст. пр. Гайдуков О.И.

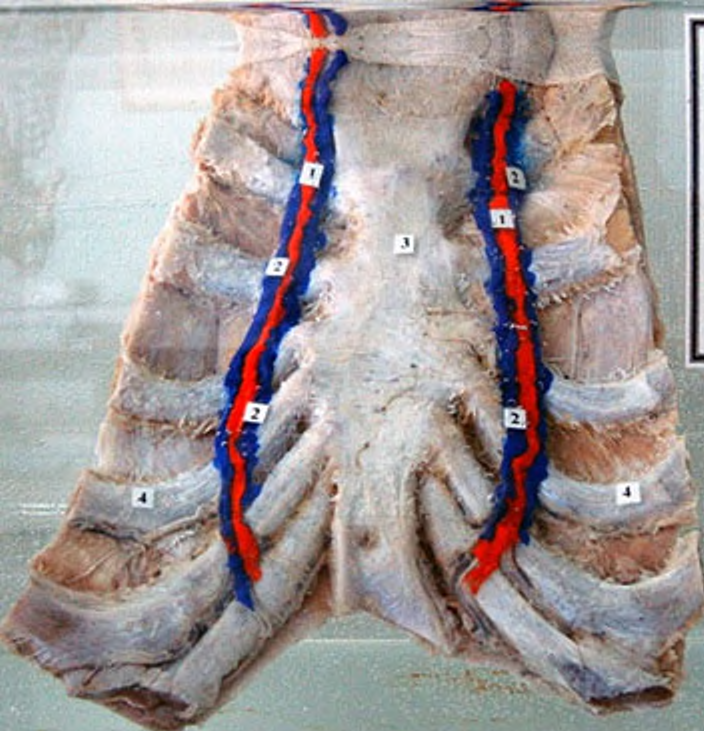


ARTERIA ET VENA THORACICA INTERNA

1. A.thoracica interna
2. V.thoracica interna
3. Corpus sterni
4. Os costae

Исполнители: Хе Цин (Китай)
Сунь Хай (Китай)
Студ.1к.стом.ф.
УИРС-2005г

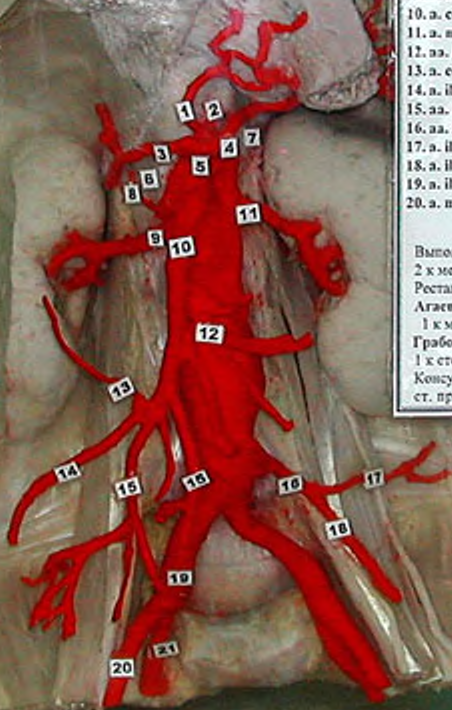Консультант: асс.Слученко А.Н.

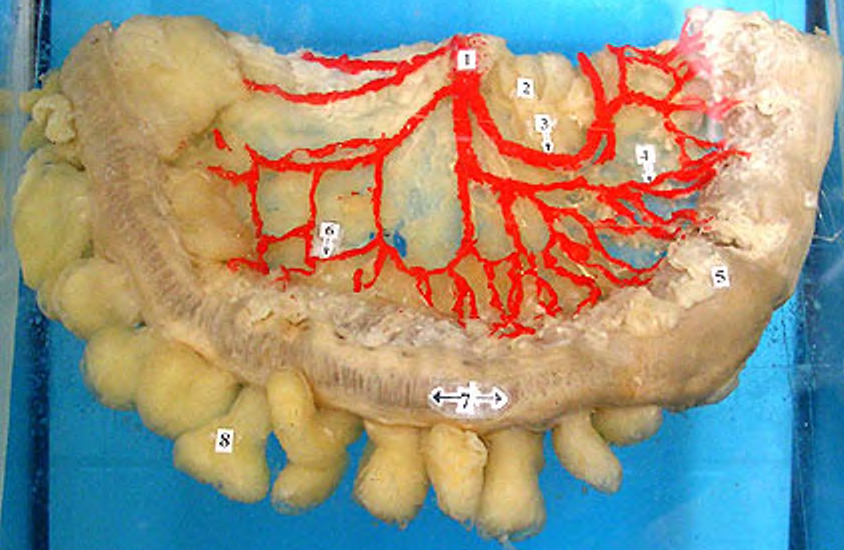


**Rami visceralis
aortae abdominales**

1. crus diaphragmaticum sinistrum
2. a. lienalis
3. a. hepatica communis
4. hiatus aorticus
5. truncus coeliacus
6. crus diaphragmaticum dextrum
7. a. gastrica sinistra
8. a. renalis sinistra
9. a. renalis dextra
10. a. colica media
11. a. mesenterica superior
12. aa. jejunales
13. a. colica dextra
14. a. ileocolica
15. aa. ilei
16. aa. sigmoideae
17. a. iliaca communis dextra
18. a. iliaca communis sinistra
19. a. iliaca externa
20. a. mesenterica inferior

Выполнили: Любчук М., Орел К.
2 к мед. ф. 2001
Реставрировали:
Агаева Л., Филоненко А.
1 к мед. Ф 2003;
Грабовский И.
1 к стом. ф. 2004
Консультант:
ст. преп. Гудина И. Г.





Colon Sigmoideum

- | | |
|---------------------------|--------------------------|
| 1. A. sigmoidea | 5. Haustra coli |
| 2. Mesenterium sigmoideum | 6. Arcada secundaria |
| 3. Arcada prima | 7. Tenia coli |
| 4. Rami arteriosi recti | 8. Appendices epiploicae |

Исполнитель: Давыдинок А., 2к., мед. ф.
 Кокина А., 1к., мед. ф.
 Консультант: доц. Вернидуб Н.В.

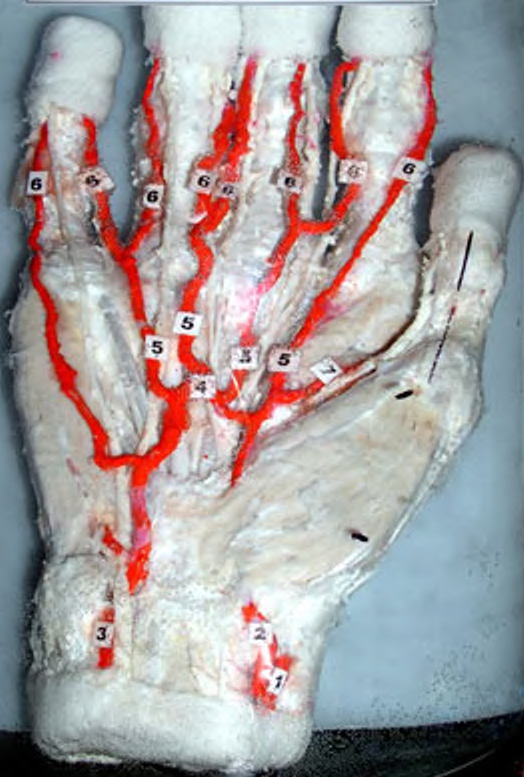
УИРС - 97
 УИРС - 2004

ARCUS PALMARIS SUPERFICIALIS

- 1 arteria radialis
- 2 r. superficialis a. radialis
- 3 arteria ulnaris
- 4 arcus palmaris superficialis
- 5 digitalis palmaris communis
- 6 digitalis palmaris proprii
- 7 a. princeps pollicis

Res. By: Nadeem, Sanjeev P., 2004

Consultant: A teacher A.N. Stuchenko



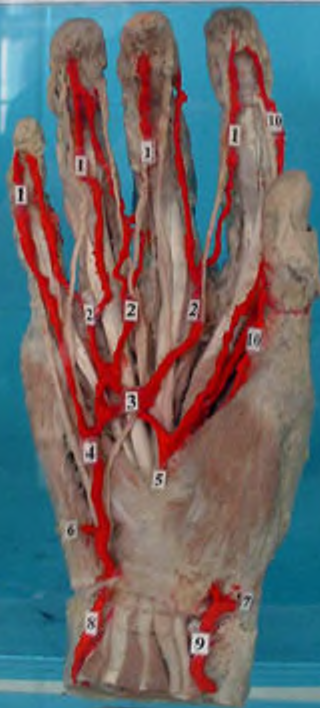Arteriae palmaris manus

- | | |
|--|--------------------------------------|
| 1. Aa. digitales palmares propriae | 6. Ramus profundus arteriae radialis |
| 2. Aa. digitales palmares communes | 7. Ramus profundus arteriae ulnaris |
| 3. Arteria palmaris superficialis | 8. Arteria radialis |
| 4. Ramus superficialis arteriae radialis | 9. Arteria ulnaris |
| 5. Ramus superficialis arteriae ulnaris | 10. A. princeps pollicis |

Выполнили: Верба Н., Иванова М., ст. 2к. мед.фак. УИРС-2003

Реставрировали: Ченце Н., Керман А., ст. 1к. стомат.фак. УИРС-2004

Ассистент: Гайдар Э.П.



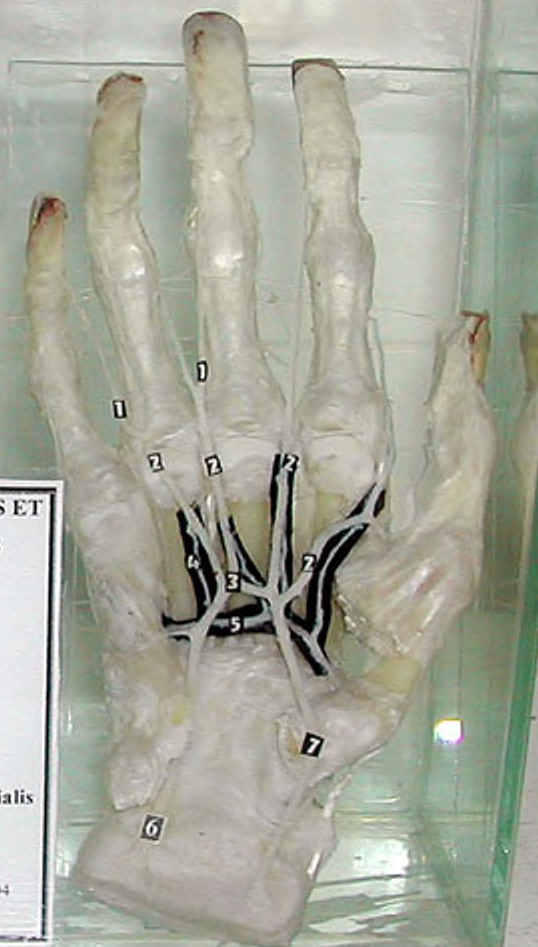**ARCUS PALMARIS SUPERFICIALIS ET
ARCUS PALMARIS PROFUNDUS**

1. aa. digitales palmares propriae
2. aa. digitales palmares communes
3. arcus palmaris superficialis
4. aa. metacarpeae palmaris
5. arcus palmaris profundus
6. a. ulnaris
7. ramus palmaris superficialis a. radialis
8. a. radialis

Исполнитель: Ржевская Т.В. студ. мед. фак. 1999

Реставрировала: Иваннича А.И. ст. стом. фак. 1904

Консультант: дочь Антоненко Л.А.

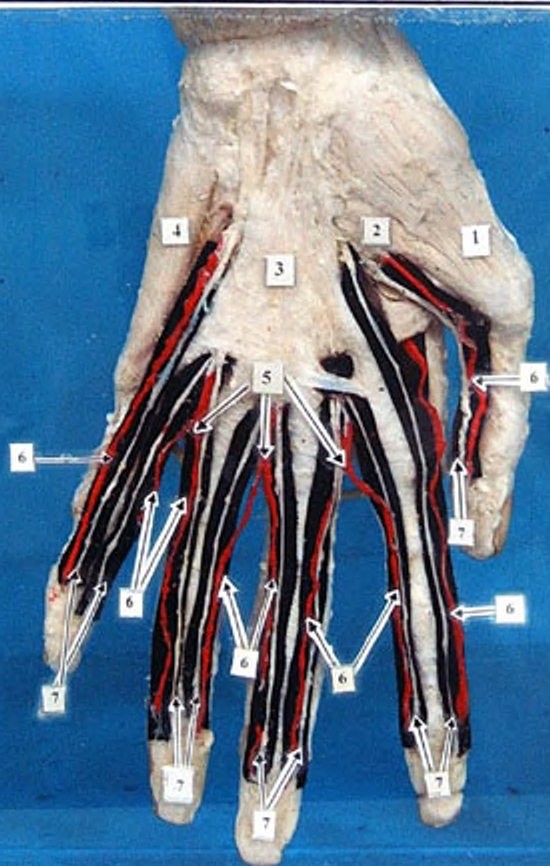


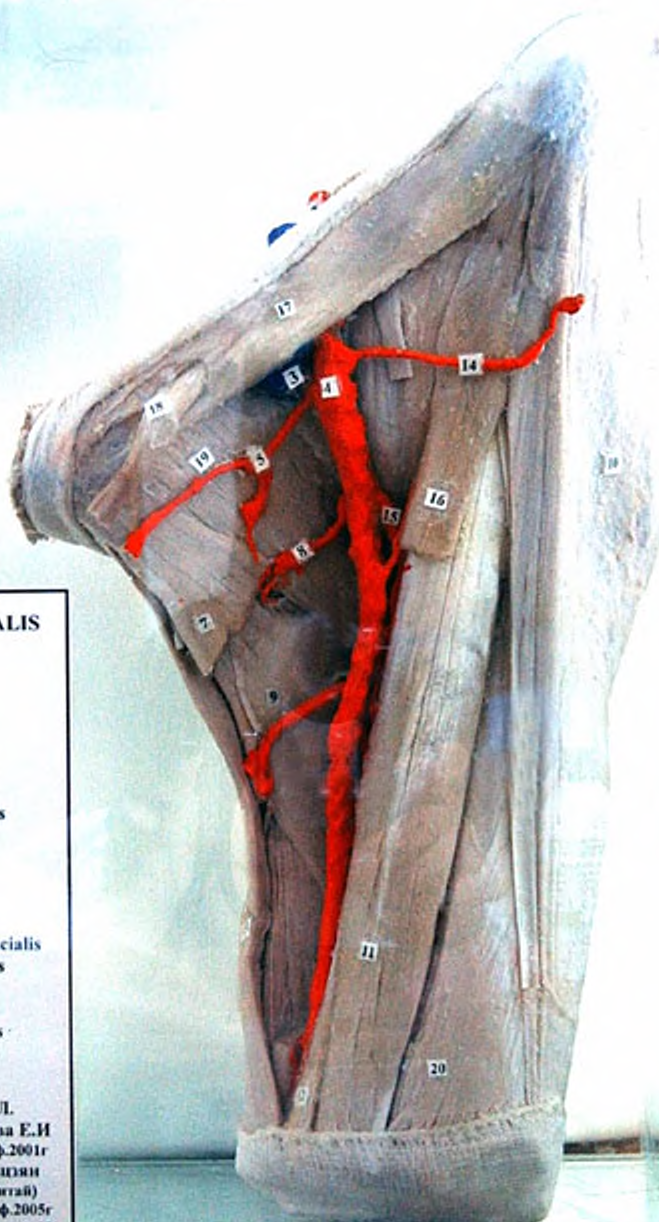
APPONEUROSIS PALMARIS

- | | |
|--------------------------------------|---------------------------------|
| 1. Musculus abductor pollicis brevis | 6. Aa digitales palmares propii |
| 2. Musculus flexor pollicis brevis | 7. Nn digitales palmares propii |
| 3. Apponeurosis palmaris | |
| 4. Musculus abductor digiti minimi | |
| 5. Aa digitales palmares communes | |

Исполнители: ХАСОНОВА И.С., МЕЛНИКЕ В.В. СТУД. 28 МЕДФ
УИРС 1988г
ИСА ИРМА (MALAYSIA) (MALAYSIA) IRMA (MALAYSIA)
СТУД. 16 МЕДФ. УИРС 2005г

Консультант : ДОИЛ АНТОНЕНКО Л.А.
АСС. СЛУЧЕНКО А.И.





ARTERIA FEMORALIS

1. V.iliaca externa
2. A.iliaca externa
3. V.femoralis
4. A.femoralis
5. A.pudenda externa
6. A.profunda femoris
7. M.adductor longus
8. A.circumflexa medialis
9. M.adductor magnus
10. Fascia lata
11. M.rectus.femoris
12. M.vastus medialis
13. M.gracilis
14. A.circumflexa superficialis
15. A.circumflexa lateralis
16. M.sartorius
17. Lig.inguinale
18. Funiculus spermaticus
19. M.pectineus
20. M.vastus lateralis

Исполнитель: Даниляк Т.Л.

Селиванцева Е.И

Студ.2 к.мед.ф.2001г

Сюй Цзюньцзян

许军建(Китай)


Студ.1к.стом.ф.2005г

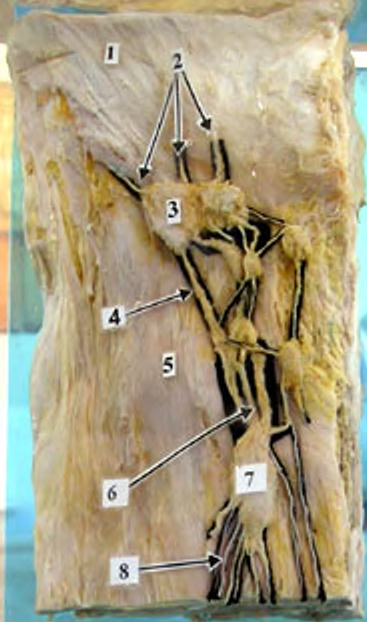
Консультант: асс.Саученко А.Н

NODI LYMPHATICI TRIGONI FEMORALIS

1. nodi limphatici
2. fossa ovalis
3. v. saphena magna
4. vas efferens
5. vas afferens

Исполнители: Событияк А. Ревчук О.
ст. I к мед. фак. 2000 г.
Реставрировал: Ковалёв А.
ст. I к стом. фак. 2004 г.
Консультант: ст. п. Гудина И. Г.





NODULI LYMPHATICI TRIGONI FEMORALES

1. Ligamentum inguinales
- 2,6. Vas efferens
- 3,7. Nodus lymphaticus inguinales
- 4,8. Vas afferens
5. Musculus sartorius

Исполнители: ПОЛНЦУК А. студ. 1к, стомат. ф., упрс 1989г.
 АХМАД ЮСУФ ЯХАЙЯ (МАЛАЙЗИЯ)
 AHMAD YUSUF YAHAYA (MALAYSIA)
 студ. 1к, мед. ф., упрс 2005г.

Консультант: ДОЦ МАЛАХОВА О. И.,
 ДОЦ ХОЛОДКОВА Е. Л.



**Portae
vasa-nervorum
m. bicipitis brachii**

1. caput breve
2. caput longum
3. n.musculocutaneus
4. a.brachialis
5. v.brachialis
6. porta vasa-nervorum
m.bicipitis brachii
7. porta vasa-nervorum
accessoria m.bicipitis
brachii

Реставрировала:

Господарисько А.Н.
студ. стомат. ф. УИРС 2004

Консультанты:

проф. Ильин И.И.
ст.пр. Романовский А.Е.

Valvae apparatus venae femoralis

1. Venae femoralis
2. Vena saphena magna
3. Afferents venae
4. Sinus valvae
5. Margo cuspis valvae
6. Paries cuspis valvae
7. Foraminae afferentes venae

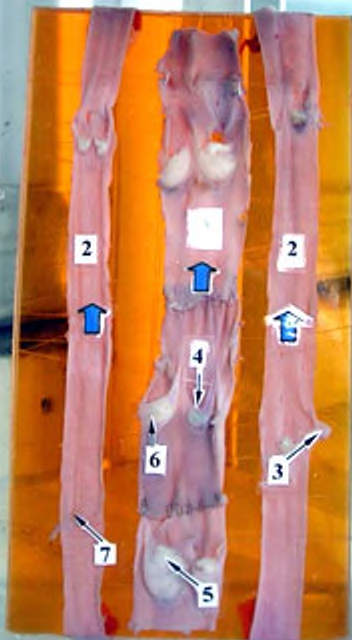Реставрировал: Филипповский И.В.

Студент 1 к 3 гр. Стомат ф-та

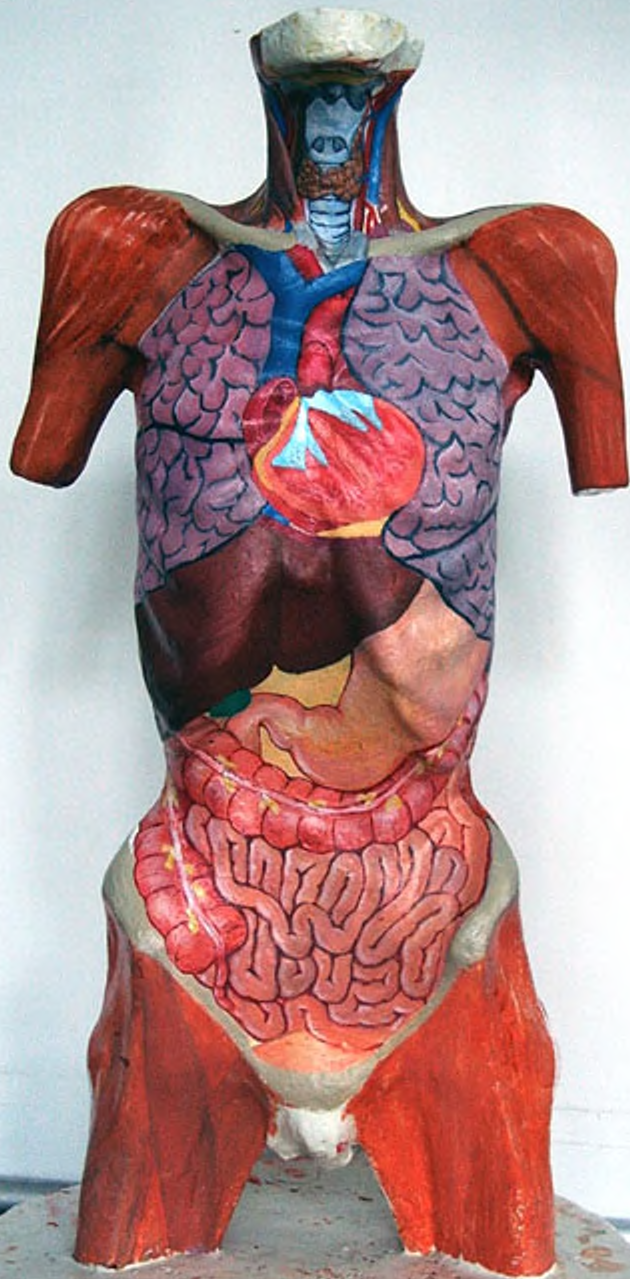
Консультанты: проф. Ильин И.И.

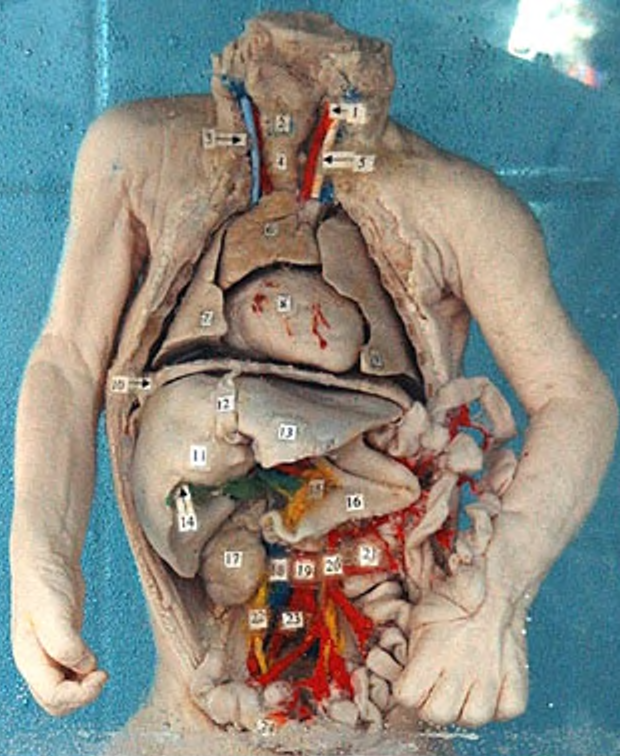
Ст. преподаватель Романовский А.Е.

УИРС 2004



Загальні препарати



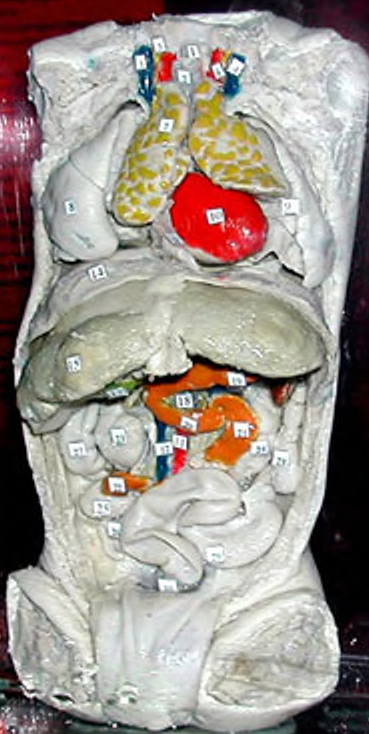

Visceral Product

- | | |
|----------------------------------|------------------------------------|
| 1.Arteria carotis communi | 13.Lobus hepatis sinister |
| 2.Larynx | 14.Vesica fellea |
| 3.Vena jugularis interna | 15.Pancreas |
| 4.Trachea | 16.Ventriculus |
| 5.Nervus vagus | 17.Ren dexter |
| 6.Thymus | 18.Vena cava inferior |
| 7.Pulmo dexter | 19.Aorta abdominis |
| 8.Cor | 20.Arteria mesenterica inferior |
| 9.Pulmo sinister | 21.Ren sinister |
| 10.Diaphragma | 22.Ureter dexter |
| 11.Lobus hepatis dextrum | 23.Arteria illiaca communis dextra |
| 12.Ligamentum falciforme hepatic | 24.Intestinum ilium |

исполнители : КОСОВАЛОВ А. студ.1к.стом.ф.1985г.
 ВОИГ ЦЗИОНЬ ЛЕОНГ (малайзия) студ.1к.мед.ф.2005г.
 WONG JUN LEONG (Malaysia) stud.1c.med.f.2005
 ВОИГ ВЕН ШЕН (малайзия) студ.1к.мед.ф.2005г.
 WONG WEN SHENG (Malaysia) stud.1c.med.f.2005

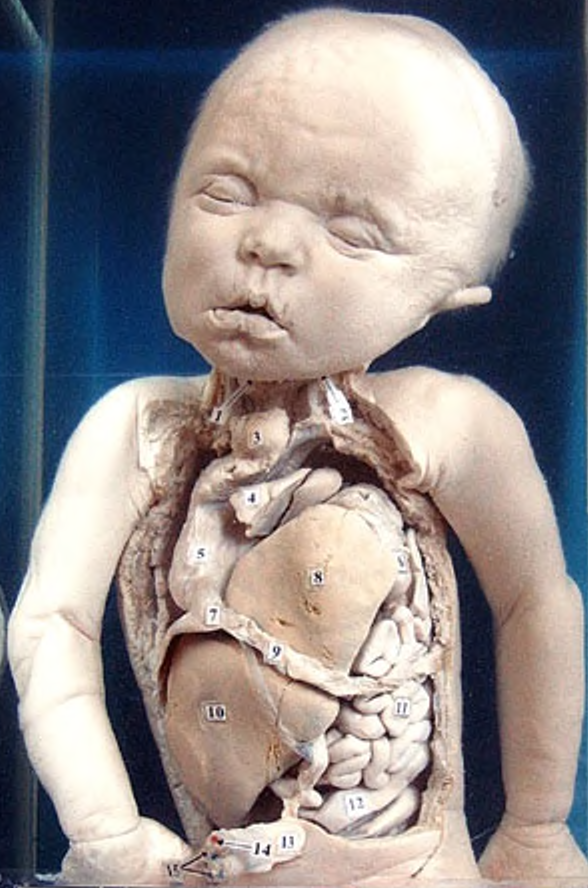консультанты : проф. ИЛЬИН И.И.



Viscera

1. esophagus
2. trachea
3. a. carotiscoommunis dextra
4. a. carotis communis sinistra
5. n. vagus
6. v. jugularis interna
7. thymus
8. pulmo dexter
9. pulmo sinister
10. a. pulmonalis
11. v. cava superior
12. vena cava interior
13. pericardium
14. diaphragma
15. hepar
16. ligamentum semilunale
17. vesicafellea
18. pancreas
19. gaster (ventriculus)
20. duodenum
21. jejunum
22. ileum
23. ren dexter
24. ren sinister
25. cecum
26. appendix vermiformis
27. colon ascendes
28. colon descendes
29. colon sigmoideum
30. rectum

Реставратор: Назаренко И.,
 студ. I к.мед. ф-та 2004год
 Консультанты:
 ст. преп. Холодкова Е. Л.



Hernia congenitae phrenici

- | | |
|---|---------------------------|
| 1. os hyoideum | 8. lobus hepatis sinister |
| 2. bifurcatio a. carotis
communis sinistra | 9. diaphragma |
| 3. thymus | 10. lobus hepatis dexter |
| 4. pulmo sinister | 11. intestinum tenue |
| 5. cor | 12. colon descendens |
| 6. ventriculus | 13. funiculus umbilicalis |
| 7. pericardium | 14. v. umbilicalis |
| | 15. aa. umbilicales |

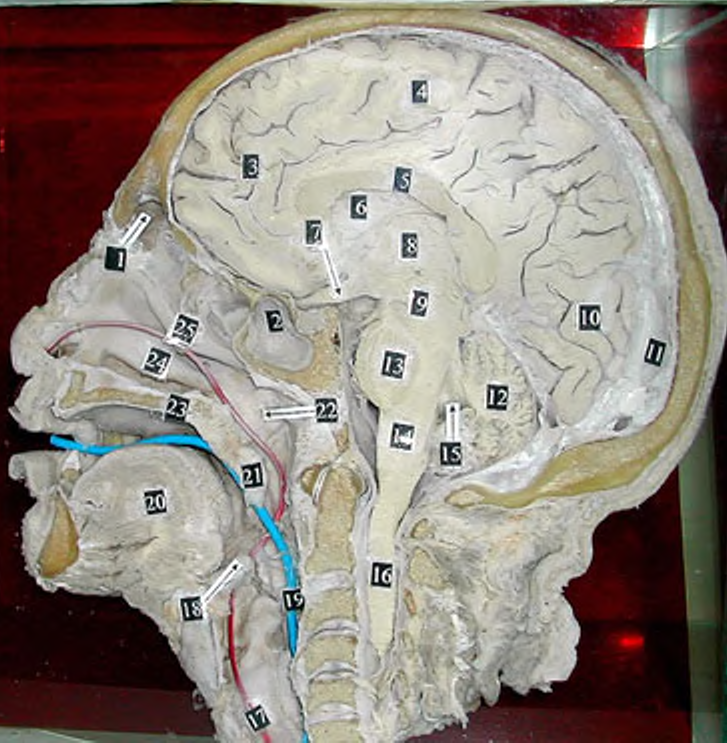
Выполнили: Ваврух В.А., Пушина Т.Г. 1988 г.

Цыганко В.О 2005 г. 1 к. мед. ф-та

Консультанты: доц. Антоенко Л.А., ст.преп. Баранова Н.В

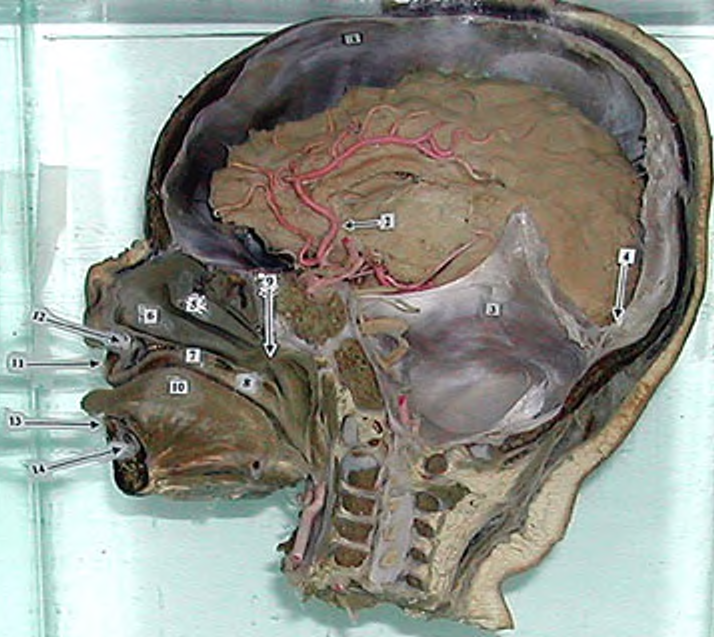
Анатомические
образования на
сагиттальном разрезе
головы

1. Sinus frontalis
2. Sinus sphenoidalis
3. Lobus frontalis
encephali
4. Lobus parietalis
encephali
5. Corpus callosum
6. Caput nuclei caudati
7. Tractus opticus
8. Thalamus
9. Pedunculus cerebri
10. Lobus occipitalis
encephali
11. Sinus sagittalis superior
12. Cerebellum
13. Pons
14. Medulla oblongata
15. Ventriculus quartus
16. Medulla spinalis
17. Trachea
18. Epiglottis
19. Pars laryngea pharyngis
20. Lingua
21. Uvula palatina
22. Ostium pharyngicum
tubae auditivae
23. Palatum durum
24. Concha nasalis inferior
25. Concha nasalis media



Республиканская Академия Наук Республики Беларусь
УИИФЦ-2004г.

Копирование без разрешения РИЛ



Образования сагиттального распила головы плода

- | | |
|----------------------------|---|
| 1. Dura mater encephali | 8. Palatum molle |
| 2. A. cerebri anterior | 9. Ostium pharyngeum tubae auditivae |
| 3. Tentorium cerebelli | 10. Lingua |
| 4. Sinus confluens | 11. Зачаток dens incisivus medialis deciduus maxill |
| 5. Concha nasalis media | 12. Зачаток dens incisivus medialis permanentes maxillae |
| 6. Concha nasalis inferior | 13. Зачаток dens incisivus medialis deciduus mandibullae |
| 7. Palatum durum | 14. Зачаток dens incisivus medialis permanentes mandibullae |

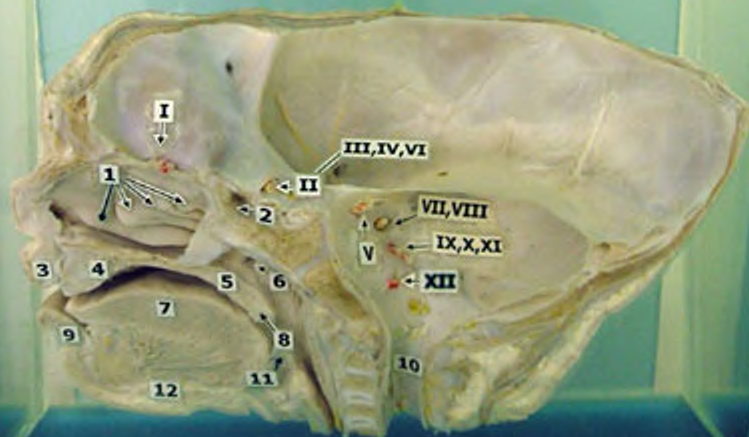
Выполнил: Абдрабо Мохамед Васел
 студ. 1 к. стомат. ф. УИРС 2004
 Консультант: асс. Денисюк Р. П.

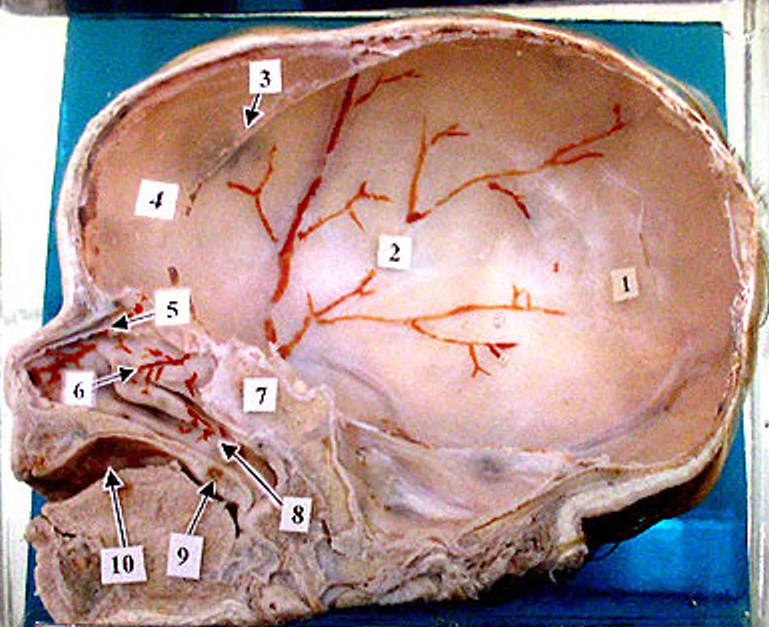
محمد واصل عبد ربه

ORGANA ET NERVI CAPITIS

- | | | |
|--------------------------------------|--|--------------------------------|
| 1. Concha nasalis suprema; | I. N. olfactorius - lamina cribrosa | |
| superior; medius; inferior | II. N. opticus - canalis opticus | |
| 2. Sinus sphenoidalis | III. N. oculomotorius | } - fissura orbitalis superior |
| 3. Labium superior | IV. N. trochlearis | |
| 4. Palatum durum | V. N. trigeminus | |
| 5. Palatum molle | VI. N. abducens | } - porus acusticus internus |
| 6. Osteum pharyngeum tubae auditivae | VII. N. facialis | |
| 7. Lingua | VIII. N. vestibulocochlearis | } - foramen jugulare |
| 8. Uvula | IX. N. glossopharyngeus | |
| 9. Labium inferior | X. N. vagus | |
| 10. Canalis spinalis | XI. N. accessorius | |
| 11. Epiglottis | XII. N. hypoglossus - canalis hypoglossi | |
| 12. Diaphragma oris | | |

Исполнители: Шевчук С., мед. ф., УИРС-1988г.
 Майдан С., стом. ф., УИРС-2005г.
 Консультант: проф. Ильин И.И.





Срединная мозговая артерия

- | | |
|------------------------------|------------------------------|
| 1. Dura mater cerebri | 6. A. ethmoidalis posterior |
| 2. A. meningea media | 7. Corpus ossis sphenoidalis |
| 3. Sinus sagittalis inferior | 8. A. sphenopalatina |
| 4. Faix cerebri | 9. Palatum molle |
| 5. A. ethmoidalis anterior | 10. A.A. palatini |

Исполнитель: Фрасенюк Е., мед. фак.

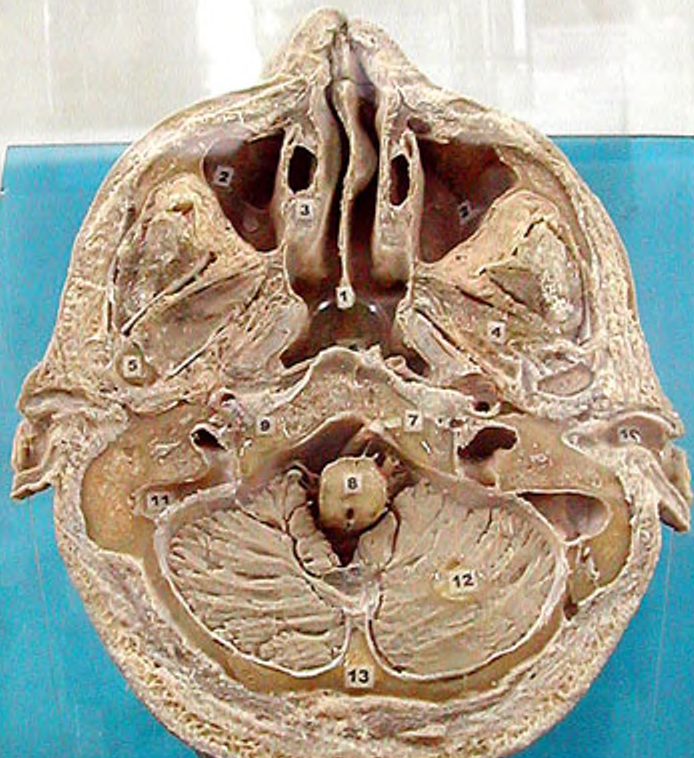УИРС – 1993г.

Консультант: доц. Антощенко Л.А.

Реставрировали: Мамулини Э., Пашетова С., Имед., Ик.

Консультант: асс. Матюшченко Ф.Н.

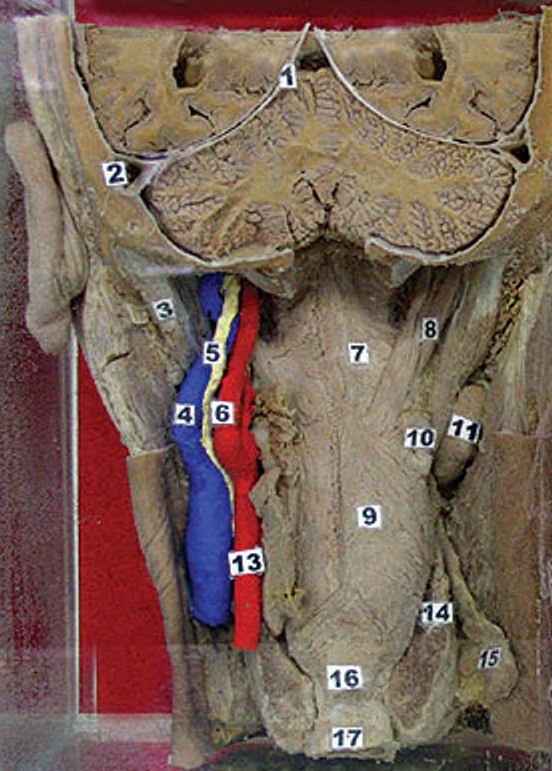
УИРС – 2004г.



Анатомические образования горизонтального среза
голова на уровне носа

- | | | |
|------------------------------------|------------------------------|----------------------|
| 1. Septum nasi | 6. Palatum molle | 11. Sinus sigmoideus |
| 2. Sinus maxillaris | 7. A. Basilaris | 12. Cerebellum |
| 3. Sinus ethmoidalis | 8. Medulla oblongata | 13. Os occipitale |
| 4. M. pterygoideus lateralis | 9. Canalis caroticus | |
| 5. Articulatio temporomandibularis | 10. Meatus acusticus externa | |

Реставрировали: Лионг Минь Ханг, Динь (1 К.А.Г. стом.)
Консультанты: проф. И.И.Ильин, доц. И.В.Верещуб



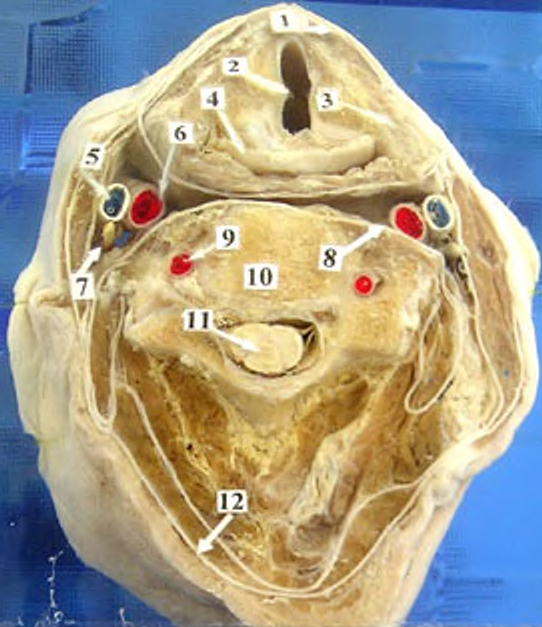
Facies posterior pharyngis

1. Tentorium cerebelli
2. Sinus transversus
3. Venter posterior m. digastricus
4. V. jugularis
5. N. vagus
6. A. carotis interna
7. M. constrictor pharyngis superior
8. M. stylopharyngeus
9. M. constrictor pharyngis media
10. Cornu superior cartilaginis thyroidea
11. Glandula submandibularis
12. M. constrictor pharyngis inferior
13. A. carotis communis
14. Glandula thyroidea
15. Venter posterior m. omohyoideus
16. Esophagus
17. Trachea

Исполнители: Маїренко В. студ. Ік. мед. ф. 1997 г.

Комлева О. Олейник Н. студ. І к. стом. ф. 2004г.

Консультант: ст. преп. Гудина Н. Г.



Organa colli

- | | |
|----------------------------|--|
| 1. Fascia endocervicalis | 7. N.vagus |
| 2. Rima glottidis | 8. Fascia prevertebralis |
| 3. Glandula thyroidea | 9. A.vertebrales |
| 4. Pars laryngea pharyngis | 10. Corpus vertebrae |
| 5. V.jugularis interna | 11. Medulla spinalis |
| 6. A.carotis interna | 12. Fascia superficialis seu
subcutanea |

Исполнители: Данилюк С. студ. Ік. стом.ф. 1989г.

Куренкова Е. студ. Ік. стом.ф. 2005г.

Консультанты: асс. Загоруйко Ю.,ст.преп. Баранова Н.

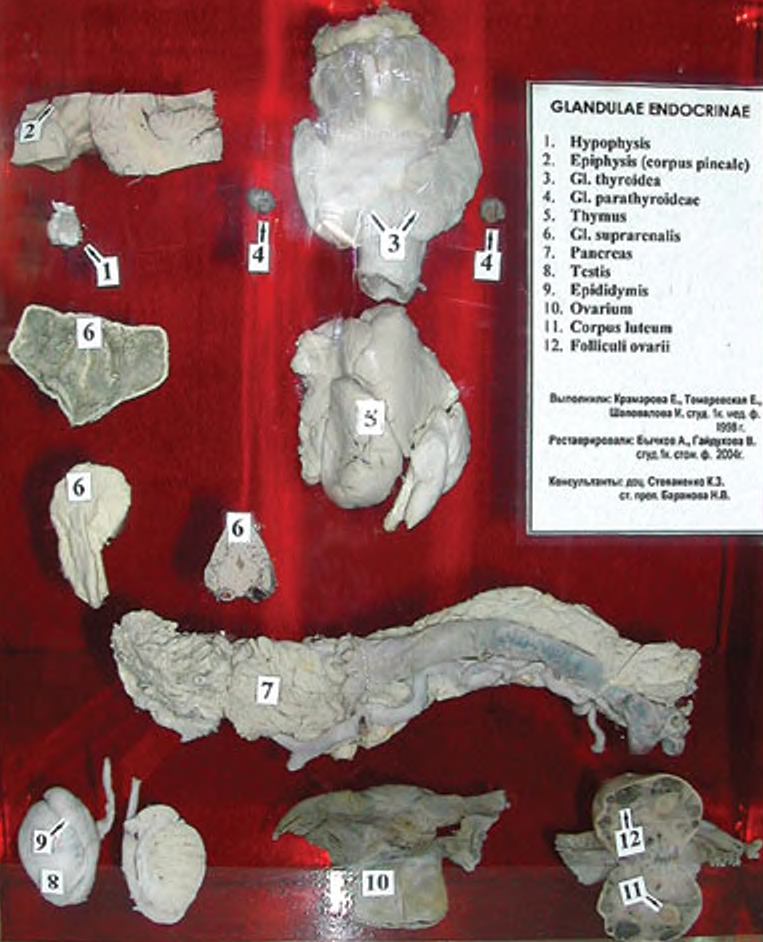GLANDULAE ENDOCRINAE

1. Hypophysis
2. Epiphysis (corpus pineale)
3. Gl. thyroidea
4. Gl. parathyroideae
5. Thymus
6. Gl. suprarenalis
7. Pancreas
8. Testis
9. Epididymis
10. Ovarium
11. Corpus luteum
12. Folliculi ovarii

Выполнили: Крамарова Е., Тоняренская Е.,
Шоловалова В. студ. 1к. мед. ф.
1998 г.

Реставрировали: Буркова А., Гайдукова В.
студ. 1к. стомат. ф. 2004 г.

Консультанты: доц. Степаненко К.З.,
ст. прор. Баранова Н.В.



ВАРИАНТЫ ФОРМЫ ЩИТОВИДНОЙ ЖЕЛЕЗЫ



Асимметрия долей



Выраженный перешеек



Отсутствие перешейка



Выраженный пирамидальный отросток

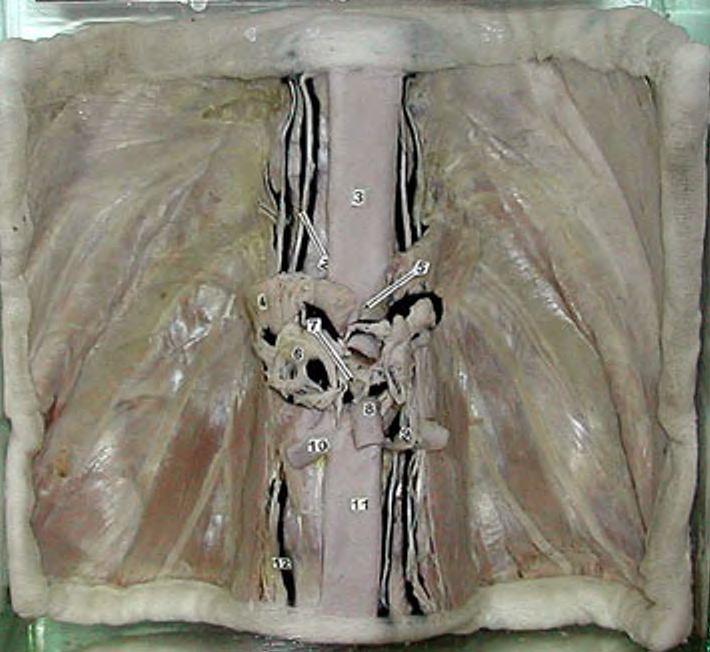1. cartilago thyroidea
2. cartilago cricoidea
3. lobus dexter glandulae thyroidea
4. isthmus
5. lobus sinister glandulae thyroidea
6. lobus pyramidalis
7. trachea

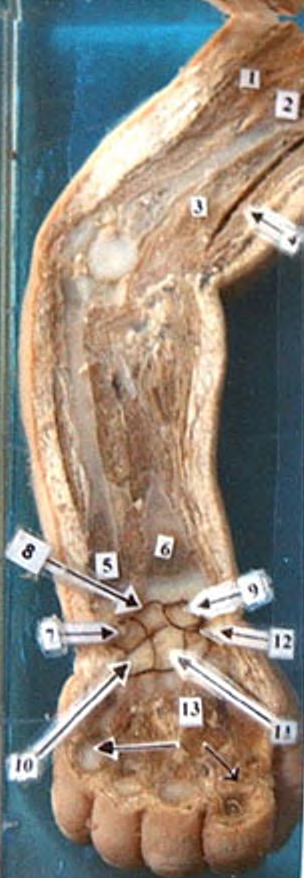Исполнитель:
Перельман М., УИРС - 1985г.
Реставрировали:
Селиванова Д., Боронская И.,
ст. 8 гр. мед. фак., УИРС - 2003г.
Консультант:
ст. преп. Коробичкина Г.В.

PLEXUS COELIACUS

- | | |
|--|--|
| 1. ganglion trunci sympathici (pars thoracica) | 7. ganglion mesentericum superius |
| 2. nervus splanchnicus major | 8. arteria mesenterica superior |
| 3. aorta thoracica | 9. ganglion aortorenalis |
| 4. pars lumbalis diaphragmæ | 10. arteria renalis |
| 5. truncus coeliacus | 11. aorta abdominalis |
| 6. ganglion coeliacum | 12. truncus tympaticus (pars lumbalis) |

Исполнители: Небора В., Ахмед Захер Ханжян
Руководитель: доц. Антоненко Л.А. УИРС - 2000г.
Реставрировал: Лянь Цзи
Руководитель: Коробниана Г.В. УИРС - 2004г.





SECTIO LONGITUDINALIS EXTREMITAS SUPERIOR

1. M. triceps brachii
2. Os humerus
3. M. brachialis
4. M. biceps brachii
5. Os ulna
6. Os radius
7. Os triquetrum
8. Os lunatum
9. Os scaphoidum
10. Os hamatum
11. Os capitatum
12. Os trapezoideum
13. Ossa Metacarpalia

Исполнитель:

СУЙОГ КАЛБХОР (ИНДИЯ)

SUYOG KALBHOR (INDIA)

Студ. Ик. мед. ф. УИРС 2005г

Консультанты :

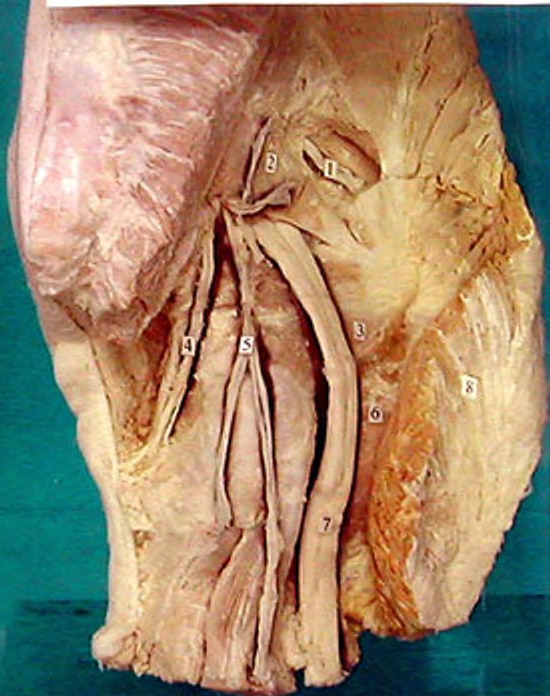
Проф. ИЛЬИН И.И.

асс. МАТЮШЕНКО. Ф. Н.

NERVI REGIO GLUTEA

- | | |
|------------------------------|-----------------------------------|
| 1. N. gluteus superior; | 5. N. cutaneus femoris posterior; |
| 2. M. et N. piriformis; | 6. M. quadratus femoris; |
| 3. M. obturatorium internus; | 7. N. ischiadicus; |
| 4. N. gluteus inferior; | 8. M. gluteus maximus. |

Реставрировал: Гамн Али І к. мед. ф., 2004 г. - عالى غازى - سرور
Консултант: доцент Н. В. Вернидуб



VASA et VISCERA PELVINI

1. a. sacralis mediana
2. a. sacralis lateralis
3. a. iliaca interna
4. v. sacralis lateralis
5. uterus
6. a. uterina
7. v. iliaca interna
8. v. uterina
9. v. vesicalis
10. a. umbilicalis
11. a. vesicalis superior
12. a. obturatoria
13. n. obturatorius
14. rectum
15. vesica urinaria
16. a. vesicalis inferior
17. v. obturatoria
18. v. iliaca externa
19. a. iliaca externa
20. n. femoralis
21. v. circumflexa ilium profunda
22. a. circumflexa ilium profunda
23. a. epigastrica inferior
24. v. epigastrica superior
25. a. epigastrica superior
26. v. femoralis
27. a. femoralis
28. v. saphena magna

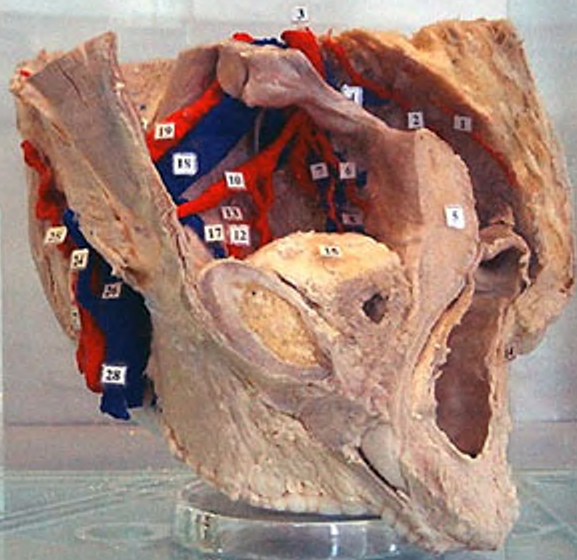Исполнил 1993:

Марковский А.
Фетиско И.

Регистрировал студ. 6 гр. 1к. МФИ 2005:

Бадьян А.И.
Добролюбовский И.А.

Консул уявтт доц. Вероника И.В.



Embrión 3,5 mentium in cavo uteri

1. Cavum uteri
2. Tuba uterina
3. Lig. Lata
4. Lig. Teres uteri
5. Embrión
6. Funiculus umbilicalis
7. Perimetrium
8. Myometrium
9. Endometrium
10. Cervix uteri

Реставрировала: Манюлова Г. (Болгария)
І.к.мед.ф.-УИРС-2005
Консултант-ст.преп.Коробицкая Г.В.

