

Для коментарів чи іншого зворотного зв'язку заповніть форму:
[форма зворотного зв'язку щодо цієї версії настанови](#)

Версія цього документу для друку: <http://guidelines.moz.gov.ua/documents/2918?id=ebm00808&format=pdf>

Настанови на засадах доказової медицини.
Створені DUODECIM Medical Publications, Ltd.

Настанова 00808. Почервоніння очей та сльозотеча

Автор: Editors

Редактор оригінального тексту: Martti Teikari

Дата останнього оновлення: 2017-09-04

- Захворювання ока в користувача контактних лінз: див.

[\[настанова 00812 | Очні проблеми у осіб, як...\]](#)

Почервоніння очей

- Див.рис. [\[зображення 01270 | Eye redness\]](#).

Почервоніння кон'юнктиви

- Найбільш виражене на кон'юнктиві склепіння; перикорнеальна ін'єкція залишається легкою.
- Зазвичай двобічне
- При зміщенні кон'юнктиви під час обстеження збільшені судини зміщуються разом із нею.
 - При епісклериті [\[настанова 00837 | Епісклерит\]](#) на склері помітні судини бузкового кольору: вони не рухаються разом з кон'юнктивою.
- Найпоширенішою причиною є кон'юнктивіт [\[настанова 00834 | Conjunctivitis\]](#) інфекційного (бактеріального, вірусного) чи атопічного походження (рис. [\[зображення 01271 | Follicular conjunctiviti...\]](#)). При алергії в тому чи іншому ступені наявні кон'юнктивальні виділення, відчуття стороннього тіла чи відчуття печіння/пекучий біль у оці, свербіж.
- Також при синдромі сухого ока [\[настанова 00809 | Синдром сухого ока\]](#) кон'юнктива гіперемована та легко подразнюється.

Перикорнеальна ін'єкція

- Синювато-червона округла зона навколо рогівки, однобічна
- Передні циліарні артерії ока розширені, що є ознакою запалення рогівки, райдужки чи війчастого тіла.
- Гострий ірит [настанова 00836] [Іридоцикліт (ірит)]
 - Фотофобія, біль у очах
 - Звуження та неправильна форма зіниці
 - Може знижуватися гострота зору
 - Сльозотеча
- Гостра закритокутова глаукома [настанова 00829] [Глаукома]
 - Біль високої інтенсивності в ділянці ока
 - Нудота та блювання
 - Зниження гостроти зору
 - Помутніння рогівки
 - Зіниця середнього розміру, яка не реагує на світло
 - Пацієнт може бачити кольоровий ореол навколо об'єктів, які світяться
 - Внутрішньоочний тиск істотно підвищений і може досягати 50 мм рт.ст.

Місцеве почервоніння

- Крововилив під кон'юнктиву (екхімоз) [настанова 00818] [Субкон'юнктивальний кров...]
 - Може бути спонтанним або викликаним травмою. Екхімози, які викликані травмою, мають лікуватися як перфорація, поки не буде доведено інше.
- Почервоніння, спричинене наявністю стороннього тіла, є також місцевим, принаймні спочатку.
- Виразки та запалення рогівки (кератити) [настанова 00827] [Виразки рогівки та керат...]
 - Почервоніння в напрямку локалізації ураження
 - Легка фотофобія
 - Мінливий біль в ділянці ока, іноді відчуття стороннього тіла
 - Виразка рогівки забарвлюється флюоресцеїном

- При крайовій виразці рогівки око червоне та болісне, відсутнє зниження гостроти зору, біля краю рогівки візуалізується виразка, яка накопичує флюоресцеїн.
- Епісклерит [настанова 00837|Епісклерит] (рис. [зображення 01280|Episcleritis])
 - Відсутня сльозотеча.
 - Є біль та відчуття стороннього тіла, іноді фотофобія
 - Місцева болісність при пальпації
 - Спонтанне одужання протягом 1-2 тижнів

Сльозотеча, що супроводжується подразненням і відчуттям стороннього тіла

- Ячмінь (гордеолум) біля краю повіки [настанова 00819|Ячмінь і халязіон]
- Халязіон у хрящі повіки [настанова 00819|Ячмінь і халязіон]
- Стороннє тіло рогівки чи кон'юнктиви [настанова 00838|Стороннє тіло рогівки] (рис. [зображення 00710|Foreign body on the corn...])
- Виразки рогівки чи кератити
- Трихіаз
- Заворіт і виворіт повіки [настанова 00821|Заворіт і виворіт повіки]
- Парадоксально, проте синдром сухого ока [настанова 00809|Синдром сухого ока] може супроводжуватися епізодичним рясним утворенням слізної рідини.

Пов'язані ресурси

- Література [пов'язані 00954|Red, wet or sore eye – R...]

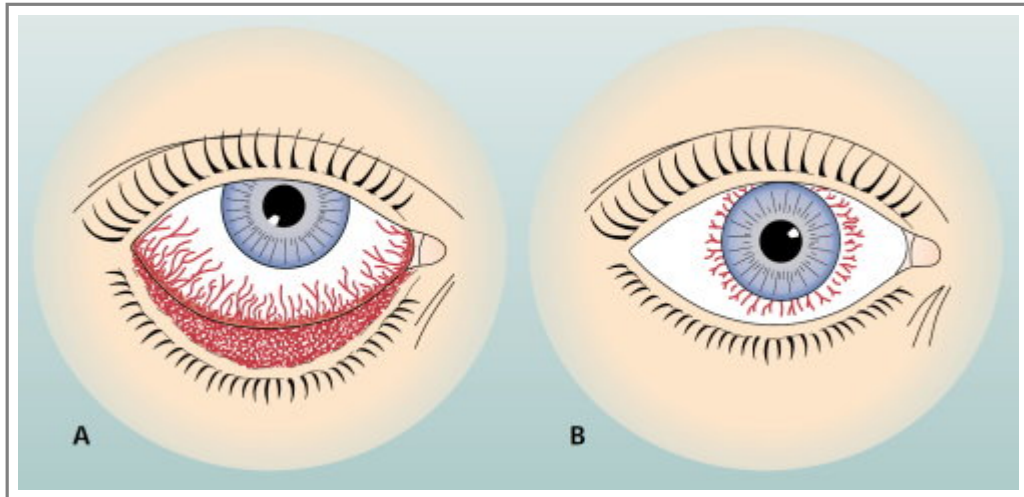
Настанови

- [Настанова 00812](#). Очні проблеми у осіб, які користуються контактними лінзами.
- [Настанова 00837](#). Епісклерит.
- [Настанова 00834](#). Conjunctivitis.
- [Настанова 00809](#). Синдром сухого ока.
- [Настанова 00836](#). Іридоцикліт (ірит).

- [Настанова 00829](#). Глаукома.
- [Настанова 00818](#). Субкон'юнктивальний крововилив (гіпосфагма).
- [Настанова 00827](#). Виразки рогівки та кератит.
- [Настанова 00819](#). Ячмінь і халязіон.
- [Настанова 00838](#). Стороннє тіло рогівки.
- [Настанова 00821](#). Заворіт і виворіт повіки.

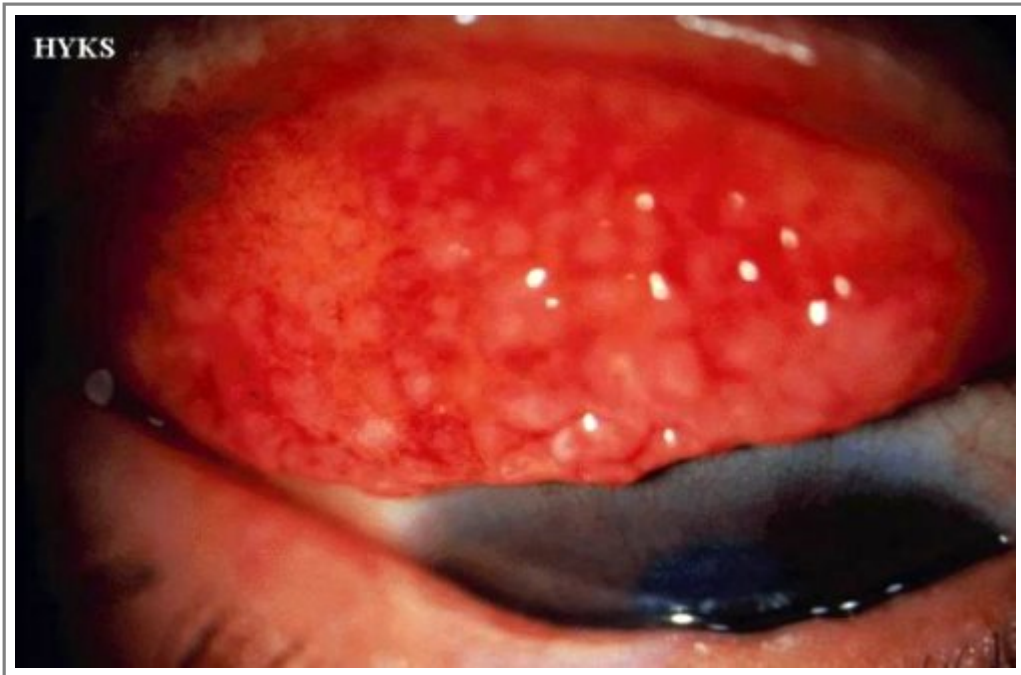
Зображення

- [Зображення 01270](#). Eye redness.



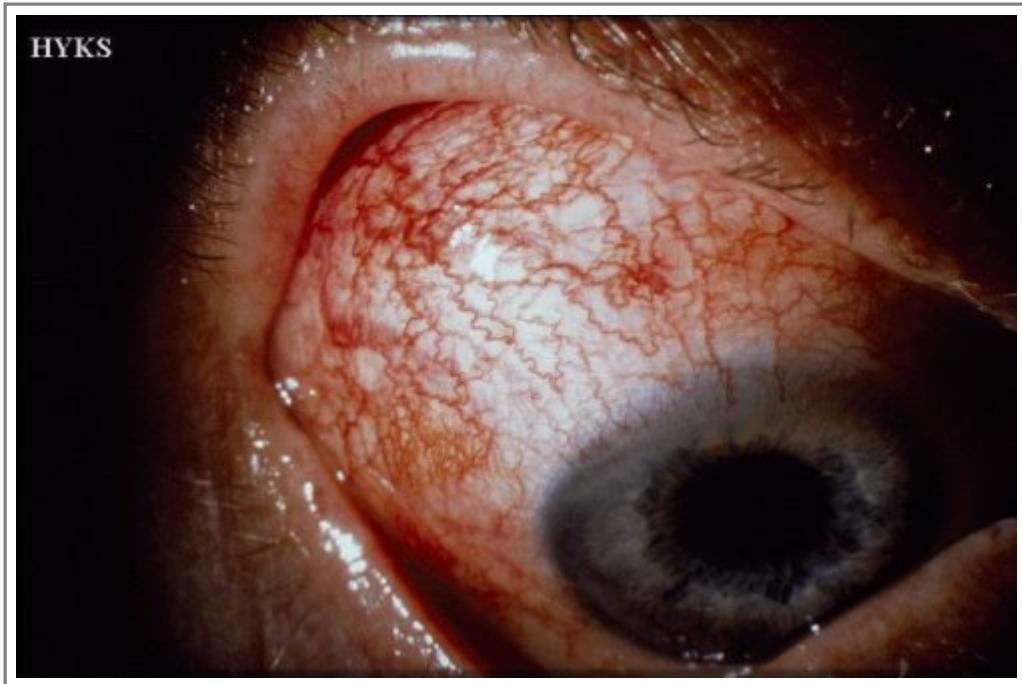Автори та власники авторських прав: Jaana Hietanen Paula Summanen Duodecim Medical Publications Ltd

- [Зображення 01271](#). Follicular conjunctivitis.



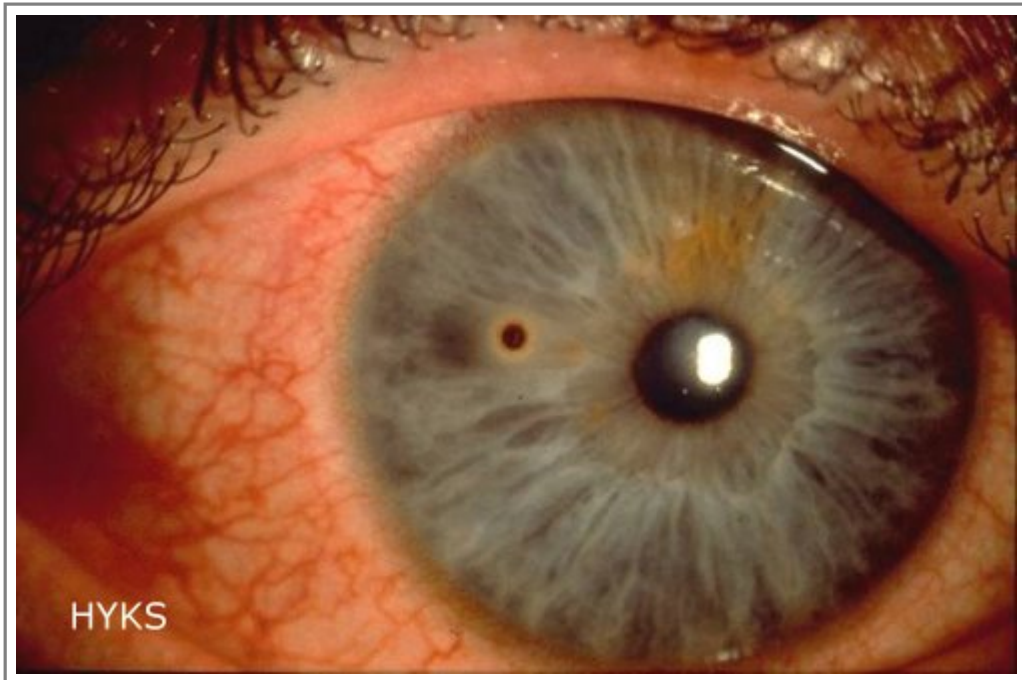
Автори та власники авторських прав: HUCH/Department of Ophthalmology Tero Kivelä Duodecim Medical Publications Ltd

- [Зображення 01280](#). Episcleritis.



Автори та власники авторських прав: Helsinki University Central Hospital / Eye and Ear Hospital Tero Kivelä Duodecim Medical Publications Ltd

- [Зображення 00710](#). Foreign body on the cornea with rust ring.



Автори та власники авторських прав: Paula Summanen Duodecim Medical Publications Ltd

Авторські права на оригінальні тексти належать Duodecim Medical Publications, Ltd.

Авторські права на додані коментарі експертів належать МОЗ України.

Published by arrangement with Duodecim Medical Publications Ltd., an imprint of Duodecim Medical Publications Ltd., Kaivokatu 10A, 00100 Helsinki, Finland.

Ідентифікатор: ebm00808 Ключ сортування: 037.006 Тип: EBM Guidelines

Дата оновлення англomовного оригіналу: 2017-09-04

Автор(и): Editors Редактор(и): Martti Teikari Paula Summanen Лінгвіст(и)-консультант(и) англomовної версії: Kristian Lampe
Видавець: Duodecim Medical Publications Ltd Власник авторських прав: Duodecim Medical Publications Ltd

Навігаційні категорії
EBM Guidelines Ophthalmology

Ключові слова індексу

mesh: Sclera mesh: Dura Mater mesh: circumcorneal injection mesh: red eye mesh: sore eye eye mesh: acute iritis
mesh: Iritis mesh: episcleritis mesh: Corneal Ulcer mesh: Conjunctiva mesh: acute angle-closure glaucoma
mesh: ocular tearing icpc-2: F01 icpc-2: F02 icpc-2: F03 icpc-2: F13 speciality: Ophthalmology