

Для коментарів чи іншого зворотного зв'язку заповніть форму:
[форма зворотного зв'язку щодо цієї версії настанови](#)

Версія цього документу для друку: <http://guidelines.moz.gov.ua/documents/2918?id=ebm00818&format=pdf>

Настанови на засадах доказової медицини.
Створені DUODECIM Medical Publications, Ltd.

Настанова 00818.

Субкон'юнктивальний крововилив (гіпосфагма)

Автор: Editors

Редактори оригінального тексту: -

Дата останнього оновлення: 2011-01-24

Основні положення

- Субкон'юнктивальний крововилив може бути спричинений підвищеним артеріальним тиском (не забувайте вимірювати!) чи іншими основними станами, які можна контролювати.

Етіологія

- Субкон'юнктивальний крововилив зазвичай розвивається спонтанно.
- Однак він також може виникати на фоні підвищення артеріального тиску, антикоагулянтної терапії, кон'юнктивіту, травми ока, ревматичних захворювань, хвороб сполучної тканини чи епідемічної нефропатії.

Симптоми й дані обстежень

- У пацієнта зазвичай повністю відсутні симптоми, а субкон'юнктивальний крововилив він/вона помічає випадково. Іноді може виникати відчуття, що око жорстке чи загрибле.

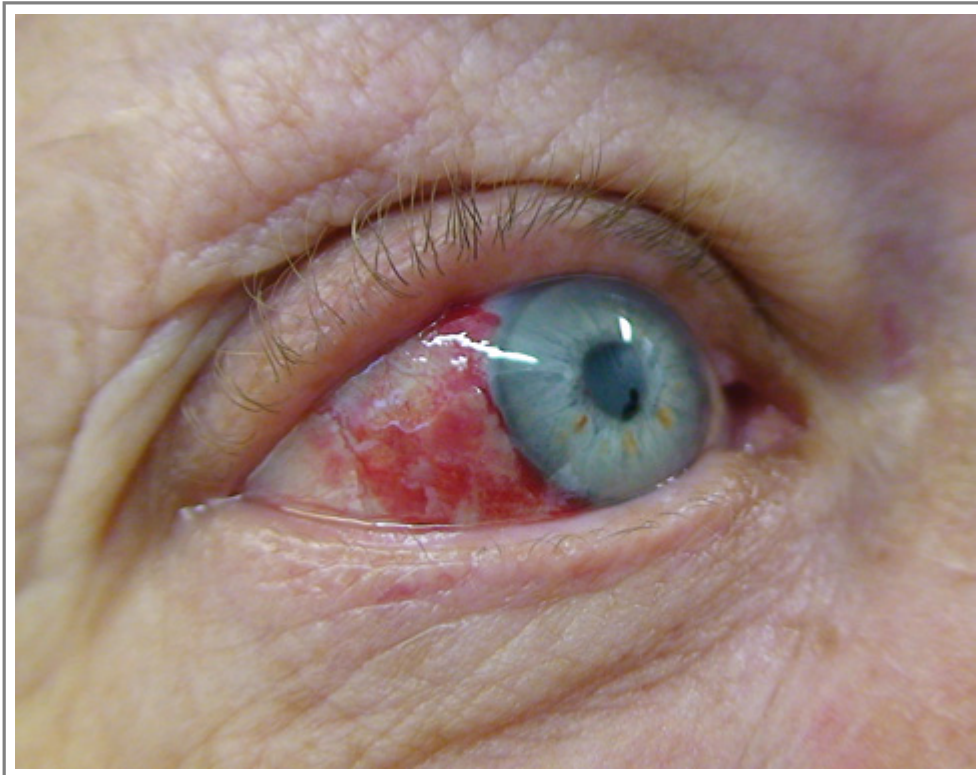
- Розміри крововиливу коливаються, але найчастіше він обширний і повністю яскраво-червоного кольору (зображення Зображення 01359 Subconjunctival haemorrhage...). Іноді ділянка крововиливу вузька й серпоподібна.

Лікування

- Медикаментозне лікування неефективне. Слід сказати пацієнту, що для нормалізації кольору кон'юнктиви зазвичай потрібно від 1 до 2 тижнів.
- Потрібне діагностування й лікування станів, які лежать в основі виникнення субкон'юнктивального крововиливу.

Зображення

- [Зображення 01359](#). Subconjunctival haemorrhage (suggillation).



Автори та власники авторських прав: Ilkka Kunnamo Duodecim Medical Publications Ltd

Авторські права на оригінальні тексти належать Duodecim Medical Publications, Ltd.
Авторські права на додані коментарі експертів належать МОЗ України.
Published by arrangement with Duodecim Medical Publications Ltd., an imprint of Duodecim Medical

Publications Ltd., Kaivokatu 10A, 00100 Helsinki, Finland.

Ідентифікатор: **ebm00818** Ключ сортування: **037.021** Тип: **EBM Guidelines**

Дата оновлення англomовного оригіналу: **2011-01-24**

Автор(и): **Editors** Автор(и) попередніх версій статті: **Juha HolopainenAnna-Maija Paakkala** Редактор(и):
Видавець: **Duodecim Medical Publications Ltd** Власник авторських прав: **Duodecim Medical Publications Ltd**

Навігаційні категорії
EBM Guidelines **Ophthalmology**

Ключові слова індексу
mesh: Subconjunctival hemorrhage **mesh: sugillation** **icpc-2: F75** **speciality: Ophthalmology**