

**МІНІСТЕРСТВО ОХОРОНИ ЗДОРОВ'Я УКРАЇНИ  
ОДЕСЬКИЙ НАЦІОНАЛЬНИЙ МЕДИЧНИЙ УНІВЕРСИТЕТ**

*Факультет медичний №2  
Кафедра Хірургії №3*

**ЗАТВЕРДЖУЮ**

В.о. проректора з науково-педагогічної роботи

*Світлана КОТЮЖИНСЬКА*

01 вересня 2022 року



**МЕТОДИЧНІ РЕКОМЕНДАЦІЇ  
ДО САМОСТІЙНОЇ РОБОТИ ЗДОБУВАЧІВ ВИЩОЇ ОСВІТИ  
З НАВЧАЛЬНОЇ ДИСЦИПЛІНИ**

Факультет медичний №2, курс 5

Навчальна дисципліна: «Хірургія з дитячою хірургією»

Затверджено на методичній нараді кафедри  
" 28 " 08 2022 г. Протокол № 1.  
Зав. кафедри, проф. В. Г. Бондар

Розробники:

д.мед.н., проф. Бондар В. Г., д.мед.н., проф. Четверіков С. Г., д.мед.н., проф. Дзигал О. Ф., к.мед.н., доц. Крижанівський В. В., к.мед.н., доц. Квасневський С. А., к.мед.н., доц. Чехлов М. В., ас. Чайка М. О., ас. Вододюк В.Ю., ас. Чайка О. М., ас. Каліманов Є.І., ас. Омелянюк Д. В., ас. Варбанець В. О., ас. Кіріллова О. Ф., ас. Омелянюк Д. В., ас. Каліманов Є. І., ас. Єрофеева К. С., ас. Рябоконт А. М., ас. Меленевський О. Д.

## **Тема: Сучасні методи діагностики , малоінвазивного оперативного лікування захворювань серця**

### **Мета:**

- Складати план обстеження кардіологічного хворого й аналізувати дані ЕКГ, ЕхоКГ, КТ, коронарорентрикулографії.
- Визначати показання до коронарорентрикулографії.
- Визначати показання до хірургічного лікування хворих з ІХС.
- Знати сучасні мініінвазивні та ендоскопічні види хірургічних втручань при ІХС та показання до їх застосування.
- Проводити первинну та вторинну профілактику проявів серцевої недостатності та тромбоемболічних ускладень у кардіохірургічних хворих.

**Основні поняття:** Коронарографія. Стентування артерії. Черезшкірна ангіопластика вінцевих судин. АКШ.

**Обладнання:** - Мультимедійне

## **План**

### **1. Теоретичні питання:**

#### **Зміст теми:**

**ІХС** — гостра або хронічна дисфункція міокарда, що виникає внаслідок відносного чи абсолютного зменшення постачання його артеріальною кров'ю. Основним чинником патогенезу ІХС є порушення балансу між потребою міокарда в кисні та його доставкою. Основним клінічним проявом ішемії міокарда є стенокардія.

**Етіопатогенез.** Атеросклероз — хвороба, що характеризується дистрофічним процесом передусім в інтимі великих судин з утворенням відкладень ліпідів (атером, бляшок), потовщенням інтими за рахунок фіброзних елементів з подальшим розвитком оклюзивно-стенотичних уражень. Основну роль у походженні атеросклерозу відіграє порушення обміну ліпідів.

#### **Напрямки лікування ІХС:**

- медикаментозне лікування;
- рентгенендоваскулярні малоінвазивні втручання;
- аортокоронарне шунтування.

Метою хірургічного лікування при ІХС є: відновлення порушеного кровотоку по вінцевих судинах, ліквідація чи зменшення частоти проявів симптомів захворювання; поліпшення якості життя хворого.

**Анатомія в'інцевого кровопостачання:** кровопостачання серцевого м'яза за нормальних умов забезпечує система в'інцевих судин — ліва та права в'інцеві артерії, що відходять від кореня аорти. Вічко кожної з артерій розташоване на 0,5-1 см вище комісурального краю стулки аортального клапана. Така будова створює сприятливі умови для току крові по артеріям під час діастолі і забезпечує до 80% кровопостачання серцевого м'яза. Діаметр отвору в'інцевих артерій у нормі становить 2-6 мм.

Головний стовбур лівої в'інцевої артерії поділяється на дві гілки: передню міжшлуночкову та огинальну артерії. Від передньої міжшлуночкової артерії відходять здебільшого дві діагональні артерії. Передня міжшлуночкова артерія забезпечує кровопостачання лівої передньої поверхні правого шлуночка, передню поверхню лівого шлуночка, верхівку серця та більшу частину міжшлуночкової перегородки. Права в'інцева забезпечує кровопостачання передньої та задньої стінок правого шлуночка, частково — задньої стінки лівого шлуночка, праве передсердя, верхню половину міжпередсердної перегородки, синусовий та передсердно-шлуночковий вузли та задню частину міжшлуночкової перегородки.

Залежно від характеру кровопостачання задньої поверхні серця з басейну однієї з артерій (правої чи лівої), розрізняють три типи кровопостачання серця. Визначення типу кровопостачання є вкрай важливим для вирішення питання про об'єм і регіон шунтування. Визначають: крайній лівий тип, крайній правий та збалансований

Важливе значення для забезпечення компенсаторних реакцій при порушенні прохідності в'інцевих судин мають в'інцеві міжсудинні анастомози та інтраміокардіальні судини (коллатералі). Значної ролі вони набувають за несприятливих умов (стенози чи оклюзія в'інцевих артерій).

Умови для виникнення ІХС створюються за невідповідності між потребою серцевого м'яза в кисні та його доставкою, їх формування може бути зумовлено спазмом або стенозом в'інцевих судин.

### **Діагностика ІХС.**

Діагностичні дослідження:

А. Обов'язкові:

1. Оцінка клінічних симптомів (симптом стенокардії) та факторів ризику.
2. Фізикальне обстеження.
3. Загальний аналіз крові, біохімічний аналіз крові (ХС загальний, ХС ЛПНЩ, ХС ЛПДНЩ, ХС ЛПВЩ, ТГ, глюкоза, К+).
4. ЕКГ у спокої (12 відведень).
5. ЕКГ-проба з фізичним навантаженням на велоергометрі, фармакологічні проби (дипіридамолова, з ізопротеренолом, з добутаміном).

Б. Додаткові:

1. Холтеровське моніторування ЕКГ.
2. Проби, що провокують в'інцевий вазоспазм (ергометринова, гіпервентиляція, холодова).
3. ЕхоКГ у спокої.
4. Перфузійна сцинтиграфія міокарда у поєднанні з навантажувальною пробою.
5. Коронаровентрікулографія.

### **Показання до проведення коронарографії:**

1. Стабільна стенокардія II—IV ФК.
2. Наявність високого ризику розвитку в'інцевих ускладнень, особливо за без-симптомного перебігу захворювання.
3. Стенокардія, що не піддається медикаментозному лікуванню або зберігається після проведеного АКШ чи ангіопластики.
4. Стан після реанімації з приводу фібриляції шлуночків чи їх асистолії.
5. Неможливість визначити ризик виникнення ускладнень перебігу в'інцевого атеросклерозу за допомогою неінвазивних методів.
6. Необхідність визначення інших станів, які призводять до погіршення в'інцевого кровотоку — кардіоміопатія, серцеві вади тощо.
7. При плануванні всіх кардіохірургічних втручань

8. Ургентна коронарорафія при гострому коронарному синдромі (до 12 годин від початку больового синдрому)

### **Хірургічне лікування різних форм ІХС**

1. Аортокоронарне шунтування (АКШ): в умовах штучного кровообігу (ШК); на працюючому серці; із малоінвазивних доступів.
2. Аневризмектомія та реконструктивна пластика ЛШ.
3. Ангіопластика вінцевих судин та стентування.

**Принцип операції АКШ** полягає в створенні кровотоку в обхід місця звуження шляхом формування анастомозу між аортою і вінцевою артерією. Для цього використовують: велику підшкірну вену, внутрішню грудну артерію, променевою артерію та інші кондуїти.

Недоліки штучного кровообігу: — негативний вплив кардіоплегії та машинного забезпечення кровообігу. Це спричиняє руйнування кліток макрофагальної системи, порушення функціональної активності тромбоцитів та ризик розвитку таких грізних ускладнень, як кровотеча, мікроемболія та формування умов для неспецифічних запальних станів, розвитку гіпо- або гіперперфузійного синдрому. Не усунуто ризик виникнення в ранньому післяопераційному періоді таких ускладнень, як дисциркуляторна енцефалопатія, малий серцевий викид, ниркова недостатність. Значна операційна травма з порушенням каркасної функції грудної клітки та висока собівартість операцій спонукає кардіохірургів до неупередженого пошуку менш травматичних втручань.

Останніми роками почала розвиватися методика АКШ із доступів, які виключають проведення повної стернотомії та ШК. Виконують мініторакотомію і на працюючому серці накладають анастомоз ВГА з ПМША. Впровадження в хірургічну практику різних стабілізаторів серця дало змогу модифікувати запропоновану операцію і виконувати весь спектр шунтування на працюючому серці. В останній час набуває розвитку використання робототехніки (AESOT, da VINCI) на ендоскопічних етапах аорто- коронарного шунтування.

**Рентгеноеваскулярне лікування** (дилатація вінцевих судин у поєднанні з інтракоронарним протезуванням — встановленням стентів) стає все поширенішою процедурою в лікуванні ІХС. Операції виконують методом черезшкірної пункції стегнової артерії та проведення спеціального балон-катетера по провіднику до місця звуження вінцевої судини під рентгенологічним контролем. Сумарний позитивний результат балонної дилатації вдається досягти приблизно у 65% хворих. Віддалені результати окремих видів дилатацій і стентування зіставні з аортокоронарним шунтуванням, особливо за несприятливих умов: цукровий діабет, гострий вінцевий синдром, односудинні ураження тощо. До переваг методу належить мала травматичність, відсутність потреби в анестезіологічному забезпеченні операції, можливість ранньої активізації пацієнта в післяопераційному періоді.

Показанням до ангіопластики у хворих з ІХС є гемодинамічно значущі звуження вінцевих судин за відсутності значного кальцинозу та вільного від ураження дистального відділу цієї артерії.

Виділяють також абсолютні показання до проведення транслюмінальної ангіопластики: стабільна стенокардія, резистентна до медикаментозного лікування з ознаками ішемії міокарда та збереженою функцією ЛШ. Проте успіх ангіопластики багато в чому залежить від урахування морфологічних особливостей ураження вінцевого русла та властивостей використаних стентів.

Рестеноз – повторне звуження 50 та більше % діаметру судини в сегменті стентування або ангіопластики, що виникає в наслідок реакції на механічне пошкодження судинної стінки та імплантацію ендопротезу.

Механізм рестенозу поєднує: стимуляцію факторів росту, міграцію та проліферацію гладком'язових клітин, що приводить до надлишкової проліферації неоінтимальної тканини.

#### **Медикаментозне лікування:**

А. Симптоматичні засоби терапії (антиангінальні):

- нітрати (нітрогліцерин, депо-нітрогліцерину, ізосорбїду динітрат, ізосорбїду мононітрат);

- блокатори  $\beta$ -адренорецепторів (селективні та неселективні)
- блокатори кальцієвих каналів пролонгованих форм (група дигідропіридинів, група фенілалкіламінів, група бензодіазепінів);
- активатори калієвих каналів (нікорандил);
- триметазидин

#### Б. Запобігання ускладненням ІХС:

- гіполіпідемічні препарати (статици, фібрати, нікотинова кислота, секвестранти жовчних кислот);
- антитромбоцитарні препарати (ацетилсаліцилова кислота, антагоністи АДФ-рецепторів, блокатори глікопротеїнових рецепторів ІІb/ІІІa — остання група під час проведення внутрішньокоронарних втручань транслюмінальної ангіопластики, стентування);
- інгібітори АПФ.

**Вада серця** — це стійке органічне ураження клапанного апарату із підклапанними утвореннями різного генезу, яке зумовило сталі розлади внутрішньосерцевої та загальної гемодинаміки.

**Етіологія та патогенез.** Виділяють такі чинники формування клапанної хвороби серця: ревматизм; інфекційний ендокардит; травма; системні захворювання сполучної тканини та ін.

Залежно від локалізації ураження клапанного апарату серця є вади митрального, аортального, тристулкового клапанів та клапанів легеневої артерії. Залежно від форми та виду ураження серцеві вади поділяють на: стеноз, недостатність, комбінована вада ( з переважанням стенозу, недостатності) та поєднані вади (ураження двох і більше клапанів).

Важливими критеріями для визначення патологічного стану є наступні: ступінь звуження клапанів, площа звуженого отвору клапана, градієнт тиску на клапані, ступінь легеневої гіпертензії, об'єм регургітації при недостатності.

**Завдання обстеження:** визначити етіологію, оцінити функцію ЛШ та градієнти тиску на клапанах серця; виявити супутні ураження; виявити патологію інших систем; оцінити скарги, визначити функціональний клас хворого; катетеризація серця і коронарна ангіографія.

#### **Показання до хірургічного лікування**

аортального стенозу: тяжкий аортальний стеноз (площа отвору аортального клапана  $<0,75 \text{ см}^2$ ).

аортальної недостатності: тяжка ступінь (3+)

митрального стенозу: за наявності симптомів і площі отвору митрального клапана  $<1,2 \text{ см}^2$ ; за безсимптомного перебігу важкого митрального стенозу з вираженою легеневою гіпертензією.

митральної недостатності: при важкій митральній недостатності ( $>II$  ФК), значній дисфункції ЛШ

У випадку митрального стенозу без значного звуження клапана показана черезшлуночкова митральна комісуротомія або рентгенендоваскулярна балонна вальвулопластика.

Протезування клапана є методом вибору в лікуванні його стенозу. В останні роки набуває поширення мініінвазивні хірургічні втручання за допомогою ендоскопії та робототехніки. Впроваджується також гібридне лікування (мініінвазивний хірургічний доступ та рентгенендоваскулярна балонна вальвулопластика з імплантацією біологічного протезу).

**Мінімально інвазивна кардіохірургія:** використання технологій, що дозволяють виключити використання штучного кровообігу та уникнути необхідності середньої стернотомії. Поділяються ці втручання на такі категорії: мінідоступи для кардіохірургічного втручання, ендоскопічна відеопідтримка за допомогою відеотехніки, операції на працюючому серці, ендоскопічне виділення шунтів (підшкірної вени, променевої артерії) та використання робототехніки .

**Робототехніка** – комп'ютеризовані телемікрomanipулятори, що забезпечують як зображення, так і можливість виконання мікрomanipуляцій (система da Vinci та Aesot).

**Біотехнології** при захворюваннях серця: використання стовбурових клітин при рефрактерній стенокардії для покращення регенерації міокарду - інтраміокардіально

рентгенендоваскулярно вводять стовбурові клітини (неоангіогенез). Покращення реваскуляризації міокарду можливо досягти шляхом ударно-хвильової терапії. Ще стовбурові клітини використовуються при вирощенні артеріальних кондуїтів для аорто-коронарного шунтування.

**Механічна підтримка кровообігу** при кардіогенному шоці – внутрішньоартеріальна балонна контрпульсація. Ефекти: зниження ЧСС, збільшення серцевого викиду, зменшення загального периферійного опору та кінцево-діастолічного тиску в ЛШ, підвищення середнього артеріального тиску. Система INCOR – аксиллярний насос. Насоси для штучної підтримки кровообігу використовуються для підтримки серця до того часу, коли з'явиться необхідний донорський орган, також в якості постійної підтримки кровообігу пацієнтам, яким неможливо провести пересадку серця.

### Питання для самоконтролю:

- Основні напрямки застосування рентгенендоваскулярних методів в кардіології.
- Рентгенанатомія кровопостачання серця. Типи кровопостачання. Інтракоронарні анастомози.
- Коронарографія. Показання, протипоказання.
- Діагностичні можливості сучасної інтервенційної кардіології (внутрішньосудинне УЗД)
- Критерії оцінки ангіо- и коронарограм. Проекції дослідження.
- Балонна ангіопластика та стентування.
- Механізми та предиктори рестенозу.
- Методи реваскуляризації при гострому інфаркті міокарду.
- Принципи внутріартеріальної балонної контрпульсації.

### Орієнтовні завдання для опрацювання теоретичного матеріалу:

Перелік основних термінів, параметрів, характеристик, які має засвоїти студент при підготовці до заняття:

Термін	Визначення
Коронарографія	Метод формування рентгенологічного зображення коронарних судин шляхом введення в них через коронарний катетер контрастного препарату.
Стентування артерії	процедура, що полягає в установці в просвіт звуженої судини тонкої дротяної конструкції у вигляді циліндра (стенту), що відіграє роль каркасу
Аневризма ЛШ	Патологічне випинання стінки серця, переважно ЛШ внаслідок трофічних змін (інфаркту міокарда, вродженого генезу, травми тощо)
Черезшкірна ангіопластика вінцевих судин	Варіант малоінвазивного ендovasкулярного втручання, метою якого є усунення стенотичного ураження вінцевої артерії за допомогою балонної ангіопластики
Тип кровопостачання серця	визначення вінцевої артерії, що бере участь у кровопостачанні ЛШ, переважно його задньої стінки
АКШ	спосіб відкритого хірургічного відновлення кровопостачання міокарда ЛШ в обхід звужених вінцевих судин
Рестеноз	Повторне звуження артерії в місці ангіопластики або стентування
Диссекція	Диссекцією артерії називають розриви інтими та медії в результаті механічного впливу інструментів у просвіті судин.
Градiєнт тиску	Різниця тиску в камерах серця перед та після звуження (перешкоди)

## 2. Практичні роботи (завдання), які виконуватимуться:

- Визначити показання до проведення коронарографії
- Скласти план обстеження та підготовки пацієнта до коронаровентрікулографії
- Визначити покази до проведення хірургічної реваскуляризації міокарду
- Визначити покази до проведення фармакологічної реваскуляризації міокарду (тромболізис)
- Інтерпретувати коронарограми, вентрікулограми
- Визначити покази до проведення балонної ангіопластики та стентування
- Визначити покази до аорто-коронарного шунтування
- Провести антитромботичну профілактику
- Здійснювати прогноз перебігу захворювання та працездатності.

## 3. Тестові завдання для самоконтролю:

1. Хвора 19 років страждає на ревматизм протягом 5 років. Під час профогляду виявлено розширення меж серця вліво, митральну конфігурацію серця і відхилення контрастованого стравоходу по колу великого радіуса, ослаблення I тону, систолічний шум над верхівкою, який іррадіював у ліву аксиллярну ділянку, акцент II тону над легеневою артерією. Яку набуту ваду серця варто запідозрити:

- а) недостатність митрального клапана;
- б) стеноз лівого передсердно-шлуночкового отвору;
- в) недостатність аортального клапана;
- г) стеноз гирла аорти;
- г) недостатність тристулкового клапана.

2. Хвору 54 років госпіталізовано в стаціонар з вираженим акроціанозом, набубнявілими шийними венами, збільшеною печінкою, асцитом. Об'єктивно: межі серця поширені. Тони серця не вислуховуються, верхівковий поштовх не визначається. АТ — 100/50 мм рт. ст. На рентгенограмі органів грудної клітки виявлено тінь серця у вигляді трапеції. Яким патологічним станом можна пояснити зазначені симптоми:

- а) тампонадою серця;
- б) ексудативним плевритом;
- в) комбінованою вагою серця;
- г) гострою серцевою недостатністю;
- г) грижею стравохідного отвору діафрагми.

3. У хворі 35 років встановлено діагноз: «Митральний стеноз, III стадія». Під час обстеження виявлено, що рухливість стулок не страждає, кальцинозу клапана немає. Який метод лікування буде оптимальним у цьому випадку:

- а) комісуротомія;
- б) анулопластика;
- в) балонна вальвулопластика;
- г) протезування митрального клапана

4. Показання для оперативного лікування стенозу аорти встановлюється на підставі:

- а – ступені вираженості скарги
- б - градієнту тиску на аортальному клапані
- в – ступеня збільшення розмірів серця
- г – ступеня вираження ЕКГ-змін

5. При якій формі ізольованого стенозу легеневої артерії балонна дилатація найперспективніша:
- а – клапанний
  - б – інфундибулярний
  - в – змішаний
  - г – коарктації стовбуру легеневої артерії
6. Верхівка серця постачається кров'ю за рахунок:
- а – діагональної артерії
  - б- гілки артеріального конусу правої вінцевої артерії
  - в – передньою та задньою міжшлуночковими артеріями
  - г – передньою міжшлуночковою гілкою лівої вінцевої артерії
7. При рентгеноскопії органів грудної клітки відмічається збільшення амплітуди скорочень лівого шлуночка. В той же час амплітуда пульсації аорти на змінена. Це може бути при:
- а – аортальному стенозі
  - б – аортальній недостатності
  - в – митральній недостатності
  - г – митральному стенозі
  - д – дефекті міжшлуночкової перетинки
8. В якому випадку можливий розвиток набряку легень при задовільній скоротливості міокарду:
- а – гострому інфаркті міокарду
  - б – митральному стенозі
  - в – атеросклеротичному кардіосклерозі
  - г – при стенозі гирла аорти
9. Найбільш ранньою ознакою зниження серцевого викиду є:
- а – задишка
  - б – рожева піниста мокрота
  - в – біль в ділянці серця
  - г – набряки
  - д – стомленість
10. Найбільш характерна ознака стенозу гирла аорти, яка визначається при катетеризації порожнин серця:
- а – збільшення систолічного тиску в лівому шлуночку
  - б – наявність градієнту систолічного тиску між лівим шлуночком та аортою
  - в – підвищення тиску в лівому передсерді
  - г – різко підвищується тиск в судинах легень
11. Яка з перерахованих аритмій найбільш часто зустрічається у хворих з митральним стенозом:
- а – пароксизмальна передсердна тахікардія
  - б – тріпотіння передсердь
  - в - фібриляція передсердь
  - г - лівопередсердний ритм
  - д – миготлива аритмія
12. Найчастіша причина набутих вад серця:
- а – ревматизм
  - б – бактеріальний ендокардит
  - в – сифіліс
  - г – атеросклероз
  - д – незапальні захворювання серця



13. При якій стадії митральної недостатності з'являються показання до протезування клапану:
- а – I
  - б – II
  - в – III
  - г – IV
  - д – V
14. У пацієнтів з протезом клапана оптимальний рівень протромбінового індекса:
- а – нижче 30%
  - б – 30-40%
  - в – 50-60%
  - г – 60-70%
  - д – 70-80%
15. Основною причиною коронарної недостатності при аортальному стенозі є:
- а – тромбоз вінцевих артерій
  - б – недостатнє кровопостачання гіпертрофірованого міокарду
  - в – збільшене навантаження на серце
  - г – інші причини
16. Вкажіть розміри отвору митрального клапану, які спостерігаються у більшості хворих, що потребують оперативного втручання:
- а – 3,0-4,0 см
  - б – 2,0-3,0 см
  - в – 1,5-2 см
  - г – 1,0-1,5см
17. Хірургічна тактика у хворих з митральним стенозом II-III стадії з кальцинозом клапану 1+
- а – операція не показана
  - б – операція з штучним кровообігом
  - в – закрита мітральна комісуротомія
  - г – ендovasкулярна балонна дилатація
18. Протезування митрального клапану рекомендовано хворому з:
- а – митральним стенозом III стадії
  - б – митральною недостатністю III стадії
  - в – митральним стенозом IV стадії з масивним кальцинозом.
  - г – митральним стенозом II стадії
19. Найбільш достовірно ехокардіографічною ознакою при ішемічній хворобі серця є:
- а – парадоксальний рух міжшлуночкової перетинки без об'ємного навантаження правих відділів серця
  - б – поява зон асинергії (гіпокінезії, акінезії, дискінезії)
  - в – неможливість отримати чітке зображення гирл вінцевих артерій при двомірній ехокардіографії.
20. Найкращим доступом для ендovasкулярної дилатації стенозу гирла аорти є:
- а – стегнова вена
  - б – стегнова артерія
  - в – підключична вена
  - г – підключична артерія
21. Найкращим доступом для ендovasкулярної дилатації стенозу легеневої артерії є:
- а – стегнова вена

- б – стегнова артерія
- в – підключична вена
- г – підключична артерія

22. Найбільша кількість операцій в світовій кардіохірургії проводиться з приводу:
- а – вроджених вад серця
  - б – набутих вад серця
  - в – ішемічної хвороби серця
  - г – пухлин серця
23. Який найбільш поширений тип кровопостачання серця?
- а – правий
  - б – лівий
  - в – збалансований
  - г – невизначений
24. По кровопостачанню якої області міокарду судять про його тип?
- а – передньої
  - б – передньо-бокової
  - в – діафрагмальної
  - г – задньої
25. Чи є в нормі колатеральний зв'язок між вінцевими артеріями?
- а – так
  - б – ні
  - в – рідко
26. Найбільш часто атеросклерозом вражається вінцева артерія:
- а – передня міжшлуночкова гілка
  - б – огинаюча гілка
  - в – діагональна гілка
  - г – права вінцева артерія
27. Етіологія митральної недостатності при хронічній ішемічній хворобі серця:
- а – пролапс стулки
  - б – подовження хорд за рахунок склерозу папілярних м'язів
  - в – дилатація кільця
28. При оклюзії якої вінцевої артерії частіше всього виникає постінфарктна аневризма лівого шлуночку:
- а – передня міжшлуночкова гілка
  - б – огинаюча гілка
  - в – права вінцева артерія
29. З ураженням якого клапану частіше всього поєднується ураження вінцевих артерій?
- а – аортального клапана
  - б – митрального клапана
  - в – тристулкового клапана
30. При оклюзії якої вінцевої артерії можливий атріовентрикулярний блок?
- а – огинаючої гілки
  - б – передньої міжшлуночкової гілки
  - в – проксимальної частини правої вінцевої артерії

28. Магістральними коронарними артеріями є:
- а – ліва, права, огинаюча
  - б – ліва, права, артерія синусного вузла
  - в – ліва, права.
31. Ургентна коронарографія при гострому коронарному синдромі з елевацією сегменту ST показана:
- а – в перші 2 години
  - б – в перші 6 годин
  - в – в перші 24 години
32. Оклюзію коронарної артерії вважають хронічною через:
- а – 3 місяця
  - б – 6 місяців
  - в – 1 рік

#### 4. Індивідуальні завдання для здобувачів вищої освіти з теми: Не є доцільними.

#### 5. Список рекомендованої літератури.

Основна:

- 1) Півторак В. І., Кобзар О.Б. та ін. Клінічна анатомія та оперативна хірургія. Том 1 Підручник для ВМНЗ III—IV р.а.: 2021/ с./ мм /
- 2) Березницький Я. С.(за ред.) Хірургія. Підручник для ВМНЗ IV р.а.: Рекомендовано вч.радою ДЗ“Дніпропетровська медична академія МОЗ України: 2020/ 528 с./ 203x260x25 мм / тв.лам.
- 3) Кондратенко П.Г., Русін В.І. (за ред.) Хірургія. Т1. Підручник для ВМНЗ III—IV р.а.: Рекомендовано вч.радою Донецького нац.мед.ун-ту: 2019/ 704 с./ 203x260x40 мм / тв.лам.
- 4) Сабадишин Р. О., Рижковський В. О. та ін. Хірургія. Т.2. Спеціальна хірургія. Підручник для ВМНЗ I—III р. а.: Рекомендовано науково-метод.радою Рівненськ.держ.баз.мед.коледжу: 2018/ 608 с./ 203x260x35 мм / тв.лам
- 5) «Хірургія» (навч. посіб.), Грубник В.В., Ковальчук Л.Я., 544 ст. 2020

Додаткова:

- 1) **Анатомічний атлас людини:** Переклад з 8-го англійського видання: чотиримов. вид. (укр., англ., рос., лат.). — 3-тє вид. / Фредерік Мартіні. — К., 2018. — 128 с.; 250 іл., м'яка пал., (ст. 5 пр.).
- 2) **Хірургічні хвороби:** Підручник для мед. ун-тів, інст., акад. — 2-ге вид., випр. Затверджено МОН / За ред. П.Д. Фоміна, Я.С. Березницького. — К., 2017. — 408 с. + 8 с. кольор. вкл., тв. пал., (ст. 8 пр.).

#### 6. Електронні інформаційні ресурси

1. <http://moz.gov.ua> – Міністерство охорони здоров'я України
2. [www.ama-assn.org](http://www.ama-assn.org) – Американська медична асоціація / [American Medical Association](http://www.ama-assn.org)
3. [www.who.int](http://www.who.int) – Всесвітня організація охорони здоров'я
4. [www.dec.gov.ua/mtd/home/](http://www.dec.gov.ua/mtd/home/) - Державний експертний центр МОЗ України
5. <http://bma.org.uk> – Британська медична асоціація

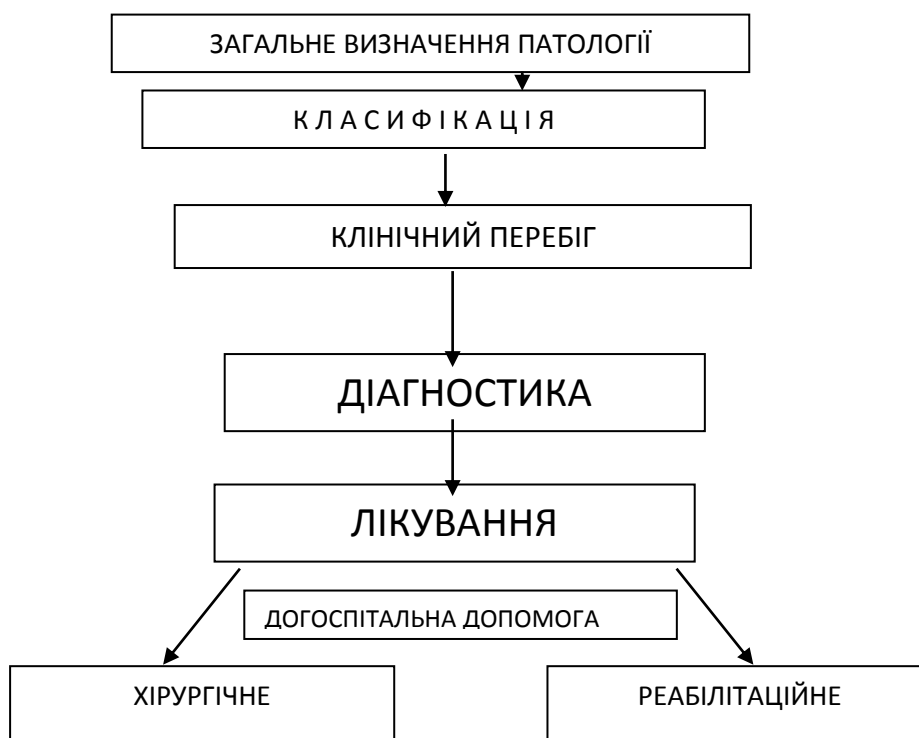6. [www.gmc-uk.org](http://www.gmc-uk.org) - General Medical Council (GMC)
7. [www.bundesaerztekammer.de](http://www.bundesaerztekammer.de) – Німецька медична асоціація
8. <http://medforum.in.ua/partners>- Асоціація хірургів України
9. <http://endoscopy.com.ua/> - Асоціація ендоскопічних хірургів України
10. <http://thoracic-surgery.com.ua/> - Асоціація торакальних хірургів України
11. <https://youcontrol.com.ua/> - Асоціація судинних хірургів України

## Тема: Набуті вади серця. Захворювання перикарду.

### Мета:

1. анатомічну будову серцево-судинної системи; фізіологічні особливості кровообігу; - **II рівень**
2. методику фізикального обстеження серця: перкусію, аускультацию; інструментальні методи обстеження - **III рівень**
3. тактику та способи лікування, можливі ускладнення. - **III рівень**

### Основні поняття:



### План

#### 5. Теоретичні питання:

*Тези змісту:*

**НАБУТІ ВАДИ СЕРЦЯ.  
ЗВУЖЕННЯ ЛІВОГО ПРЕДСЕРДНО - ШЛУНОЧКОВОГО ОТВОРУ  
(Мітральний стеноз)**

Мітральний стеноз, як правило, має ревматичне походження, хоча у 1/3 хворих в анамнезі немає вказівок на гострий ревматичний поліартрит. Стулки клапана зазвичай потовщені, зрощені між собою; іноді ці зрощення виражені не різко і відносно легко розділяються при оперативному втручанні. Ця форма стенозу носить назву "піджачної петлі". В інших випадках зрощення стулок клапана супроводжуються вираженими склеротичними процесами з зміною підклапанного апарату, який не підлягає простій комісуротомії. При цьому мітральний отвір перетворюється на канал воронкоподібної форми, стінки якого утворюються стулками клапана і припаяними до них сосочковими м'язами. Такий стеноз порівнюють з "риб'ячим ротом". Остання форма стенозу вимагає протезування мітрального клапана. Обмеженню рухливості стулок сприяє також кальцифікація клапана. Мітральний стеноз нерідко супроводжується і мітральною недостатністю, хоча у 1/3 хворих з цим вадаом буває "чисте" звуження. Жінки складають 75 % хворих мітральним стенозом.

**Клінічна картина.** Захворювання тривало може залишатися безсимптомним і виявлятися при випадковому лікарському огляді. При досить вираженому стенозі, на тому або іншому етапі захворювання, насамперед з'являється задишка при фізичному напруженні, а потім і в спокої. Одночасно можуть бути кашель, кровохаркання, серцебиття з тахікардією, порушення ритму серця у вигляді екстрасистолії, миготливої аритмії. У більш важких випадках мітрального стенозу періодично може виникати набряк легенів в результаті значного підвищення тиску в малому колі кровообігу, наприклад, при фізичній нарузі. Приблизно у 1/10 хворих відзначаються наполегливі болі в області серця, зазвичай у зв'язку з вираженою легеневою гіпертензією.

При огляді хворого з мітральним стенозом виявляється акроціаноз, своєрідний рум'янець на щоках («мітральний метелик»). Хворі зазвичай виглядають молодше свого віку. На верхівці серця може пальпувати своєрідне тремтіння, відповідне діастолічному шуму при аускультатії серця (так зване «котяче муркотіння»). У підложечковій області, при досить вираженій гіпертрофії правого серця, можлива пульсація. При перкусії серця його верхня межа визначається не по нижньому, а по верхньому краю III ребра або в другому міжребер'ї. При аускультатії на верхівці вислуховується плескаючий I тон; через 0,06-0,12 сек. після II тону визначається додатковий тон відкриття мітрального клапана. Для вади характерний діастолічний шум, більш інтенсивний на початку діастолі, або частіше в пресистолі, в момент скорочення передсердь.

При миготливій аритмії пресистолічний шум зникає. При синусовому ритмі шум може вислуховуватися тільки перед I тоном (пресистолічний). У деяких хворих при мітральному стенозі шуми в серці відсутні, можуть не визначатися і зазначені зміни тонів серця ("мовчазний" мітральний стеноз), що зазвичай зустрічається при незначному звуженні отвору. Але і в таких випадках вислуховування після фізичного навантаження в положенні хворого на лівому боці можна виявити типові аускультативні ознаки мітрального стенозу. Аускультативно симптоматика буває атипова і при вираженому мітральному стенозі, особливо при миготливої аритмії та серцевої недостатності, якщо уповільнення кровотоку через звужений мітральний отвір призводить до зникнення характерного шуму. Зменшенню току крові через лівий передсердно-шлуночковий отвір сприяє і великий тромб у лівому передсерді. При чистому мітральному стенозі може бути також м'який систолічний шум I - II ступеня гучності, який найкраще вислуховується на верхівці серця і вздовж лівого краю грудини. Очевидно, це шум вигнання, пов'язаний з великими змінами підклапанного апарату серця. Можливий акцент II тону на легеневій артерії. При високій легеневій гіпертензії у другому міжребер'ї зліва іноді прослуховується діастолічний шум - шум Грехема Стіла, обумовлений регургітацією крові з легеневої артерії в правий шлуночок при відносній недостатності клапана легеневої артерії у зв'язку з вираженою легеневою гіпертензією. Може вислуховуватися систолічний тон вигнання над легеневою артерією. Ці феномени зазвичай виникають тоді, коли тиск в легеневій артерії в 2 - 3 рази перевищує норму. При цьому часто розвивається і відносна недостатність тристулкового клапана, який виявляється грубим

систоличним шумом в області абсолютної тупості серця у краю грудини. Цей шум посилюється на вдиху і зменшується під час форсованого видиху.

На ранній стадії захворювання **рентгенологічні зміни** можуть бути відсутні. Початкові рентгенологічні ознаки мітрального стенозу виявляються при дослідженні хворого в косих положеннях з прийомом барію. Спостерігається відхилення стравоходу на рівні лівого передсердя по крутій дузі радіусом 4 - 5 см. На більш пізніх стадіях, в типових випадках відзначається розширення другої і третьої дуг лівого контуру серця. При важкому мітральному стенозі визначаються збільшення всіх камер серця і судин вище звуження, кальцифікація стулок мітрального клапана.

На **ЕКГ** виявляється розширення і зазубреність зуба Р в I і II відведеннях, які вказують на перевантаження і гіпертрофію лівого передсердя. Надалі, у зв'язку з прогресуванням гіпертрофії правого шлуночка, відзначається тенденція до правого типу ЕКГ, збільшення зубця R в правих грудних відведеннях і інші зміни. Нерідко, іноді вже на ранніх стадіях мітрального стенозу, виникає миготлива аритмія.

**Ехокардіографія** є домінуючим і специфічним неінвазивним методом діагностики мітрального стенозу. При записі в М-режимі виявляють відсутність важливого поділу в діастолу передньої і задньої стулок мітрального клапана, односпрямоване їх слідування, зниження швидкості прикриття передньої стулки, збільшення лівого передсердя при нормальному розмірі лівого шлуночка. Виявляються також деформація, потовщення, кальцифікація стулок.

Після появи ознак порушення кровообігу, на тлі лікарської терапії через 5 років, вмирає до половини хворих.

**Діагностика і диференціальна діагностика.** У практичній діяльності лікаря розпізнавання мітрального стенозу ґрунтується, насамперед, на аускультативних даних. Разом з тим, у ряді випадків його аускультативні ознаки (діастолічний плескаючий шум на верхівці I тону, тон відкриття) можуть бути відсутні. Це часто буває в осіб похилого віку, при миготливої аритмії і особливо при поєднанні цих чинників. У таких випадках думка про можливість мітрального стенозу може виникнути при вислуховуванні лише тону відкриття мітрального клапана, вираженій правограмі на ЕКГ і типовою для цієї вади конфігурації серця. Причиною атиповості аускультативної картини можуть бути як слабка виразність мітрального стенозу, так і значна зміна серцевого м'яза в результаті ІХС.

Разом з цим, аускультативні ознаки, характерні для мітрального стенозу, можуть з'явитися при ряді інших патологічних станів. Так, пресистоличний шум на верхівці серця іноді визначають при недостатності клапана аорти (шум Флінта), при стенозі тристулкового клапана, кільце шуму може чітко вислуховуватися і в проекції мітрального клапана; при важкій легеневої гіпертензії різноманітного походження, разом з шумом Грехема Стіла.

Більш важкою буває диференціальна діагностика мітрального стенозу з міксомом лівого передсердя, при якій може вислуховуватися не тільки діастолічний шум з пресистоличним посиленням, а й плескаючий I тон на верхівці і тон відкриття мітрального клапана. Тон відкриття мітрального клапана може поєднуватися з додатковим тоном в діастолі при здавлюючому перикардиті. Гучний I тон спостерігається при тиреотоксикозі та інших станах, що супроводжуються гіперкінетичним кровообігом, який при тахікардії і систолічному шумі може викликати підозру на мітральний вада. При тривалій легеневої гіпертензії у хворих з мітральним стенозом розширення легеневої артерії іноді призводить до виникнення аневризми.

Після своєчасно проведеної закритій комісуротомії частою причиною погіршення стану хворого є розвиток мітрального рестенозу. Повторні операції у зв'язку з цим проводяться у 1/3 хворих, істинна ж частота рестенозів зустрічається у 2/3 хворих. Очевидно, головною причиною рестенозу є рецидивування ревматичного процесу, але не виключається неповний поділ комісур при пальцовій комісуротомії.

У перебігу мітрального стенозу виділяють три періоди.

*У першому періоді*, при якому ступінь звуження помірна, досягається повна компенсація вади гіпертрофованим лівим передсердям. При цьому може зберігатися працездатність, та відсутні будь-які скарги.

*У другому періоді*, якщо гіпертрофоване ліве передсердя вже не може компенсувати порушення внутрішньосерцевої гемодинаміки, виникають ті чи інші ознаки застою в малому колі кровообігу. Спочатку серцебиття, задишка, кашель (іноді з домішкою крові в мокроті) виникають лише при

фізичному навантаженні. У деяких випадках можлива поява тривалих болів типу кардіалгії. Задишка і ціаноз мають тенденцію до наростання.

У *третьому періоді*, при легеневій гіпертонії, розвиваються гіпертрофія і дилатація правого шлуночка. З'являються характерні симптоми правошлуночкової недостатності, напруга шийних вен, збільшення печінки, набряки, асцит, гідроторакс; наростає виснаження.

### НЕДОСТАТНІСТЬ МІТРАЛЬНОГО КЛАПАНА

На відміну від мітрального стенозу, мітральна недостатність може виникнути в результаті багатьох причин. Більш важке ураження стулок мітрального клапан з розвитком вираженої регургітації зустрічається в основному при ревматизмі (частіше в поєднанні з звуженням лівого венозного отвору), інфекційному ендокардиті, рідше - при розривах стулок у результаті травми або спонтанно. Ураження мітрального клапана з його недостатністю може бути при ряді системних захворювань: системному червоному вовчаку, ревматоїдному артриті, системній склеродермії, еозинофільному ендокардиті Леффлера та ін. Зазвичай при цих захворюваннях регургітація через мітральний отвір невелика, лише в рідкісних випадках вона буває значною і вимагає навіть протезування клапана. Зміни стулок мітрального клапана з його недостатністю, в поєднанні з іншими дефектами, може бути проявом вродженої вади серця. Іноді пошкодження стулок є наслідком системного дефекту сполучної тканини, наприклад, при синдромах Елерса-Данло, Марфана.

До мітральної недостатності без патології стулок клапана можуть призводити зміни хорд: їх відрив, подовження, укорочення і вроджене неправильне розташування, а також - пошкодження папілярних м'язів.

Мітральна недостатність виникає також в результаті розширення порожнини лівого шлуночка і фіброзного кільця мітрального клапана без пошкодження клапанного апарату (так звана, відносна мітральна недостатність). Це можливо при ураженні міокарда лівого шлуночка в результаті прогресування артеріальної гіпертензії, аортальних вад серця, атеросклеротичного кардіосклерозу, застійної кардіоміопатії, важких міокардитів.

При значній мітральній недостатності спостерігаються розлади внутрішньосерцевої гемодинаміки. Вже спочатку систоли, до відкриття стулок аортального клапана, в результаті підвищення тиску в лівому шлуночку, відбувається повернення крові в ліве передсердя. Він триває протягом усього систоли шлуночка. Розмір регургітації крові в ліве передсердя залежить від розмірів клапанного дефекту, градієнта тиску в лівому шлуночку і лівому передсерді. У важких випадках вона може досягти 50-75% загального викиду крові з лівого шлуночка. Це призводить до збільшення діастолічного тиску в лівому передсерді. Його обсяг також збільшується, що супроводжується великою наповненням лівого шлуночка в діастолу із збільшенням його кінцевого діастолічного об'єму. Така підвищена навантаження на лівий шлуночок і ліве передсердя призводять до дилатації камер і гіпертрофії їх міокарда. Таким чином, в результаті мітральної недостатності збільшується навантаження лівих камер серця. Підвищення тиску в лівому передсерді викликає переповнення венозного відділу малого кола кровообігу і застійні явища в ньому.

Для прогнозу у хворого мітральною недостатністю має значення не тільки вираженість застійної недостатності кровообігу, а й стан міокарда лівого шлуночка, яке можна оцінити за його кінцевому систолічному обсягом. При нормальному кінцевому систолічному обсязі (30 мл/м<sup>2</sup>) або його помірному збільшенні (до 90 мл/м<sup>2</sup>) хворі зазвичай добре переносять операцію протезування мітрального клапана. При значному збільшенні кінцевого систолічного об'єму прогноз погіршується.

**Клінічна картина.** Прояв мітральної недостатності широко варіює і залежить від ступеня пошкодження клапана і вираженості регургітації в ліве передсердя. Важке ураження клапана з чистою мітральною недостатністю спостерігається відносно рідко. При регургітації 25-50% виявляються ознаки розширення лівих камер серця і серцевої недостатності. При невеликій регургітації, обумовленій незначним ушкодженням стулок мітрального клапана або частіше іншими факторами, визначаються тільки систолічний шум на верхівці серця і невелика гіпертрофія лівого шлуночка, а інші об'єктивні ознаки і скарги у хворих можуть бути відсутні.

Скарги хворих при мітральній недостатності пов'язані з серцевою недостатністю, насамперед із застоєм в малому колі кровообігу. Відзначаються серцебиття і задишка, спочатку при фізичній нарузі. Гостра серцева недостатність з набряком легені буває значно рідше, ніж при мітральному стенозі, так само як і кровохаркання. Застійні явища у великому колі кровообігу (збільшення печінки, набряки) з'являються пізно, насамперед у хворих з миготливою аритмією. При дослідженні серця виявляють гіпертрофію і

ділятацію лівого шлуночка, лівого передсердя, а пізніше, і правого шлуночка: верхівковий поштовх кілька посилений і зміщений вліво, іноді вниз, верхня межа серця - по верхньому краю III ребра. Зміни розмірів камер серця чітко виявляються при рентгенівському дослідженні. При вираженій мітральній недостатності збільшене ліве передсердя, яке більш чітко виявляється в косих положеннях з одночасним прийомом барію. На відміну від мітрального стенозу, стравохід зміщується дозадку передсердям по дузі великого радіуса (8 - 10 см).

**Діагностика і диференціальна діагностика.** Найчастіше підозра на мітральну недостатність виникає при аускультатії серця. При вираженій регургітації внаслідок пошкодження клапанів I тон на верхівці ослаблений. У більшості хворих є систолічний шум, який починається відразу за I тоном; він триває протягом усієї систоли. Шум, найчастіше регресний або постійний по інтенсивності. Зона вислуховування шуму поширюється в пахову область, рідше - в підлопатковий простір, іноді шум проводиться і в сторону груднини, і навіть до точки аорти, яка пов'язана з аномалією задньої стулки мітрального клапана. Гучність систолічного шуму не залежить від вираженості мітральної регургітації. Більш того, при вираженій недостатності мітрального клапана шум може бути досить м'який і навіть відсутній. Систолічний шум ревматичної мітральної недостатності мало змінюється при диханні, чим відрізняється від систолічного шуму, викликаного недостатністю тристулкового клапана, який посилюється при глибокому вдиху і слабшає при видиху. При незначній мітральній недостатності систолічний шум може вислуховуватися тільки в другій половині систоли, як і при пролапсі мітрального клапана. Систолічний шум на верхівці при мітральній регургітації нагадує шум при дефекті міжшлуночкової перегородки, проте, останній більш дзвінкий біля лівого краю груднини і іноді супроводжується систолічним тремтінням в тій же області.

У хворих з мітральною регургітацією, яка гостро розвинулася, в результаті відриву хорди задньої стулки мітрального клапана, іноді виникає набряк легенів, при цьому зворотна струмінь крові може призводити до появи систолічного шуму, більш вираженого на підставі серця. При відриві хорди, прикріпленої до передньої стулки, систолічний шум може проводитися в межлопатковий простір. У цих випадках зазвичай розвивається легенева гіпертензія, що супроводжується акцентом II тону на легеневої артерії.

Дуже важко буває відрізнити ревматичну мітральну недостатність з невеликим пошкодженням клапана від мітральної регургітації, викликаной іншими причинами. При цьому слід шукати клінічні симптоми зазначених вище захворювань. Поява систолічного шуму у дитини старше 8 років після ревматичної атаки свідчить на користь ревматичної мітральної недостатності. Якщо при цьому немає виражених змін конфігурації і розмірів камер серця, то слід говорити про формування недостатності мітрального клапана. За відсутності динаміки розмірів камер серця протягом декількох років і збереженні шуму, який виник у період ревматичної атаки, можна припускати наявність ревмосклероза мітрального клапана або пролапс його стулок. При виявленні систолічного шуму на верхівці слід пам'ятати про велику поширеність функціональних (випадкових) систолічних шумів. На відміну від мітральної вади, ці шуми рідко досягають III ступеня гучності; зазвичай це систолічний шуми вигнання (а не регургітації, як при мітральній недостатності) і тому вони посилюються при зниженні тиску після прийому амлінітриа або нітроглицерину. Вони не супроводжуються ослабленням I тону і вислуховуються частіше досередини від верхівки, рідко поширюючись на пахову область. Такий шум зазвичай займає тільки частину систоли і за тембром більш "м'який", істотно змінюється при зміні положення тіла і при фізичному навантаженні.

Для підтвердження діагнозу мітральної недостатності дуже цінні додаткові дослідження. На **ЕКГ** визначають ознаки гіпертрофії лівого шлуночка, збільшення лівого передсердя і іноді - мерехтіння передсердь. Приблизно у 15% хворих виявляють ознаки гіпертрофії правого шлуночка, які вказують на наявну легенева гіпертензію.

Діагностика мітральної недостатності більш достовірна при лівошлуночкової вентрикулографії, якщо контрастну речовину через катетер вводять безпосередньо в порожнину лівого шлуночка.

Для діагностики цієї вади важливі дані **ехокардіографії**, які дозволяють уточнити збільшення і гіпертрофію лівого шлуночка і лівого передсердя. Одночасне застосування ехокардіографії і кольорової доплерехографії достовірно виявляє зворотний потік крові з лівого шлуночка в ліве передсердя, і ступінь його вираженості. У ряді випадків, при безсумнівній мітральній недостатності, важко уточнити етіологію вади. Слід мати на увазі можливість появи регургітації при інфаркті міокарда з залученням



сосочкових м'язів, а також розвиток синдрому дисфункції папілярних м'язів.

### **НЕДОСТАТНІСТЬ КЛАПАНА АОРТИ**

Цей вада частіше виникає в результаті запального процесу в стулках клапана при ревматизмі, інфекційному ендокардиті, сифілісі, значно рідше - при інших захворюваннях. Аортальна регургітація рідко буває проявом вродженого дефекту, зазвичай в таких випадках вона поєднується з іншими вродженими вадами. Аортальна недостатність рідше розвивається при артеріальній гіпертензії, міксоматозній дегенерації клапана, атеросклеротичному розширенні і аневризмі аорти. Описані випадки розриву стулок аортального клапана в результаті травми грудної клітини. Недостатність клапана аорти приводить до повернення значної частини крові, викинутої в аорту в лівий шлуночок під час діастоли. Об'єм крові, що повертається в лівий шлуночок, може перевищувати половину серцевого викиду. Таким чином, при недостатності клапанів аорти, в період діастоли лівий шлуночок наповнюється в результаті як надходження крові з лівого передсердя, так і аортального рефлюксу, що призводить до збільшення кінцевого діастолічного об'єму і діастолічного тиску в порожнині лівого шлуночка. Внаслідок цього, лівий шлуночок збільшується і значно гіпертрофується (кінцевий діастолічний об'єм лівого шлуночка може досягати 440 мл, при нормі 60 - 130 мл).

**Клінічна картина.** Незважаючи на виражені порушення внутрішньосерцевої гемодинаміки, багато хворих з недостатністю клапана аорти протягом багатьох років можуть не пред'являти скарг, виконувати важку фізичну роботу і займатися спортом, оскільки компенсаторні можливості потужного лівого шлуночка значні. Проте, при вираженому аортальному рефлюксі або інтенсивному руйнуванні стулок клапана, ознаки лівошлуночкової недостатності можуть з'явитися швидко. Хворі аортальною недостатністю часто скаржаться на болі в області серця, яке пояснюються відносною недостатністю кровопостачання гіпертрофованого міокарда, а також зменшенням струму крові по коронарних судинах при зниженні діастолічного тиску нижче 50 мм рт. ст. У літніх осіб можуть бути типові напади стенокардії, внаслідок, супутнього коронарного атеросклерозу або сифілітичної поразки усть коронарних артерій.

При обстеженні хворого виявляють збільшений верхівковий поштовх, який піднімається і зміщується вліво і вниз, в шосту, а іноді в сьоме міжребер'я. Перкусія підтверджує збільшення лівого шлуночка, який особливо чітко виявляється при рентгенівському дослідженні. Невелике збільшення лівого шлуночка можна виявити по зсуву їм стравоходу вкінці.

При аускультатії у хворого з аортальною регургітацією чути тривалий діастолічний шум з максимумом в другому міжребер'ї або в точці Боткіна - Ерба на рівні четвертого міжребер'я зліва у грудини. При невеликому пошкодженні клапанний шум вислуховується нечітко. У таких випадках рекомендується досліджувати хворого в сидячому положенні, при нахилі тулуба вперед, або лежачи на животі з дещо піднятою грудною кліткою. При травматичному пошкодженні клапана, розірванні і перфорації стулки внаслідок інфекційного ендокардиту шум може бути музичний. Діастолічний шум зазвичай починається з II тону і триває до половини або до 3/4 діастоли, яка реєструється і на фонокардіограмі.

Майже в половині випадків аортальної недостатності, діастолічний шум на аорті супроводжує систолічний шум. Він обумовлений збільшенням і прискоренням току крові через аортальний отвір внаслідок підвищення кінцевого діастолічного об'єму лівого шлуночка, а не аортальним стенозом. Проведення цього шуму на судини шиї може дати підставу припустити комбінований аортальний вада. При вираженій аортальній недостатності II тон на аорті ослаблений або відсутній, I тон на верхівці також декілька ослаблений. При цієї ваді можуть реєструватися ще 2 шуму на верхівці, обумовлені змінами мітрального клапана: пресистолічний шум Флінта, в результаті функціонального мітрального стенозу і тривалий систолічний шум при вираженій ділятатії лівого шлуночка в результаті відносної недостатності мітрального клапана.

При аортальній недостатності спостерігається багато характерних симптомів при дослідженні периферичних судин (периферичні ознаки аортальної регургітації). В результаті збільшення серцевого викиду систолічний тиск підвищується, а діастолічний знижується до 50 мм рт. ст. і нижче. Зниження діастолічного тиску обумовлене поверненням частини крові в лівий шлуночок в період діастоли. Крім того, при цьому відбувається і розширення артеріол, очевидно, рефлекторним шляхом, що дає можливість краще забезпечити кров'ю периферію. Цим же пояснюється і зниження діастолічного тиску при важкому фізичному навантаженні і тиреотоксикозі, хоча механізми, які обумовлюють прискорення течії крові в дрібних судинах, при цьому не ідентичні. При вимірюванні артеріального тиску по Короткову тони бувають чутні за відсутності тиску в манжеті. У таких випадках воно нерідко

реєструється лікарем як нульове. Цей феномен дійсно спостерігається при низькому діастолічному тиску, але тиск все ж ніколи не може досягти нуля, тому нуль повинен бути, при позначенні результатів вимірювання, укладений в лапки або слід привести результат дослідження максимального тиску, вказавши при цьому, що нижній тиск в даному випадку методом Короткова визначити не можна.

При прямому вимірюванні артеріального тиску, в таких випадках, він не буває нижче 20-30 мм рт. ст. Підвищення пульсового тиску при недостатності клапана аорти більше залежить від зниження діастолічного тиску і менше від підвищення систолічного, хоча можливо і зворотне співвідношення.

При цій ваді пульс на променевій артерії має швидкий підйом і зниження. Такий пульс може зустрічатися і у хворих з тяжкою анемією, лихоманкою, тиреотоксикозом, артеріовенозної фістули, де також збільшується пульсовий тиск.

При аортальній регургітації посилену артеріальну пульсацію можна виявити при огляді. Вона залежить від збільшення і прискорення систолічного викиду і швидкого зменшення кровонаповнення великих і середніх артерій. Помітно виражено збільшення пульсації сонних артерій, похитування голови при кожному серцевому циклі (симптом Мюссе); при натисканні на ніготь - зміна розміру пофарбованої ділянки нігтя при кожному скороченні серця (капілярний пульс).

Має значення порівняння розміру тиску в плечовій і стегновій артеріях. Зазвичай систолічний тиск в стегнової артерії вище на 10-20 мм рт. ст., а при аортальній недостатності ця різниця збільшується до 60 мм рт. ст. і більше, причому має деяка відповідність між розміром цього градієнта і ступенем регургітації.

Симптоми аортальної недостатності визначаються і на великих периферичних артеріях (стегнових, сонних): у кожному серцевому циклі чути два тони Траубе. При кожному натисканні на великі артерії, на відміну від здорових людей, вислуховуються не один, а два шуму.

При **електрокардіографічному** дослідженні виявляється поворот електричної осі серця вліво, збільшення зубця R в лівих грудних відведеннях, а, в подальшому, зсув сегмента ST вниз і інверсія зубця T в стандартному і в лівих грудних відведеннях. При рентгенівському дослідженні виявляють збільшення лівого шлуночка, причому в типових випадках серце набуває так звану аортальну конфігурацію. Нерідко розширений висхідний відділ аорти, а іноді і всієї дуги.

**Ехокардіографічне** дослідження виявляє ряд характерних симптомів. Кінцевий діастолічний розмір лівого шлуночка збільшений. Визначається гіперкінезія задньої стінки лівого шлуночка і міжшлуночкової перегородки. Реєструється високочастотний флаттер (тремтіння) передньої стулки мітрального клапана, міжшлуночкової перегородки, а іноді і задньої стулки під час діастолі. Мітральний клапан закривається передчасно, а в період його відкриття амплітуда прямування стулок зменшена.

Тривалість життя хворих, навіть при вираженій аортальній недостатності, зазвичай більше 5 років з моменту встановлення діагнозу, а у половини - навіть більше 10 років. Прогноз погіршується з приєднанням коронарної недостатності (напади стенокардії) і серцевої недостатності. Лікувальна терапія в цих випадках малоефективна. Тривалість життя хворих після появи серцевої недостатності - близько 2 років. Своєчасне хірургічне лікування значно покращує прогноз.

**Діагностика і диференціальна діагностика.** Розпізнавання недостатності клапана аорти зазвичай не викликає труднощів при діастолічному шумі у точці Боткіна або на аорті, збільшенні лівого шлуночка та інших периферичних симптомах цієї вади (високий пульсовий тиск, збільшення різниці тиску між стегнової і плечової артеріями до 60-100 мм рт. ст., характерні зміни пульсу). Разом з тим, діастолічний шум на аорті і в V точці може бути і функціональним, наприклад при уремії. При поєднаних вадах серця і невеликій аортальній недостатності розпізнавання вади може бути ускладнене. У цих випадках допомагає дослідження ехокардіографії, особливо в поєднанні з доплер-кардіографією.

Найбільші труднощі виникають при встановленні етіології цієї вади. Можливі й інші рідкісні причини: міксоматозно ураження клапана, мукополісахаридоз, недосконалий остеогенез.

Ревматичне походження вади серця може підтверджуватися даними анамнезу: приблизно у половини таких хворих є вказівки на типовий ревматичний поліартрит. Переконливі ознаки мітрального або аортального стенозу також говорять на користь ревматичної етіології вади. Виявлення аортального стенозу буває скрутним. Систолічний шум над аортою вислуховується і при чистій аортальній недостатності, а систолічний тремтіння над аортою буває лише при її значному стенозі. У зв'язку з цим, велике значення має ехокардіографічне дослідження.

Поява аортальної недостатності у хворого з ревматичних мітральним вадаом серця завжди підозріло на розвиток інфекційного ендокардиту, хоча, може бути обумовлено і рецидивом ревматизму. У зв'язку з цим, в подібних випадках, завжди потрібно проводити ретельне обстеження хворого з повторними посівами крові. Недостатність клапана аорти сифілітичного походження в останні роки зустрічається рідко. Діагностика полегшується при виявленні ознак пізнього сифілісу інших органів, наприклад ураження центральної нервової системи. При цьому діастолічний шум краще вислуховується не в точці Боткіна - Ерба, а над аортою в другому міжребер'ї і широко поширюється вниз, в обидві сторони від грудини. Розширена висхідна частина аорти. У значному числі випадків є позитивні серологічні реакції. Особливе значення при цьому має реакція іммобілізації блідої трепонеми.

Аортальна недостатність може бути обумовлена атеросклерозом. При атероматозі дуги аорти розширюється клапан кільця з виникненням невеликої регургітації, рідше відзначається атероматозний ураження стулок самого клапана. При ревматоїдному артриті (серопозитивному) аортальна недостатність спостерігається приблизно в 2-3% випадків, а при тривалому перебігу ( 25 років) хвороби Бехтерева - навіть у 10% хворих.

Поширеність синдрому Марфана у вираженій формі складає від 1 до 4 хворих на 100 000 населення. Серцево-судинна патологія, разом з типовими змінами скелета і очей, є складовими частинами цього синдрому, і виявляється майже у половини таких хворих лише за допомогою ехокардіографії.

Крім типового ураження аорти з розвитком його аневризми і аортальною недостатністю, можливе ураження аортального і мітрального клапанів. При явній сімейної схильності і виражених позасерцевих ознаках серцево-судинної патології, синдром виявляється в дитинстві. Якщо аномалії скелета мало виражені, то ураження серця може проявитися в будь-якому віці: зазвичай у третьому-четвертому і навіть шостому десятиліттях життя. Зміни аорти з'являються в м'язовому шарі; в стінці виявляються некрози з кістами, можливі фіброміксоматозні зміни клапанів. Аортальна регургітація частіше прогресує поступово. Разом з тим, вона може проявитися або посилитися раптово.

Кістозний некроз, без інших ознак синдрому Марфана, іменують синдромом Ердхейма. Вважають, що аналогічні зміни можуть одночасно або самостійно виникати і в легневих артеріях, викликаючи їх, так зване, вроджене ідіопатичне розширення. Важливим диференційно-діагностичною ознакою, що дозволяє відрізнити ураження аорти при синдромі Марфана від сифілітичного, є відсутність її кальциноз. Ураження мітрального клапана і хорд з їх обривом, виникає лише у частини хворих, зазвичай супроводжує ураження аорти і призводить до пролабування стулок мітрального клапана з мітральною недостатністю.

Рідкісною причиною аортальної недостатності може бути хвороба Такаясі - неспецифічний аортоартеріт, який виникає переважно у молодих жінок у другому-третьому десятилітті життя і пов'язаний з імунними порушеннями. Хвороба починається зазвичай з загальних симптомів: лихоманки, схуднення, болю в суглобах. Надалі, в клінічній картині переважають ознаки ураження великих артерій, які відходять від аорти, частіше її дуги. Внаслідок порушення прохідності по артеріях часто зникає пульс, іноді лише на одній руці. Ураження магістральних артерій дуги аорти може призвести до цереброваскулярної недостатності і порушення зору. Ураження ниркових артерій супроводжується розвитком артеріальної гіпертензії. Недостатність клапанів аорти може бути обумовлена розширенням дуги аорти у хворих з гігантоклітинним артеріїтом. Ця хвороба розвивається у людей похилого віку, проявляючись ураженням скроневих артерій, які, в типових випадках, промацуються у вигляді щільного хворобливого вузлуватого тяжа. Можливе ураження і внутрісерцевих артерій.

Аортальна недостатність часто поєднується з різноманітними позасерцевими проявами, уважний аналіз яких дозволяє встановити природу вади серця.

### **ЗВУЖЕННЯ ГИРЛА АОРТИ (АОРТАЛЬНІ СТЕНОЗ).**

Ізольований аортальний стеноз зустрічається рідко, але, в поєднанні з іншими ураженнями клапанів, спостерігається в 15-20 % всіх випадків вади серця, частіше у чоловіків. Від власне аортального стенозу слід відрізнити так званий підклапанний м'язовий стеноз, який являє собою самостійну форму захворювання (гіпертрофічна асиметрична кардіоміопатія). Аортальний стеноз може бути набутиим і вродженим. Причинами набутого аортального стенозу є ревматизм, атеросклеротичне ураження і первинно - дегенеративні зміни клапанів з подальшою їх кальцифікацією. Самостійність останньої форми викликає дискусії. Деякі автори відносять цю форму з первинним кальцинозом аортального клапана до наслідків атеросклеротичного або нерозпізнаного ревматичного процесу. Описано окремі спостереження аортального стенозу при ревматоїдному артриті та охронозі (алкаптонурії).

При аортальному стенозі утруднюється потік крові з лівого шлуночка в аорту, внаслідок чого значно збільшується градієнт систолічного тиску між порожниною лівого шлуночка і аортою. Він перевищує звичайно 20 мм рт. ст., а іноді досягає 100 мм рт. ст. і більше. Внаслідок такого навантаження тиском підвищується функція лівого шлуночка і виникає його гіпертрофія, яка залежить від ступеня звуження аортального отвору. Так, якщо в нормі площа аортального отвору близько 3 см<sup>2</sup>, то її зменшення вдвічі викликає вже виражене порушення гемодинаміки. Особливо важкі порушення виникають при зменшенні площі отвору до 0,5 см<sup>2</sup>. Кінцевий діастолічний тиск може залишатися нормальним або злегка підвищуватися (до 10-12 мм рт. ст.) внаслідок порушення розслаблення лівого шлуночка, яке пов'язується з вираженою гіпертрофією його. Завдяки великим компенсаторним можливостям гіпертрофованого лівого шлуночка, серцевий викид довго залишається нормальним, хоча при навантаженні він збільшується менше, ніж у здорових осіб. Тільки при появі симптомів декомпенсації спостерігається більш виражене підвищення кінцевого діастолічного тиску і ділятація лівого шлуночка.

**Клінічна картина.** Аортальний стеноз може довго не викликати будь-яких суб'єктивних відчуттів. Незважаючи на сприятливий прогноз при цієї ваді, в 5-15 % хворих настає раптова смерть. Першими проявами вади можуть стати напади стенокардії, непритомність або задишка. Напади стенокардії обумовлені порушенням кровопостачання головного мозку, рідше - минуцими порушеннями ритму серця аж до коротких періодів мерехтіння шлуночків. При дослідженні серця виявляють зсув верхівкового поштовху вниз, шосте міжребер'я і вліво. У другому міжребер'ї від грудини нерідко відчувається характерне систолічний тремтіння. При вислуховуванні визначається виражений систолічний шум, який слабшає у напрямку до верхівки і чітко проводиться на судини ший; ІІ тон на аорті буває ослаблений. При фонокардіографії крім описаних вище змін, іноді вдається зареєструвати аортальний тон вигнання через 0,04-0,08 після І тону. Він краще реєструється біля лівого краю грудини. При вираженому стенозі пульс стає малим, м'яким, з повільним підйомом. З'являється схильність до зниження пульсового і систолічного тиску. **ЕКГ** довго може залишатися постійною. Пізніше з'являється відхилення електричної осі серця вліво і інші ознаки гіпертрофії лівого шлуночка: збільшення зубця R, зниження сегмента ST, зміна зубця T в лівих грудних відводах. При **рентгенівському дослідженні** визначається збільшення лівого шлуночка, в більш пізній період може бути збільшено і ліве передсердя. Характерно постстенотическое розширення висхідної частини аорти, іноді кальцифікація клапанів аорти. При **ехокардіографії** знаходять потовщення стулок аортального клапана з множинним ехосигналом, зменшення систолічного розбіжності стулок клапанного отвору в період систоли. Простежується також гіпертрофія міжшлуночкової перегородки і задньої стінки лівого шлуночка; кінцевий діастолічний діаметр порожнини лівого шлуночка довго залишається нормальним.

**Діагностика і диференціальна діагностика.** Для розпізнавання цього вади велике значення має виявлення систолічного шуму в другому, а іноді в першому і третьому міжребер'ї біля краю грудини. Особливо характерне систолічне тремтіння в тій же області, але воно виявляється далеко не завжди; ІІ тон на аорті буває ослаблений. Іноді максимум систолічного шуму визначається на верхівці або біля лівого краю грудини, який вимагає диференціальної діагностики з недостатністю мітрального клапана, звуженням легеневої артерії і дефектом міжшлуночкової перегородки. У таких випадках допомагає ретельна аускультация серця і запис фонокардіограми. На відміну від мітральної недостатності, при аортальному стенозі ІІ тон на верхівці збережений, а ІІ тон на аорті ослаблений. Систолічний шум має більш грубий тембр і ромбовидної форми на фонокардіограмі, на відміну від спадної шуму при мітральній регургітації. При вдиханні амлінітрита аортальний систолічний шум посилюється, а при мітральній недостатності - слабшає. При рентгеноскопії у хворих на мітральну ваду рано вдається виявити зміщення стравоходу на рівні лівого передсердя.

На відміну від стенозу легеневої артерії, при аортальній ваді ослаблений ІІ тон на аорті, а не на легеневої артерії. При рентгенівському дослідженні виявляється переважно збільшення лівого, а не правого шлуночка. На відміну від дефекту міжшлуночкової перегородки, при аортальному стенозі систолічний шум проводиться на судини ший; ІІ тон на аорті ослаблений.

Систолічний шум над аортою може вислуховуватися при інших захворюваннях: її атеросклерозі, розширенні, викликаному гіпертонією або сифілісом, недостатності клапанів аорти. У цих випадках систолічний шум не буває грубим або шкрябучим, зазвичай він коротший і не має характерного для стенозу аорти посилення в середині систоли; ІІ тон збережений або навіть посилений.

Іноді важко виключити аортальний стеноз при виявленні систолічного шуму на підключичної і сонної артерії, обумовленого їх частковою оклюзією. При цьому максимум шуму визначається на ший або в

надключичній ямці. Шум не займає всієї систоли і може зникнути при повній оклюзії артерії; II тон над аортою може бути збережений.

Великі труднощі виникають при диференціальній діагностиці аортального стенозу з м'язовим і мембранним субаортальним стенозом. Так само як у випадках поєднання аортального стенозу з іншими вадами серця, велике значення має ехокардіографія.

### **НЕДОСТАТНІСТЬ ТРИСТУЛКОВОГО КЛАПАНА.**

При цієї ваді серця відбувається регургітація крові під час систоли з порожнини правого шлуночка в праве передсердя. Неповне закриття правого венозного отвору може бути обумовлене як ураженням стулок клапана (органічна недостатність тристулкового клапана), так і розширенням правого шлуночка (функціональна або відносна недостатність).

Ураження стулок клапана буває при ревматизмі, рідше - при інфекційному ендокардиті; можливий також розрив хорд або папілярних м'язів. Тристулковий клапан пошкоджується майже у половини хворих карциноїдної синдромом внаслідок фіброзу хорд (часто в поєднанні зі стенозом правого венозного отвору і вадою клапанів легеневої артерії). Вроджені зміни тристулкового клапана зустрічаються рідко. Зазвичай його органічне ураження поєднується з іншими вадами серця.

Відносна недостатність тристулкового клапана спостерігається у хворих з вираженою дилатацією порожнини шлуночка, яка обумовлена високою легеневою гіпертензією або дифузним ураженням міокарда (при міокардитах, кардіоміопатіях, іноді при важкому тиреотоксикозі).

Внаслідок регургітації крові в праве передсердя, його кінцевий діастолічний об'єм і кінцевий діастолічний тиск істотно підвищуються, що призводить до ділятатії передсердя і гіпертрофії його стінок. Через обмежену компенсаторну можливість передсердя рано виникають ознаки застою у великому колі кровообігу: підвищується венозний тиск, збільшується печінка, з'являється позитивний венозний пульс (здуття вен шиї в період систоли шлуночків). При огляді грудної клітки іноді вдається виявити систолічний втягнення передньої стінки грудної клітки. Характерний систолічний шум краще вислуховується в третьому або четвертому міжребер'ї біля правого краю грудини. Він рідко буває гучним, але, зазвичай займає всю систолу. При гостро виникла недостатності (внаслідок інфекційного ендокардиту або травми) шум зазвичай малоінтенсивний і спостерігається лише в першій половині систоли. При значному збільшенні правого шлуночка цей систолічний шум може вислуховуватися і біля лівого краю грудини, а іноді навіть і на верхівці. На відміну від шуму мітральної регургітації, систолічний шум недостатності тристулкового клапана на висоті вдиху чітко посилюється (симптом Ріверо-Карвалло), що підтверджується і на фонокардіограмі. Сistolічний шум у хворих з недостатністю тристулкового клапана непостійний і часто зникає. На **ЕКГ** виявляється відхилення електричної осі серця вправо, збільшення зубця Р у II - III стандартних і правих грудних відведеннях. При **рентгенівському дослідженні** знаходять ділятатію правого шлуночка і правого передсердя. Це підтверджує і **ехокардіографія**, яка визначає парадоксальний рух міжшлуночкової перегородки.

**Діагностика** недостатності тристулкового клапана складна. Якщо є систолічний шум в області нижньої частини грудини, то важливо визначити його інтенсивність під час глибокого вдиху. Проте, як уже вказувалося, систолічний шум може бути відсутнім, а при поєднаних вадах серця його важко відрізнити від інших шумів. Цей вада слід очікувати у хворих зі значним збільшенням серця, і, в тому числі правого шлуночка, при вираженому переважанні застійних явищ у великому колі. При цьому разом з підвищенням венозного тиску, застоєм в шийних венах, значним збільшенням печінки, визначається пульсація, яка збігається з систолою шлуночка, систолічний венозний пульс, систолічний втягнення передньої стінки грудної клітки. Розпізнаванню вади допомагає реєстрація венозного пульсу і пульсації печінки, а також - ехокардіографія підтвердження збільшення правих передсердя і шлуночка. Діагноз можна уточнити реєстрацією тиску в правому передсерді. У нормі, в період систоли шлуночків, тиск в порожнині правого передсердя досягає 5 - 6 мм рт. ст. При великій регургітації воно збільшується до 25-30 мм рт. ст. внаслідок надходження крові з правого шлуночка; при невеликій регургітації підвищується до 10-15 мм рт. ст.

### **ЗВУЖЕННЯ ПРАВОГО ПЕРЕДСЕРДНО-ШЛУНОЧКОВОГО ОТВОРУ**

Звуження (стеноз) правого передсердно-шлуночкового отвору ревматичного походження (трикуспідальний стеноз) зазвичай поєднується з іншими ревматичними вадами, зустрічаючись в 14% цих хворих. Цей стеноз може бути і вродженим або обумовлений міксомомою правого передсердя, карциноїдним синдромом.

При цій ваді, в результаті звуження отвору, створюється перешкода для наповнення правого шлуночка в період діастоли. Це призводить до перевантаження правого передсердя і швидкого виникнення застійних явищ у великому колі кровообігу.

Об'єм правого передсердя збільшується. Тиск у ньому в період систоли передсердь досягає 20 мм рт. ст. і більше. Істотно підвищується градієнт тиску в передсерді і шлуночку.

Збільшення правого передсердя підтверджується рентгенівським і ехокардіографічним дослідженнями. При вислуховуванні посиленій I тон у мечоподібного відростка; на фонокардіограмі іноді реєструють тон відкриття. У цій же області визначають і діастолічний шум з характерним пресистоличним посиленням (максимально на висоті глибокого вдиху). На ЕКГ збільшена амплітуда зубця Р у II, III і в I грудному відведеннях. При ехокардіографії зображення тристулкового клапана виходить далеко не у всіх випадках. При його локації ознаки стенозу ті ж, що і при стенозі лівого венозного отвори.

Звуження правого передсердно-шлуночкового отвору слід запідозрити при яскраво виражених ознаках застою у великому колі кровообігу. Діагноз підтверджується виявленням діастолічного шуму і виявленням тону відкриття клапана. Диференціальну діагностику частіше проводять з мітральним стенозом. На відміну від останнього, при трикуспідальному стенозі застійні явища в малому колі не виражені. Аускультативні ознаки вади краще вислуховуються у грудини і посилюються на висоті вдиху. Слід мати на увазі, що обидва ці вади можуть поєднуватися. Діагноз стенозу тристулкового отвори надійно підтверджується лише при ангіокардіографії.

### **КОМБІНОВАНІ ТА СПОЛУЧЕНІ ( БАГАТОКЛАПАННІ) ВАДИ СЕРЦЯ**

Такі вади серця зазвичай бувають ревматичними або вродженими. Можливе комбіноване ураження одного клапана (стеноз і недостатність) і поєднане ураження. Вада одного клапана може поєднуватися з порушенням функції іншого внаслідок прогресування гемодинамічних розладів. Так, наприклад, важка мітральна вада може привести до вираженої легеневої гіпертензії та ділятці правого шлуночка з відносною недостатністю тристулкового клапана.

### **КОМБІНОВАНИЙ МІТРАЛЬНИЙ ВАДА.**

Недостатність мітрального клапана і звуження лівого венозного отвори рідко зустрічаються ізольовано. Звичайно мається мітральний вада з вираженим переважанням стенозу, рідше - з вираженим переважанням недостатності. Про переважання звуження отвори судять по посиленню I тону, більш ранній появі тону відкриття мітрального клапана при наявному збільшеному лівому шлуночку серця. Інтенсивність як систолічного, так і діастолічного шуму не має важливого значення. Про значне переважання недостатності клапана свідчить ослаблення I тону на верхівці серця, значне збільшення лівого шлуночка, ознаки регургітації при рентгеноскопії. При переважанні мітральної недостатності, рідше, ніж при переважанні стенозу, зустрічається виражена легенева гіпертензія і типове *facies mitralis*. Значну допомогу може надати ехокардіографічне дослідження з реєстрації доплеркардіограми. Іноді остаточний висновок про характер вади, можливо, зробити лише при визначенні тиску в лівому шлуночку і лівому передсерді і ангіокардіографії.

### **КОМБІНОВАНИЙ АОРТАЛЬНИЙ ВАДА.**

Недостатність клапана може бути викликана інфекційним ендокардитом, який розвинувся у хворого на ревматичний аортальний стеноз. При цьому вада частіше переважає недостатність клапана. На відміну від комбінованого мітральної вади, недостатність клапана аорти і звуження її гирла часто зустрічаються ізольовано. Переважання стенозу або недостатності при цієї ваді, зазвичай легко встановити по виразності так званих периферичних симптомів вади. Труднощі зазвичай пов'язані з виявленням невеликого звуження при недостатності клапана аорти і рідше - невеликий недостатності при вираженому стенозі. При недостатності клапана визначити невелике звуження гирла аорти потрібно для того, щоб дізнатися, первинний або вторинний інфекційний ендокардит, а також уточнити природу поразки клапана. Виявленню стенозу допомагає симптом систолічного тремтіння в точці аорти (друге міжребер'я від грудини), виражене і поширене проведення систолічного шуму на великі судини шиї, характерна ромбовидна форма систолічного шуму на фонокардіограмі і, особливо дані ехокардіограми. Про невелику аортальну недостатність при стенозі свідчить діастолічний шум в V точці (точка Боткіна - Ерба). Він краще виявляється в положенні хворого лежачи на животі. Периферичні ознаки аортальної недостатності можуть з'явитися значно пізніше. Діагностиці допомагають ехокардіографічні дослідження та доплеркардіографія.

### **ПОЄДНАННЯ АОРТАЛЬНОЇ НЕДОСТАТНОСТІ І МІТРАЛЬНОГО СТЕНОЗУ.**

Вада зустрічається приблизно в 1/3 випадків ревматичного ураження клапанів. При цьому поєднанні периферичні ознаки аортальної недостатності можуть бути відсутні, так як при вираженому стенозі зменшується наповнення лівого шлуночка серця, і викид в аорту. При вираженій аортальній недостатності пресистоличний шум мітрального стенозу важко відрізнити від шуму Флінта.

Стеноз підтверджується виявленням тону відкриття мітрального клапана, збільшенням лівого передсердя, появою P mitrale на ЕКГ. Вирішальне значення можуть мати дані ехокардіографії.

### **ПОЄДНАННЯ МІТРАЛЬНОГО І АОРТАЛЬНОГО СТЕНОЗУ.**

Мітральний стеноз призводить до зменшення периферичних ознак аортального стенозу і систолічного шуму в точці аорти внаслідок зменшення наповнення лівого шлуночка. Розпізнавання аортальної вади у цих хворих має велике значення при плануванні хірургічного втручання. При поєднанні вад ізольована мітральна комісуротомія може бути малоефективною. Для діагностики аортальної вади має значення систолічний тремтіння в точці аорти, яка іноді визначається лише в положенні хворого лежачи на животі.

### **ПОЄДНАННЯ МІТРАЛЬНОЇ І ТРИКУСПІДАЛЬНОЇ ВАД СЕРЦЯ.**

Зазвичай мітральний вада у таких хворих розпізнається просто. Важче визначити приєднання органічного ушкодження тристулкового клапана до мітральної вади. Про це свідчить ранній виражений застій у великому колі кровообігу, а також ознаки трикуспідальної вади, описані вище. Слід мати на увазі, що ознаки відносної трикуспідальної недостатності при ефективному лікуванні мітральної вади можуть значно зменшитися, і навіть зникнути.

### **ЛІКУВАННЯ ВАД КЛАПАНІВ СЕРЦЯ**

Лікувальні заходи при набутих вадах серця стосуються, в першу чергу, основного захворювання, яке викликало вада. Частіше це ревматизм, і, при підозрі на його активність, проводиться курс протиревматичної терапії. Це стосується і більш рідкісних вад (внаслідок інфекційного ендокардиту, червоною системного вовчака та ін.)

При зменшенні активності процесу завжди слід ставити питання про хірургічну корекцію. Можливості хірургічного лікування мітрального стенозу включають мітральну комісуротомію, рідше - протезування мітрального клапана. За відсутності протипоказань - вираженої серцевої недостатності, важких супутніх захворювань - всім хворим з мітральним стенозом показана операція. Проведення операції бажано в молодому віці ( 20-40 років), так як більш пізній, особливо у осіб старше 60 років, летальність після операції збільшується. Обсяг оперативного втручання при мітральному стенозі залежить від деяких морфологічних особливостей вади серця. Так, при вираженому мітральному стенозі воронкоподібного типу з грубою деформацією стулок клапана або при масивному відкладенні солей кальцію, проводиться не комісуротомія, а протезування клапана. Протезування мітрального клапана більш складне і летальність після нього вище, ніж після комісуротомії, приблизно в 2 - 4 рази.

При поєднанні стенозу і недостатності мітрального клапана, а також при переважаючій його недостатності хірургічне лікування полягає в протезуванні клапана. Показанням до операції при недостатності клапана є вада, при якому регургітація в ліве передсердя становить 30-50% викиду з лівого шлуночка. Результати оперативного лікування "чистої" мітральної недостатності залежать від її походження: вони значно краще при ревматичній ваді і гірше у хворих мітральної недостатністю в результаті ІХС. Застосовують клапани різноманітних конструкцій, зокрема, кулькові і пелюсткові, виготовлені з різних матеріалів. Все частіше використовують клапани - біологічний протез, причому як гетеро -, так і гомотрансплантати.

При аортальних вадах - як стенозі, так і недостатності клапана, найчастіше оперативне лікування полягає в його протезуванні. Лише у молодих осіб та підлітків з вродженим аортальним стенозом без кальцифікації стулок і при двостулковому аортальному клапані, роблять просту комісуротомію, яка дає гарні результати при невеликому ризику. Заміна клапана показана у хворих з ознаками порушення гемодинаміки при аортальному пороці, в тому числі без виражених скарг, але з вираженою гіпертрофією, порушенням функції лівого шлуночка і прогресуючою кардіомегалією. Результати операції у хворих без ознак серцевої недостатності приблизно відповідають результатам протезування мітрального клапана. При серцевій недостатності, в тому числі гострої, післяопераційна летальність у хворих з аортальною вагою приблизно в 2 - 3 рази вище, ніж у хворих на мітральну ваду.

В даний час при вадах двох і трьох клапанів серця все частіше проводять їх одномоментне протезування. Проте, ризик операції істотно підвищується, особливо при операції на трьох клапанах. Можна поєднувати протезування двох клапанів з комісуротомією.

Через 2-6 тижнів після операції на серці в 10-25 % хворих виникає так званий посткардіотомний синдром: підвищується температура тіла, відчуваються болі в грудній клітці, часто - за грудиною, пов'язані з плевритом або перикардитом, може вислуховуватися шум тертя перикарда, іноді в ньому накопичується рідина. Зміни в легенях протікають по типу пневмоніту із задишкою, кашлем, іноді - відділенням мокротиння з домішкою крові. У крові відзначають лейкоцитоз, збільшення ШОЕ, інші ознаки запального процесу. Ці прояви не пов'язані із загостренням ревматизму та інфекційного ендокардиту. Для виключення цих двох захворювань досліджують антистрептококові антитіла, роблять посів крові. Очевидно, цей синдром, по суті, близьке до постінфарктний синдрому. При ньому показане лікування стероїдними гормонами - преднізолоном в дозі 30-40 мг / добу з поступовим її зниженням при поліпшенні стану хворого; в легких випадках обмежуються призначенням нестероїдних протизапальних засобів.

Спеціальної уваги заслуговує питання про хірургічне лікування вад серця у жінок, у зв'язку з можливістю вагітності або, в крайньому випадку, в ранній її період (протягом перших 3 місяців). При вираженій серцевій недостатності, високої активності ревматичного процесу, токсикозі вагітності показано її переривання. При збереженні вагітності у жінок з вадами серця особливо важливе дотримання раціонального режиму з помірною руховою активністю без перевтоми, повноцінне харчування з обмеженням кухонної солі, при затримці рідини - прийом сечогінних, призначення легких седативних засобів. При наростанні ознак серцевої недостатності показана рання госпіталізація в терапевтичний стаціонар. Вагітним з важкої декомпенсацією показано розродження шляхом кесаревого розтину. Для попередження інфекційного ендокардиту жінками з вадами серця в день пологів і 3 дні після них проводиться терапія антибіотиками.

Хворим з вадами серця, яким хірургічне лікування не планується, при відсутності серцевої недостатності рекомендують загальний режим з деяким обмеженням фізичного навантаження (уникати фізичних перевантажень, стресових ситуацій). Зазвичай рекомендують повноцінне харчування з достатнім утриманням виверок, при затримці рідини - обмеження кухонної солі. Розвиток серцевої недостатності та аритмії потребують лікування за загальними правилами.

Профілактика вад серця зводиться, в першу чергу до попередження первинного та вторинного ревмокардиту, а також інфекційного ендокардиту. Профілактика серцевої недостатності при вадах серця складається в раціональному руховому режимі з достатньою фізичною активністю у вигляді піших прогулянок і лікувальної гімнастики. Таким хворим небажано різка зміна клімату, особливо переїзд у високогір'ї, участь у спортивних змаганнях і регулярні активні тренування для підготовки до них. Хворі повинні перебувати під постійним диспансерним наглядом з періодичним контролем в плані активності ревматичного процесу і компенсації серцевої діяльності.

### **ПРОЛАПС МІТРАЛЬНОГО КЛАПАНА.**

Ця патологія вивчена в останні роки завдяки ехокардіографії. Часто пролапс мітрального клапану стає випадковою знахідкою при інструментальному дослідженні серця і не супроводжується симптомами або гемодинамічними порушеннями, приходячи як би вродженим варіантом норми. Він зустрічається при ІХС, ревматизмі, кардіоміопатіях, міокардитах, синдромі Марфана, синдромі Елерса- Данло, у спортсменів; іноді поєднується з вродженими вадами. При морфологічному дослідженні у таких хворих знаходили міксоматозні зміни стулок клапана і / або дегенеративні зміни колагену хорд. Пролапс мітрального клапана може розвинутися при пошкодженні папілярних м'язів з їх дисфункцією. Гемодинамічні порушення залежать від мітральної регургітації.

Більш характерними аускультативними ознаками синдрому є додатковий шум у середині систоли (через 0,14 після I тону), після нього наростає систолічний шум, який триває до аортального компоненту II тону. Ці аускультативні прояви краще визначаються у лівого краю нижньої третини груднини. Якщо мітральна регургітація виражена, то шум може тривати протягом усього систоли. У деяких хворих вислуховується тільки додатковий систолічний тон, а у інших - лише пізній систолічний шум. Ехокардіографія високочутлива до аномалій прямування мітрального клапану і, по ефективності, поступається лише рентгеноконтрастним дослідним прийомам.



Пролабування однієї зі стулок мітрального клапану (прогин, "стулка, що парусить", випинання стулки) може бути діагностована як в режимі секторального сканування ( В- режим), так і при одновимірному дослідженні ( М-режим), але документувати пролабування вдається, як правило, лише в М-режимі.

У хворих з міксоматозним переродженням клапана при В-скануванні можна виявити систолічний прогин середній частині стулки в порожнину лівого передсердя. У М-режимі це виявляється як би продовженням слідування стулки після їх змикання на початку систоли. Внаслідок цього, на ехокардіограмі утворюється характерна картина зсуву стулки вниз, у напрямку до задньої стінки лівого шлуночка. Залежно від моменту початку зсуву стулки виділяють ранній, середній, пізній і пансистолічний пролапс стулок. Такий поділ дуже умовно, оскільки багато в чому залежить від положення датчика і відображає нерівномірність зсуву в порожнину лівого передсердя різноманітних ділянок стулки мітрального клапану.

Нестабільність аускультативних і фонокардіографічних даних відображає різноманітне пролабування стулок в порожнину лівого передсердя, яке залежить від ряду причин. У різний час у одного хворого може бути різна вираженість пролабування мітрального клапану. Для виявлення пролапса використовують проби з амілнітрітом, нітрогліцерином, фізичним навантаженням, холодової пробой.

На відміну від описаного, пролапс мітрального клапана, обумовлений пошкодженням папілярних м'язів і хорд - постійний. Він не залежить від навантажувальних і лікувальних проб, які можуть змінювати лише вираженість мітральної регургітації. При В-скануванні чітко очевидно нефіксовану папілярну м'яз, нефіксовану стулку мітрального клапана, які здійснюють неправильні, довільні рухи в діастолу і, «западають» у порожнину лівого передсердя, в систолу шлуночків. У М-режимі, при локації гирла аорти і Надклапанній простору лівого передсердя, в його порожнини в систолу шлуночка нерідко вдається виявити додаткові ехосигнали від стулки мітрального клапану. На відміну від І типу, пролапс при відриві хорд мітрального клапану завжди пан систолічний, аускультативно і фонокардіографічно відбивається систолічним шумом, властивим мітральній недостатності.

Мітральна регургітація при пролапсі мітрального клапана може варіювати в широких межах і навіть відсутні, причому розмір регургітації зазвичай не залежить від ступеня пролабування стулки.

Допплерокардіографічне дослідження при пролапсі першого типу частіше не виявляє ознак мітральної регургітації. Пролабування в результаті відриву хорд завжди супроводжується непрямими ознаками недостатності мітрального клапана, дилатацією порожнини лівого шлуночка; при значній регургітації - спадання полулунного аортального клапана.

Пролапс мітрального клапана може поєднуватися з різноманітними порушеннями ритму, включаючи екстрасистолію, пароксизмальну аритмію, синдром слабкості синусового вузла, атріовентрикулярну блокаду.

При пролапсі мітрального клапану, окрім лікування основного захворювання, нітрати слід використовувати з обережністю, так як вони можуть збільшувати пролапс. При вираженій мітральній регургітації, схильної до наростання (приблизно у 15% хворих) показано протезування мітрального клапана. Хірургічна корекція пролапсу мітрального клапана без мітральної регургітації доцільна лише в деяких випадках тяжких порушень ритму серця.

**Перикардит** - це запалення серозної оболонки серця, найбільш часто вісцерального листка, що є найчастіше місцевим проявом будь-якого загального захворювання (туберкульоз, ревматизм, дифузне захворювання сполучної тканини) або супутнє захворювання міокарда і ендокарда.

*Етіологія.*

Вірусна інфекція (грип А, В, коксаки А і В, ЕСНО)

Бактеріальна інфекція (пневмококи, стрептококи, менінгококи, кишкова паличка)

Грибкова інфекція.

Ревматизм.

Туберкульоз.

Паразитарні інвазії.

Системні захворювання сполучної тканини (ревматоїдний артрит, системний червоний вовчак).

Алергічні стани (сироваткова хвороба, алергія на ліки).

Захворювання з глибоким порушенням обміну речовин (подагра, хронічна ниркова недостатність з уремією, гіпотиреоз).

Інфаркт міокарда.  
 Операції на серці.  
 Травми області серця.  
 Системні захворювання крові (гемобластози, геморагічні діатези).  
 Злоякісні пухлини.  
 Вплив іонізуючої радіації та рентгенівських променів (масивна рентгенотерапія).

#### *Патогенез.*

Механізми розвитку хвороби неоднорідні й обумовлюються такими чинниками:

1) безпосереднім токсичним впливом на перикард, наприклад при метаболічному або променевою ураженні; 2) гематогенним або лімфогенним поширенням інфекції; 3) безпосереднім впливом патологічного процесу на перикард (наприклад, проростання пухлини легені або середостіння, поширення гнійного процесу з плеври або прорив у порожнину перикарда абсцесу легені, вплив субепікардіальному некрозу міокарда на перикард при гострому інфаркті міокарда); 4) алергічним механізмом (за типом аутоагресії - «антитільний» або імунокомплексний механізм пошкодження перикарда, імунне запалення за механізмом гіперчутливості уповільненого типу) - перикардити при алергічних і системних захворюваннях сполучної тканини, перикардити з нез'ясованою етіологією (так звані ідіопатичні, хоча роль вірусної інфекції в даному випадку не заперечується).

#### *Класифікація.*

Етіологічна класифікація хвороб перикарда

I. Запальні захворювання серцевої сорочки (перикардити)

A. Перикардити, що викликаються дією на організм інфекційного збудника.

1. Бактеріальні перикардити: а) «неспецифічні» - кокові та інші мікробні, при пораненнях і травмах, б) специфічні при інфекційних захворюваннях (черевнотифозних, дизентерійний, холерний, бруцельозного, сибірковий, чумний, туляремійний, возвратнотифозний, сифілітичний і т. д.).
2. Туберкульозний перикардит.
3. Ревматичний перикардит.
4. Вірусні та рикетсіозні перикардити (при грипі, захворюваннях, викликаних вірусом Коксакі, при інфекційному мононуклеозі тощо).
5. Перикардити, викликані найпростішими (амебний, малярійний).
6. Грибкові перикардити (актиномікоз, кандидоз та ін.)
7. «Ідіопатичні» перикардити (випадки, з неутонченою етіологією).

Б. Асептичні перикардити.

1. Алергічні перикардити.
2. Перикардити при колагенозах: на ґрунті системного червоного вовчака; ревматоїдний; при системній склеродермії.
3. Перикардити, викликані безпосереднім пошкодженням: травматичний, епістенокардієський.
4. Аутоімунні (альтерогенов) перикардити: постінфарктний, посткомісуротомний, постперикардотомний, посттравматичний.
5. Перикардити при захворюваннях крові та геморагічних діатезах.
6. Перикардити при злоякісних пухлинах.
7. Перикардити при хворобах з глибокими обмінними порушеннями (уремічний, подагричний).
8. Рідкісні форми (при променевої хворобі та місцевому опроміненні; при лікуванні АКТГ і стероїдними гормонами).

II. Накопичення в окологердечной сумці вмісту не запального походження при гемодинамічних порушеннях і загальних набряках, кровотечі, свищах, розривах і медичних маніпуляціях (гідро-, гемо-, пневмо-, хілоперикард).

I. Перикардити

A. Гострі форми.

1. Сухий або фібринозний.

2. Випотний або ексудативний (серофібринозний і геморагічний):

- а) з тампонадою серця;
- б) без тампонади серця.

3. Гнійний і гнильний.

Б. Хронічні форми.

1. Випотний.

2. Адгезивний:

- а) «безсимптомний»;
- б) з функціональними порушеннями серцевої діяльності;
- в) з відкладенням вапна, панцирне серце;
- г) з екстраперикардіальними зрощеннями;
- д) констриктивний перикардит: початкова стадія (форма), виражена стадія (форма), дистрофічна стадія.

В. Дисемінація запальних гранульом.

Г. Результати перикардиту.

- 1) сухожилкові бляшки;
- 2) інтраперикардіальні спайки;
- 3) зрощення аерикардіальних листків;
- 4) панцирне серце;
- 5) екстраперикардіальні спайки.

### Клінічна картина і діагностика.

Прояви захворювання складаються з ряду синдромів:

- 1) синдром ураження перикарда (сухий, випотний, спайковий перикардит) з гострим або хронічним (рецидивуючим) перебігом;
- 2) синдром гострофазових показників (відображає реакцію організму на запальний процес; спостерігається при гострому перебігу хвороби, частіше при сухому або випотному перикардиті);
- 3) синдром імунних порушень (спостерігається при імунній генезі ураження перикарда);
- 4) ознаки іншого захворювання (що є фоном для ураження перикарда, наприклад гострий інфаркт міокарда, системний червоний вовчак або пухлина легені та ін.)

### **Сухий перикардит**

На I етапі діагностичного пошуку виявляють скарги хворого на біль в області серця, підвищення температури тіла, задишку, порушення загального самопочуття. Біль при сухому перикардиті має найбільше діагностичне значення і на відміну від болів при інших захворюваннях серця (зокрема, при ІХС) має ряд особливостей:

- 1) локалізується в області верхівки серця, внизу грудини, безпосередньо не пов'язана з фізичним навантаженням і не купірується нітрогліцерином;
- 2) іррадіює в шию, ліву лопатку, епігастрії, проте це не є абсолютною ознакою;
- 3) інтенсивність болю коливається в широких межах (від незначної до болісної);
- 4) посилюються болі при диханні і слабшають в положенні сидячи з деяким нахилом тіла вперед.

Симптоми загального характеру, підвищення температури тіла вказують лише на стерпну (або перенесену раніше) інфекцію. Природно, що на I етапі діагностичного пошуку можуть бути виявлені також скарги, зумовлені захворюванням, що призвів до розвитку перикардиту (наприклад, біль у суглобах при ревматоїдному артриті з усіма характерними ознаками; кашель з виділенням мокроти, схуднення при пухлині легені та ін.) На II етапі діагностичного пошуку найбільш суттєвою ознакою є виявлення шуму тертя перикарда. Шум має ряд особливостей:

- 1) може бути тимчасовим, як у перші дні після гострого інфаркту міокарда, або існувати тривалий час (при уремичній перикардиті);
- 2) може бути гучним і гучним, навіть визначатися при пальпації, або м'яким;

3) сприймається як скребе, що посилюється при натисканні стетоскопом на прекардіальній ділянці, найчастіше локалізується в області лівого краю грудини, в нижній її частині;

4) може складатися з трьох компонентів: перший - безпосередньо перед I тоном, інший - у систолі, третій - на початку та в середині діастоли (найчастіше шум визначається в систолі),

На II етапі діагностичного пошуку основними завданнями є:

1) виявлення критеріїв, що дозволяють встановити (або підтвердити) залучення перикарду в патологічний процес;

2) встановити етіологію захворювання, а також ступінь активності патологічного процесу;

3) уточнити характер захворювання, що призвело до розвитку перикардиту (якщо перикардит є складовою частиною якогось іншого захворювання).

Електрокардіографічне дослідження має велике значення, оскільки дозволяє диференціювати біль при гострому перикардиті від болю, обумовлених гострим інфарктом міокарда. При перикардиті зазначається: 1) частіше у всіх трьох стандартних відведеннях (і в ряді грудних) куполоподібний підйом сегмента ST, 2) відсутність дискордантності у змінах сегмент ST, 3) відсутність патологічного зубця Q, що дозволяє виключити гострий інфаркт міокарда. Лабораторні дослідження мають відносне значення для діагнозу і показують зазвичай зміни двоякого роду: 1) минуший підйом «кардіоспецифічних» ферментів (МВ-фракції КФК, підвищення рівня «сердечних» фракцій ЛДГ-ЛДГ-1 і ЛДГ-2, помірне підвищення АСТ і АЛТ) ; 2) більш часто виявляються зміни лабораторних аналізів, які мають відношення до «фоновому» захворюванню, зумовлюючому розвиток гострого перикардиту (наприклад, зміни, пов'язані з ВКВ або інфарктом міокарда, гострою пневмонією або вірусною інфекцією). Самі по собі ці лабораторні зрушення не мають значення для діагнозу перикардиту, проте вони демонструють «активність» основного захворювання.

*Діагностика.* Прояви сухого перикардиту складаються з трьох симптомів: біль характерною локалізації, шум тертя перикарда, зміни на ЕКГ.

## Констриктивний перикардит

Констриктивний (спайковий) перикардит частіше діагностується у чоловіків, ніж у жінок (2-5:1), у віці 20-50 років і являє собою результат випітного перикардиту. Однак часто і гемодинамічні виникає без фази накопичення рідкого випоту або після його розсмоктування. Найбільш виражені рубцеві зміни перикарда з наступним відкладенням вапна розвиваються як результат гнійного або туберкульозним перикардитом, а також після гемоперикарда або геморагічного перикардиту будь-якої етіології. Менш виражені зміни перикарда спостерігаються при ревматичних панкардітах. Останні сприяють також ураження клапанного апарату з формуванням вади серця. Потовщення перикарда (часто до 1 см) з відкладенням вапна формує ригідну оболонку навколо серця, що перешкоджає діастолічному розслабленню шлуночків. Рубцеві процеси можуть також поширюватися на гирла порожнистих вен і фіброзну оболонку печінки. На початку діастоли шлуночки швидко наповнюються кров'ю, але до кінця її приплив крові в правий шлуночок різко порушується. Все це веде до падіння венозного тиску в яремних венах під час швидкого наповнення шлуночків і значному його підйому в кінці діастоли. тиск у венах великого кола різко підвищується, що сприяє збільшенню печінки, асцит і набряків. На I етапі діагностичного пошуку при незначних змінах перикарда скарги хворих можуть бути неспецифічними (слабкість, підвищена стомлюваність); іноді відзначається тяжкість в області правого підребер'я за рахунок застою крові в печінці. Зазвичай не представляється можливим при розпиті виявити раніше перенесений гострий перикардит. При тривалому перебігу хвороби етіологію процесу не вдається встановити, при тривалості до року етіологія визначається більш точно. При вираженій констрикції і підвищенні венозного тиску скарги хворих більш визначені:

1) поява асциту (характерно, що набряки з'являються слідом за асцитом, а не передують йому, як при правошлуночкової недостатності);

2) одутлість і почуття «набрякання» особи в горизонтальному положенні тіла;

3) зменшення виділення сечі.

На II етапі діагностичного пошуку найбільш суттєвими ознаками є виявлення застійних явищ у великому колі кровообігу:

1) набухання яремних вен, особливо виражене в горизонтальному положенні хворого, при цьому відзначається різке спадання вен в початковий період діастоли шлуночків;

- 2) асцит різного ступеня вираженості;
- 3) збільшення печінки, а при тривалому перебігу хвороби - збільшення селезінки;
- 4) жовтяничність шкірних покривів внаслідок вираженого венозного застою в печінці (іноді з формуванням циркуляторного цирозу печінки);
- 5) при тривалому перебігу хвороби розвивається кахексія верхньої половини тіла, контрастує з асцитом і набряками нижніх кінцівок.

Крім цих діагностично важливих симптомів, можуть спостерігатися інші, які не є обов'язковими, але їх наявність також обумовлено ураженням серця і особливостями гемодинаміки:

- 1) парадоксальний пульс: при вдиху наповнення пульсу на променевої артерії зменшується;
- 2) миготлива аритмія (поширення склеротичного процесу на субепікардіальний шар міокарда і особливо на область синусно-передсердного вузла, що лежить біля гирла верхньої порожнистої вени);
- 3) тричлен ритм (за рахунок появи додаткового тону в діастолі).

Розміри серця зазвичай не збільшені, шуми не вислуховуються. Однак це не є обов'язковим, так як і гемодинамічні, розвивається у хворих на ревматизм або хронічними дифузними захворюваннями сполучної тканини, можуть формуватися клапанні вади зі збільшенням порожнин серця і зміненою звуковою картиною. При швидкому розвитку констрикції асцит і гепатомегалія розвиваються швидко, проте асцит менш виражений і не супроводжується кахексією. На III етапі діагностичного пошуку можна отримати велику кількість даних, що підтверджують початкову діагностичну концепцію.

Рентгенологічне дослідження є найбільш значущим. Воно допомагає виявити звапнення перикарда і відсутність застійних явищ в легенях, що відчутно для диференціації причин, що обумовлюють виражені застійні явища у великому колі кровообігу. Однак треба пам'ятати, що ізольована кальцифікація перикарда може не супроводжуватися констриктивним синдромом, а констриктивний синдром може бути і без ознак кальцифікації перикарда. Розміри серця у хворих з констриктивним перикардитом, як правило, не збільшені, що має значення при диференціальній діагностиці констриктивного перикардиту та інших захворювань серця, що ведуть до вираженої правошлуночкової недостатності. У літніх розміри серця можуть бути збільшені (внаслідок, наприклад, артеріальної гіпертензії або у випадках розвитку констриктивного перикардиту на тлі ревматичного вади серця, а проте останнє сполучення вважається рідкісним). Серце може бути збільшено також у разі поєднання перикардиту з важким міокардитом (природно, що такий висновок робиться ретроспективно, так як з моменту гострого перикардиту і міокардиту до виявлення констриктивного синдрому проходить багато часу). Істотним треба визнати, що серце у таких хворих збільшено тотально на відміну від хворих з вадами серця, у яких відмічається ізольоване (або переважне) збільшення окремих камер серця. Електрокардіограма відображає неспецифічні ознаки, багато в чому подібні з спостерігаються у хворих з випотом у порожнину перикарда.

1. Зниження вольтажу комплексу QRS і ознаки порушення внутрішньошлуночкової провідності.
2. Збільшення і зазубреність зубця PII; зубець P<sub>v1</sub> подібний з P-mitrale, тому що є збільшена другий негативна фаза зубця.
3. Сплюснення або інверсія зубця T у різних відведеннях.

Лабораторні дослідження і гемодинамічні проводяться з метою: 1) встановлення етіології захворювання, що виявляється можливим нечасто, 2) визначення залучення в патологічний процес печінки (внаслідок хронічного застою крові чи потовщення фіброзної оболонки) і наявності, а також виразності функціональних її змін (перш за все слід звертати увагу на ступінь зниження рівня альбуміну сироватки, підвищення рівня сироваткових ферментів АСТ і АЛТ, зниження рівня протромбіну і холінестерази, а також підвищення вмісту білірубіну).

**Діагностика.** Гемодинамічні розпізнають на підставі наступних ознак:

1. Підвищення венозного тиску при відсутності ознак ураження серця (у вигляді кардіомегалії, органічних шумів, ІХС, артеріальної гіпертензії).
2. Асцит і збільшення печінки.
3. Відсутність пульсації по контуру серця.
4. Виявлення звапніння перикарда.
5. Недостатнє діастолічний розслаблення шлуночків (виявляється при зондуванні правих відділів серця).

## Хірургічне лікування.

### I. Лікувальний режим:

Постільний режим, особливо за наявності випоту в порожнині перикарда. При ексудативному перикардиті, що супроводжується вираженою задишкою, набряково-асцитом хворий дозжен перебувати на суворій постельному режимі. Розширення режиму здійснюється після значного поліпшення хворих, зникнення випоту. Тривалість постільного режиму при значному випоті в порожнині перикарда може складати 3 - 4 тижні і більше. При фібринозном перикардиті строгий постільний режим не обов'язковий, якщо тільки перикардит не обумовлений важко протікає основним захворюванням, наприклад, при системному червоному вовчаку, іншими захворюваннями сполучної тканини, системи крові. Хворий з важко протікає ексудативним перикардитом повинен бути госпіталізований у відділення інтенсивної терапії, оглянутий торакальним хірургом для прийняття рішення про необхідність пункції перикарда.

### II. Етіологічне лікування.

Етіологічне лікування перикардиту можливо в ряді випадків і може зіграти суттєву і навіть вирішальну роль в одужанні хворого. Якщо вдається встановити зв'язок розвитку перикардиту з інфекцією (при пневмонії, ексудативному плевриті), то проводиться курс антибактеріальної терапії. Зокрема при пара-і постпневмоцеских перикардитах призначають пеніцилін по 1 млн. од. 6 разів на добу внутрішньом'язово і напівсинтетичні пеніциліни - оксацилін 0,5 г. 4 рази на добу або інші антибіотики, враховуючи чутливість мікроорганізмів. Туберкульоз є причиною 4% випадків розвитку гострого перикардиту, 7% випадків тампонади серця, 6% випадків констриктивного перикардиту. При туберкульозному перикардиті проводять лікування трьома протитуберкульозними препаратами не менше шести місяців з урахуванням посівів мікрофлори: призначають ізоніазид 300 мг на день (разом з 50 мг піридоксину) рифампіцин 600 мг на день, стрептоміцин 1 г на добу або етамбутол 15 мг / кг на добу. Якщо перикардит є проявом системного захворювання сполучної тканини, то проводять лікування цього захворювання (глюкокортикоїди при системному червоному вовчаку, цитостатична терапія ревматоїдного артрити). При поширенні лейкозного і лімфогранулематозного процесу на листки перикарда проводять лікування цитостатиками. У ряді випадків необхідно передбачити усунення професійних та інших зовнішніх етіологічних факторів, при перикардитах алергічного та імунного генезу - проводиться десенсибілізуюча і глюкокортикоїдна терапія.

При ревматичному перикардиті проводиться лікування ревматизму. При гнійних перикардитах антибіотики вводяться в порожнину перикарда.

### III. Пункція порожнини перикарда.

Показання для пункції:

Швидке надлишкове накопичення ексудату в порожнині перикарда і розвиток тампонади серця (у цій ситуації пункція є невідкладним лікувальним заходом)

#### Гнійний перикардит.

Ексудативний перикардит неясної етіології (для уточнення або верифікації діагнозу)

При гнійному ексудативному перикардиті за допомогою пункції виробляють видалення гною і введення в порожнину перикарда антибіотиків. При розвитку тампонади серця необхідно швидко встановити діагноз, ґрунтуючись на клініці.

#### *Симптоми тампонади серця:*

Поява різко вираженої задишки.

Почуття страху смерті.

Набухання вен шиї, причому при вдиху вени не спадаються.

Холодний піт.

Набряклість обличчя і шиї.

Ціаноз губ, носа, вух.

Слабкий, аритмічний, пульс.

Зниження артеріального тиску.  
Швидке наростання асцити, збільшена і болюча печінка.

З метою профілактики тампонади серця призначається без солі дієта, обмежується споживання рідини до 600 мл на добу, призначаються сечогінні засоби - 40 - 80 мг фуросеміду внутрішньовенно з подальшим прийомом внутрішньо до 80 - 120 мг на добу.

#### IV. Хірургічне лікування.

І гемодинамічні етіологічне і консервативне лікування не дають значного ефекту. Тому виробляють перикардектомії. Мета операції - звільнення від сдавливаючої капсули шлуночків, особливо лівого шлуночка, що допомагає відновити діастолічне наповнення шлуночків. При констриктивном варіантах і "панцирної серце" проводиться фенестрація обизвествленого капсули в області шлуночків, переважно лівого шлуночка, що допомагає желудочкам активно розширяться в діастолу в напрямку фенестри.

### Питання для самоконтролю:

1. Хірургічна анатомія серця.
2. Клініко-морфологічна класифікація набутих вад серця
3. Особливості збору анамнезу та об'єктивного обстеження при набутих вадах серця.
4. Доопераційні спеціальні методи обстеження при набутих вадах серця.
5. Принципи консервативного лікування при набутих вадах серця.
6. Показання до операції при набутих вадах серця.
7. Особливості хірургічної тактики при набутих вадах серця.
8. Ускладнення при захворюваннях серця.
9. План ведення післяопераційного періоду при набутих вадах серця.

### Орієнтовні завдання для опрацювання теоретичного матеріалу:

#### Професійні алгоритми

Завдання	Вказівки	Примітка
Оволодіти методикою обстеження	<ol style="list-style-type: none"> <li>1. Зібрати анамнез</li> <li>2. Провести об'єктивне обстеження хворого.</li> <li>3. Провести лабораторні обстеження.</li> <li>4. Провести рентгенологічне обстеження.</li> <li>5. Провести додаткові інструментальні обстеження.</li> </ol>	
Провести курацію хворого	<ol style="list-style-type: none"> <li>1. Скласти схему консервативної терапії.</li> <li>2. Сформулювати покази до операції.</li> <li>3. Скласти план передопераційної підготовки.</li> <li>4. Визначити метод знеболювання.</li> <li>5. Вибрати оперативний доступ.</li> <li>6. Визначити вид та об'єм оперативного прийому.</li> <li>7. Визначити основні заходи післяопераційного періоду.</li> </ol>	

## 6. Практичні роботи (завдання), які виконуватимуться:

- оволодіти технікою виконання фізикального обстеження хворого із набутими вадами серця ;
- провести курацію хворого із захворюваннями серця ;
- провести диференційну діагностику захворювань серця;
- скласти план лікування захворювань набутих вад серця;

## 7. Тестові завдання для самоконтролю:

1. У хворого 66-ти років, що хворіє на ІХС та атеросклероз, під час стоматологічного прийому, з'явився сильний за груднинний біль, з іррадіацією в ліву лопатку, який супроводжувався онімінням лівої руки. Хворий зблід, на лоб виступив піт. АТ- 140/90 мм рт.ст., пульс 75/хв, ритмічний. Біль не знімається валідолом, але став зменшуватись після прийому "нітрогліцерину". Приступ якої хвороби розвинувся у хворого?

**A**\*Стенокардії.

**B** Інфаркт міокарду.

**C** Гіпертонічний криз.

**D** Тахікардія.

**E** Пароксизмальна тахікардія

2. У пацієнта 50 років, який хворіє на ішемічну хворобу серця, виникла фібриляція шлуночків. Першочерговим терапевтичним заходом повинно бути:

**A** \*Електрична дефібриляція

**B** Введення лідокаїну

**C** Введення адреналіну

**D** Введення калію хлориду

**E** Введення новокаїнамідю

3. У хворого Т., 47 років, який хворіє на ішемічну хворобу серця близько 5 років, протягом останнього тижня відмічено значне погіршення клінічного стану, а саме: посилення інтенсивності та частоти виникнення за груднинних болів на висоті фізичних навантажень. На ЕКГ "коритоподібна" депресія сегменту ST в II, III, aVF відведеннях. Реакції з боку крові не відмічається. Який діагноз є найбільш вірогідним?

**A** \*Прогресуюча стенокардія

**B** Вазоспастична стенокардія

**C** Стенокардія, що вперше виникла

**D** Гострий передній інфаркт міокарду

**E** Гострий задній інфаркт міокарду

4. У хворого Д., 46 років, вперше в житті з'явилися болі, що локалізовані за нижньою третиною грудини та виникають на фоні фізичного навантаження. На ЕКГ депресія сегменту ST більше 2 мм в II, III, aVF відведеннях. Реакції з боку крові не відмічається. Який діагноз є найбільш вірогідним?

**A** \*Стенокардія, що вперше виникла

**B** Стенокардія, що прогресує

**C** Вазоспастична стенокардія

**D** Розшаровуюча аневризма аорти

**E** Гострий задній інфаркт міокарду

5. У хворого В., 48 років, відмічаються часті напади за груднинного болю, що виникає



раптово. При цих станах допомагає ніфедипін або інші антагоністи кальцію. На ЕКГ, що була зареєстрована під час болювого нападу, відмічалась швидкоплинна елевация сегменту ST в грудних відведеннях. Реакції з боку крові не відмічено. Який діагноз є найбільш вірогідним?

- A** \*Вазоспастична стенокардія
- B** Стенокардія, що вперше виникла
- C** Стенокардія, що прогресує
- D** Гострий передній інфаркт міокарду
- E** Гострий задній інфаркт міокарду

6. Хворий Л., 55 років, скаржиться, що 1,5 тижні тому з'явився сильний нападopodobний біль в нижній щелепі, тривалістю 5-10 хв. З часом біль став частішати, до 10 разів на добу. Прийом анальгетиків та спазмолітиків безрезультатний, однак стан покращився після прийому 3 таблеток нітроглицерину. Який з перерахованих діагнозів є найбільш ймовірним?

- A** \* Стенокардія.
- B** Інфаркт міокарда.
- C** Перикардит.
- D** Неврит трійчастого нерва.
- E** Періодонтит

7. Жінка 46 років поступила у кардіологічне відділення зі скаргами на часті приступи пекучих болей в ділянці серця, які тривають більше 20 хв., практично не проходять після прийому нітроглицерину. АТ – 100/70мм.рт.ст., ЧСС – 86/хв.. Тони серця ритмічні, на ЕКГ депресія сегмента ST з інверсією зубця Т в I, avL, V1-V3, які спостерігаються впродовж 1 тижня. Який діагноз є найбільш ймовірним?

- A** \* Нестабільна стенокардія.
- B** Інфаркт міокарда
- C** Міокардит
- D** Остеохондроз грудного відділу хребта
- E** Тромбоемболія легеневої артерії

8. У хворого з стабільною стенокардією напруги II функціонального класу в останні кілька днів значно збільшилась кількість болювих нападів, з'явилися болюві напади у спокої, знизилась толерантність до фізичного навантаження, збільшилась потреба у нітроглицерині. В даній клінічній ситуації найбільш виправданим буде слідуючий діагноз.

- A** \* ІХС, прогресуюча стенокардія напруги та спокою
- B** ІХС, гострий інфаркт міокарда
- C** ІХС, вперше виникла стенокардія
- D** НЦД з кадріальним синдромом
- E** ІХС: стабільна стенокардія, III функціональний клас

## **8. Індивідуальні завдання для здобувачів вищої освіти з теми: Не є доцільними.**

### **6. Список рекомендованої літератури.**

- Основна

- 1 ) Півторак В. І., Кобзар О.Б. та ін. Клінічна анатомія та оперативна хірургія. Том 1 Підручник для ВМНЗ III—IV р.а.: 2021/ с./ мм /

- 2) Березницький Я. С.(за ред.) Хірургія. Підручник для ВМНЗ IV р.а.: Рекомендовано вч.радою ДЗ<sup>с</sup>Дніпропетровська медична академія МОЗ України: 2020/ 528 с./ 203x260x25 мм / тв.лам.
- 3) Кондратенко П.Г., Русін В.І. (за ред.) Хірургія. Т1. Підручник для ВМНЗ III—IV р.а.: Рекомендовано вч.радою Донецького нац.мед.ун-ту: 2019/ 704 с./ 203x260x40 мм / тв.лам.
- 4) Сабадишин Р. О., Рижковський В. О. та ін. Хірургія. Т.2. Спеціальна хірургія. Підручник для ВМНЗ I—III р. а.: Рекомендовано науково-метод.радою Рівненськ.держ.баз.мед.коледжу: 2018/ 608 с./ 203x260x35 мм / тв.лам
- 5) «Хірургія» (навч. посіб.), Грубник В.В., Ковальчук Л.Я., 544 ст. 2020

- додаткова

- 1) **Анатомічний атлас людини:** Переклад з 8-го англійського видання: чотиримов. вид. (укр., англ., рос., лат.). — 3-тє вид. / Фредерік Мартіні. — К., 2018. — 128 с.; 250 іл., м'яка пал., (ст. 5 пр.).
- 2) **Хірургічні хвороби:** Підручник для мед. ун-тів, інст., акад. — 2-ге вид., випр. Затверджено МОН / За ред. П.Д. Фоміна, Я.С. Березницького. — К., 2017. — 408 с. + 8 с. кольор. вкл., тв. пал., (ст. 8 пр.).

## 6. Електронні інформаційні ресурси

1. <http://moz.gov.ua> – Міністерство охорони здоров'я України
2. [www.ama-assn.org](http://www.ama-assn.org) – Американська медична асоціація / [American Medical Association](http://www.americanmedicalassociation.org)
3. [www.who.int](http://www.who.int) – Всесвітня організація охорони здоров'я
4. [www.dec.gov.ua/mtd/home/](http://www.dec.gov.ua/mtd/home/) - Державний експертний центр МОЗ України
5. <http://bma.org.uk> – Британська медична асоціація
6. [www.gmc-uk.org](http://www.gmc-uk.org) - General Medical Council (GMC)
7. [www.bundesaerztekammer.de](http://www.bundesaerztekammer.de) – Німецька медична асоціація
8. <http://medforum.in.ua/partners> - Асоціація хірургів України
9. <http://endoscopy.com.ua/> - Асоціація ендоскопічних хірургів України
10. <http://thoracic-surgery.com.ua/> - Асоціація торакальних хірургів України
11. <https://youcontrol.com.ua/> - Асоціація судинних хірургів України

## Тема: Ішемічна хвороба серця. Інфаркт міокарду.

### Мета:

- знати:

1. анатомічну будову серцево-судинної системи; фізіологічні особливості кровообігу; - **II рівень**
2. методику фізикального обстеження серця: перкусію, аускультацию; інструментальні методи обстеження - **III рівень**
3. тактику та способи лікування, можливі ускладнення. - **III рівень**

### 3.4. На основі теоретичних знань з теми:

- оволодіти методиками /вміти/:

1. Вміти проаналізувати основні патофізіологічні процеси та патологоанатомічні зміни, аналізувати додаткові методи дослідження; - **IV рівень**

2. проводити диференційний діагноз між окремими захворюваннями, скласти програму лікування - **IV рівень**

**Основні поняття:** Коронарографія. Стентування артерії. Черезшкірна ангіопластика в'язцевих судин. АКШ.

## План

### 9. Теоретичні питання:

*Текст змісту:*

Ішемічна хвороба серця.

Визначення	Ішемічна хвороба серця - патологічний стан, що характеризується абсолютним або відносним порушенням кровопостачання міокарду внаслідок враження коронарних артерій серця.
Діагностика	Історія розвитку симптомів захворювання, фактори ризику (вага пацієнта, паління, високий рівень холестерину у крові та обтяжена спадковість по ІХС) є важливими чинниками що визначають тяжкість стану пацієнта. Такі інструментальні дослідження, як електрокардіографія, велоергометрія і коронарографія допомагають кардіологові в діагностиці.
Покази до хірургічного лікування	Свідченнями до операції АКШ у асимптоматичних хворих або хворих із стенокардією напруги I-II функціонального класу є: Клас I 1. Достовірний стеноз (> 50%) стовбура лівої коронарної артерії (ЛКА). 2. Еквівалент стенозу стовбура ЛКА - > 70% стенози проксимальної частини передньої міжшлуночкової гілки (ПМЖГ) і огинаючої гілки (ОГ) ЛКА. 3. Трьохсудинна ураження (свідчення ще більш посилюються при фракції викиду - ФВ < 0.50). Клас II а Проксимальний стеноз ПМЖГ (> 70%) - ізольований або у поєднанні із стенозом ще однієї крупної гілки (правій коронарній артерії - ПКА). Клас II б Одно- або двохсудинна ураження коронарного русла, ПМЖГ, що не включає. Клас III Всі хворі із стенозом основних гілок коронарного русла < 50%. Свідченнями для операції АКШ у хворих із стабільною стенокардією напруги III-IV функціонального класу є: Клас I 1. Достовірний стеноз (> 50%) стовбура лівої коронарної артерії. 2. Еквівалент стенозу стовбура ЛКА - > 70% ураження проксимальних відділів ПМЖГ і ОГ. 3. Трьохсудинне ураження (ефект операції більше у хворих з ФВ < 0.50). 4. Двохсудинне ураження з достовірним проксимальним стенозом ПМЖГ і ФВ < 0.50 або з очевидною ішемією міокарда при неінвазивних тестах. 5. Одно- або двохсудинне ураження без проксимального стенозу ПМЖГ, але з великою зоною ішемізованого міокарда і симптомами високого

ризик фатальних ускладнень, виявлених при неінвазивних тестах.  
 б. Важка стенокардія, що зберігається, не дивлячись на максимальну терапію. Якщо симптоми стенокардії не цілком типові, слід отримати інші підтвердження важкої ішемії міокарда.

Клас II а

1. Проксимальний стеноз ПМЖГ при односудинному ураженні.
2. Одно- або двохсудинне ураження коронарного русла без достовірного проксимального стенозу ПМЖГ, але з середньою зоною ураження міокарда і ішемією, визначуваною неінвазивними тестами.

Клас III

1. Одно- або двохсудинне ураження без залучення проксимального відділу ПМЖГ у пацієнтів з невираженими проявами ІХС, які не отримали адекватну терапію, мають невелику зону ураження міокарда або відсутність підтвердження ішемії міокарда при неінвазивних тестах.
2. Прикордонні стенози коронарного русла (50-60% звуження за винятком стовбура ЛКА) і відсутність ішемії міокарда при неінвазивних тестах.
3. Стенози коронарного русла менше 50% в діаметрі.

Свідченнями для АКШ у хворих з нестабільною стенокардією і непроникаючим інфарктом міокарда є:

Клас I

1. Достовірний стеноз стовбура ЛКА.
2. Еквівалент стенозу стовбура ЛКА.
3. Наявність ішемії міокарда, не дивлячись на максимальну терапію.

Клас II а

Проксимальний стеноз ПМЖВ з одно- або двохсудинною ураженням.

Клас II би

Одно- або двохсудинна ураження без проксимального стенозу ПМЖВ.

Клас III

Решта всіх варіантів.

Останніми роками у зв'язку з успіхами тромболітичної терапії і первинної балонної ангіопластики свідчення до хірургічного лікування трансмурального гострого інфаркту міокарду (ОІМ) були звужені.

Безперечними свідченнями для хірургічного втручання при трансмуральному ОІМ є механічні ускладнення - гостра недостатність митри, дефект міжшлуночкової перегородки і розривши стінки лівого шлуночку серця.

Свідченнями до хірургічного втручання у хворих з трансмуральним ОІМ без механічних ускладнень є:

Клас I

Немає свідчень.

Клас II а

Що продовжуються ішемія/інфаркт, резистентні до максимальній терапії.

Клас II би

1. Прогресуюча серцева недостатність з ішемізованим міокардом поза зоною інфаркту.
2. Можливість реперфузії міокарда в ранні терміни (< 6 до 12 годин) від розвитку ОІМ.

Клас III

Реперфузія міокарда в терміни більше 12 годин від початку розвитку ОІМ.

У пацієнтів з шлуночковими порушеннями ритму – реваскуляризація міокарду.

При аневризмах лівого шлуночку серця свідченнями для хірургічного лікування служить наявність одного з наступних станів:

	<p>1. Стенокардії II—IV функціонального класу по класифікації Канадської асоціації кардіологів або нестабільної стенокардії.</p> <p>2. Серцевій недостатності II-IV функціонального класу по NYHA.</p> <p>3. Важких порушень ритму серця у вигляді частоті шлуночкової екстрасистолії або шлуночкової тахікардії.</p> <p>4. Рихлого тромбу в порожнині ЛШ.</p> <p>Наявність плоского, організованого тромбу в порожнині ЛШ саме по собі не є свідченням до операції. Супутні аневризми ЛШ стенози коронарних артерій &gt; 70% служать свідченням до додаткової до резекції аневризми ЛШ реваскуляризації міокарда.</p> <p>Покази до мініінвазивної хірургії ІХС: ці операції показані у літніх, ослаблених пацієнтів, яким не можна застосовувати штучний кровообіг (ШК), через наявність захворювання нирок або інших паренхіматозних органів.</p>
<p>Методи оперативних втручань</p>	<p>Вибір оперативного втручання визначається після проведення коронарографії і експертної оцінки ступеня ураження коронарних артерій серця.</p> <p><i>Аортокоронарне шунтування</i> - це хірургічне втручання, в результаті якого відновлюється кровотік серця нижче за місце звуження судини. Різновиди коронарного шунтування: із застосуванням штучного кровообігу; без штучного кровообігу із застосуванням "стабілізатора" для шунтування; вживання мінімальних хірургічних розрізів, у тому числі і ендоскопічні операції.</p> <p><i>Мініінвазивна хірургія ІХС.</i> У його основі - виконання операцій на працюючому серці без вживання штучного кровообігу (ШК) і використання мінімального доступу.</p> <p>В даний час в клінічній практиці декілька методів мініінвазивної хірургії ІХС:</p> <ul style="list-style-type: none"> <li>– Без штучного кровообігу із застосуванням "стабілізатора" для шунтування</li> <li>– Вживання мінімальних хірургічних розрізів, у тому числі і ендоскопічні (ендовідеоасистування) операції.</li> <li>– Із застосуванням робототехники</li> <li>– Трансміокардіальна лазерна реваскуляризація міокарду.</li> </ul> <p><i>Маммарокоронарне і гібридне коронарне шунтування.</i> При маммарокоронарном шунтуванні – кровопостачання ураженої ішемією ділянки відновлюється через внутрішню грудну (маммарну) артерію. Гібридна або інтегрована реваскуляризація – операція на серці при якій застосовується мінімально інвазивне анастомозіроване лівої внутрішньої мамарної артерії і лівої передньої низхідної коронарної артерії з одночасним розширенням просвіту решти коронарних судин за допомогою балонної ангіопластики або стентування</p> <p>Відновлення просвіту коронарної артерії здійснюється шляхом <i>черезшкірної транслюмінарної коронарної балонної ангіопластики</i> (черезшкірна – означає, що введення катетера в судину здійснюється через прокол шкіри; транслюмінарна – означає, що всі маніпуляції проводяться через коронарні артерії; коронарна – означає, що дії піддається коронарна артерія, тобто артерія, яка кровопостачає серце; ангіопластика – означає, що проводиться відновлення просвіту судини (за допомогою балона); термін «балонна» - означає, що відновлення просвіту ураженої артерії відбувається шляхом проведення катетера з балоном і подальшому його роздуванням).</p> <p>В деяких випадках в просвіт артерії після цього ставиться стент для підтримки просвіту судини.</p>
<p>Визначення</p>	<p><b>Інфаркт міокарда</b> - захворювання серця, обумовлене гострою</p>

	недостатністю його кровопостачання, з виникненням вогнища некрозу в серцевому м'язі.
Покази до хірургічного лікування	Показано, якщо після розчинення тромбу на рентгеноангіограмах виявлений стеноз крупної гілки коронарної артерії.
Методи оперативних втручань	Застосовується операція розширення звуженої ділянки артерії за допомогою спеціального катетера, на кінці якого укріплений балон, здатний розправлятися (але не розтягуватися), коли в нього нагнітають рідину під тиском. У гострому періоді інфаркту міокарда іноді проводять операцію аортокоронарного або маммарокоронарного шунтування (створення за допомогою протезів обхідних шляхів між аортою або внутрішньою артерією молочної залози і коронарною артерією нижче за ділянку звуження). Є окремі повідомлення про успішне хірургічне лікування гострої аневризми серця (посічення), розриву сосочкової м'язи (протезування клапана митри) і міжшлуночкової перегородки (пластика перегородки), а також розриву серця (посічення некротизованої ділянки міокарда).
Визначення	<b>Аневризма серця</b> - обмежене вибухання зміненої сердечної стінки
Покази до хірургічного лікування	Хірургічна операція показана тільки у разі наявності ускладнень аневризми: швидкий розвиток серцевої недостатності, порушення серцевого ритму несприйнятливі до медикаментозного лікування, ризик міграції тромбу з аневризми.
Методи оперативних втручань	Основний метод лікування аневризми серця це хірургічне посічення і ушивання дефекту серцевої стінки.

### Питання для самоконтролю:

1. Класифікація ІХС.
2. Патогенез ІХС.
3. Класифікація стенокардії.
4. Клінічна картина при стенокардії.
5. Консервативне лікування стенокардії.
6. Лікування гострого інфаркту міокарді.
7. Класифікація аритмій.
8. Спеціальні інструментальні методи дослідження коронарних артерій.
9. Показання до оперативного лікування ІХС.
10. Особливості операції аорто коронарного шунтування.
11. Особливості застосування штучного водія ритму.

### Орієнтовні завдання для опрацювання теоретичного матеріалу:

Перелік основних термінів, параметрів, характеристик, які має засвоїти студент при підготовці до заняття:

Термін	Визначення
Коронарографія	Метод формування рентгенологічного зображення коронарних судин шляхом введення в них через коронарний катетер контрастного препарату.
Стентування артерії	процедура, що полягає в установці в просвіт звуженого судини тонкої дротяної конструкції у вигляді циліндра (стенту), що відіграє роль каркасу
Аневризма ЛШ	Патологічне випинання стінки серця, переважно ЛШ внаслідок трофічних змін (інфаркту міокарда, вродженого генезу, травми тощо)

Черезшкірна ангіопластика вінцевих судин	Варіант малоінвазивного ендovasкулярного втручання, метою якого є усунення стенотичного ураження вінцевої артерії за допомогою балонної ангіопластики
Тип кровопостачання серця	визначення вінцевої артерії, що бере участь у кровопостачанні ЛШ, переважно його задньої стінки
АКШ	спосіб відкритого хірургічного відновлення кровопостачання міокарда ЛШ в обхід звужених вінцевих судин
Рестеноз	Повторне звуження артерії в місці ангіопластики або стентування
Диссекція	Диссекцією артерії називають розриви інтими та медії в результаті механічного впливу інструментів у просвіті судин.
Градiєнт тиску	Різниця тиску в камерах серця перед та після звуження (перешкоди)

## 10. Практичні роботи (завдання), які виконуватимуться:

- оволодіти технікою виконання фізикального обстеження хворого;
- провести курацію хворого з ішемічною хворобою серця;
- провести диференційну діагностику різних форм інфаркту міокарда;
- скласти план лікування хворого на стенокардію та з порушеннями ритму серця;

## 11. Тестові завдання для самоконтролю:

1. Хвора М., 59 років поступила в лікарню зі скаргами на постійний біль у верхній половині живота, нудоту, однократну блювоту, рідкі випорожнення. Захворіла гостро, після фізичного навантаження. Має надмірну масу тіла. При обстеженні: живіт м'який, при пальпації помірно болючий в епігастрії. Пульс 120 за 1 хв., аритмічний. Симптоми подразнення очеревини негативні. Лабораторно: л.-10,0x10<sup>9</sup>/л, ер.-4,2x10<sup>12</sup>/л, ШОЕ-10 мм за год. На ЕКГ – депресія сегменту S-T. Який ймовірний діагноз?

- а) інфаркт міокарду, гастралгічна форма;
- б) перфоративна виразка дванадцятипалої кишки;
- в) гострий панкреатит;
- г) гострий холецистит;
- д) кишкова непрохідність.

2. Хворий к., 67 років поступив у лікарню зі скаргами на відчуття печії, стиснення за грудиною, біль, який віддає у ліву руку. Такі напади з'являються при емоційному збудженні, при фізичному навантаженні, при проходженні відстані 100-200 метрів. Скарги зникають після відпочинку та після прийому валідолу. Який ймовірний діагноз?

- а) стенокардія напруження, функціональний клас - III;
- б) стенокардія напруження, функціональний клас - II;
- в) стенокардія напруження, функціональний клас - IV;
- г) гострий інфаркт міокарду;
- д) бронхіальна астма.

3. У хворого М., 69 років, який поступив до кардіологічного відділення з діагнозом: «ІХС. Гострий QS-інфаркт міокарда з локалізацією в ділянці передньоперегородково-бічної стінки лівого шлуночка», у процесі динамічного спостереження визначено ослаблення I тону над верхівкою, акцент II тону над легеневою артерією, протодіастолічний ритм галопу в четвертому-п'ятому міжребрових проміжках зліва. У цьому місці вислуховувався різкий високого тембру шум писку. Від початку захворювання минуло 26 днів. На ЕКГ: у відведеннях V<sub>1</sub> — V<sub>6</sub> комплекси QS у поєднанні з елевацією сегмента ST (такою самою, як і під час поступання в стаціонар). Про яке ускладнення інфаркту міокарда йдеться:

- A) синдром Дресслера;
- B) тромбоендокардит;
- C) pericarditis episteno-cardica;
- D) гостра аневризма лівого шлуночка;
- E) недостатність мітрального клапана з трансмітральною регургітацією?

4. У хворого О., 60 років, який поступив до кардіологічного відділення лікарні з діагнозом: ІХС. Гострий Q-інфаркт міокарда нижньої стінки лівого шлуночка», на 4-й день захворювання раптово під час вставання з ліжка з'явилася важка дихальна недостатність, у нижніх відділах легенів вислуховувалися вологі дрібнопухирчасті хрипи, спостерігалася артеріальна гіпотензія, над верхівкою серця — грубий пансистолічний шум. ЕхоКГ: тремтіння задньої стулки мітрального клапана, її систолічне пролабування в порожнину лівого передсердя. Найбільш імовірний діагноз:

- A) гостра аневризма лівого шлуночка;
- B) зовнішній розрив міокарда;
- C) інфаркт правого шлуночка;
- D) розрив сосочкового м'яза;
- E) тромбоендокардит?

5. У хворого В., 63 років, на 5-й день від початку гострого Q-інфаркту міокарда передньоверхівкової ділянки лівого шлуночка знову з'явилися напади стенокардії з інтенсивнішим болем, ніж під час госпіталізації. На ЕКГ: сегмент ST знову піднявся високо над ізолінією у відведеннях V4\_i\_6, а також у відведеннях V6\_7 (під час поступання цього не було). Про яке ускладнення слід думати в даному випадку:

- A) синдром експансії інфаркту міокарда;
- B) повторний інфаркт міокарда;
- C) рецидив інфаркту міокарда;
- D) інфаркт правого шлуночка;
- E) розрив міжшлуночкової перегородки?

6. У хворого М., 63 років, на основі клінікоелектрокардіографічного обстеження встановлено діагноз: 4ІХС. Стенокардія напруження, III функціональний клас. Кардіосклероз (дифузний). Шлуночкова екстрасистолія. Серцева недостатність I стадії, систолічний варіант, II функціональний клас (за критеріями NYHA)». ЕхоКГ: гіпокінезія передньоперегородкової ділянки лівого шлуночка, внаслідок чого виникла підозра на перенесений інфаркт міокарда. Який із перерахованих нижче методів слід використати для діагностики феномена гібернації міокарда:

- A) рентгеноконтрастну коронарографію;
- B) реокардіографію;
- C) дипіридамовий тест;
- D) добутамін-ЕхоКГ-стрес-тест;
- E) комп'ютерну рентгенотомографію?

7. У хворого 66-ти років, що хворіє на ІХС та атеросклероз, під час стоматологічного прийому, з'явився сильний за груднинний біль, з іррадіацією в ліву лопатку, який супроводжувався онімінням лівої руки. Хворий зблід, на лоб виступив піт. АТ- 140/90 мм рт.ст., пульс 75/хв, ритмічний. Біль не знімається валідолом, але став зменшуватись після прийому "нітроглицерину". Приступ якої хвороби розвинувся у хворого?

- A\*Стенокардії.
- B Інфаркт міокарду.
- C Гіпертонічний криз.
- D Тахікардія.
- E Пароксизмальна тахікардія

8. У пацієнта 50 років, який хворіє на ішемічну хворобу серця, виникла фібриляція шлуночків. Першочерговим терапевтичним заходом повинно бути:

- A \*Електрична дефібриляція



- B* Введення лідокаїну
- C* Введення адреналіну
- D* Введення калію хлориду
- E* Введення новокаїнамідю

9. У хворого Т., 47 років, який хворіє на ішемічну хворобу серця близько 5 років, протягом останнього тижня відмічено значне погіршення клінічного стану, а саме: посилення інтенсивності та частоти виникнення за грудних болів на висоті фізичних навантажень. На ЕКГ “коритоподібна” депресія сегменту ST в II, III, aVF відведеннях. Реакції з боку крові не відмічається. Який діагноз є найбільш вірогідним?

- A* \*Прогресуюча стенокардія
- B* Вазоспастична стенокардія
- C* Стенокардія, що вперше виникла
- D* Гострий передній інфаркт міокарду
- E* Гострий задній інфаркт міокарду

## 12. Індивідуальні завдання для здобувачів вищої освіти з теми: Не є доцільними.

### 7. Список рекомендованої літератури.

- Основна

- 1) Півторак В. І., Кобзар О.Б. та ін. Клінічна анатомія та оперативна хірургія. Том 1 Підручник для ВМНЗ III—IV р.а.: : 2021/ с./ мм /
- 2) Березницький Я. С.(за ред.) Хірургія. Підручник для ВМНЗ IV р.а.: Рекомендовано вч.радою ДЗ“Дніпропетровська медична академія МОЗ України: 2020/ 528 с./ 203x260x25 мм / тв.лам.
- 3) Кондратенко П.Г., Русін В.І. (за ред.) Хірургія. Т1. Підручник для ВМНЗ III—IV р.а.: Рекомендовано вч.радою Донецького нац.мед.ун-ту: 2019/ 704 с./ 203x260x40 мм / тв.лам.
- 4) Сабадишин Р. О., Рижковський В. О. та ін. Хірургія. Т.2. Спеціальна хірургія. Підручник для ВМНЗ I—III р. а.: Рекомендовано науково-метод.радою Рівненськ.держ.баз.мед.коледжу: 2018/ 608 с./ 203x260x35 мм / тв.лам
- 5) «Хірургія» (навч. посіб.), Грубник В.В., Ковальчук Л.Я., 544 ст. 2020

- додаткова

- 1) **Анатомічний атлас людини:** Переклад з 8-го англійського видання: чотиримов. вид. (укр., англ., рос., лат.). — 3-тє вид. / Фредерік Мартіні. — К., 2018. — 128 с.; 250 іл., м’яка пал., (ст. 5 пр.).
- 2) **Хірургічні хвороби:** Підручник для мед. ун-тів, інст., акад. — 2-ге вид., випр. Затверджено МОН / За ред. П.Д. Фоміна, Я.С. Березницького. — К., 2017. — 408 с. + 8 с. кольор. вкл., тв. пал., (ст. 8 пр.).

### 6. Електронні інформаційні ресурси

1. <http://moz.gov.ua> – Міністерство охорони здоров’я України
2. [www.ama-assn.org](http://www.ama-assn.org) – Американська медична асоціація / [American Medical Association](http://American Medical Association)
3. [www.who.int](http://www.who.int) – Всесвітня організація охорони здоров’я
4. [www.dec.gov.ua/mtd/home/](http://www.dec.gov.ua/mtd/home/) - Державний експертний центр МОЗ України

5. <http://bma.org.uk> – Британська медична асоціація
6. [www.gmc-uk.org](http://www.gmc-uk.org) - General Medical Council (GMC)
7. [www.bundesaerztekammer.de](http://www.bundesaerztekammer.de) – Німецька медична асоціація
8. <http://medforum.in.ua/partners>- Асоціація хірургів України
9. <http://endoscopy.com.ua/> - Асоціація ендоскопічних хірургів України
10. <http://thoracic-surgery.com.ua/> - Асоціація торакальних хірургів України
11. <https://youcontrol.com.ua/> - Асоціація судинних хірургів України

## Тема: Захворювання паращитовидних залоз.

### Мета:

#### Знати:

- Знати клінічну анатомію та фізіологію паращитовидних залоз.
  - знати класифікацію, структуру, можливі ускладнення захворювань паращитовидних залоз.
  - засвоїти клінічні ознаки та рентгенологічну семіотику захворювань паращитовидних залоз.
  - знати будову, можливі ускладнення захворювань паращитовидних залоз.
  - знати причини, види, клініко-рентгенологічну характеристику та методи хірургічної корекції захворювань паращитовидних залоз.
- **Основні поняття:** анатомія та фізіологія паращитовидних залоз. ускладнення захворювань паращитовидних залоз. методи хірургічної корекції захворювань паращитовидних залоз.

## План

### 13. Теоретичні питання:

#### Гіперпаратиреоз

Гіперпаратиреоз - захворювання, обумовлене надлишковою секрецією паратгормону і що характеризується вираженим порушенням обміну кальцію та фосфору. Розрізняють первинний, вторинний та третинний гіперпаратиреоз.

Первинний гіперпаратиреоз (хвороба Реклінгхаузена, остеодистрофія фіброзна генералізована) характеризується підвищеним вмістом паратгормону та пов'язаними з цими ураженнями кісткової системи, нирок, шлунку та дванадцятипалої кишки, підшлункової залози, а також психічними розладами.

Первинний гіперпаратиреоз викликається солітарною аденомою (80-85%), множинною аденомою (2-3%), гіперплазією (2-12%) або раком паращитовидних залоз (0,5-4,6%). Аденома або гіперплазія всіх чотирьох паращитовидних залоз може зустрічатися як прояв синдрому МЕН-1 і МЕН-ІІА (див. розділи "Пухлини щитовидної залози" та "Пухлини підшлункової залози").

Захворювання зазвичай зустрічається у віці старше 30 років, у жінок у 2-3 рази частіше, ніж у чоловіків. У патогенезі захворювання основне значення має надлишкова продукція паратгормону, що призводить до мобілізації кальцію з кісткової тканини та пригнічення реабсорбції фосфору нирками, наслідком чого є розвиток гіперкальціємії, гіперкальціурії, гіпофосфатемії та подальші зміни інших органів та систем.

Клінічна картина та діагностика. Розрізняють такі клінічні форми гіперпаратиреозу: ниркову, кісткову, шлунково-кишкову, серцево-судинну та ін.

Найбільш частими скаргами є загальна слабкість, втрата апетиту, нудота, блювання, запор, схуднення, біль у кістках, м'язах, суглобах, слабкість м'язів кінцівок. Нерідко приєднуються полідипсія, поліурія, зміна психіки (депресія), судоми, коматозний стан. При нирковій формі (30-60%) пацієнтів зазвичай турбують ниркові коліки, гематурія, поліурія. Захворювання часто протікає під маскою сечокам'яної хвороби. Приєднання

інфекції та дистрофічні зміни у нирках призводять до пієлонефриту, зрідка до нефрокальцинозу, уросепсису та ниркової недостатності (азотемія, уремія). Для кісткової форми (40-70%) характерні болі в суглобах, кістках і хребті. Спостерігається дифузна демінералізація кісткової тканини. Субперіостальна резорбція кісткової тканини особливо й у фаланг пальців кисті, розвивається остеопороз хребта. У результаті збіднення кальцієм кістки стають м'якими і гнучкими (остеомалія), при цьому виникають викривлення та патологічні переломи.

При шлунково-кишковій формі виявляють виразку шлунку та дванадцятипалої кишки у 15-20% хворих на первинний гіперпаратиреоз, що пов'язують з підвищенням вироблення гастрину як наслідку гіперкальціємії. Це призводить до гіперсекреції соляної кислоти та виразки.

Виразка шлунку може бути проявом синдрому МЕН-1 (синдрому Вернера) - поєднання пухлини (гіперплазії) навколощитовидних залоз, острівцево-клітинної пухлини підшлункової залози і пухлини гіпофіза або МЕН-ІІА. У хворих з синдромом МЕН-1 виразкова хвороба частіше розвивається при гастриномах (синдром Золлінгера-Еллісона). Гіперпаратиреоз не зустрічається при синдромі МЕН-ІІБ.

Хронічний панкреатит (7-15%) супроводжується утворенням конкрементів у протоках або відкладенням кальцію в тканину підшлункової залози (панкреокальциноз).

Діагноз ставиться на підставі анамнезу, характерних симптомів, даних рентгенологічного дослідження кісток рук, черепа, довгих трубчастих кісток, дослідження біоптату гребінця здухвинної кістки, що проводиться з метою виявлення характерної фіброостеоклазії, а також на основі дослідження нирок, шлунку та дванадцятипалої кишки, підшлункової залози, оцінки лабораторних показників (підвищення рівня паратгормону, гіперкальціємія та гіперкальціурія).

Ультразвукове дослідження (можливо, з пункційною біопсією), скінтиграфію з  $Tc$  і  $^{201}Tl$ , КТ, МРТ проводять з метою топічної діагностики та уточнення морфологічних змін парашитовидних залоз.

**Лікування.** Єдиним радикальним методом лікування є хірургічний. У передопераційному періоді для зниження рівня кальцію застосовують перорально або внутрішньовенно фосфати, біфосфонати (памід-ронат, етидронат, хлоронат та ін), вводять внутрішньовенно фізіологічний розчин (регідратація) з додаванням сульфату натрію, фуросемід. При високій гіперкальціємії (близько 4 ммоль/л) показана терапія, аналогічна такої при гіперкальціємічному кризі. Під час операції здійснюють ревізію всіх парашитовидних залоз, доцільно застосування інтраопераційного УЗД. Виявлену аденому (аденоми) парашитовидних залоз видаляють. При гіперплазії видаляють 3,5 або всі 4 залози з подальшою аутотрансплантацією паратиреоїдної тканини в м'яз передпліччя.

### **Гіперкальціємічний криз**

Гіперкальціємічний криз - гостре загрозливе для життя хворого стан, що спостерігається у 5% всіх пацієнтів з первинним гіперпаратиреозом. Розвивається, як правило, раптово (при гіперкальціємії 4 ммоль/л і більше), супроводжується нудотою, невгамовним блюванням, різкою м'язовою слабкістю, болями в кістках, інтенсивними болями в животі, підвищенням температури тіла до 40 °С, психоневрологічними порушеннями. Симптоми серцево-судинної недостатності прогресують, наростає зневоднення організму, можлива поява шлунково-кишкових кровотеч, виникнення перфоративних виразок, гострого панкреатиту та ін. діагноз з хибним "гострим животом").

Лікування. Консервативне лікування проводять з метою зниження рівня кальцію у крові. Застосовують інтенсивну терапію - інфузію розчинів для поповнення дефіциту води та електролітів, корекцію кислотно-основного стану, лікування серцево-легеневих порушень. Для зниження гіперкальціємії використовують сечогінні засоби (фуросемід та ін), форсований діурез, кальцитонін, глюкокортикостероїди, проводять гемодіаліз.

Хірургічне лікування - операцію виконують протягом найближчих годин, проте тільки після зниження рівня кальцію в крові та відновлення функції нирок. Летальність близько 20%.

**Вторинний гіперпаратиреоз** (регуляторний) обумовлений компенсаторним підвищенням продукції паратгормону у відповідь на тривалу гіпокальціємію. Причиною гіпокальціємії може бути: 1) хронічний різкий недовлік кальцію в їжі; 2) синдром мальабсорбції (наприклад, при хворобі Крона, панкреатиті та ін.); 3) хронічна ниркова недостатність (підвищення вмісту фосфатів у крові призводить до зниження рівня кальцію та ін.).

При вторинному гіперпаратиреозі розвивається гіперплазія у всіх чотирьох паращитовидних залозах.

**Третинний гіперпаратиреоз** пов'язані з розвитком автономно функціонуючої аденоми паращитовидної залози і натомість довго існуючого вторинного гіперпаратиреоза. Розвиток псевдогіперпаратиреозу виникає у випадках секреції парат-гормону або схожого з ним паратгормоноподібного білка пухлинами інших органів - бронхогенним раком, рак молочної залози та ін.

### **Гіпопаратиреоз**

Захворювання обумовлено недостатністю секреції паратгормону паращитовидними залозами, зниженням реабсорбції кальцію в канальцях нирок, зменшенням абсорбції кальцію в кишечнику, внаслідок чого розвивається гіпокальціємія.

У клінічній практиці найчастіше зустрічається післяопераційний гіпопаратиреоз, обумовлений випадковим або вимушеним видаленням паращитовидних залоз при операціях на щитовидній залозі (0,5-3%), особливо при їх локалізації в тканині щитовидної залози. Рідше спостерігається гіпопаратиреоз при променевої терапії, аутоімунних захворюваннях (поліендокринні аутоімунні синдроми), внаслідок вродженої відсутності або недорозвитку околотитовидних залоз, після операцій на околотитовидних залозах з приводу гіперпаратиреозу.

У патогенезі захворювання ключову роль грають гіпокальціємія та гіперфосфатемія. Клінічна картина та діагностика. Гіпопаратиреоз характеризується низьким вмістом кальцію в крові, нападами хворобливих тонічних судом. Найчастіше судоми виникають у м'язах обличчя (сардонічна посмішка), верхніх кінцівок ("рука акушера"), нижніх кінцівок ("кінська стопа"). Вони супроводжуються болями в животі, зумовленими спазмом м'язів черевної стінки та гладкою мускулатурою кишечника. Може виникнути ларингоспазм, бронхоспазм із розвитком асфіксії.

При латентній (прихованій) тетанії на відміну від явної напади можуть бути викликані шляхом застосування спеціальних діагностичних проб: при биття попереду зовнішнього слухового проходу, у місці виходу лицевого нерва виникає скорочення м'язів обличчя (симптом Хвостека); при накладенні джгута на область плеча через 2-3 хв спостерігаються судоми м'язів кисті (симптом Труссо - "рука акушера"); при биття у зовнішнього краю очниці настає скорочення кругового м'яза повік і лобового м'яза (симптом Вейса).

Лабораторні дослідження характеризуються відомою тріадою – гіпокальціємією, гіперфосфатемією та гіпокальціурією. Післяопераційна транзиторна гіпокальціємія може бути обумовлена травмою або ішемією паращитовидних залоз, а також різким збільшенням поглинання кальцію кістками після усунення високого рівня гормонів щитовидної залози при операціях з приводу ДТЗ (так званий кістковий голод). У разі постійної гіпокальціємії показано визначення рівня парат-гормону.

Лікування. Приступи тетанії купірують повільним внутрішньовенним введенням 10% розчину хлориду кальцію або кальцію глюконату. Основну роль лікуванні гіпопаратиреозу відводять вітаміну D2 (кальциферол, ерго-кальциферол — 50—100 тис. ОД/сутки) і D3 (холекальциферол) разом із препаратами кальцію (1—2 г/сут). Рідше проводять замісну терапію паратгормоном.

### **Пухлини паращитовидних залоз**

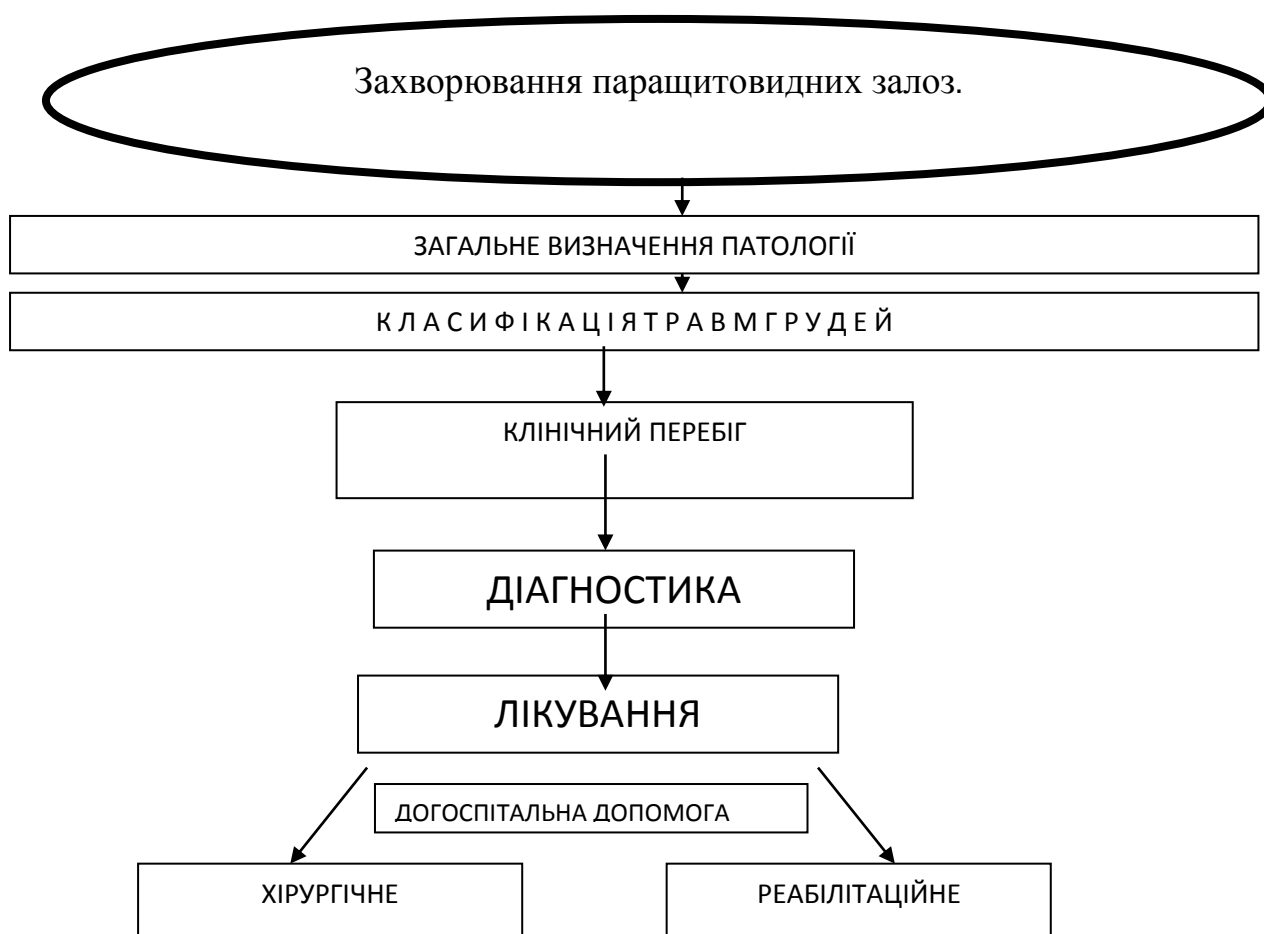Доброякісні пухлини паращитовидних залоз (аденоми) і злоякісні пухлини (рак) зустрічаються рідко і практично завжди мають гормональну активність, що є важливим діагностичним ознакою.

Аденоми частіше розвиваються з головних паратиреоцитів та локалізуються в одній із нижніх залоз. При збільшенні у розмірі декількох паращитовидних залоз слід провести диференціальний діагноз з гіперплазією. У клінічній картині першому плані виступають явища гіперпаратиреозу. У топічній діагностиці велике значення надають УЗД з тонкогальною біопсією, комбінованого радіоізотопного дослідження з  $^{201}\text{Tl}$  і  $^{99\text{Tc}}$ , КТ і МРТ. У складних діагностичних випадках виконують селективну артеріографію та селективний забір венозної крові для дослідження рівня паратгормону. Лікування хірургічне – видалення аденоми.

### Питання для самоконтролю:

- Хірургічна анатомія паращитовидних залоз..
- Класифікація захворювань паращитовидних залоз.. Клініка Первинного гіперпаратиреозу. Можливі ускладнення.
- Діагностика Первинного гіперпаратиреозу. Допоміжні методи діагностики. Лікування Первинного гіперпаратиреозу.
- Клініка, діагностика гіпопаратиреозу.
- Диференціальний діагноз гіпопаратиреозу.
- лікування гіпопаратиреозу
- Диференціальний діагноз гіпер- і гіпопаратиреозу

### Орієнтовні завдання для опрацювання теоретичного матеріалу:



### 14. Практичні роботи (завдання), які виконуватимуться:

- вміти обрати лікувальні тактику при захворюваннях паращитовидних залоз.
- засвоїти клінічні ознаки та рентгенологічну семіотику захворювань паращитовидних залоз.

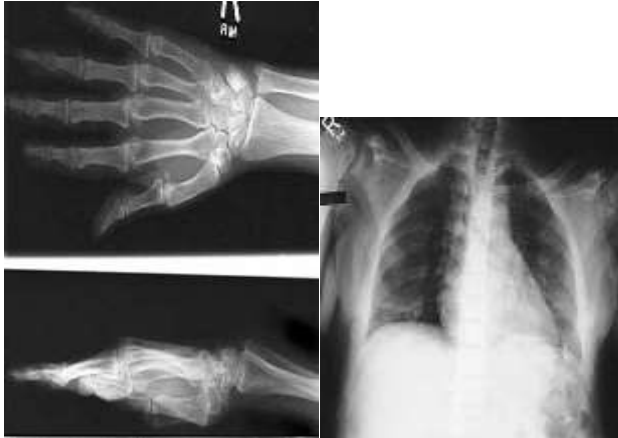- вміти обрати лікувальні тактику при захворюваннях парашитовидних залоз.

### 3. Тестові завдання для самоконтролю:

1. Хвора скаржиться на швидку стомлюваність, сонливість, сухість шкіри, випадання волосся, набряк обличчя. Місяць тому оперувалася з приводу тиреотоксикозу. Функція якої залози порушена у хворої?
  - A** Щитовидної (гіпотериоз), внаслідок порушень техніки операції
  - B** Гіпофізу, внаслідок пухлини
  - C** Надниркових (гіпернефрома)
  - D** \*Парашитовидних, внаслідок видалення під час операції
  - E** Яєчника, внаслідок пухлини
2. Хвора 63 років оперована з приводу багатовузлового еутиреоїдного зобу великих розмірів. З технічними труднощами вимушено виконана субтотальна резекція обох долей щитовидної залози. На 4-й день після операції з'явилися судомні м'язів обличчя верхніх кінцівок, біль в животі. Позитивні симптоми Хвостека і Труссо. Чим найімовірніше зумовлений такий стан хворої?
  - A** Недостатністю парашитовидних залоз
  - B** \*Післяопераційним гіпотиреозом
  - C** Тиреотоксичним кризом
  - D** Пошкодженням зворотнього нерву
  - E** Трахеомаліцією
3. У хворої М., 26 років, оперованої з приводу дифузного токсичного зоба III ступеню тиреотоксикозу середньої важкості на 2 добу після операції з'явилися судороги. Симптоми Хвостека, Труссо позитивні. Хвора скаржиться на болі в області серця. На ЕКГ - подовження інтервалу Q-T. Яке ускладнення виникло у хворої?
  - A** \* Гіпопаратиреоз
  - B** Гіперпаратиреоз
  - C** Тиреотоксичний криз
  - D** Парез гортанних нервів
  - E** Тиреотоксична міокардіодистрофія
4. Хвора 35-ти років на 2 добу після операції з приводу змішаного токсичного зобу IV скаржиться на біль у ділянці серця. На ЕКГ: подовження інтервалу Q-T. Симптоми Хвостека, Труссо чітко не визначені. Виставлено попередній діагноз прихованої тетанії. Яке дослідження треба провести для підтвердження діагнозу?
  - A.** \*Визначити вміст кальцію і фосфору у крові
  - B.** Визначити вміст тиреотропного гормону
  - C.** Визначити вміст калію
  - D.** Визначити вміст натрію
  - E.** Визначити вміст тиреоїдних гормонів у крові
5. У дитини 3-х місяців з ознаками рахіту мають місце симптоми Хвостека, Труссо, Маслової. Добу тому батьки спостерігали напад ціанозу, витрішкуватість, дитина не дихала, вкрилась липким потом. Через одну хвилину настав гучний вдих, після чого стан нормалізувався. Яка основа виникнення вищезазначених симптомів?
  - Зниження рівня фосфору крові**
    - A.** Метаболічний ацидоз
    - B.** \*Зниження рівня кальцію крові
    - C.** Підвищення рівня кальцію крові
    - D.** Підвищення рівня фосфору крові

6. 30-річна жінка скаржиться на слабкість, болі в кістках; відмічається підвищення рівня паратгормона, і рівня кальцію в сироватці крові 15,2 ммоль / л. данні рентген дослідження представленні на малюнках. Найбільш ймовірний діагноз.

- А. саркоїдоз
- В. Вітамін D інтоксикація
- С. Хвороба Педжета
- Д. метастатична карцинома
- Е. \*Первинний гіперпаратиреоз



#### 4. Індивідуальні завдання для здобувачів вищої освіти з теми:

Не є доцільними.

#### 8. Список рекомендованої літератури.

##### Основна

- 1) Півторак В. І., Кобзар О.Б. та ін. Клінічна анатомія та оперативна хірургія. Том 1 Підручник для ВМНЗ III—IV р.а.: : 2021/ с./ мм /
- 2) Березницький Я. С.(за ред.) Хірургія. Підручник для ВМНЗ IV р.а.: Рекомендовано вч.радою ДЗ“Дніпропетровська медична академія МОЗ Україн: 2020/ 528 с./ 203x260x25 мм / тв.лам.
- 3) Кондратенко П.Г., Русін В.І. (за ред.) Хірургія. Т1. Підручник для ВМНЗ III—IV р.а.: Рекомендовано вч.радою Донецького нац.мед.ун-ту: 2019/ 704 с./ 203x260x40 мм / тв.лам.
- 4) Сабадишин Р. О., Рижковський В. О. та ін. Хірургія. Т.2. Спеціальна хірургія. Підручник для ВМНЗ I—III р. а.: Рекомендовано науково-метод.радою Рівненськ.держ.баз.мед.коледжу: 2018/ 608 с./ 203x260x35 мм / тв.лам
- 5) «Хірургія» (навч. посіб.), Грубник В.В., Ковальчук Л.Я., 544 ст. 2020

##### Додаткова

- 1) **Анатомічний атлас людини:** Переклад з 8-го англійського видання: чотиримов. вид. (укр., англ., рос., лат.). — 3-тє вид. / Фредерік Мартіні. — К., 2018. — 128 с.; 250 іл., м'яка пал., (ст. 5 пр.).
- 2) **Хірургічні хвороби:** Підручник для мед. ун-тів, інст., акад. — 2-ге вид., випр. Затверджено МОН / За ред. П.Д. Фоміна, Я.С. Березницького. — К., 2017. — 408 с. + 8 с. кольор. вкл., тв. пал., (ст. 8 пр.).

## 6. Електронні інформаційні ресурси

1. <http://moz.gov.ua> – Міністерство охорони здоров'я України
2. [www.ama-assn.org](http://www.ama-assn.org) – Американська медична асоціація / [American Medical Association](http://www.ama-assn.org)
3. [www.who.int](http://www.who.int) – Всесвітня організація охорони здоров'я
4. [www.dec.gov.ua/mtd/home/](http://www.dec.gov.ua/mtd/home/) - Державний експертний центр МОЗ України
5. <http://bma.org.uk> – Британська медична асоціація
6. [www.gmc-uk.org](http://www.gmc-uk.org) - General Medical Council (GMC)
7. [www.bundesaerztekammer.de](http://www.bundesaerztekammer.de) – Німецька медична асоціація
8. <http://medforum.in.ua/partners>- Асоціація хірургів України
9. <http://endoscopy.com.ua/> - Асоціація ендоскопічних хірургів України
10. <http://thoracic-surgery.com.ua/> - Асоціація торакальних хірургів України
11. <https://youcontrol.com.ua/> - Асоціація судинних хірургів України

## Тема: Захворювання наднирників.

### Мета:

- *знати:*

- Знати клінічну анатомію та фізіологію наднирників.
- знати класифікацію, структуру, можливі ускладнення захворювань наднирників.
- засвоїти клінічні ознаки та рентгенологічну симеотику захворювань наднирників.
- знати можливі ускладнення захворювань наднирників.
- знати причини, види, клініко-рентгенологічну характеристику та методи хірургічної корекції захворювань наднирників.

3.4. На основі теоретичних знань з теми:

- *оволодіти методиками /вміти/:*

- вміти обрати лікувальні тактику при захворюваннях наднирників.
- засвоїти клінічні ознаки та данні додаткових методів дослідження захворювань наднирників.

**Основні поняття:** анатомія та фізіологія наднирників. Ускладнення захворювань наднирників. Клінічні ознаки. Методи хірургічної корекції захворювань наднирників.

## План

### 15. Теоретичні питання:

*Тези змісту:*

## ПУХЛИНИ КОРКОВОГО ШАРУ НАДНИРНИКІВ

### Етіологія, патогенез, чинники ризику

Пухлини наднирників часто діагностуються випадково під час проведення обстеження з приводу інших захворювань (хронічний гепатит і панкреатит, нирковокам'яна хвороба тощо).



Приблизно в 1% людей у загальній популяції виявляють пухлини наднирника діаметром від декількох міліметрів до 20 см і більше, при цьому без специфічних клінічних проявів. Такі пухлини називають «інциденталомами» наднирників. Доброякісні та злоякісні пухлини наднирників можуть бути як гормонально неактивними, так і проявляти гормональну активність – виробляти кортизол, альдостерон, андрогени, естрогени.

Етіологія пухлинного росту не встановлена, хоча є дані про хромосомні порушення (генні мутації та делеції), активацію онкогенів, чинників росту пухлин, що можна вважати вірогідним механізмом молекулярного патогенезу.

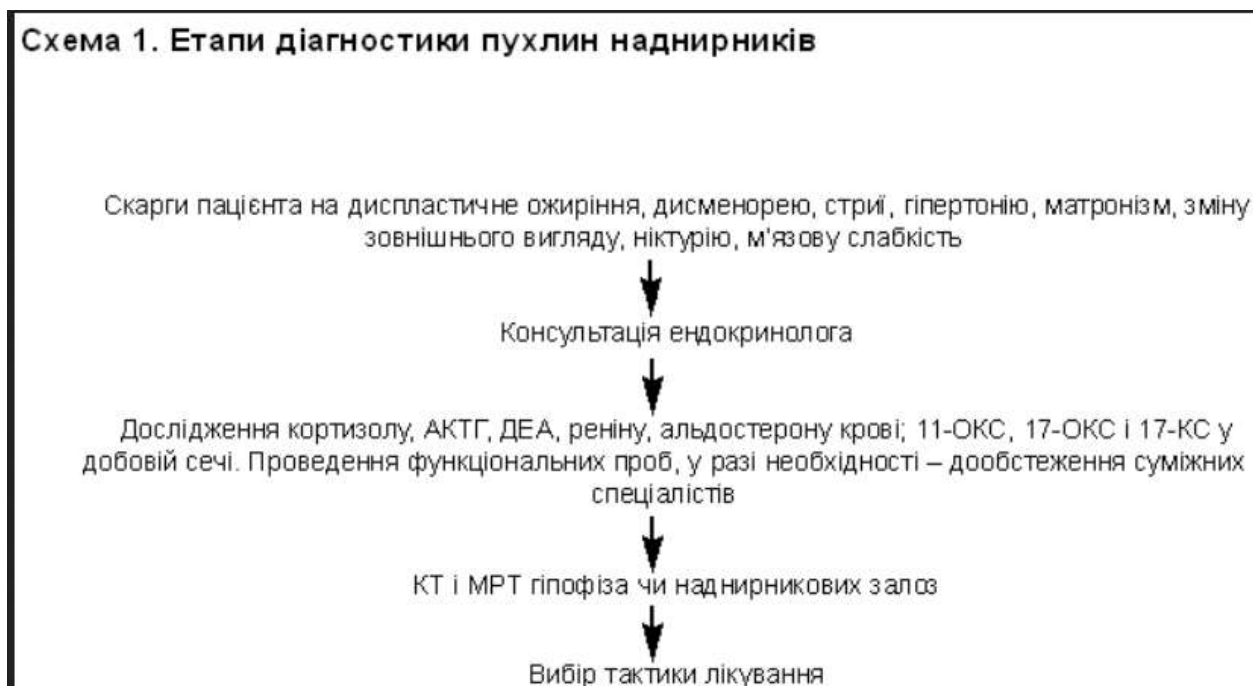У випадку гормонально активних пухлин патогенез захворювання залежить від виду гормонів, які секретує пухлина. Більшість гормонально активних пухлин секретують кортизол, рідше – андрогени, естрогени чи альдостерон. Змішані форми гормональної секреції зустрічаються майже в 75% випадків. Залежно від превалуючої гормональної секреції виділяють 4 основні синдроми гіперкортицизму:

1. Синдром Іценка-Кушинга – гіперпродукція глюкокортикоїдів.
2. Синдром вірилізації (адреногенітальний синдром) – гіперпродукція андрогенів.
3. Синдром фемінізації – гіперпродукція естрогенів.
4. Гіперальдостеронізм – гіперпродукція мінералокортикоїдів.

Найчастіше зустрічається комбінація синдрому Іценка-Кушинга з вірильним синдромом.

Серед усіх гормонально активних пухлин кори наднирників найпоширенішою є кортикостерома, яка в значній кількості синтезує глюкокортикоїди (переважно кортизол) і мінералокортикоїди, а також андрогени і частково естрогени.

Кортикостерома (глюкостерома). Клінічна картина патології зумовлена порушенням функції системи гіпоталамус-гіпофіз-надниркові залози з вираженими ознаками гіперкортицизму, який ідентичний із синдромом Іценка-Кушинга, основні синдроми якого представлені на схемі 1.



Перебіг злоякісної гормонально активної пухлини наднирника характеризується швидким наростанням симптоматики і прогресуючим погіршенням стану хворих, що помітно відрізняє цю патологію від аналогічних за клінікою захворювань на ґрунті доброякісних аденом наднирників (адренокортикальні аденоми) і гіперпластичних процесів у надниркових залозах (хвороба Іценка-Кушинга).

Слід зазначити визначену послідовність розвитку клінічних синдромів при гормонально активних пухлинах наднирників. Ранніми ознаками пухлин з клінікою синдрому Іценка-Кушинга є порушення статевої функції, так званий гетеросексуальний синдром (від 77 до 100%): розлади менструального циклу (аж до стійкої аменореї і безплідності), зниження лібідо у жінок і потенції у чоловіків, різного ступеня гірсутизм й облісіння волосяної частини голови,

наявність висипання на шкірі (acnae vulgaris) як у жінок, так і у чоловіків, можлива лакторея (до 23% випадків).

У хворих спостерігається виражене диспластичне ожиріння з переважним скупченням жиру в ділянці обличчя, плечового поясу, передньої черевної стінки, зі схудненням кінцівок за рахунок проксимальних аміотрофій; гіперемія й одутлість обличчя (матронізм). Шкіра стає сухою, тургор її знижується, з'являються типові широкі, звиті, синюшно-багряні смуги розтягання («стриї»), що локалізуються на тулубі, кінцівках. Часто відмічають трофічні процеси на шкірі гомілок.

Синдром артеріальної гіпертензії інколи супроводжується розвитком недостатності кровообігу, серцево-судинними порушеннями.

До розладу статевої функції, збільшення маси тіла, гіпертонії, зміни шкірного покриву і зовнішності згодом додаються остеопороз, розлад вуглеводного обміну (від порушень толерантності до вуглеводів до стероїдного ЦД). Клінічна картина доповнюється вираженим астено-депресивним синдромом, різкою слабкістю, болями в попереку, кінцівках, головним болем.

Андростерома. Ці пухлини в значній кількості секретують андрогени – дегідроепіандростерон (ДЕА) і дегідроепіандростерон-сульфат (ДЕА-с), які є маркерами андрогенів надниркових залоз, а також андростендіон, 11-ОН-андростендіон, тестостерон, що і зумовлює клінічну картину. У жінок пухлини діагностуються вдвічі частіше, ніж у чоловіків. Часто ці пухлини злоякісні, тож навіть після видалення можуть рецидивувати. Бувають випадки проростання капсули злоякісної пухлини та її розповсюдження на тканину нирки. Метастазує злоякісна андростерома в легені, печінку, нирки.

Першими клінічними ознаками андрогенпродукуючої пухлини наднирників є порушення статевої функції, а потім додаються явища маскулізації й дефемінізації. Найчіткіше вірильний синдром виявляється у жінок у вигляді гіпоплазії молочних залоз, зміни тембру голосу, появи акне на шкірі, випадіння волосся на голові, гіпертрофії клітора. Паралельно відзначається аменорея, безплідність, часто – артеріальна гіпертонія. У дітей клініка супроводжується синдромом несправжнього передчасного статевого дозрівання за ізосексуальним типом у хлопчиків і гетеросексуальним – у дівчаток. Інколи клініка андростероми поєднується з явищами гіперкортицизму за типом синдрому Іценка-Кушинга.

Кортикоестрома. Пухлина кори наднирників з гіперпродукцією естрогенів зустрічається рідко. Описана у чоловіків і дітей обох статей, у дорослих жінок виявляють випадково, позаяк фемінізацію жінок клінічно виявити неможливо. У жінок кортикоестрому діагностують у разі її поєднання з ознаками синдрому Іценка-Кушинга. Клініка характеризується розвитком елементів фемінізації чоловіків: гінекомастія, зміна статури, припинення росту бороди і вусів, атрофія яєчок, імпотенція, олігоспермія, хоча розміри статевого члена і передміхурової залози залишаються нормальними; інколи гіпертонія, збільшення маси тіла, підвищена втомлюваність, депресія. Ці пухлини зазвичай великого розміру і легко пальпуються. Інколи кортикоестрома комбінується з іншими пухлинами кори надниркових залоз.

Альдостерома. Клініка пухлини характеризується артеріальною гіпертензією, тахікардією, м'язовою слабкістю (міастенія). Міастенія може бути виражена від легкої м'язової слабкості до тяжких псевдопаралітичних станів. Характерним є зниження концентраційної функції нирок, поліурія, полідипсія, ніктурія, гіпоізостенурія, піелонефрити. Знижується толерантність до вуглеводів. Пацієнти скаржаться на головний біль, переважно у лобних долях, запаморочення, задишку. Інколи відмічають біль у попереку.

Інциденталоми наднирників. Хворі з гормонально не функціонуючими пухлинами приходять до лікаря зі скаргами на біль у животі, попереку, підребір'ї, зниження апетиту, апатію. З-поміж менш розповсюджених симптомів – втрата ваги, інколи – гематурія, варикоцеле і порушення ритму дихання. Частина гормонально неактивних («німих») пухлин не мають визначеної клінічної симптоматики. При значних розмірах ці пухлини можуть бути доступними для пальпації, викликати порушення з боку розташованих поруч органів, судин і нервів. АТ зазвичай у нормі.

#### **Класифікації та приклади формулювання діагнозу**

Новоутворення кори надниркових залоз розподіляють на:

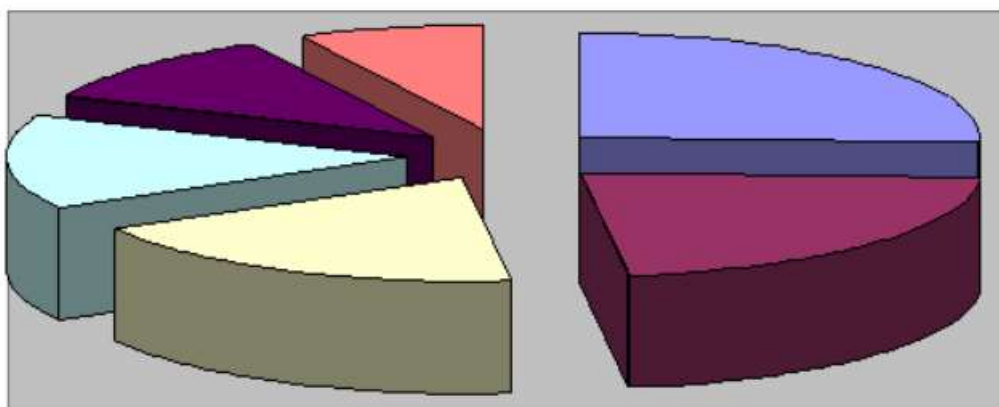
- 1) гормонально активні;
- 2) гормонально неактивні (так звані інциденталомии кори наднирників).

За характером росту пухлини поділяють на:

- 1) доброякісні (насамперед, це аденоми);
- 2) злоякісні.

Залежно від генезу пухлини, тобто типу клітин кори наднирника, з яких сформована пухлина, розрізняють такі:

- 1) кортикостерома (більш точна назва – глюкокортикоидна);
- 2) андростерома;
- 3) кортикоестрома;
- 4) альдостерома;
- 5) змішані пухлини – кортикоандростероми, кортикоальдостероми та інші;
- 6) комбіновані пухлини – сформовані з кори і мозкового шару надниркових залоз.



■ кортикостерома	■ андростерома	■ кртикоестрома
■ альдостерома	■ змішані пухлини	■ комбіновані пухлини

### Гістологічна класифікація пухлин кори надниркових залоз

I. Епітеліальні пухлини	A. Доброякісні M8000/0 D35	1. Аденома а) світлоклітинна (спонгіоцитарна) M8373/0 б) компактноклітинна M8371/0 в) гломерульозноклітинна M8374/0 г) змішаноклітинна M8375/0
	Б. Злоякісні M8000/3 C74	1. Рак (аденокарцинома) M8370/3
II. Епітеліальні пухлиноподібні процеси D35.0	A. Вузлова гіперплазія	1. Одиночний вузол 2. Багатовузлова гіперплазія
	Б. Капсулярне вибухання	
	В. Додаткова кора наднирника	
	Г. Інші	
III. Мезенхімальні пухлини і пухлиноподібні процеси D35.0	A. Доброякісні	1. Мієлоліпома 2. Ліпома 3. Кісти 4. Інші
	Б. Злоякісні	
IV. Вторинні пухлини		
V. Пухлини, що не класифікуються		

## Міжнародна статистична класифікація хвороб надниркових залоз

Код МКХ-10	Назва рубрики
C74	Злоякісне новоутворення наднирника
C74.0	Кіркової речовини надниркової залози
C74.9	Надниркової залози не уточнено
C75	Злоякісне новоутворення інших ендокринних залоз і споріднених структур
C75.5	Аортального гломуса та іншого параганглія
C79.7	Вторинне злоякісне новоутворення наднирникової залози
D35	Доброякісне новоутворення наднирникової залози
E24	Синдром Іценка-Кушинга
E24.0	Хвороба Іценка-Кушинга, гіперадrenокортицизм, гіпофізарного походження
E24.3	Ектопічний АКТГ-синдром
E24.8	Інші стани, які характеризуються кушингоїдним синдромом
E24.9	Синдром Іценка-Кушинга неуточнений
E26	Гперальдостеронізм
E26.0	Первинний гіперальдостеронізм
E27	Інші порушення надниркових залоз
E27.0	Інші види гіперсекреції кіркової речовини надниркових залоз
E27.8	Інші уточнені порушення надниркової залози

## Приклади формулювання діагнозу

Код	Клінічний діагноз	Морфологічний діагноз
D35.0	Синдром Іценка-Кушинга	Аденома кори наднирників (кортикостерома, глюкостерома)
D35.0	Вірильний синдром	Андростерома (аденома кори наднирників)
C74	Вірильний синдром	Карцинома кори наднирників (андробластома)
E26.0	Синдром Конна (гіперальдостеронізм)	Альдостерома
C74	Синдром Конна (гіперальдостеронізм)	Рак кори наднирників
C74	Синдром фемінізації (естрогенно-генітальний синдром)	Рак кори наднирників (кортикостерома)
D35.0	Гормонально неактивна пухлина кори наднирників (інциденталома)	Аденома наднирників, кіста наднирників, мієлоліпома наднирників
C74	Синдром Іценка-Кушинга	Рак кори наднирників (кортикобластома)

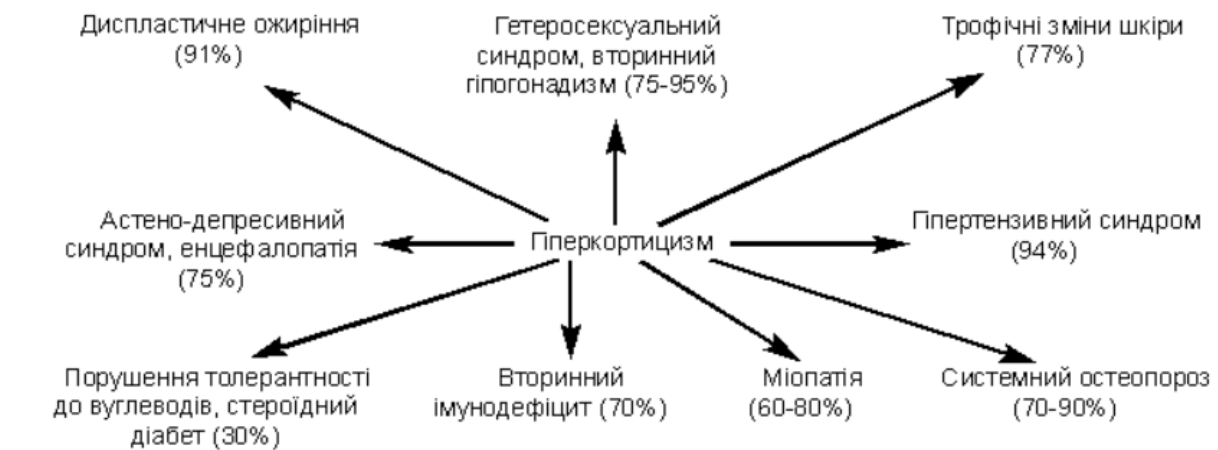
## Діагностика

Діагностику пухлин кори наднирників проводять у три етапи: аналіз анамнезу та клінічної картини захворювання; проведення основних спеціальних гормональних і додаткових лабораторних методів обстеження; топічна діагностика.

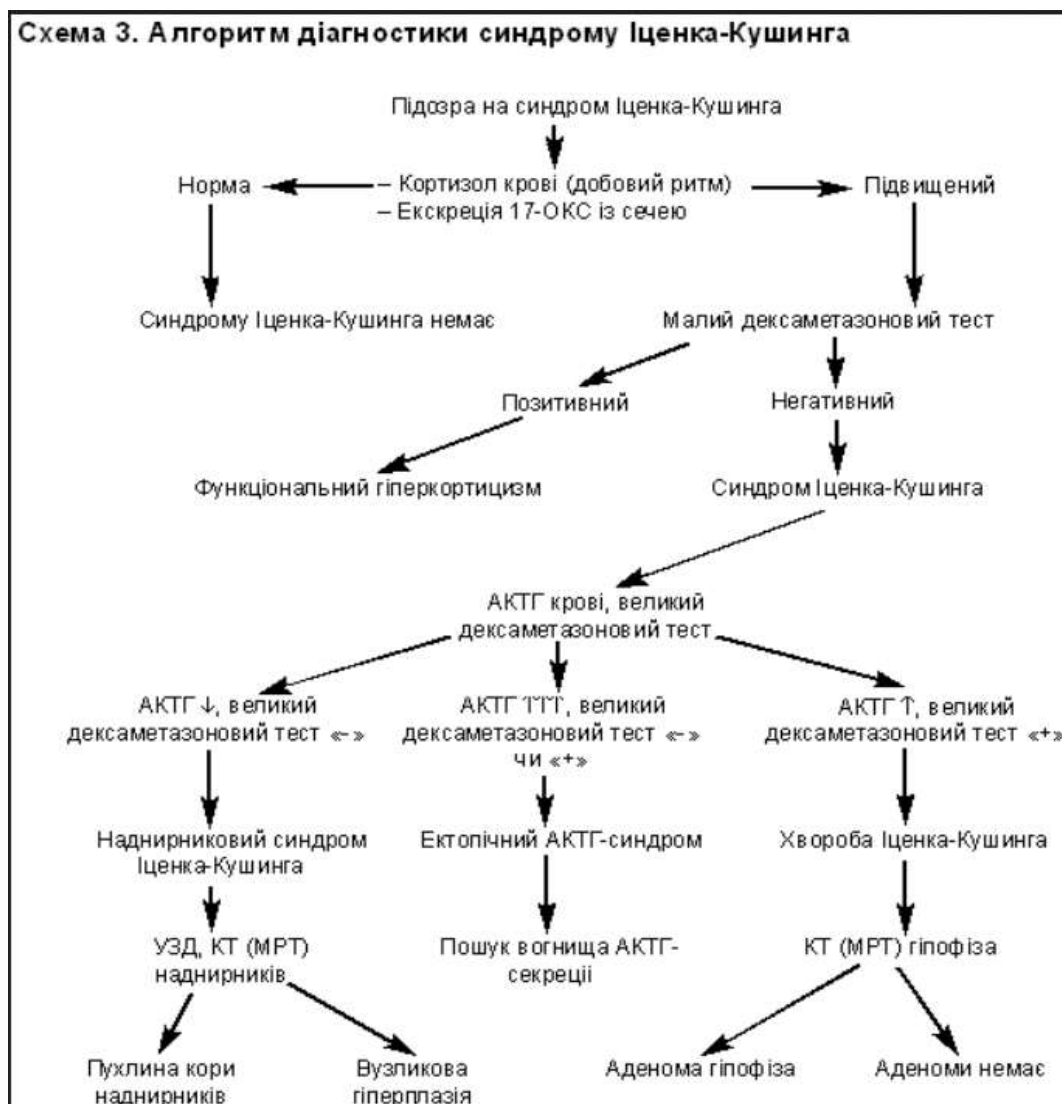
Основними в діагностиці є гормональні методи дослідження: визначення добової екскреції із сечею 11- та 17-оксикортикостероїдів (11- та 17-ОКС), 17-кетостероїдів (17-КС), кортизолу; у крові – рівень АКТГ, кортизолу, ДЕА (ДЕА-с), тестостерону, 17-β-гідроксипрогестерону (17-β-ОН-Пр), альдостерону, реніну. До важливих належать також топічні методи діагностики: УЗД зачеревного простору, КТ і МРТ надниркових залоз та гіпофіза.

Алгоритм діагностики пухлин наднирників представлений на схемі 1. На першому етапі аналізу скарг пацієнта ендокринолог з'ясовує наявність характерних ознак гіперкортицизму (схема 2). Якщо виявляють дві й більше ознак гіперкортицизму (див. схему 2), то призначають додаткове гормональне і параклінічне обстеження (див. схему 1). Алгоритм діагностики синдрому Іценка-Кушинга представлений на схемі 3.

**Схема 2. Клінічні синдроми і частота їх поширення при гіперкортицизмі**



**Схема 3. Алгоритм діагностики синдрому Іценка-Кушинга**



## Обов'язкові лабораторні дослідження:

Назва дослідження	Мета дослідження
АКТГ, кортизол плазми крові	Діагностика та диференційна діагностика синдрому Іценка-Кушинга і хвороби Іценка-Кушинга
ДЕА, ДЕА-с плазми крові	Діагностика та диференційна діагностика кортикостероми, хвороби Іценка-Кушинга, андростероми, ВДКН* і синдрому полікістозних яєчників
Альдостерон, ренін плазми крові	Діагностика та диференційна діагностика альдостеронізму і гіпертензій
Калій, натрій крові	Діагностика гіперальдостеронізму та диференційна діагностика гіперальдостеронізму, синдрому Іценка-Кушинга, хвороби Іценка-Кушинга, ВДКН
11-, 17-оксикортикостероїди, вільний кортизол добової сечі та диференційна діагностика	Діагностика та диференційна діагностика пухлин наднирників, хвороби Іценка-Кушинга
17-кетостероїди добової сечі	Діагностика синдрому Іценка-Кушинга, хвороби Іценка-Кушинга, андростероми
Кальцій крові	
Загальний аналіз крові	
Загальний аналіз сечі	
Глюкоза крові/ТТГ	

\*ВДКН – вроджена дисфункція кори наднирників.

## За наявності показань

Назва дослідження	Мета дослідження	Норма
Біохімія крові		*
Коагулограма		*
Імунологія		
17-ОН-прогестерон крові	Для диференціації ВДКН і андростероми	*
Вільний тестостерон крові	Для диференційної діагностики андростероми, ВДКМ і СПКЯ *	
ЛГ, ФСГ, пролактин, естрадіол, прогестерон крові	Диференційна діагностика кортикостероми	*
Катехоламіни, ВМК, дофамін добової сечі (або в крові)	Диференційна діагностика ендокринної та інших гіпертензій і андростероми	*
Каріотипування лімфоцитів крові	Диференційна діагностика кортикостероми, андростероми і синдрому Клайнфельтера, ВДКН	*

\* Залежно від методики визначення показників.

## Інструментальні та інші методи діагностики. Обов'язкові:

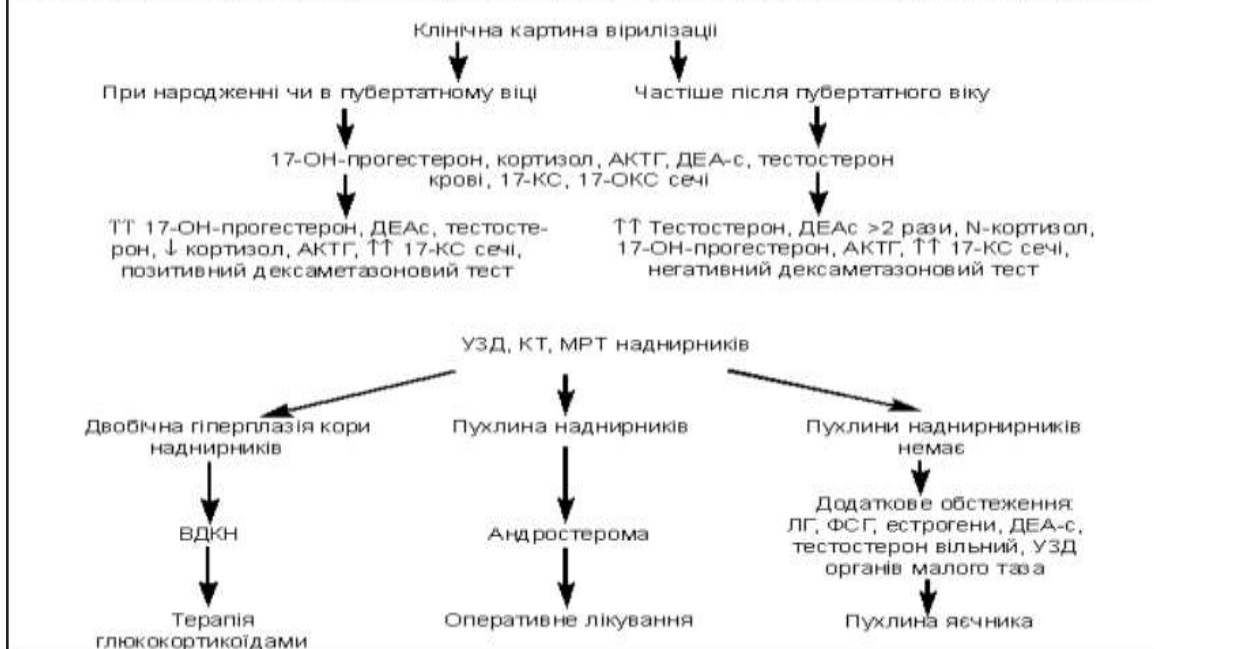Метод діагностики	Мета діагностики
Ультрасонографія наднирників (+ доплерографія)	Визначення розмірів і структури наднирників, виявлення новоутворень
КТ та/чи МРТ наднирників	Топічна діагностика, визначення розмірів і структури новоутворень; діагностика й розміри регіонарних лімфатичних вузлів; визначення стану паранефральної клітковини
КТ та/чи МРТ гіпофіза	Топічна діагностика пухлин гіпофіза
Ангіографія наднирників з роздільним забором крові з їх вен	Визначення концентрації гормонів наднирників для диференційної діагностики пухлин і дисфункції кори наднирників
Ультрасонографія органів черевної порожнини, нирок	
ЕКГ	
Сцинтиграфія із застосуванням ізотопів: – N-P59 (J -6β-йодометил-норхолестерин); – сцинтадрен (селенометил-норхолестерин); – йодохолестерин	Для визначення функціональної активності пухлин наднирників

Інструментальні та інші методи діагностики: За наявності показань

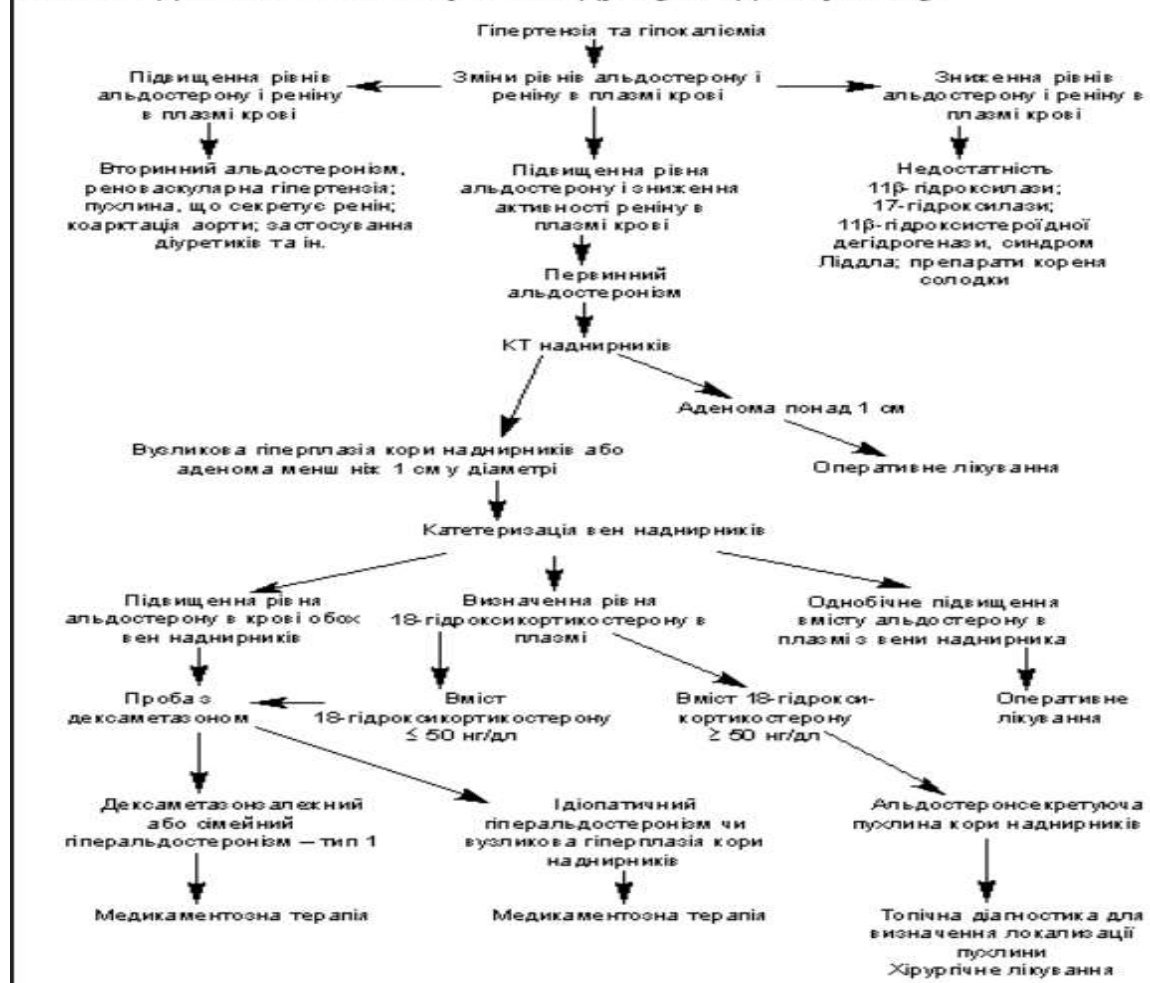Метод діагностики	Мета діагностики
ТАПБ	Диференціація злоякісності процесу
УЗД органів малого тазу	Для діагностики і диференційної діагностики андростероми та склерополікістозу яєчників

Консультації суміжних спеціалістів. Обов'язкові: окуліста, кардіолога, невропатолога. За наявності показань: гінеколога/андролога, нефролога, гастроентеролога, генетика.

**Схема 4. Алгоритм діагностики та диференціальної діагностики андростероми**



**Схема 5. Діагностичний алгоритм синдрому альдостеронізму**



У разі неповної клінічної картини і незначних змінах гормональних показників для підтвердження діагнозу проводять додаткові функціональні тести з метопіроном, дексаметазоном (малий і великий).

Методика проведення:

1. Малий дексаметазоновий тест проводять в умовах стаціонару через добу після госпіталізації. Передбачається приймання дексаметазону по 0,5 мг кожні 6 год упродовж 2-х діб. До і після призначення дексаметазону визначають вміст 17-ОКС і 17-КС у добовій сечі та кортизолу в крові.

2. Великий дексаметазоновий тест проводять після малого, якщо при проведенні останнього не відбувається достатнього зниження екскреції 17-ОКС і 17-КС та кортизолу в крові. При проведенні великого тесту дексаметазон призначають у дозі 2 мг кожні 6 год упродовж 2-х діб (8 мг/добу). До початку і після закінчення тесту досліджують вміст кортизолу в крові та 17-ОКС і 17-КС у добовій сечі.

3. Пробу з метопіроном проводять з метою диференціальної діагностики хвороби і синдрому Іценка-Кушинга. До початку проведення проби визначають екскрецію 17-ОКС у добовій сечі, з тим пацієнт приймає метопірон у дозі 500 мг кожні 4 год (загалом 6 разів). Після завершення проби знову визначають добову екскрецію 17-ОКС.

Пояснення результатів.

Дексаметазон є блокатором секреції АКТГ. У здорових осіб це призводить до пригнічення секреції кортикостероїдів наднирниками і відповідно до зменшення екскреції їх метаболітів.

1. У хворих із гіпоталамічним синдромом й ознаками гіперкортицизму при проведенні малої проби екскреція 17-ОКС і рівень кортизолу в крові зменшуються порівняно з вихідними показниками у 2 рази і більше. Подібне не спостерігається за наявності ендogenous гіперкортицизму – хвороби Іценка-Кушинга чи синдрому Кушинга.

2. У хворих із хворобою Іценка-Кушинга при проведенні великої проби з дексаметазоном також під впливом останнього пригнічується секреція АКТГ, а відповідно й екскреція 17-ОКС. Знижується також рівень кортизолу в крові, а при синдромі Кушинга (гормон-продукуюча пухлина наднирників) цього не відбувається.

3. Метопірон пригнічує активність 11 $\beta$ -гідроксилази, що призводить до зниження секреції кортизолу, альдостерону і кортикостерону. Зменшення концентрації кортизолу в крові за механізмом «зворотного зв'язку» призводить до підвищення секреції АКТГ із наступною стимуляцією утворення КС. Однак у зв'язку з блокадою 11 $\beta$ -гідроксилази у великій кількості синтезуються тільки попередники кортизолу (17-гідрокси-11-дезоксикортикостерон, або S-речовина). При хворобі Іценка-Кушинга після призначення метопірону секреція 17-ОКС із сечею підвищується, а при синдромі Іценка-Кушинга вона не змінюється.

Примітки. У практично здорових осіб екскреція 17-ОКС із сечею під впливом метопірону також підвищується до 28 мкмоль/добу, а при хворобі Іценка-Кушинга – більш виражено (28 мкмоль/добу).

При визначенні лише 17-ОКС інформативність проб не перевищує 45%. Визначення додатково й кортизолу плазми підвищує інформативність тесту до 60-70%. Ускладнень немає.

#### **Диференційна діагностика**

Диференціальну діагностику пухлин кори надниркових залоз проводять з хворобою Іценка-Кушинга, гіпоталамічним синдромом, ВДКН, склерополікістозом яєчників, деякими нозологічними формами вродженої патології статевих залоз, пубертатною гінекомастією, феохромоцитомою та іншими типами гіпертензій.

Диференціальну діагностику пухлин кори наднирників передусім проводять із хворобою Іценка-Кушинга й АКТГ-ектопованим синдромом.

Диференціація андростероми проводиться передусім із ВДКН (схема 4) і склерополікістозом яєчників, а також з пухлинами яєчників. Для цього обов'язково застосовують додаткове гормональне обстеження з проведенням спеціальних тестів. При пухлинах яєчника (аренобластома та ін.), яким також притаманна вірилізація, екскреція 17-КС помірно підвищена, 17-ОН-прогестерон у нормі й підвищений рівень ДЕА в крові. У таких випадках потрібне додаткове обстеження гінеколога, УЗД і/чи МРТ органів малого таза.



У чоловіків пухлина яєчника, яка розвивається з клітин Лейдіга, проявляється клінікою андростероми, проте пальпаторно виявляється значне збільшення одного яєчка. 17-КС у добовій сечі при цьому підвищені помірно, а вільний тестостерон крові значно підвищений.

Варто зауважити, що деякі гепатоми, як правило злоякісні, можуть секретувати гонадотропіни і внаслідок цього призводити до появи ознак передчасного статевих розвитку та вірилізації. Збільшена печінка, підвищений рівень гонадотропінів і нормальна концентрація 17-ОН-прогестерону та ДЕА (ДЕА-с) у крові, нормальна екскреція 17-КС, 17-ОКС із сечею за добу допомагають правильній діагностиці.

Кортикостероми диференціюють із синдромом Іценка-Кушинга, пубертатною гінекомастією, гіпоталамічним синдромом, синдромом Клайнфельтера, оваріальними і тестикулярними естрогенпродукуючими пухлинами. Для цього визначають каріотип, рівень статевих гормонів і гонадотропінів, їх добовий ритм; проводять функціональні проби (див. «Обов'язкові та додаткові лабораторні обстеження», схеми 2 і 3), консультації суміжних спеціалістів. При синдромі Клайнфельтера, коли також спостерігається двобічна гінекомастія, під час проведення каріотипування лімфоцитів периферичної крові виявляється хромосомний набір 47, XXV, у крові значно підвищений рівень гонадотропінів, а тестостерон знижений, що дає підставу для правильної діагностики. Гінекомастія зустрічається при тиреотоксикозі та захворюваннях печінки, при вживанні деяких лікарських препаратів: резерпін, наперстянка, мепробамат.

Помірна транзиторна гінекомастія зустрічається в підлітків, але додаткове гормональне обстеження не виявляє змін у цих показниках.

У разі підозри на альдостерому проводять диференціальну діагностику з синдромом Біглієри (дефект 17 $\beta$ -гідроксилази) та ін. Гіпертензивними формами адреногенітального синдрому – ВДКН, із феохромоцитомою (значне підвищення катехоламінів і ВМК у сечі та крові), глюкокортикоїдною гіпертензією при синдромі Іценка-Кушинга (див. схеми 3 і 5), гіпертензією при гіпоталамічному синдромі, патології нирок, тиреотоксикозі (схема 5). Часто гіпертензія розвивається при довготривалому вживанні препаратів кореня солодки, ртутних паст і мазей тощо.

#### **Лікування.**

Усі хворі з пухлинами наднирників, які мають ознаки гормональної активності чи злоякісного росту (дані КТ, МРТ), та пухлинами розміром понад 4 см потребують хірургічного втручання – адреналектомії. За наявності злоякісного росту також видаляють паранефральну клітковину. За наявності інкурабельної пухлини можливе проведення емболізації судин, які постачають кров до пухлини, для зменшення темпів росту останньої та її гормональної активності. Операцію можуть відкласти у разі вираженої серцево-судинної недостатності, порушеннях мозкового чи коронарного кровообігу, тяжких порушеннях КЛС, електролітно-водного обміну та біохімічних і загальних аналізах сечі й крові до їх усунення.

При пухлинах наднирників без ознак гормональної активності та розміром до 4 см можливий нагляд з контролем росту кожні 6 міс. Якщо спостерігається розвиток пухлини, показано оперативне втручання.

При злоякісних пухлинах і пухлинах розміром понад 6 см проводять відкриту адреналектомію. Якщо пухлини меншого розміру, рекомендується проводити лапароскопічну адреналектомію.

Характеристика кінцевого очікуваного результату лікування

При лікуванні доброякісних гормонально неактивних пухлин хворі цілком виліковуються, працездатність зберігається.

При лікуванні доброякісних гормонально активних пухлин у результаті лікування досягається зворотний розвиток стероїдної кардіо- та енцефалопатії, стероїдного діабету, працездатність хворих буде залежати від тяжкості перебігу захворювання, кількості та тяжкості ускладнень (хворі можуть працювати лише за певних умов виробництва і за певним графіком). При злоякісних пухлинах наднирників після хірургічного лікування прогноз залежить від розповсюдженості процесу, агресивності пухлинного росту.

Рекомендації щодо подальшої, за необхідності, медичної допомоги хворому

Після хірургічного лікування хворі потребують ретельного диспансерного нагляду, проведення повного ендокринологічного обстеження кожні 6 міс.

### **Вимоги до режиму праці, відпочинку, лікування, реабілітації**

Хворі після радикального хірургічного лікування повинні дотримуватися режиму праці (забороняється робота в нічні години або в гарячих цехах, перебування на сонці), роботу треба чергувати з відпочинком. Пацієнти потребують 8-годинного нічного сну. Профілактичні заходи і лікування мають бути неперервними, контрольованими й адекватними за тривалістю.

Методологія та критерії ефективності виконання протоколу. Ендокринологи й онкологи поліклінік, диспансерів, центрів проводять ретельний облік хворих з виявленими новоутвореннями наднирників та хворих, які оперовані з приводу пухлин кори наднирників, слідкують за проведенням контрольних обстежень (кожні 6 міс). Окремо враховують осіб після тотальної адреналектомії з хронічною наднирниковою недостатністю і коригують замісну кортикостероїдну терапію. Принципи рандомізації не передбачені. Діагностику ускладнень і побічних ефектів лікування проводять за загальноприйнятими схемами. Порядок виключення пацієнта з моніторингу не передбачений. Параметри оцінки якості життя при виконанні протоколу передбачають, що досягнення повної клініко-гормональної ремісії уможливить збереження якості життя хворих і підвищить їх працездатність. Оцінку вартості виконання протоколу проводять планові відділи відповідних установ.

### **Питання для самоконтролю:**

- Хірургічна анатомія наднирників.
- Класифікація захворювань наднирників. Клініка Первинного гіперпаратиреозу. Можливі ускладнення.
- Діагностика Первинного Гіперальдостеронізму. Допоміжні методи діагностики.
- Лікування Первинного Гіперальдостеронізму.
- Клініка, діагностика Кортикостероми.
- Диференціальний діагноз Кортикостероми.
- лікування Кортикостероми
- Клініка, діагностика Андростероми
- Диференціальний діагноз Андростероми
- Лікування Андростероми

### **Орієнтовні завдання для опрацювання теоретичного матеріалу:**

Орієнтуюча карта щодо самостійної роботи з літературою з теми заняття.

№ №	Основні завдання	Вказівки.	Дати відповіді
1.	Вивчити етіологію захворювань наднирників.	Назвати і перелікувати основні фактори і теорії, які пояснюють виникнення гіперплазії наднирників.	
2.	Клінічний перебіг хвороби Кона, феохромоцитом та ін..	Назвіть форми клінічного перебігу хвороби Кона, феохромоцитом та ін. їх основні клінічні ознаки.	
3.	Діагностика.	Приведіть основні допоміжні методи діагностики захворювань наднирників та їх ознаки.	
4.	Лікування.	Визначте тактику лікування різних форм захворювань наднирників. Приведіть схему консервативного лікування хвороби Кона,	

		феохромоміоцитами та ін., та приведіть показання до хірургічного лікування захворювань наднирників.	
--	--	---	--

## 16. Практичні роботи (завдання), які виконуватимуться:

- оволодіти технікою фізикального обстеження хворого із захворюваннями наднирників;
- провести курацію хворого із захворюваннями наднирників;
- провести диференційну діагностику захворювань наднирників;
- скласти план лікування окремих захворювань наднирників

### 1. Тестові завдання для самоконтролю:

1. Дівчина, 9 років, що страждає на адисонову хворобу, тиждень не приймала преднізолон. Раптово втратила свідомість. Об'єктивно: шкіра бліда, гіперпігментована, пульс 120/хв., малий, АТ 40/20 мм. рт. ст., тони серця приглушені. На ЕКГ знижений вольтаж зубців.

В аналізі крові – анемія, еозінофілія, 17- ОКС – 120 ммоль/л,  $\text{Na}^+$  - 110 ммоль/л,  $\text{Cl}^-$  - 80 ммоль/л,  $\text{K}^+$  - 7,0 ммоль/л. Який найбільш вірогідний діагноз?

- A* \*гостра надниркова недостатність
- B* астеничний синдром
- C* мікседематозна непритомність
- D* колапс
- E* ситуаційна непритомність

2. Хворий 48 років на протязі 3 років відмічає підвищення артеріального тиску в межах 180/120–200/100 мм рт.ст. Гіпотензивна терапія малоефективна. Скарги на м'язову слабкість, сухість у роті, поліурію, головний біль. Натрій плазми крові–155 ммоль/л, калій- 3,6 ммоль/л. Яка найбільш імовірна причина артеріальної гіпертензії.

- A* \* Первинний гіперальдостеронізм
- B* Феохромоміоцитома
- C* Гіпертонічна хвороба
- D* Ниркова гіпертензія
- E* Хвороба Іценка-Кушінга

3. Жінка 36 років скаржиться на головний біль, парестезії, м'язову слабкість, судоми, спрагу, поліурію. Об'єктивно: температура - 36,6°C, ЧДР – 18 за хв., пульс - 92 уд./хв., АТ – 180/110 мм рт. ст. Підвищеного харчування. На ЕКГ – зниження сегменту ST. Вміст калію у сироватці крові знижений, натрію – підвищений, активність реніну плазми значно знижена, концентрація альдостерону підвищена. Сеча: питома вага протягом доби не перевищує 1,008-1,011, реакція лужна. Спіронолактоновий тест позитивний. КТ: правий наднирник збільшений. Який діагноз найбільш вірогідно можна поставити хворій?

- A* \*Синдром Кона
- B* Феохромоміоцитома
- C* Синдром Іценко-Кушінга
- D* Андростерома
- E* Нецукровий діабет

4. У жінки 56 років на фоні клімаксу бувають напади, які характеризуються сильним головним болем, підвищенням артеріального тиску до 180/100 мм рт.ст, тахікардією, задишкою, загальним тремтінням. Тривалість нападу 30-40 хв. Напад закінчується сечовиведенням. До якого виду кризів можливо віднести ці напади?

- A* \*Симпато-адреналовий криз
- B* Ваго-інсулярний криз
- C* Гіпотонічний криз
- D* Гіпертонічний криз

**E** Епілептичний напад

5. Хвора М., 36 років, скаржиться на задишку під час ходьби, серцебиття, появу набряків ввечері. Ріст 164 см, маса тіла - 104 кг. Об'єктивно: хвора підвищеного живлення. Тони серця ослаблені, тахікардія. Менструальний цикл не порушений, цукор крові - 5,6 ммоль/л, функціональні проби з введенням АКТГ не порушені. На рентгенограмі турецького сідла патології не виявлено. Про яке захворювання слід думати?

**A** \*Аліментарне ожиріння

**B** Клімакс

**C** Гіпофізарне ожиріння

**D** Цукровий діабет

**E** Синдром Іценко-Кушинга (первинний гіперкортицизм)

6. У пацієнта з хворобою Аддісона після грипу з'явилися адинамія, депресія, нудота, блювання, пронос, гіпоглікемія. АТ- 75/50 мм рт.ст. В крові: зниження рівню кортикостерону, кортизолу, 13-ОКС, 17-ОКС. Який стан розвинувся у хворого?

**A** \*Гостра надниркова недостатність

**B** Гострій гастрит

**C** Гострий ентероколіт

**D** Колапс

**E** Цукровий діабет

7. Хворий 45 років з туберкульозом легень в анамнезі, після відпочинку в Криму відчув підсилення слабкості, періодичне запаморочення, послаблення випорожнення з болем в животі, необхідність додаткового підсолювання їжі. Помітив, що стан також покращується після солодкого чаю та валідолу під язик. Об'єктивно: інтенсивне потемніння шкіри, АТ 70/50 мм.рт.ст., глікемія 3,0 ммоль/л. Назвіть можливу причину погіршення стану:

**A** \*Хронічна надниркова недостатність.

**B** Цукровий діабет.

**C** Ішемічна хвороба серця.

**D** Хронічний панкреатит.

**E** Туберкульоз легенів.

8. Ви фельдшер ФАПУ. До Вас звернулася пацієнтка, якій було проведено струмектомію. У неї виявлені проблеми: в'ялість, загальна слабкість, зниження працездатності, зниження пам'яті, мерзлякуватість, сонливість удень, шкіра суха, лущиться, не береться в складку, сухість, ламкість, випадіння волосся. Про яке захворювання можна подумати?

+Мікседема

-Гіпертироз

-Цукровий діабет

-Атеросклероз

-Акромегалія

9. Хвора 24-х років звернулася до клініки зі скаргами на збільшення маси тіла, підвищений апетит. Об'єктивно: гіперстенічної статури, індекс маси тіла 33,2 кг/м<sup>2</sup>, окружність талії 100 см. Співвідношення окружності талії до окружності стегон 0,95. Який попередній діагноз?

-Аліментарно-конституційне ожиріння, II ст., абдомінальний тип

-Аліментарно-конституційне ожиріння, III ст., геноїдний тип

-Гіпоталамічне ожиріння за типом Іценко-Кушинга, II ст., геноїдний тип

-Гіпоталамічне ожиріння за типом Іценко-Кушинга, I ст., абдомінальний тип

+Аліментарно-конституційне ожиріння, I ст., абдомінальний тип

## 17. Індивідуальні завдання для здобувачів вищої освіти з теми: Не є доцільними.

### 9. Список рекомендованої літератури.

#### - Основна

- 1) Півторак В. І., Кобзар О.Б. та ін. Клінічна анатомія та оперативна хірургія. Том 1 Підручник для ВМНЗ III—IV р.а.: 2021/ с./ мм /
- 2) Березницький Я. С.(за ред.) Хірургія. Підручник для ВМНЗ IV р.а.: Рекомендовано вч.радою ДЗ“Дніпропетровська медична академія МОЗ України: 2020/ 528 с./ 203x260x25 мм / тв.лам.
- 3) Кондратенко П.Г., Русін В.І. (за ред.) Хірургія. Т1. Підручник для ВМНЗ III—IV р.а.: Рекомендовано вч.радою Донецького нац.мед.ун-ту: 2019/ 704 с./ 203x260x40 мм / тв.лам.
- 4) Сабадишин Р. О., Рижковський В. О. та ін. Хірургія. Т.2. Спеціальна хірургія. Підручник для ВМНЗ I—III р. а.: Рекомендовано науково-метод.радою Рівненськ.держ.баз.мед.коледжу: 2018/ 608 с./ 203x260x35 мм / тв.лам
- 5) «Хірургія» (навч. посіб.), Грубник В.В., Ковальчук Л.Я., 544 ст. 2020

#### - додаткова

- 1) **Анатомічний атлас людини:** Переклад з 8-го англійського видання: чотиримов. вид. (укр., англ., рос., лат.). — 3-тє вид. / Фредерік Мартіні. — К., 2018. — 128 с.; 250 іл., м'яка пал., (ст. 5 пр.).
- 2) **Хірургічні хвороби:** Підручник для мед. ун-тів, інст., акад. — 2-ге вид., випр. Затверджено МОН / За ред. П.Д. Фоміна, Я.С. Березницького. — К., 2017. — 408 с. + 8 с. кольор. вкл., тв. пал., (ст. 8 пр.).

### 6. Електронні інформаційні ресурси

1. <http://moz.gov.ua> – Міністерство охорони здоров'я України
2. [www.ama-assn.org](http://www.ama-assn.org) – Американська медична асоціація / [American Medical Association](http://www.ama-assn.org)
3. [www.who.int](http://www.who.int) – Всесвітня організація охорони здоров'я
4. [www.dec.gov.ua/mtd/home/](http://www.dec.gov.ua/mtd/home/) - Державний експертний центр МОЗ України
5. <http://bma.org.uk> – Британська медична асоціація
6. [www.gmc-uk.org](http://www.gmc-uk.org) - General Medical Council (GMC)
7. [www.bundesaerztekammer.de](http://www.bundesaerztekammer.de) – Німецька медична асоціація
8. <http://medforum.in.ua/partners>- Асоціація хірургів України
9. <http://endoscopy.com.ua/> - Асоціація ендоскопічних хірургів України
10. <http://thoracic-surgery.com.ua/> - Асоціація торакальних хірургів України
11. <https://youcontrol.com.ua/> - Асоціація судинних хірургів України