

**МІНІСТЕРСТВО ОХОРОНИ ЗДОРОВ'Я УКРАЇНИ  
ОДЕСЬКИЙ НАЦІОНАЛЬНИЙ МЕДИЧНИЙ УНІВЕРСИТЕТ**

*Факультет міжнародний*  
Кафедра Хірургії №3

**ЗАТВЕРДЖУЮ**

В.о. проректора з науково-педагогічної роботи

Світлана КОНОЖИНСЬКА

01 вересня 2022 року



**МЕТОДИЧНІ РЕКОМЕНДАЦІЇ  
ДО ПРАКТИЧНИХ ЗАНЯТЬ  
З НАВЧАЛЬНОЇ ДИСЦИПЛІНИ.**

Факультет *міжнародний*, курс 5

Навчальна дисципліна: «ВИРОБНИЧА ПОЛІКЛІНІЧНА ЛІКАРСЬКА ПРАКТИКА  
«ХІРУРГІЯ. (ГРУДНА, СЕРЦЕВА, ЕНДОКРИННА ХІРУРГІЯ)»»

Затверджено на методичній нараді кафедри  
" 28 " 08 2022 г. Протокол № 1.  
Зав. кафедри, проф. В. Г. Бондар

Розробники:

д.мед.н., проф. Бондар В. Г., д.мед.н., проф. Четверіков С. Г., д.мед.н., проф. Дзигал О. Ф., к.мед.н., доц. Крижанівський В. В., к.мед.н., доц. Квасневський Є. А., к.мед.н., доц. Чехлов М. В., ас. Чайка М. О., ас. Вододюк В.Ю., ас. Чайка О. М., ас. Каліманов Є.І., ас. Омелянюк Д. В., ас. Варбанець В. О., ас. Кіріллова О. Ф., ас. Омелянюк Д. В., ас. Каліманов Є. І., ас. Єрофеева К. С., ас. Рябоконт А. М., ас. Меленевський О. Д.

## *Практичне заняття № 1*

**Тема: Рани. Визначення. Класифікація. Рановий процес. Лікування**

### **Мета:**

Вивчити:

Визначення рани, її структури, класифікація ран, характеристика різних типів ран. Патолофізіологічні та патоморфологічні аспекти при рані. Елементи першої медичної допомоги при рані. Умови, що сприяють розвитку інфекційного процесу в контамінованій рані. Профілактика розвитку інфекційного процесу у випадковій контамінованій рані (первинна хірургічна обробка). Чиста післяопераційна рана, її особливості. Загоєння чистої рани первинним натягом (стадії ранового процесу при чистій рані). Первинний хірургічний шов та його різновиди. Лікування чистої рани в післяопераційному періоді

**Основні поняття:** рани, класифікація, Первинний хірургічний шов та його різновиди., стадії ранового процесу. Хірургічна тактика.

### **План:**

1. **Організаційні заходи** (привітання, перевірка присутніх, повідомлення теми, мети заняття, мотивація здобувачів вищої освіти щодо вивчення теми).

2. **Контроль опорного рівня знань** - фронтальне опитування:  
— *вимоги до теоретичної готовності студентів до виконання практичних занять;*

— *питання* для перевірки базових знань за темою заняття.

1. Визначення та класифікація ран.
2. Клінічні ознаки рани, складові частини рани.
3. Ускладнення ран (ранні і пізні).
4. Морфологія та патоморфологія ранового процесу.
5. Види загоєння ран.
6. Фази ранового процесу та їх характеристики.
7. Лікування свіжих ран.
8. Первинна хірургічна обробка рани, визначення, мета.
9. Види швів, показання та протипоказання до їх накладання.
10. Методи місцевого лікування ран.
11. Загальне лікування хворих з ранами

**3. Формування професійних вмінь, навичок** (оволодіння навичками, проведення курації, визначення схеми лікування, проведення лабораторного дослідження тощо):

— *зміст завдань* (клінічні ситуації):

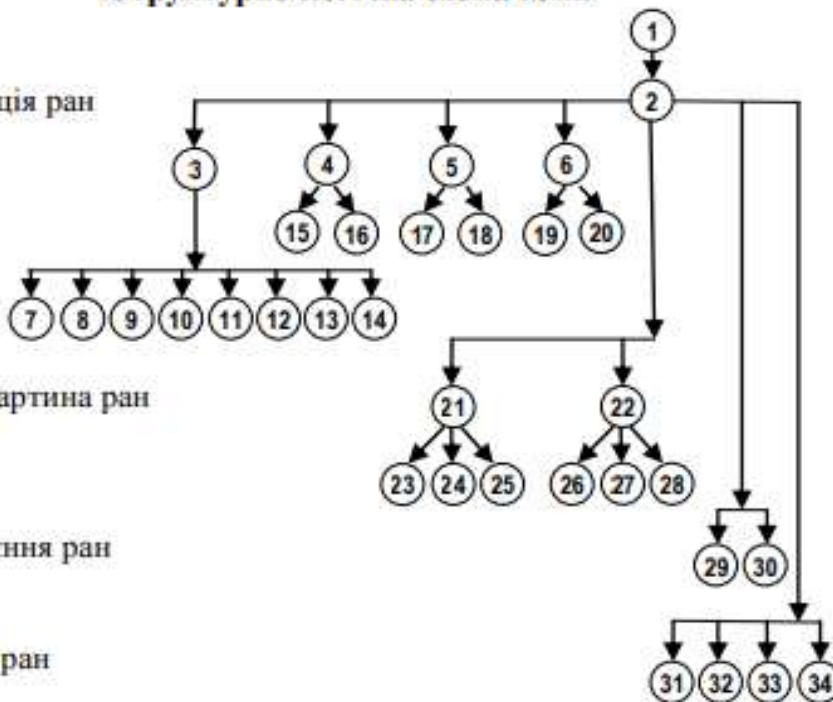
1. При обстеженні пацієнта з ножовими ранами правої руки встановлено втрату чутливості шкіри бічної половини тильної поверхні кисті та проксимальних фаланг I, II і частково III пальців. Який нерв пошкоджено?  
А. Ліктьовий  
В. Серединний  
С. Променевий  
D. М'язово-шкірний  
E. Бічний шкірний передпліччя
2. Лікар карети швидкої допомоги виявив у хворого С., 22 років, ножове поранення м'яких тканин правого плеча із незначною кровотечею. була накладена тиснуча пов'язка і хворий транспортований у хірургічне відділення. Черговий лікар виявив зниження температури та чутливості шкіри кисті, обмеження активних рухів у пальцях, зникнення пульсації на артеріях передпліччя, в ділянці рани наростав набряк м'яких тканин. Який попередній діагноз ви можете поставити?  
А. Травматичне ушкодження правої плечової артерії  
В. Травматичне ушкодження правої плечової вени  
С. Травматичне ушкодження нервових стовбурів правого плеча  
D. Різана рана м'яких тканин правого плеча  
E. Травматичне ушкодження підшкірних вен правого плеча
3. Хврий 25 років отримав поранення осколком снаряда в ділянці лівого підребер'я. На полі бою в порядку взаємодопомоги була накладена пов'язка індивідуальним пакетом. Доставлений на МПП. Скаржить на запаморочення, слабкість, спрагу, біль у животі. Загальний стан тяжкий, блідий, пульс – 120/хв. Живіт м'який, болючий при пальпації. Пов'язка добре фіксована, злегка просякнута кров'ю. Встановіть орієнтовний діагноз  
А. Непроникаюче поранення живота  
В. Проникаюче поранення живота. Внутрішня кровотеча. Поранення селезінки  
С. Внутрішньочеревна кровотеча  
D. Поранення селезінки  
E. Проникаюче поранення живота, поранення селезінки.

— *рекомендації* (інструкції) щодо виконання завдань (професійні алгоритми, орієнтувальні карти для формування практичних вмінь і навичок тощо);

## Структурно-логічна схема теми

1. Рани

2. Класифікація ран



3. Клінічна картина ран

4. Види загоєння ран

5. Лікування ран

### Перелік навчальних елементів

1. Рани.
2. Класифікація ран.
3. За характером пошкодження.
4. За причинами пошкодження.
5. За інфікованістю.
6. За відношенням до порожнини тіла.

7. Колоті рани. 8. Різані. 9. Рублені. 10. Забиті. 11. Рвані. 12. Укушені. 13. Отруйні. 14. Вогнепальні. 15. Операційні. 16. Випадкові. 17. Асептичні. 18. Інфіковані. 19. Проникаючі. 20. Непроникаючі. 21. Загальні симптоми ран. 22. Місцеві симптоми ран. 23. Гостра анемія. 24. Шок. 25. Інфекція. 26. Біль. 27. Зіяння. 28. Кровотеча. 29. Первинні. 30. Вторинні. 31. Обробка шкіри навколо рани антисептиками. 32. Місцеве знеболювання. 33. Первинна хірургічна обробка рани. 34. Асептична пов'язка.

### Перелік навчальних практичних завдань, які необхідно виконати під час практичного заняття:

- 1) провести обстеження хворих з різними видами ран;
- 2) оволодіти технікою проведення первинної хірургічної обробки рани;
- 3) оволодіти технікою проведення вторинної хірургічної обробки рани;
- 4) провести обстеження хворого з гнійною раною;
- 5) оволодіти технікою проведення перев'язки чистої рани;
- 6) оволодіти технікою проведення перев'язки гнійної рани
- 7) оволодіти технікою накладення швів (первинних);
- 8) оволодіти технікою накладення вторинних швів;
- 9) оволодіти технікою зняття швів.

— *вимоги до результатів роботи, у т. ч. до оформлення;*

**Критерії поточного оцінювання на практичному занятті**

<b>Оцінка</b>	<b>Критерії оцінювання</b>
Відмінно «5»	Здобувач вільно володіє матеріалом, бере активну участь в обговоренні та вирішенні ситуаційної клінічної задачі, впевнено демонструє практичні навички під час огляду хворого та інтерпретації даних клінічного, лабораторних та інструментальних досліджень, висловлює свою думку з теми заняття, демонструє клінічне мислення.
Добре «4»	Здобувач добре володіє матеріалом, бере участь в обговоренні та вирішенні ситуаційної клінічної задачі, демонструє практичні навички під час огляду хворого та інтерпретації даних клінічного, лабораторних та інструментальних досліджень з деякими помилками, висловлює свою думку з теми заняття, демонструє клінічне мислення.
Задовільно «3»	Здобувач недостатньо володіє матеріалом, невпевнено бере участь в обговоренні та вирішенні ситуаційної клінічної задачі, демонструє практичні навички під час огляду хворого та інтерпретації даних клінічного, лабораторних та інструментальних досліджень з суттєвими помилками.
Незадовільно «2»	Здобувач не володіє матеріалом, не бере участь в обговоренні та вирішенні ситуаційної клінічної задачі, не демонструє практичні навички під час огляду хворого та інтерпретації даних клінічного, лабораторних та інструментальних досліджень.

— *матеріали контролю для заключного етапу заняття: задачі, завдання, тести т.*

1. Хворий 32 років, потрапив у клініку через 4 години після ножового поранення живота. Функція серцево-судинної системи не порушена, загальний аналіз крові без відхилень. На передній стінці живота в епігастрії – рана 2x0,5 см, трохи кровоточить. Яка дія показана для уточнення діагнозу і вибору тактики?

- A. Оглядова рентгенограма черевної порожнини
- B. Лапароцентез
- C. Лапароскопія
- D. Ультразвукове дослідження
- E. Лапаротомія

2. До травматологічного пункту поступив чоловік, 39 років, з травмою лівої кисті. При огляді встановлено різана рана в ділянці підвищення великого пальця, палець не згинається. Який м'яз пошкоджено?

- A. Привідний м'яз великого пальця
- B. Довгий м'яз – згинач великого пальця
- C. Короткий відвідний м'яз великого пальця
- D. Протиставний м'яз великого пальця
- E. Короткий м'яз – згинач великого пальця

3. У хворого, 45 років, через 12 діб після поранення рана лівого стегна 5x2 см, чиста, вкрита грануляціями, краї її легко зводяться без зусилля. Який шов необхідно накласти на дану рану?

4. Хворий 50 років під час земляних робіт на садовій ділянці лопатою поранив праву стопу. В хірургічну клініку звернувся через 5 годин. При огляді на правій стопі є рана 10x4x2 см з нерівними краями, забруднена землею, на дні рани сухожилки, кровотеча зупинилась. Який із заходів буде головним для попередження ускладнень при лікуванні хворого?

## 5. Підбиття підсумків:

## 6. Список рекомендованої літератури

### - Основна

1. Загальна хірургія: [підруч. для здобувачів ВНЗ] / [В. П. Андрущенко та ін.]; ред. проф.: Я. С. Березницького [та ін.]. - 2-ге вид. - Вінниця: Нова Книга, 2020. - 342 с.: рис., табл. - (Національний підручник).
2. Загальна хірургія: підручник / П. О. Герасимчук [та ін.]; ред. П. О. Герасимчук; Тернопільський національний медичний університет імені І. Я. Горбачевського МОЗ України. - Тернопіль: ТНМУ "Укрмедкнига", 2020. - 696 с.: іл.
3. Хірургія гнійно-некротичних ускладнень за синдрому діабетичної стопи / І. Я. Дзюбановський [та ін.]; ДВНЗ "Тернопільський державний медичний університет ім. І. Я. Горбачевського МОЗ України". - Тернопіль: ТДМУ "Укрмедкнига", 2018. - 316 с.: іл.

### Додаткова:

1. Загальна хірургія: базовий підручник [для студентів вищих мед. навч. закладів IV рівня акредитації] / за ред. М. Д. Желіби, С. Д. Хіміча ; М. Д. Желіба, С. Д. Хіміч, І. Д. Герич та ін. - 2-ге вид., випр. Київ: Медицина, 2016. 448 с.
2. Оперативна хірургія та топографічна анатомія : [підручник для студентів вищих мед. навч. закладів IV рівня акредитації] / за ред. М. П. Ковальського ; Ю. Т. Ахтемійчук, Ю. М. Вовк, С. В. Дорошенко та ін. - 3-тє вид., випр. Київ: Медицина, 2016. 503 с.
3. Хірургічні хвороби: підручник для мед. ун-тів, інст., акад. — 2-ге вид., випр. Затверджено МОН / За ред. П.Д. Фоміна, Я.С. Березницького. Київ, 2017. 408 с.

### 6. Електронні інформаційні ресурси

1. <http://moz.gov.ua> – Міністерство охорони здоров'я України
2. [www.ama-assn.org](http://www.ama-assn.org) – Американська медична асоціація / American Medical Association
3. [www.who.int](http://www.who.int) – Всесвітня організація охорони здоров'я
4. [www.dec.gov.ua/mtd/home/](http://www.dec.gov.ua/mtd/home/) - Державний експертний центр МОЗ України
5. <http://bma.org.uk> – Британська медична асоціація
6. [www.gmc-uk.org](http://www.gmc-uk.org) - General Medical Council (GMC)
7. [www.bundesaerztekammer.de](http://www.bundesaerztekammer.de) – Німецька медична асоціація
8. <http://medforum.in.ua/partners-> Асоціація хірургів України
9. <http://endoscopy.com.ua/> - Асоціація ендоскопічних хірургів України
10. <http://thoracic-surgery.com.ua/> - Асоціація торакальних хірургів України
11. <https://youcontrol.com.ua/> - Асоціація судинних хірургів України

## Практичне заняття № 2

**Тема: Опіки, електротравма, променеві ураження, відмороження.**

**Мета:**

**Знати:**

- опіки: етіологічні чинники, патогенез, класифікація (ступені важкості, глибина і площа опіку), прогноз опіків;
- місцеві і загальні прояви опікової травми;
- поняття опікової хвороби, її патогенез, періоди клінічного перебігу;
- патогенез опікового шоку;
- принципи надання першої допомоги при опіках;
- принципи лікування опікової хвороби;
- принципи лікування опікової рани;
- принципи хірургічного лікування опіків;
- етіологія, патогенез, систематизацію хімічних, електричних та променевих уражень;
- клінічна картина при окремих видах опіків залежно від їх етіології (хімічних, електричних, променевих);
- перша допомога при окремих видах опіків (хімічних, електричних, променевих);
- особливості променевої хвороби;
- етіологічні особливості, патогенез холодової травми;
- клінічний перебіг та ступені важкості відморожень;
- принципи першої допомоги і лікувальну тактику при відмороженнях;
- місцеві та загальні клінічні ознаки електротравми;
- порядок надання першої допомоги при електротравмі.

- **Основні поняття:** термічні опіки, опікова хвороба, хімічні опіки, електричні опіки, холодова травми, патогенез, методи діагностики, диференційна діагностика, лікувальна тактика.

**1. Організаційні заходи** (привітання, перевірка присутніх, повідомлення теми, мети заняття, мотивація здобувачів вищої освіти щодо вивчення теми).

**2. Контроль опорного рівня знань** - фронтальне опитування:

— *вимоги до теоретичної готовності студентів до виконання практичних занять;*

— *питання для перевірки базових знань за темою заняття.*

1. Термічний опік – визначення його глибини, площі, прогнозу, важкості.
2. Місцеві і загальні ознаки опіків, патогенез опікової травми.
3. Опікова хвороба, патогенез, клінічний перебіг, принципи лікування. Перша допомога при термічних опіках.
4. Принципи лікування потерпілих з опіками, лікування опікової рани.
5. Клінічна картина, перша допомога і принципи лікування при окремих видах опіків – хімічних, електричних, променевих.
6. Відмороження – патогенез, ступінь ураження, клінічна картина, перша допомога, принципи лікування. Обмороження. Замерзання.

**3. Формування професійних вмінь, навичок** (оволодіння навичками, проведення курації, визначення схеми лікування, проведення лабораторного дослідження тощо):

— *зміст завдань (клінічні ситуації):*

1. Хворий одержав опік полум'ям обох кистей . На тильних і долонних поверхнях кистей міхури заповнені серозною рідиною. Область променево-зап'ясткових суглобів гіперемована. Передпліччя в полум'ї не постраждали. Сформулюйте попередній діагноз.

- A. \* опік полум'ям кистей II- ступеня, площею 4\% поверхні тіла
- B. Опік полум'ям кистей II- ступеня, площею 2\% поверхні тіла
- C. Опік полум'ям кистей IIIа ступеня, площею 4\% поверхні тіла
- D. Опік полум'ям кистей III ступеня, площею 4\% поверхні тіла
- E. Опік полум'ям кистей II б ступеня, площею 2\% поверхні тіла

2. У хворого опік полум'ям 2А, 3А, 3Б ступеня обох рук, груди, живота. Загальна площа опіку близько 35\% поверхні тіла, з них глибоких - 28\% поверхні тіла. Опік одержав 4 тижня назад. Загальний стан хворого важке. Т тіла 38,1С., Р - 92 уд. у хв., аритмічний, ПЕКЛО 125/70 мм рт.ст. Сформулюйте попередній діагноз.

- A. \* опікова септікотоксемія
- B. Опіковий шок
- C. Гостра опікова токсемія
- D. Реконвалесценція
- E. Хронічний опіковий шок

3. Потерпілий доставлений у важкому стані, без свідомості. Відомо, що хворий торкнувся рукою оголеного проводу і протягом 5 хвилин був під впливом перемінного електричного струму напругою 220 вольтів. Об'єктивно: Шкірні покриви бліді, навпомацки холодні. Подих ослаблений, ПЕКЛО 90/50 мм рт.ст., Ps - 60/хв., аритмічний. На правій кисті і на правій стопі ділянки некрозу шкіри. Який попередній діагноз?

- A. \* електроопік правої стопи і правої кисті
- B. Електротравма, гостра серцево-судинна недостатність
- C. Судинний колапс унаслідок поразки електрострумом
- D. Високовольтний електроопік правої стопи і гомілки
- E. електроопік правої стопи і правої кисті

— рекомендації (інструкції) щодо виконання завдань (професійні алгоритми, орієнтувальні карти для формування практичних вмінь і навичок тощо);

**Орієнтувача карта щодо самостійної роботи з літературою з теми заняття.**

Завдання	Вказівки	Примітка
<i>Вивчити:</i>		
Етіологію	Назвати основні етіологічні фактори термічних пошкоджень.	
Клініку	Скласти класифікацію клінічних проявів термічних пошкоджень	
Діагностику	Дати перелік основних методів діагностики термічних пошкоджень.	
Диференційну діагностику	Заповнити таблицю диференційної діагностики термічних пошкоджень.	
<i>Оволодіти:</i>		
Методикою обстеження хворих з гнійними захворюваннями легень та плеври.	1. Зібрати анамнез; 2. Провести об'єктивне обстеження хворого; 3. Лабораторне обстеження хворого; 4. Додаткові інструментальні обстеження хворого; 5. Рентгенологічні обстеження.	
Провести курацію хворого	1. Скласти схему лікування хворих з вогнепальними ранами. 2. Сема консервативної терапії; 3. Визначити показання та протипоказання до оперативного лікування; 4. Визначити метод знеболення, ступень операційного ризику; 5. Визначити об'єм оперативного лікування;	



**Перелік навчальних практичних завдань, які необхідно виконати на практичному занятті:**

- оволодіти методикою серцево-легеневої реанімації;
- оволодіти методикою визначення ознак клінічної смерті;
- оволодіти методикою відновлення прохідності верхніх дихальних шляхів за допомогою потрійного прийому Сафара;
- оволодіти методиками визначення площі опіку;
- оволодіти методикою обчислення прогнозу опіку;
- оволодіти методикою накладення пов'язок, іммобілізації потерпілих з опіковою травмою;
- оволодіти методикою першої допомоги при хімічних опіках;
- оволодіти методикою першої допомоги при відмороженнях;
- оволодіти методикою першої допомоги при електротравмі.

— *вимоги до результатів роботи, у т. ч. до оформлення;*

**Критерії поточного оцінювання на практичному занятті**

<b>Оцінка</b>	<b>Критерії оцінювання</b>
Відмінно «5»	Здобувач вільно володіє матеріалом, бере активну участь в обговоренні та вирішенні ситуаційної клінічної задачі, впевнено демонструє практичні навички під час огляду хворого та інтерпретації даних клінічного, лабораторних та інструментальних досліджень, висловлює свою думку з теми заняття, демонструє клінічне мислення.
Добре «4»	Здобувач добре володіє матеріалом, бере участь в обговоренні та вирішенні ситуаційної клінічної задачі, демонструє практичні навички під час огляду хворого та інтерпретації даних клінічного, лабораторних та інструментальних досліджень з деякими помилками, висловлює свою думку з теми заняття, демонструє клінічне мислення.
Задовільно «3»	Здобувач недостатньо володіє матеріалом, невпевнено бере участь в обговоренні та вирішенні ситуаційної клінічної задачі, демонструє практичні навички під час огляду хворого та інтерпретації даних клінічного, лабораторних та інструментальних досліджень з суттєвими помилками.
Незадовільно «2»	Здобувач не володіє матеріалом, не бере участь в обговоренні та вирішенні ситуаційної клінічної задачі, не демонструє практичні навички під час огляду хворого та інтерпретації даних клінічного, лабораторних та інструментальних досліджень.

— *матеріали контролю для заключного етапу заняття: задачі, завдання, тести .*

1. У хворій опік полум'ям 2А, 3А, Б ступеня обох рук, груди, живота. Загальна площа опіку близько 35% поверхні тіла, з них глибоких - 28% поверхні тіла. Опік одержав 4 тижня назад. Загальний стан хворого важке. Температура тіла 38,1 град., пульс 92 уд. у хв., аритмічний, ПЕКЛО 125/70 мм рт. ст. Сформулюйте період опікової хвороби:

- A.** \* Опікова септікотоксемія
- B.** Опіковий шок
- C.** Гостра опікова токсемія
- D.** Реконвалесценція
- E.** Хронічний опіковий шок

2. Потерпілий скаржиться на біль у ногах, не може ходити. Біль у ногах і зміна фарбування шкіри пальців з'явилися 2 дні назад, коли зробив тривалий перехід по болотистій місцевості. Температура повітря по шляху проходження була +1 до +5 град, Курить з 13 років. При огляді: дистальні відділи стіп і пальця набрякли, синюшні. Пульс на артеріях стіп ослаблений, на підколінні і стегнових гарного наповнення. Сформулюйте попередній діагноз.

- A. \* Відмороження стіп 2 ст.
- B. Облітеруючий ендареріт ніг 1 ст.
- C. Хвороба Рейно
- D. Загальне переохолодження
- E. Відмороження стіп 1 ст.

#### ***Клінічні ситуації***

1. З пожежі винесли дівчинку без свідомості, тахікардія 120/хв. Лице - гіперемія і піхурі, верхні кінцівки і тулуб – на фоні гіперемійованої шкіри піхурі і ділянки некрозу шкіри. Який ступінь опіку? Яка площа опіку?
2. Під час роботи у вологому холодному приміщенні потерпілий присів відпочити і задрімав. Загальний стан важкий, сопор, блідий, холодний, пульс ниткоподібний, артеріальний тиск нижче 80 мм рт.ст. Що з потерпілим? Яку допомогу слід надати?
3. Пацієнт вилив на руку невідому речовину. Скаржиться на різкий біль і печію в ділянці рани, що виникла під дію речовини. Рана глибока з нерівними краями, дно виповнене пухкою білуватою масою. Чим нанесено хімічний опік? Який об'єм першої допомоги?

#### **4. Підбиття підсумків:**

#### **5. Список рекомендованої літератури**

##### ***Основна література***

1. Загальна хірургія: [підруч. для здобувачів ВНЗ] / [В. П. Андрущенко та ін.]; ред. проф.: Я. С. Березницького [та ін.]. - 2-ге вид. - Вінниця: Нова Книга, 2020. - 342 с.: рис., табл. - (Національний підручник).
2. Загальна хірургія: підручник / П. О. Герасимчук [та ін.]; ред. П. О. Герасимчук; Тернопільський національний медичний університет імені І. Я. Горбачевського МОЗ України. - Тернопіль: ТНМУ "Укрмедкнига", 2020. - 696 с.: іл.
3. Хірургія гнійно-некротичних ускладнень за синдрому діабетичної стопи / І. Я. Дзюбановський [та ін.]; ДВНЗ "Тернопільський державний медичний університет ім. І. Я. Горбачевського МОЗ України". - Тернопіль: ТДМУ "Укрмедкнига", 2018. - 316 с.: іл.

##### **Додаткова:**

1. Загальна хірургія: базовий підручник [для студентів вищих мед. навч. закладів IV рівня акредитації] / за ред. М. Д. Желіби, С. Д. Хіміча; М. Д. Желіба, С. Д. Хіміч, І. Д. Герич та ін. - 2-ге вид., випр. Київ: Медицина, 2016. 448 с.
2. Оперативна хірургія та топографічна анатомія : [підручник для студентів вищих мед. навч.

- закладів IV рівня акредитації] / за ред. М. П. Ковальського ; Ю. Т. Ахтемійчук, Ю. М. Вовк, С. В. Дорошенко та ін. - 3-тє вид., випр. Київ: Медицина, 2016. 503 с.
3. Хірургічні хвороби: підручник для мед. ун-тів, інст., акад. — 2-ге вид., випр. Затверджено МОН / За ред. П.Д. Фоміна, Я.С. Березницького. Київ, 2017. 408 с.

### 13. Електронні інформаційні ресурси

1. <http://moz.gov.ua> – Міністерство охорони здоров'я України
2. [www.ama-assn.org](http://www.ama-assn.org) – Американська медична асоціація / American Medical Association
3. [www.who.int](http://www.who.int) – Всесвітня організація охорони здоров'я
4. [www.dec.gov.ua/mtd/home/](http://www.dec.gov.ua/mtd/home/) - Державний експертний центр МОЗ України
5. <http://bma.org.uk> – Британська медична асоціація
6. [www.gmc-uk.org](http://www.gmc-uk.org) - General Medical Council (GMC)
7. [www.bundesaerztekammer.de](http://www.bundesaerztekammer.de) – Німецька медична асоціація
8. <http://medforum.in.ua/partners-> Асоціація хірургів України
9. <http://endoscopy.com.ua/> - Асоціація ендоскопічних хірургів України
10. <http://thoracic-surgery.com.ua/> - Асоціація торакальних хірургів України
11. <https://youcontrol.com.ua/> - Асоціація судинних хірургів України

### *Практичне заняття № 3*

#### **Тема: Гострі гнійні захворювання м'яких тканин**

#### **Мета:**

Вивчити:

- основи антисептики і антибіотики;
- визначення поняття фурункул, карбункул, абсцес, флегмона;
- етіологія та патогенез вище вказаних захворювань;
- можливі загальні і місцеві ускладнення;
- основні етапи хірургічного втручання;
- особливості хірургічної тактики при фурункулі, карбункулі, абсцесі, флегмоні
- різні види пов'язок, які можна використати;
- принципи догляду за хворими з гнійними захворюваннями м'яких тканин.

**Основні поняття:** фурункул, карбункул, гідраденіт, абсцес, флегмона, бешиха, лімфангоїт, лімфаденіт, парапроктит..

#### **План:**

**1.Організаційні заходи** (привітання, перевірка присутніх, повідомлення теми, мети заняття, мотивація здобувачів вищої освіти щодо вивчення теми).

**2.Контроль опорного рівня знань** - фронтальне опитування:

— *вимоги до теоретичної готовності студентів до виконання практичних занять;*

— *питання для перевірки базових знань за темою заняття.*

1. Загальна класифікація гнійних захворювань м'яких тканин та шкіри
2. Особливості анатомічної будови шкіри
3. Головні клінічні ознаки гнійних захворювань
4. Визначення, діагностика, клініка, лікування гнійних захворювань м'яких тканин та шкіри і шкіри й підшкірної клітковини.
5. Гнійні процеси в клітковинних просторах.
6. Тактика хірурга при різних стадіях розвитку гнійного захворювання тканин.
7. Показання до оперативних втручань
10. Первинна хірургічна обробка як засіб профілактики гнійних ускладнень
11. Методи оперативних втручань в залежності від локалізації гнійного запалення.

**3.Формування професійних вмінь, навичок (оволодіння навичками, проведення курації, визначення схеми лікування, проведення лабораторного дослідження тощо):**

— *зміст завдань ( клінічні ситуації):*

1. Хірургом оглянутий хворий Т., 42 років. Діагноз фурункул правого передпліччя, гнійно-некротична стадія. Проведено розтин фурункула. Пов'язку з яким препаратом треба покласти у фазі гідратації?

- A. Гіпертонічний розчин
- B. Мазь Вишневського
- C. Іхтіолову мазь
- D. Пов'язку з хлораміном
- E. Пов'язку з димексидом

2. Під час мікроскопічного дослідження пунктату з вогнища запалення у хворого з абсцесом шкіри виявлено велику кількість різних клітин крові. Які з цих клітин першими надходять із судин до тканин при запаленні?

- A. Лімфоцити
- B. Моноцити
- C. Базофіли
- D. Еозонофіли
- E. Нейтрофіли

3. У посіві гною з фурункула знайдено кулястої форми мікроби, розташовані у вигляді грона винограду. Яку морфологічну форму мікробів виявлено?

- A. Стафілококи
- B. Диплококи
- C. Мікрококи
- D. Стрептококи
- E. Тетракоки

4. Хворий, 34 років, звернувся з приводу карбункула на обличчі. Під час огляду виявлено нещільний, безболісний набряк підшкірної жирової клітковини, у центрі карбункула – чорний струп, по периферії – везикулярні висипи. Під час мікробіологічного дослідження виявили нерухомі стрептобацили, здатні утворювати капсули. Які мікроорганізми є збудниками цієї хвороби?

- A. Bacillus anthracis
- B. Staphylococcus aureus
- C. Bacillus anthracoides
- D. Bacillus subtilis
- E. Bacillus megaterium

5. Хвора П., 25 років, госпіталізована в хірургічне відділення зі скаргами на болі в правій сідниці, температуру до 39°C. Із анамнезу відомо, що 9 діб тому з метою знеболювання в зону правої сідниці була виконана внутрішньом'язова ін'єкція анальгіну. Об'єктивно в верхньо-зовнішньому квадранті правої сідниці визначається болючий інфільтрат 5x4 см, шкіра над ним гіперемована, гаряча на дотик. Встановити правильний діагноз.

- A. Гематома правої сідниці
- B. Післяін'єкційний абсцес правої сідниці
- C. Рожисте запалення правої сідниці
- D. Карбункул правої сідниці
- E. Абсцедуючий фурункул правої сідниці

— *рекомендації* (інструкції) щодо виконання завдань (професійні алгоритми, орієнтувальні карти для формування практичних вмінь і навичок тощо);

**Орієнтуюча карта щодо самостійної роботи з літературою з теми заняття.**

№ п/п	Основні завдання (вивчити)	Вказівки (назвати)
1.	Анатомо-фізіологічна будова шкіри.	- будова шкіри. - функції шкіри.
2.	Клінічні ознаки гнійних захворювань шкіри та підшкірної клітковини.	-клінічну картину: а) гнійних захворювань шкіри та підшкірної клітковини; б) особливості клініки при фурункулі, карбункулі. в) особливості клініки при гідраденіті, абсцесі, флегмоні. г) особливості клініки при лімфангоїті, лімфаденіті, парапроктиті.
3.	Методика обстеження хворих з гнійними захворюваннями шкіри та підшкірної клітковини.	- лабораторне дослідження; - пункція інфільтрату; - УЗД інфільтрату; - R- рентгенологічне дослідження; - КТ
4.	Особливості лікування хворих з гнійними захворюваннями шкіри та підшкірної клітковини.	- Антибактеріальна терапія; - Особливості лікування хворих з гнійними захворюваннями шкіри та підшкірної клітковини лиця, шиї, кінцівок, кисті та пальців;
5.	Способи розтину та дренивання	- Особливості розтину хворих з гнійними

	гнійних порожнин.	захворюваннями шкіри та підшкірної клітковини лица, шиї, кінцівок, кисті та пальців;
6.	Профілактика запалювальних захворювань м'яких тканин.	- забій; - пошкодження шкіри;

Перелік навчальних практичних завдань, які необхідно виконати під час практичного заняття:

1. Огляд locus morbi.
2. Пальпація.
3. Аналіз лабораторних та інструментальних досліджень.
4. Хірургічне лікування гнійних захворювань м'яких тканин та шкіри (розтини, розрізи та дренивання).

— *вимоги до результатів роботи, у т. ч. до оформлення;*

**Критерії поточного оцінювання на практичному занятті**

<b>Оцінка</b>	<b>Критерії оцінювання</b>
Відмінно «5»	Здобувач вільно володіє матеріалом, бере активну участь в обговоренні та вирішенні ситуаційної клінічної задачі, впевнено демонструє практичні навички під час огляду хворого та інтерпретації даних клінічного, лабораторних та інструментальних досліджень, висловлює свою думку з теми заняття, демонструє клінічне мислення.
Добре «4»	Здобувач добре володіє матеріалом, бере участь в обговоренні та вирішенні ситуаційної клінічної задачі, демонструє практичні навички під час огляду хворого та інтерпретації даних клінічного, лабораторних та інструментальних досліджень з деякими помилками, висловлює свою думку з теми заняття, демонструє клінічне мислення.
Задовільно «3»	Здобувач недостатньо володіє матеріалом, невпевнено бере участь в обговоренні та вирішенні ситуаційної клінічної задачі, демонструє практичні навички під час огляду хворого та інтерпретації даних клінічного, лабораторних та інструментальних досліджень з суттєвими помилками.
Незадовільно «2»	Здобувач не володіє матеріалом, не бере участь в обговоренні та вирішенні ситуаційної клінічної задачі, не демонструє практичні навички під час огляду хворого та інтерпретації даних клінічного, лабораторних та інструментальних досліджень.

— *матеріали контролю для заключного етапу заняття:* задачі, завдання, тести т.

6. У хворої через 10 днів після внутрішньом'язової ін'єкції з'явилося болісне запальне утворення в ділянці верхньо-зовнішнього квадранта правої сідниці, температура тіла до 38°C у вечірній час протягом останніх 3 діб. Назвіть найбільш імовірний діагноз.

- A. Гематома сідниці
- B. Бешиха
- C. Гнійний натічник
- D. Постін'єкційний абсцес сідниці
- E. Жодне з перерахованих захворювань

7. Хворий Ю., 43 років, на протязі 10 років хворіє цукровим діабетом, тип II, важка форма. Скаржиться на біль, появу пухлиноподібного утворення в міжлопатковій ділянці розмірами до 5 см в діаметрі з явищами вираженої гіперемії, набряку. В центрі – 5 гнійних верхівок в діаметрі до 0,2-0,3 см. Пальпаторно – різка болючість. Яке захворювання у даного хворого?

- A. Абсцес
- B. Карбункул
- C. Флегмона
- D. Фурункул
- E. Лімфангоїт

8. Хвора 35 років, скаржиться на високу температуру тіла, біль у верхньозовнішньому квадранті правої сідниці, які з'явилися після ін'єкції. Хворіє 3 доби. В місці ін'єкції, гіперемія шкіри, болючий інфільтрат з пом'якшенням в центрі. Встановлено діагноз постін'єкційний абсцес правої сідниці. Подальша тактика хірурга?

- A. Госпіталізація хворого, призначення антибіотиків, УВЧ
- B. Пункція абсцесу, видалення гною з подальшим введенням антисептиків
- C. Розкриття абсцесу, санування і дренивання порожнини
- D. Низькоінтенсивне лазерне опромінення по 10-15 хв. на праву сідницю
- E. Жарознижуючі препарати, масаж і сухе тепло на праву сідницю

9. Протягом двох днів хворий скаржиться на наявність гнійних виділень із рани на задній поверхні шиї, підвищення температури до 38,8°C, загальну слабкість. Зі слів травми не було. При огляді стан середньої важкості. На задній поверхні шиї інфільтрат до 8 см в діаметрі, шкіра над ним червона із синюшним відтінком, на верхівці ділянка некрозу до 2 см у вигляді "комірок", при пальпації виражений біль з виділенням жовто-зеленого гною. Який попередній діагноз?

- A. Карбункул шиї
- B. Флегмона шиї
- C. Фурункул шиї
- D. Абсцес шиї
- E. Інфільтрат шиї

10. У хворої П, 63 років, на задній поверхні шиї з'явився різко болючий інфільтрат розміром 5x6 см. Шкіра над ним синьо-багряного кольору з численними некротичними осередками, з яких виділяється гній. В крові лейкоцитоз до  $18,3 \times 10^9$ , глікемія 16,5 ммоль/л, в сечі ацетон (++) Встановлено діагноз карбункулу. Яку супутню патологію має хворий?

- A. Цукровий діабет
- B. Виразкова хвороба шлунку
- C. Хронічна ниркова недостатність
- D. Гіпертонічна хвороба
- E. Тіреотоксикоз

#### 4. Підбиття підсумків:

## 5.Список рекомендованої літератури

- Основна

4. Загальна хірургія: [підруч. для здобувачів ВНЗ] / [В. П. Андрущенко та ін.]; ред. проф.: Я. С. Березницького [та ін.]. - 2-ге вид. - Вінниця: Нова Книга, 2020. - 342 с.: рис., табл. - (Національний підручник).
5. Загальна хірургія: підручник / П. О. Герасимчук [та ін.]; ред. П. О. Герасимчук; Тернопільський національний медичний університет імені І. Я. Горбачевського МОЗ України. - Тернопіль: ТНМУ "Укрмедкнига", 2020. - 696 с.: іл.
6. Хірургія гнійно-некротичних ускладнень за синдрому діабетичної стопи / І. Я. Дзюбановський [та ін.]; ДВНЗ "Тернопільський державний медичний університет ім. І. Я. Горбачевського МОЗ України". - Тернопіль: ТДМУ "Укрмедкнига", 2018. - 316 с.: іл.

### Додаткова:

4. Загальна хірургія: базовий підручник [для студентів вищих мед. навч. закладів IV рівня акредитації] / за ред. М. Д. Желіби, С. Д. Хіміча ; М. Д. Желіба, С. Д. Хіміч, І. Д. Герич та ін. - 2-ге вид., випр. Київ: Медицина, 2016. 448 с.
5. Оперативна хірургія та топографічна анатомія : [підручник для студентів вищих мед. навч. закладів IV рівня акредитації] / за ред. М. П. Ковальського ; Ю. Т. Ахтемійчук, Ю. М. Вовк, С. В. Дорошенко та ін. - 3-тє вид., випр. Київ: Медицина, 2016. 503 с.
6. Хірургічні хвороби: підручник для мед. ун-тів, інст., акад. — 2-ге вид., випр. Затверджено МОН / За ред. П.Д. Фоміна, Я.С. Березницького. Київ, 2017. 408 с.

## 6. Електронні інформаційні ресурси

12. <http://moz.gov.ua> – Міністерство охорони здоров'я України
13. [www.ama-assn.org](http://www.ama-assn.org) – Американська медична асоціація / American Medical Association
14. [www.who.int](http://www.who.int) – Всесвітня організація охорони здоров'я
15. [www.dec.gov.ua/mtd/home/](http://www.dec.gov.ua/mtd/home/) - Державний експертний центр МОЗ України
16. <http://bma.org.uk> – Британська медична асоціація
17. [www.gmc-uk.org](http://www.gmc-uk.org) - General Medical Council (GMC)
18. [www.bundesaerztekammer.de](http://www.bundesaerztekammer.de) – Німецька медична асоціація
19. <http://medforum.in.ua/partners-> Асоціація хірургів України
20. <http://endoscopy.com.ua/> - Асоціація ендоскопічних хірургів України
21. <http://thoracic-surgery.com.ua/> - Асоціація торакальних хірургів України
22. <https://youcontrol.com.ua/> - Асоціація судинних хірургів України

## Практичне заняття № 4

**Тема: Некрози. Гангрен. Виразки. Нориці.**

### Мета:

- Визначати етіологічні чинники виникнення некрозів, гангрен та виразок.
- Трактувати клінічні ознаки та результати лабораторно-інструментальних



методів досліджень у хворих з некрозами різної локалізації.

- Оцінити важкість стану хворих з гангреною нижньої кінцівки.
- Скласти алгоритм лікувальної тактики та особливостей догляду за хворими з різними видами гангрен та виразок нижніх кінцівок.
- Підібрати інструменти для проведення ампутації кінцівки.
- Класифікувати нориці та сторонні тіла у організмі людини.

**Основні поняття:** Некрози. Гангрен. Виразки. Нориці.

**План:**

**1. Організаційні заходи** (привітання, перевірка присутніх, повідомлення теми, мети заняття, мотивація здобувачів вищої освіти щодо вивчення теми).

**2. Контроль опорного рівня знань** - фронтальне опитування:

— *вимоги до теоретичної готовності студентів до виконання практичних занять;*

— *питання для перевірки базових знань за темою заняття.*

1. Визначення поняття некроз, гангрена. Участь фізичних, хімічних та біологічних факторів у їх розвитку.
2. Класифікація некрозів та гангрен.
3. Суха гангрена, умови розвитку, клінічна картина, принципи лікування.
4. Волога гангрена, умови розвитку, клінічна картина, принципи лікування.
5. Основні типи операцій при змертвіннях: некротомія, некректомія, ампутація. Показання.
6. Пролежні. Профілактика. Лікування.
7. Визначення поняття виразка. Відмінність виразки і рани.
8. Класифікація виразок.
9. Патогенетичний підхід до лікування виразок.
10. Визначення поняття нориця.
11. Класифікація нориць.
12. Принципи і методи діагностики нориць.
13. Консервативне лікування нориць.
14. Принципи оперативного лікування нориць.

**3. Формування професійних вмінь, навичок** (оволодіння навичками, проведення курації, визначення схеми лікування, проведення лабораторного дослідження тощо):

— *зміст завдань (клінічні ситуації):*

1. Хворий К., 67 років звернувся до приймального відділення зі скаргами на інтенсивний біль в ділянці правої гомілки та стопи постійного характеру, загальну слабкість, запаморочення, спрагу. З анамнезу захворів гостро 2 доби назад, коли під час фізичного навантаження виник гострий біль в правій гомілці. З часом стан хворого значно погіршився. Об'єктивно: температура тіла – 38,20, пульс 110 за 1 хв., АТ 90/60 мм.рт.ст. Права ступня та гомілка холодні на дотик, набряклі, мармурового кольору, пальці темно-багрові, на тилі стопи великий пухир з темно-геморагічним вмістом. Відсутні больова

та тактильна чутливість до середньої третини гомілки. Активні та пасивні рухи пальців неможливі. Встановіть діагноз?

- A. Емболія стегнової артерії, ішемія кінцівки в стадії функціональних змін
- B. Емболія стегнової артерії, ішемія кінцівки в некротичній стадії, суха гангрена правої стопи
- C. Емболія стегнової артерії, ішемія кінцівки в некротичній стадії, волога гангрена правої стопи
- D. Хронічне порушення артеріального кровообігу кінцівки в стадії загострення
- E. Емболія стегнової артерії, ішемія кінцівки в стадії органічних змін

2. Хворий Н., 57 років звернувся до хірурга зі скаргами на біль в м'язах гомілки під час нетривалого ходіння, що потребує зупинки руху, похолодання стоп та гомілок, швидке замерзання стоп, збідніння волосяного покриву та зменшення м'язової маси на нижніх кінцівках. Вважає себе хворим 3 роки. Об'єктивно: стопи та нижні третини гомілок блідо-синього кольору, холодні на дотик, больова чутливість знижена. Пульсація визначається лише на стегнових артеріях. Вкажіть характер провідної патології у хворого?

- A. Посттромбофлебитичний синдром
- B. Діабетична ангіопатія
- C. Варикозна хвороба нижніх кінцівок
- D. Облітеруючий атеросклероз
- E. Облітеруючий ендартеріт

3. В хірургічну клініку госпіталізована хвора В., 60 років зі скаргами на біль, набряк, почервоніння шкіри в ділянці правої стопи, почорніння I пальця. Страждає на цукровий діабет II типу 10 років, останній рік рівень цукру в крові не контролювала. В ході проведення комплексної консервативної терапії вдалося усунути набряк, гіперемію стопи, з'явилась чітка демаркаційна лінія зони некрозу. Пульсація на артеріях кінцівки збережена. Визначається зниження рівня больової чутливості в дистальній частині обох стоп. Вкажіть об'єм лікування?

- A. Дистальна ампутація стопи
- B. Ампутація кінцівки на рівні нижньої третини стегна
- C. Продовжити консервативну терапію до самоампутації I пальця
- D. Ампутація I пальця з резекцією головки I плюснової кістки
- E. Ампутація кінцівки на рівні середньої третини гомілки

4. В хірургічну клініку госпіталізований хворий Б., 68 років зі скаргами на постійний інтенсивний біль в правій стопі та гомілці, через який майже не спить. Намагається постійно тримати ногу опущеною до підлоги. Перший палець почорнілий, решта пальців та дистальна третина стопи синьо-багрові, проксимальніше – до нижньої третини стегна шкіра бліда, холодна. Спостерігаються набряк стопи та гомілки, контрактура у колінному суглобі, порушення чутливості до середини гомілки. Консервативне лікування, включаючи препарати простогладина Е та пролонговану перидуральну анестезію належного ефекту не дали. Вкажіть об'єм лікування?

- A. Ампутація кінцівки на рівні середньої третини стегна
- B. Дистальна ампутація стопи
- C. Ампутація I-го пальця стопи
- D. Виконання аортографії з наступним протезуванням враженої судини
- E. Ампутація кінцівки на рівні середньої третини гомілки

5. До хірурга звернулася хвора К., 56 років, яка тривалий час страждає варикозною хворобою нижніх кінцівок. Об'єктивно: на лівій гомілці і стегні визначаються множинні ущільнені варикозно розширені підшкірні вени. Стопа та гомілка набряклі, шкіра нижньої третини гомілки синьо-коричневого кольору, ущільнена. На медіальній поверхні, над кісточкою – виразка розміром 4x5 см, вкрита некротичними тканинами. Функціональні проби та доплерографія свідчать про недостатність клапанів підшкірних та комунікантних вен, глибокі вени прохідні. Визначте подальшу радикальну тактику лікування виразки?

- A. Застосування склерозуючої терапії
- B. Сафенектомія з перев'язкою комунікантних вен в зоні виразки
- C. Застосування цинк-желатинових пов'язок
- D. Закриття виразки вільним розщепленим зрізом шкіри
- E. Закриття виразки клаптом шкіри на судинній ніжці

— *рекомендації (інструкції)* щодо виконання завдань (професійні алгоритми, орієнтувальні карти для формування практичних вмінь і навичок тощо);

**Орієнтуюча карта щодо самостійної роботи з літературою з теми заняття.**

№ п/п	Основні завдання (вивчити)	Вказівки (назвати)
1.	Анатомо-фізіологічна будова шкіри.	- будова шкіри. - функції шкіри.
2.	Клінічні ознаки гнійних захворювань шкіри та підшкірної клітковини.	- клінічну картину: а) гнійних захворювань шкіри та підшкірної клітковини; б) особливості клініки при некрозі та гангрені м'яких тканин. в) особливості клініки при виразках м'яких тканин. г) особливості клініки при норицях.
3.	Методика обстеження хворих з гнійними захворюваннями шкіри та підшкірної клітковини.	- лабораторне дослідження; - пункція інфільтрату; - УЗД інфільтрату; - R- рентгенологічне дослідження; - КТ
4.	Особливості лікування хворих з гнійними захворюваннями шкіри та підшкірної клітковини.	- Антибактеріальна терапія; - Особливості лікування хворих з гнійними захворюваннями шкіри та підшкірної клітковини лиця, шиї, кінцівок, кисті та пальців;
5.	Способи розтину та дренивання гнійних порожнин.	- Особливості розтину хворих з гнійними захворюваннями шкіри та підшкірної клітковини лиця, шиї, кінцівок, кисті та пальців;
6.	Профілактика запалювальних захворювань м'яких тканин.	- забій; - пошкодження шкіри;

Перелік навчальних практичних завдань, які необхідно виконати під час практичного заняття:

1. Огляд locus morbi.
2. Пальпація.
3. Аналіз лабораторних та інструментальних досліджень.
4. Хірургічне лікування гнійних захворювань м'яких тканин та шкіри (розтини, розрізи та дренивання).

— *вимоги до результатів роботи, у т. ч. до оформлення;*

**Критерії поточного оцінювання на практичному занятті**

<b>Оцінка</b>	<b>Критерії оцінювання</b>
Відмінно «5»	Здобувач вільно володіє матеріалом, бере активну участь в обговоренні та вирішенні ситуаційної клінічної задачі, впевнено демонструє практичні навички під час огляду хворого та інтерпретації даних клінічного, лабораторних та інструментальних досліджень, висловлює свою думку з теми заняття, демонструє клінічне мислення.
Добре «4»	Здобувач добре володіє матеріалом, бере участь в обговоренні та вирішенні ситуаційної клінічної задачі, демонструє практичні навички під час огляду хворого та інтерпретації даних клінічного, лабораторних та інструментальних досліджень з деякими помилками, висловлює свою думку з теми заняття, демонструє клінічне мислення.
Задовільно «3»	Здобувач недостатньо володіє матеріалом, невпевнено бере участь в обговоренні та вирішенні ситуаційної клінічної задачі, демонструє практичні навички під час огляду хворого та інтерпретації даних клінічного, лабораторних та інструментальних досліджень з суттєвими помилками.
Незадовільно «2»	Здобувач не володіє матеріалом, не бере участь в обговоренні та вирішенні ситуаційної клінічної задачі, не демонструє практичні навички під час огляду хворого та інтерпретації даних клінічного, лабораторних та інструментальних досліджень.

— *матеріали контролю для заключного етапу заняття: задачі, завдання, тести .*

6. Хвора 70 років госпіталізована до хірургічного відділення через 28 годин після відчуття різкого болю в лівій ступні та гомілці. Об'єктивно: Т0 – 38,20, пульс 110 за 1 хв., АТ 90/60 мм.рт.ст. Ліві ступня та гомілка мармурового кольору, пальці темно-багрові, на тилі стопи великий пухир з темно геморагічним вмістом. Шкіра холодна. Відсутні больова та тактильна чутливість до середньої третини гомілки, рухи пальців в гомілковостегновому та колінному суглобах різко обмежені. Пульсація визначається лише на стегновій артерії. Встановіть діагноз?  
А. Емболія стегнової артерії, волога гангрена стопи  
В. Гострий тромбофлебіт поверхневих вен лівої гомілки  
С. Діабетична ангіопатія судин лівої нижньої кінцівки  
D. Атеросклероз стегнової артерії з гострою ішемією в стадії функціональних порушень  
Е. Гострий тромбофлебіт глибоких вен лівої гомілки

7. Хвора 70 років госпіталізована до хірургічного відділення через 28 годин від гострого початку захворювання зі скаргами на сильний біль в лівій ступні та гомілці, їх різке похолодання, відсутність рухів. Страждає на ішемічну хворобу серця, хронічну недостатність кровообігу ПА ст., ожиріння II ст. Кінцівка мармурового кольору, на стопі поодинокі пухирі. Пульсація визначається лише на стегновій артерії.

Визначте лікувальну тактику?

- A. Невідкладна ампутація кінцівки на рівні стопи
- B. Термінова ампутація кінцівки на рівні стегна після інтенсивної передопераційної підготовки
- C. Невідкладна емболектомія
- D. Невідкладне шунтування враженого сегменту судини
- E. Невідкладна ампутація на рівні верхньої третини гомілки

8. У хворой 50 років після хірургічної обробки абсцесу в ділянці післяопераційної вентральної грижі на дні гнійної порожнини виявлено петлю кишки з дефектом розміром 0,4x0,5 см. З рани виділяється до 200 мл напіврідкого тонко-кишкового вмісту. Після тампонади рани марлевими серветками з лініментом Вишневського кількість виділень значно зменшилось – в межах пов'язки. Дефекація збережена. Загальний стан хворой відносно задовільний. Яке лікування слід застосувати?

- A. Пломбування нориці за допомогою клейової композиції
- B. Продовження консервативного лікування рани з застосуванням механічного обтуратора
- C. Термінову резекцію кишки з норицею
- D. Продовження консервативних заходів до загоєння рани або формування нориці з послідуочим визначенням обсягу операції
- E. Невідкладне зашивання дефекту кишки

9. Хворий 40 років скаржиться на біль у лівій гомілці, наявність нориці, що не заживає 5 місяців. Об'єктивно: ліва гомілка набрякла, по внутрішній поверхні нориця розміром 0,3x0,3 см з виділенням гною. На рентгенограмі — деструкція великогомілкової кістки з явищами остеосклерозу та наявність секвестру. Вкажіть причину нориці?

- A. Атеросклероз
- B. Цукровий діабет
- C. Варикозна хвороба
- D. Хронічний остеомиєліт
- E. Нейротрофічні розлади

10. Хворий К., 67 років звернувся до приймального відділення зі скаргами на інтенсивний біль в ділянці правої гомілки та стопи постійного характеру, загальну слабкість, запаморочення, спрагу. З анамнезу захворів гостро 2 доби назад, коли під час фізичного навантаження виник гострий біль в правій гомілці. З часом стан хворого значно погіршився. Об'єктивно: температура тіла – 38,20, пульс 110 за 1 хв., АТ 90/60 мм.рт.ст. Права ступня та гомілка холодні на дотик, набряклі, мармурового кольору, пальці темно-багрові, на тилі стопи великий пухир з темно-геморагічним вмістом. Відсутні больова та тактильна чутливість до середньої третини гомілки. Активні та пасивні рухи пальців неможливі. Пульсація визначається лише на стегновій артерії. Встановіть діагноз?

- A. Емболія стегнової артерії, ішемія кінцівки в некротичній стадії, суха гангрена правої стопи
- B. Хронічне порушення артеріального кровообігу кінцівки в стадії загострення
- C. Емболія стегнової артерії, ішемія кінцівки в некротичній стадії, волога гангрена правої стопи
- D. Емболія стегнової артерії, ішемія кінцівки в стадії органічних змін
- E. Емболія стегнової артерії, ішемія кінцівки в стадії функціональних змін

## 4. Підбиття підсумків:

## 5. Список рекомендованої літератури

- Основна

7. Загальна хірургія: [підруч. для здобувачів ВНЗ] / [В. П. Андрущенко та ін.]; ред. проф.: Я. С. Березницького [та ін.]. - 2-ге вид. - Вінниця: Нова Книга, 2020. - 342 с.: рис., табл. - (Національний підручник).
8. Загальна хірургія: підручник / П. О. Герасимчук [та ін.]; ред. П. О. Герасимчук; Тернопільський національний медичний університет імені І. Я. Горбачевського МОЗ України. - Тернопіль: ТНМУ "Укрмедкнига", 2020. - 696 с.: іл.
9. Хірургія гнійно-некротичних ускладнень за синдрому діабетичної стопи / І. Я. Дзюбановський [та ін.]; ДВНЗ "Тернопільський державний медичний університет ім. І. Я. Горбачевського МОЗ України". - Тернопіль: ТДМУ "Укрмедкнига", 2018. - 316 с.: іл.

### Додаткова:

7. Загальна хірургія: базовий підручник [для студентів вищих мед. навч. закладів IV рівня акредитації] / за ред. М. Д. Желіби, С. Д. Хіміча ; М. Д. Желіба, С. Д. Хіміч, І. Д. Герич та ін. - 2-ге вид., випр. Київ: Медицина, 2016. 448 с.
8. Оперативна хірургія та топографічна анатомія : [підручник для студентів вищих мед. навч. закладів IV рівня акредитації] / за ред. М. П. Ковальського ; Ю. Т. Ахтемійчук, Ю. М. Вовк, С. В. Дорошенко та ін. - 3-тє вид., випр. Київ: Медицина, 2016. 503 с.
9. Хірургічні хвороби: підручник для мед. ун-тів, інст., акад. — 2-ге вид., випр. Затверджено МОН / За ред. П.Д. Фоміна, Я.С. Березницького. Київ, 2017. 408 с.

## 6. Електронні інформаційні ресурси

23. <http://moz.gov.ua> – Міністерство охорони здоров'я України
24. [www.ama-assn.org](http://www.ama-assn.org) – Американська медична асоціація / American Medical Association
25. [www.who.int](http://www.who.int) – Всесвітня організація охорони здоров'я
26. [www.dec.gov.ua/mtd/home/](http://www.dec.gov.ua/mtd/home/) - Державний експертний центр МОЗ України
27. <http://bma.org.uk> – Британська медична асоціація
28. [www.gmc-uk.org](http://www.gmc-uk.org) - General Medical Council (GMC)
29. [www.bundesaerztekammer.de](http://www.bundesaerztekammer.de) – Німецька медична асоціація
30. <http://medforum.in.ua/partners/> - Асоціація хірургів України
31. <http://endoscopy.com.ua/> - Асоціація ендоскопічних хірургів України
32. <http://thoracic-surgery.com.ua/> - Асоціація торакальних хірургів України
33. <https://youcontrol.com.ua/> - Асоціація судинних хірургів України

## Практичне заняття № 5

### Тема: Гостра анаеробна (кlostридіальна і некlostридіальна) інфекція.

#### Мета:

- Пояснювати актуальність вивчення анаеробної ранової інфекції, правця, сибірської виразки, дифтерії ран.
- Визначати етіологічні чинники її виникнення.
- Класифікувати окремі форми анаеробної кlostридіальної та некlostридіальної інфекції.
- Засвоїти клінічні прояви анаеробної інфекції, правця, сибірської виразки, дифтерії ран.
- Скласти алгоритм лікувальної тактики та особливостей догляду за хворими з даною патологією.
- Знати принципи профілактики виникнення анаеробної кlostридіальної та некlostридіальної інфекції..

**Основні поняття:** кlostридіальна і некlostридіальна) інфекція. Газова гангрена.

#### План:

**1. Організаційні заходи** (привітання, перевірка присутніх, повідомлення теми, мети заняття, мотивація здобувачів вищої освіти щодо вивчення теми).

**2. Контроль опорного рівня знань** - фронтальне опитування:

— *вимоги до теоретичної готовності студентів до виконання практичних занять;*

— *питання для перевірки базових знань за темою заняття.*

1. Актуальність проблеми.
2. Етіологія.
3. Епідеміологія.
4. Чинники що сприяють розвитку.
5. Патогенез.
6. Кваліфікація за розповсюдженням, важкістю, перебігом, фази захворювання.
7. Місцеві і загальні клінічні прояви.
8. Особливості хірургічного лікування.
9. Особливості комплексного загального лікування.
10. Профілактика, значення та особливості хірургічного обробки рани.
11. Особливості догляду за хворими, протиепідемічні заходи.

**3.Формування професійних вмінь, навичок** (оволодіння навичками, проведення курації, визначення схеми лікування, проведення лабораторного дослідження тощо):

— *зміст завдань ( клінічні ситуації):*

1. Чоловіка 60-ти років госпіталізовано в хірургічне відділення через 6 годин після

глибокого поранення ноги вилами на тваринницькій фермі. Загальний стан постраждалого задовільний.  $T = 37,6 \text{ }^{\circ}\text{C}$ . На внутрішній поверхні середньої третини гомілки рана  $1 \times 1 \text{ см}$  з помірно набряклими в крововиливах краями, виповнена згортком крові. Які лікувальні заходи будуть вирішальними в профілактиці газової інфекції?

- A. Превентивне введення антибіотиків широкого спектру дії, тропних до анаеробів;
- B. Превентивне введення антибіотиків, тропних до анаеробів в комбінації з меротіном (метронідазолом);
- C. Адекватна первинна хірургічна обробка рани без накладання первинних швів;
- D. Радикальна вторинна хірургічна обробка;
- E. Введення протигангренозної сироватки.

2. Хвора 70-ти років госпіталізували до хірургічного відділення через 2 години потому, як сідницею глибоко нашпилилась на штахетну огорожу залізничної станції. Об'єктивно: підвищеної повноти, загальний стан середньої важкості.  $T = 37,6 \text{ }^{\circ}\text{C}$ . На межі зовнішніх квадратів лівої сідниці глибока рана, розміром  $2 \times 5 \text{ см}$  з рваними, в крововиливах краями. Який з варіантів хірургічної обробки рани слід застосувати для попередження анаеробної інфекції?

- A. Широкий розріз рани до межі здорових тканин;
- B. Невеликий розріз з вирізуванням всіх пошкоджених тканин, особливо жирової, підведення дренажів;
- C. Широкий розріз, вирізування всіх травмованих тканин, підведення дренажів до дна рани, залишення її відкритою;
- D. Широкий розріз, вирізування всіх пошкоджених тканин, підведення дренажів, рідкі шви на шкіру;
- E. Широкий розріз, вирізування травмованих тканин, залишення рани відкритою під пов'язкою.

3. Чоловіка на вигляд 40-60-ти років, вкрай брудного, доставлено до лікарні каретою швидкої допомоги прямо з вулиці, взимку. Об'єктивно: загальний стан важкий, загальмований, свідомість сплутана, склери помірно жовті,  $T = 39 \text{ }^{\circ}\text{C}$ , пульс 110 за 1 хв, АТ 80/60 мм.рт.ст. Обидві стопи чорно-сірого кольору, на шкірі обривки пухирів. Шкіра лівої гомілки до середньої  $1/3$  бліда, набрякла. Права гомілка синьо-буро-жовтого кольору, з темно-геморагічними пухирцями, частина з них прорвана, на їх дні смердючі тканини темно-бурого кольору. Правій кінцівка до нижньої частини стегна набрякла, холодна, відмічається крепітація тканин. Встановіть діагноз:

- A. Відмороження нижніх кінцівок II-IV ступеню;
- B. Відмороження стоп II-IV ступеню, гнійно-гнилісна флегмона гомілок;
- C. Анаеробний целюліт обох гомілок;
- D. Газова гангрена правої нижньої кінцівки, відмороження обох кінцівок IV ступеню;
- E. Відмороження нижніх кінцівок IV ступеню, ускладнене епіфасціальною газиво-набряковою анаеробною інфекцією.

4. Чоловіку 60 років, з приводу колотої рани лівої гомілки, отриманої на тваринницькій через в годин виконана первинна хірургічна обробка ран: накладені рідкі шви. Через 4 доби у хворого посилюється біль, з'явилося відчуття розпирання, сильний головний біль, збудження, що перейшло в депресію, нудота. Об'єктивно загальний стан важкий, звертають увагу на субекторичність склер, сухий язик,  $T = 39,5 \text{ }^{\circ}\text{C}$ , пульс 120 за 1 хв, слабкий, АТ 100/70 мм.рт.ст. Шкіра лівої гомілки синювата з посиленням венозним малюнком, вкрита плямами багряно-буро-жовтого кольору та поодинокими геморагічними пухирцями. Визначаються набряк, крепітація тканин,



послаблення пульсу на артеріях стопи. Між швами на рані просочується брудного кольору рідина з неприємним запахом. Визначте діагноз та лікувальну тактику.

- A. Нагноєння рани, гнійно-гнильна флегмона, показана вторинна хірургічна обробка рани;
- B. Газова гангрена, показана ампутація кінцівки у верхній треті стегна;
- C. Анаеробний целюліт, показане широке розсічення м'яких тканин гомілки;
- D. Субфасціальна газово-набрякова форма анаеробної інфекції (міонекроз), показане широке розсічення м'яких тканин (лампасні розрізи), вирізування вражених м'язів, залишення рани відкритою під пов'язкою;
- E. Епіфасціальна анаеробна флегмона, показане широке розсічення тканин, вирізування змертвілих тканин, особливо жирової.

5. У 20-ти річного працівника птахофабрики права рука попала до механізму транспортеру. Діагностовано осколковий перелом променевої кістки значним зміщенням і поширеною гематомою м'яких тканин, поверхневі забиті рани. Від госпіталізації відмовився. В умовах травм пункту йому накладено гіпсову пов'язку, призначені ін'єкції пеніциліну. Через п'ять діб у хворого значно посилюється, став розпираючим біль в пошкодженій руці, з'явився сильний головний біль, депресія, нудота. Хворого госпіталізували. Об'єктивно: Т-39.0 С, пульс 120 за 1 хв., АТ 80/60 мм.рт.ст., тахіпноє, набряк кісті, та плеча. Знято гіпсову пов'язку. Шкіра передпліччя із «забарвленням осіннього лісу», «ландгартного» типу, значно набрякла, тепла, відмічається помірна крепітація тканин, пульсація променевої артерії послаблена, больова чутливість збережена. Лейкоцити-18х10<sup>9</sup>, гемоглобін 120 г/л. Встановіть діагноз.

- A. Післятравматична гнійно-гнильна флегмона;
- B. Післятравматичний тромбофлебіт;
- C. Газова гангрена;
- D. Газово-набряковий міонекроз;
- E. Газово-набрякова флегмона (анаеробний целюліт).

— *рекомендації* (інструкції) щодо виконання завдань (професійні алгоритми, орієнтувальні карти для формування практичних вмінь і навичок тощо);

**Орієнтуюча карта щодо самостійної роботи з літературою з теми заняття.**

№ п/п	Основні завдання (вивчити)	Вказівки (назвати)
1.	Анатомо-фізіологічна будова шкіри.	- будова шкіри. - функції шкіри.
2.	Клінічні ознаки гнійних захворювань шкіри та підшкірної клітковини.	-клінічну картину: а) гнійних захворювань шкіри та підшкірної клітковини; б) особливості клініки при кластрідіальній інфекції м'яких тканин. в) особливості клініки при некластрідіальній інфекції м'яких тканин

3.	Методика обстеження хворих з гнійними захворюваннями шкіри та підшкірної клітковини.	- лабораторне дослідження; - пункція інфільтрату; - УЗД інфільтрату; - R- рентгенологічне дослідження; - КТ
4.	Особливості лікування хворих з гнійними захворюваннями шкіри та підшкірної клітковини.	- Антибактеріальна терапія; - Особливості лікування хворих з кластрідіальною та некластрідіальною інфекціями м'яких тканин та підшкірної клітковини лиця, шиї, кінцівок, кисті та пальців;
5.	Способи розтину та дренивання гнійних порожнин.	- Особливості розтину хворих з гнійними захворюваннями шкіри та підшкірної клітковини лиця, шиї, кінцівок, кисті та пальців;
6.	Профілактика запальовальних захворювань м'яких тканин.	- забій; - пошкодження шкіри;

Перелік навчальних практичних завдань, які необхідно виконати під час практичного заняття:

1. Проведення об'єктивного обстеження хворих (збирання анамнезу, загальний огляд, обстеження основних органів і систем: а) з гнійними ускладненнями ран; б) флегмоною; в) вологою гангrenoю;
2. Визначення в кожному конкретному випадку виду та стадії ранового процесу
3. Аналіз конкретних ознак характерних для гострих неспецифічних та специфічних хірургічних захворювань.
4. Віртуальне складання плану лікування на випадки, як щоб мали місце газова гангрена.
5. Виконання елементів перев'язок хворим із визначенням того, що було б необхідним при гострій специфічній інфекції:
  - а) знаття пов'язки;
  - б) промивання рани та дренажів;
  - в) накладання септичної пов'язки;
  - с) бинтові та клейові пов'язки.
6. Складання плану протиепідемічних заходів на випадки гострої специфічної інфекції.

— *вимоги до результатів роботи, у т. ч. до оформлення;*

**Критерії поточного оцінювання на практичному занятті**

Оцінка	Критерії оцінювання
Відмінно «5»	Здобувач вільно володіє матеріалом, бере активну участь в обговоренні та вирішенні ситуаційної клінічної задачі, впевнено демонструє практичні навички під час огляду хворого та інтерпретації даних клінічного, лабораторних та інструментальних досліджень, висловлює свою думку з теми заняття, демонструє клінічне мислення.
Добре «4»	Здобувач добре володіє матеріалом, бере участь в обговоренні та вирішенні ситуаційної клінічної задачі, демонструє практичні навички під час огляду хворого та інтерпретації даних клінічного, лабораторних та інструментальних

	досліджень з деякими помилками, висловлює свою думку з теми заняття, демонструє клінічне мислення.
Задовільно «3»	Здобувач недостатньо володіє матеріалом, невпевнено бере участь в обговоренні та вирішенні ситуаційної клінічної задачі, демонструє практичні навички під час огляду хворого та інтерпретації даних клінічного, лабораторних та інструментальних досліджень з суттєвими помилками.
Незадовільно «2»	Здобувач не володіє матеріалом, не бере участь в обговоренні та вирішенні ситуаційної клінічної задачі, не демонструє практичні навички під час огляду хворого та інтерпретації даних клінічного, лабораторних та інструментальних досліджень.

— *матеріали контролю для заключного етапу заняття*: задачі, завдання, тести .

6. Чоловік 40 років отримав колото-рвану рану внутрішньої поверхні середньої третини лівої гомілки. На другий день в умовах поліклініки йому була виконана хірургічна обробка рани, з накладанням швів. Через три доби у хворого значно посилюється розпираючий біль в рані, з'явилися загальна слабкість, депресія. Об'єктивно: загальний стан важкий, T-38,0 С, пульс 100 за 1 хв, АТ 90/60 мм.рт.ст., зменшилось слиновиділення. Ліва гомілка і частково нижня третина стегна із значним набряком. Шкіра гомілки синювата з розсіяними плямами буро-жовтого кольору та поодинокими пухирями з темно-геморагічним вмістом, холодна на дотик. Крізь шви рани просочується брудно-буре виділення з неприємним запахом, навколо крепітація тканин. Пульс на артеріях стопи не визначається, больова чутливість в дистальній частині відсутня. Лейкоцити 18х10<sup>9</sup>, гемоглобін 80 г/л. Яке ускладнення розвивається у хворого?

А. Газова гангрена;  
В. Газова флегмона;  
С. Нагноєння рани – гнійно-гнильна флегмона;  
D. Анаеробний целюліт;  
E. Епіфасціальний анаеробний міонекроз.

7. Хворий 30 років лікувався у відділенні гнійної хірургії з приводу поширеної інфікованої рваної рани спини. Після вторинної хірургічної обробки рана загоїлась вторинним натягом. Раптово очищення рани уповільнилося, поверхня вкрилася некротичними тканинами та фіброзними нальотами сірого кольору, з'явилися геморагічні виділення, посилюється набряк та гіперемія країв. Загальний стан хворого тяжкий. T = 39 О С, пульс 120 за 1 хв, слабкий, АТ 110/70 мм.рт.ст. Заподірено дифтерію рани. Які хірургічні заходи слід заподіяти?

А. Повну вторинну хірургічну обробку рани;  
В. Некректомію;  
С. Вишкребти рану ложкою Фолькмана;  
D. Виконати ревізію рани;  
E. Обмежитись пов'язками з розчинами антисептиків або мазями на гідрофільній основі.

8. У хворої 40 років після хірургічної обробки флегмони стегна нормалізувалася температура, рана очистилась, вкрилась грануляціями. Несподівано стан хворої погіршився, з'явилось серцебиття, T = 39 О С. Рана вкрилась сіро-жовтим фіброзним нальотом, спаяним з підлеглою тканиною, на якій утворилися поширені ділянки некрозу, збільшилась кількість виділень, які набули серозно-геморагічного характеру. Заподірено дифтерію рани. Які заходи необхідно розпочати?

- А. Розпочати введення антитоксичної протидифтерійної сироватки;
- В. Розпочати введення антитоксичної протидифтерійної сироватки та антибіотиків;
- С. Ізолювати хвору, проводити спостереження за її загальним станом та раною;
- Д. Взяти мазок з рани для бактеріоскопії, та посів для бактеріологічного дослідження, викликати на консультацію інфекціоніста, ізолювати хвору;
- Е. Виконати хірургічну обробку рани, застосувати для її лікування протеолітичні ферменти, запросити на консультацію інфекціоніста.

9. Хвора 35 років скаржиться на біль у горлі, утруднене ковтання, головний біль, підвищення температури до 37,5. 5 днів тому, під час роботи на фермі поранила передпліччя. Терапевт та отоларинголог патології не виявили. Рана передпліччя гоїться під струпом. Про виконані раніше щеплення не пам'ятає. Запідозрено правець у продромальному періоді. Визначення яких симптомів і досліджень могли допомогти підтвердити діагноз?

- А. Симптом Щоткіна –Блюмберга.
- В. Симптом Керніга.
- С. Симптом Лорін – Епштейна.
- Д. Фіброзозофаго-гастроскопія.
- Е. Флюорографія.

10. У хворого 50 років через добу після отримання рваної рани стегна з'явилися сильний головний біль, відчуття страху, збудження, посилення болю в рані, тризм, дисфагія, ригідність м'язів потилиці, шиї, спини. Об'єктивно: загальний стан хворого важкий, Т 39С, тахіпноє – 30 за 1хв, пульс 120 за 1 хв, АТ- 110/90 мм.рт.ст, через 15-18 хв у хворого з'являються судоми, які тривають до 10 сек. Встановлено діагноз: правець. Визначте клінічну форму захворювання.

- А. Блискавична.
- В. Гостра.
- С. Підгостра.
- Д. Хронічна.
- Е. Рецидивна

#### **4. Підбиття підсумків:**

#### **5. Список рекомендованої літератури**

- Основна

- 10. Загальна хірургія: [підруч. для здобувачів ВНЗ] / [В. П. Андрущенко та ін.]; ред. проф.: Я. С. Березницького [та ін.]. - 2-ге вид. - Вінниця: Нова Книга, 2020. - 342 с.: рис., табл. - (Національний підручник).
- 11. Загальна хірургія: підручник / П. О. Герасимчук [та ін.]; ред. П. О. Герасимчук; Тернопільський національний медичний університет імені І. Я. Горбачевського МОЗ України. - Тернопіль: ТНМУ "Укрмедкнига", 2020. - 696 с.: іл.

12. Хірургія гнійно-некротичних ускладнень за синдрому діабетичної стопи / І. Я. Дзюбановський [та ін.]; ДВНЗ "Тернопільський державний медичний університет ім. І. Я. Горбачевського МОЗ України". - Тернопіль: ТДМУ "Укрмедкнига", 2018. - 316 с.: іл.

**Додаткова:**

10. Загальна хірургія: базовий підручник [для студентів вищих мед. навч. закладів IV рівня акредитації] / за ред. М. Д. Желіби, С. Д. Хімича ; М. Д. Желіба, С. Д. Хімич, І. Д. Герич та ін. - 2-ге вид., випр. Київ: Медицина, 2016. 448 с.
11. Оперативна хірургія та топографічна анатомія : [підручник для студентів вищих мед. навч. закладів IV рівня акредитації] / за ред. М. П. Ковальського ; Ю. Т. Ахтемійчук, Ю. М. Вовк, С. В. Дорошенко та ін. - 3-тє вид., випр. Київ: Медицина, 2016. 503 с.
12. Хірургічні хвороби: підручник для мед. ун-тів, інст., акад. — 2-ге вид., випр. Затверджено МОН / За ред. П.Д. Фоміна, Я.С. Березницького. Київ, 2017. 408 с.

**6. Електронні інформаційні ресурси**

6. <http://moz.gov.ua> – Міністерство охорони здоров'я України
7. [www.ama-assn.org](http://www.ama-assn.org) – Американська медична асоціація / [American Medical Association](http://www.ama-assn.org)
8. [www.who.int](http://www.who.int) – Всесвітня організація охорони здоров'я
9. [www.dec.gov.ua/mtd/home/](http://www.dec.gov.ua/mtd/home/) - Державний експертний центр МОЗ України
10. <http://bma.org.uk> – Британська медична асоціація
11. [www.gmc-uk.org](http://www.gmc-uk.org) - General Medical Council (GMC)
12. [www.bundesaerztekammer.de](http://www.bundesaerztekammer.de) – Німецька медична асоціація
13. <http://medforum.in.ua/partners>- Асоціація хірургів України
14. <http://endoscopy.com.ua/> - Асоціація ендоскопічних хірургів України
15. <http://thoracic-surgery.com.ua/> - Асоціація торакальних хірургів України
16. <https://youcontrol.com.ua/> - Асоціація судинних хірургів України