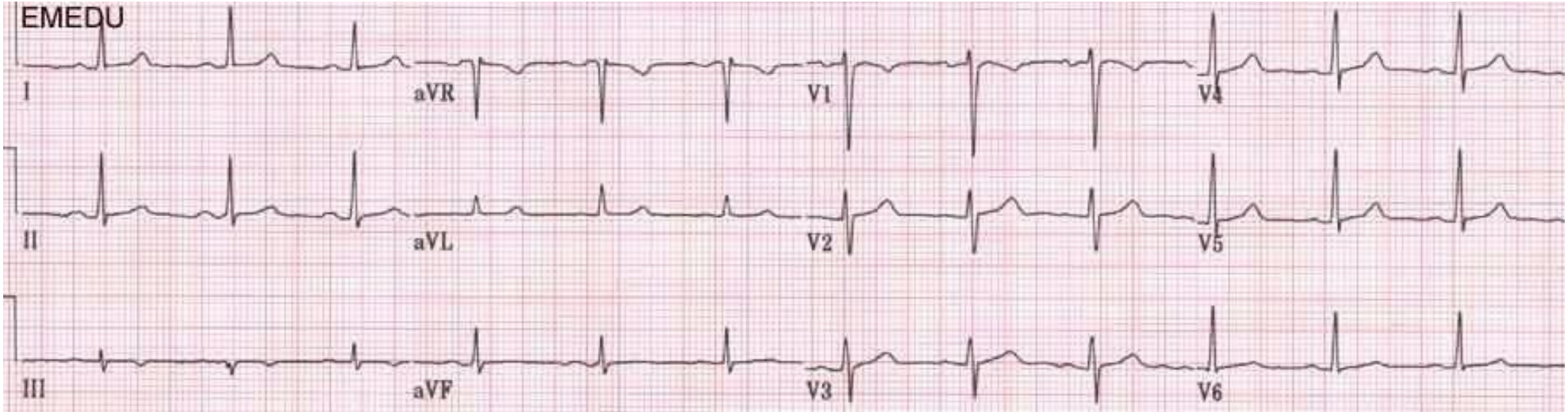
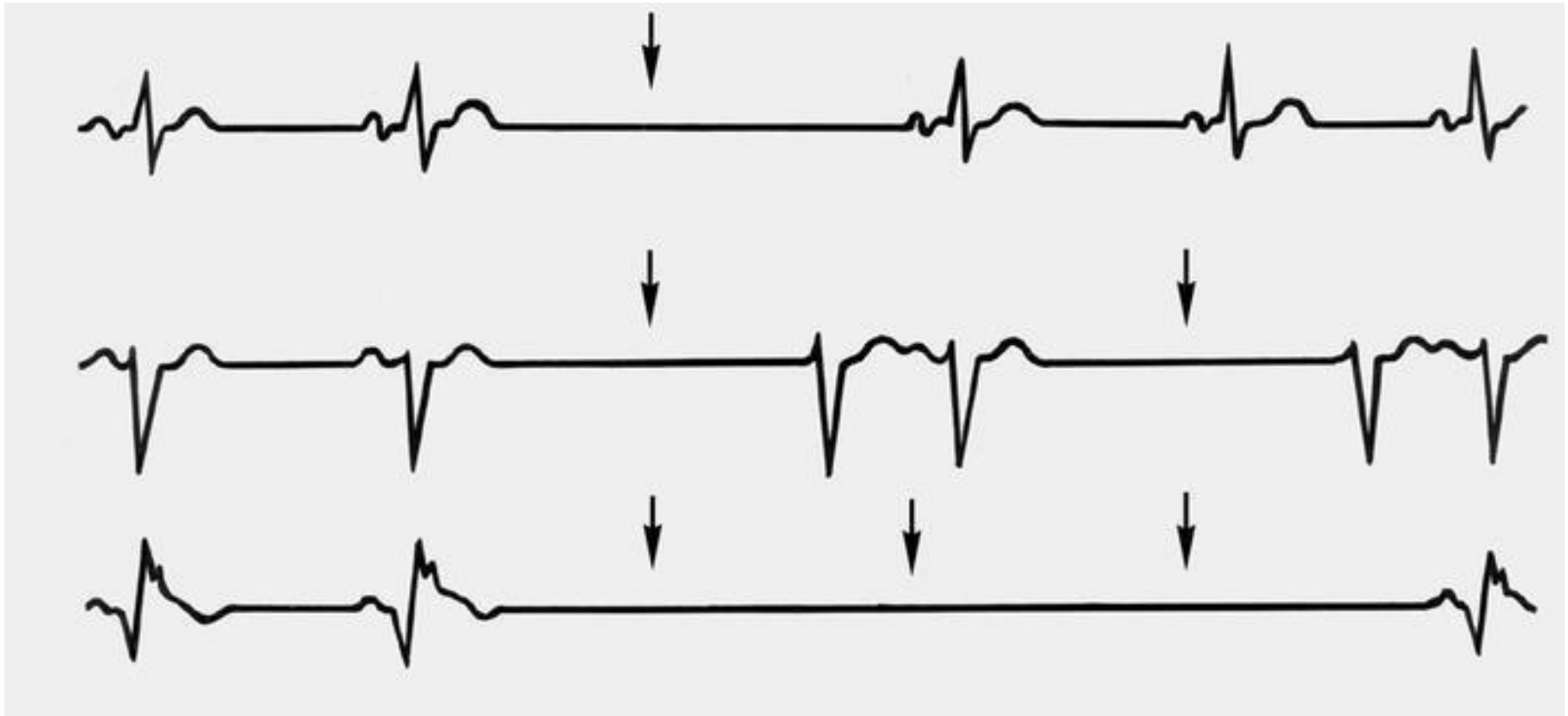
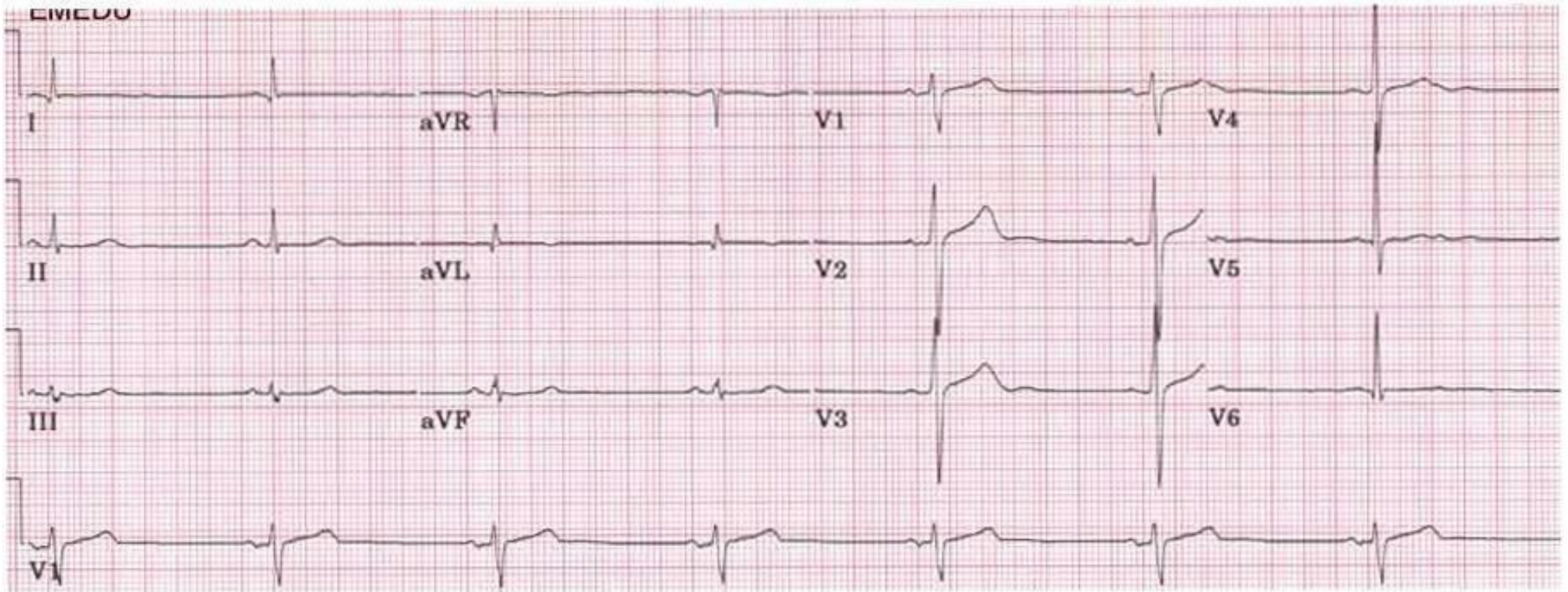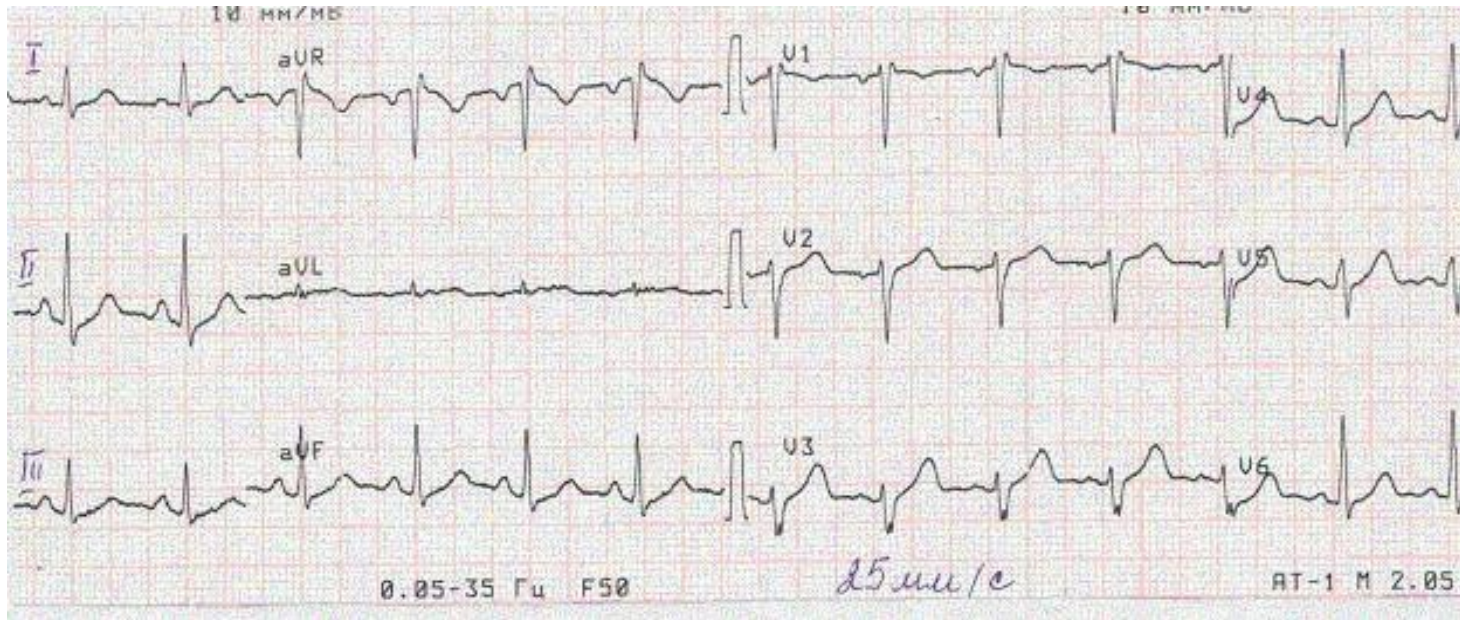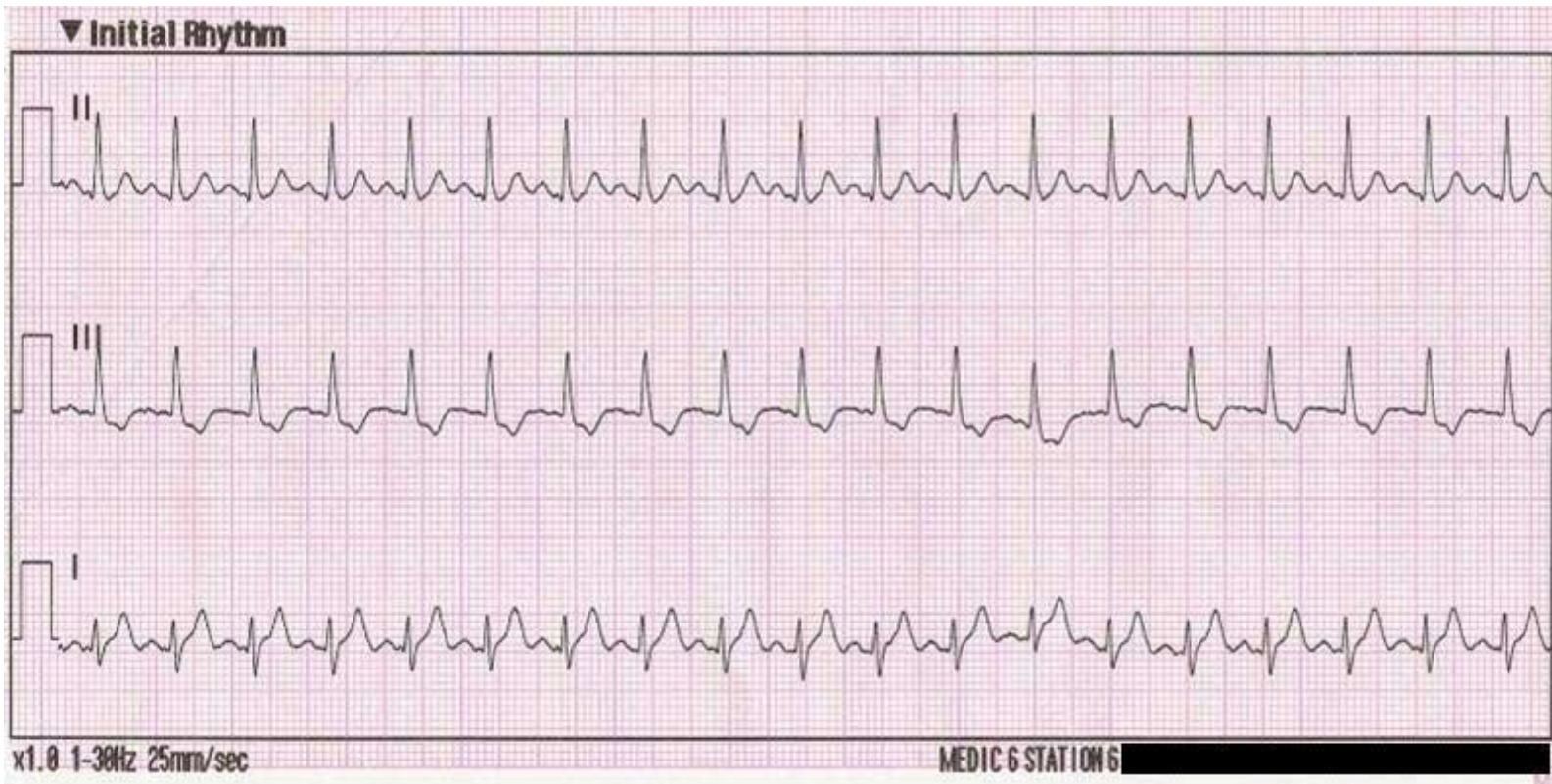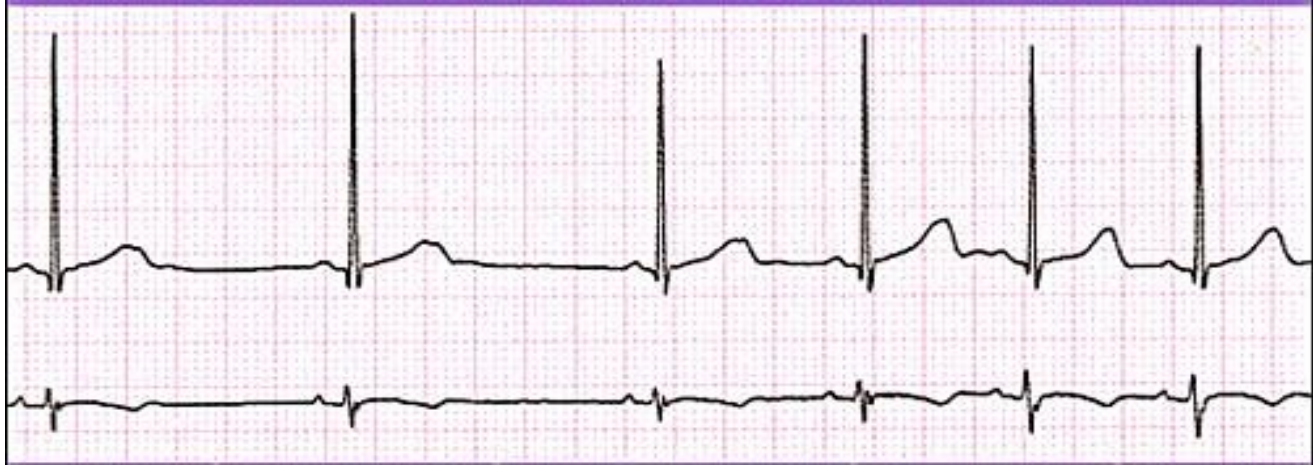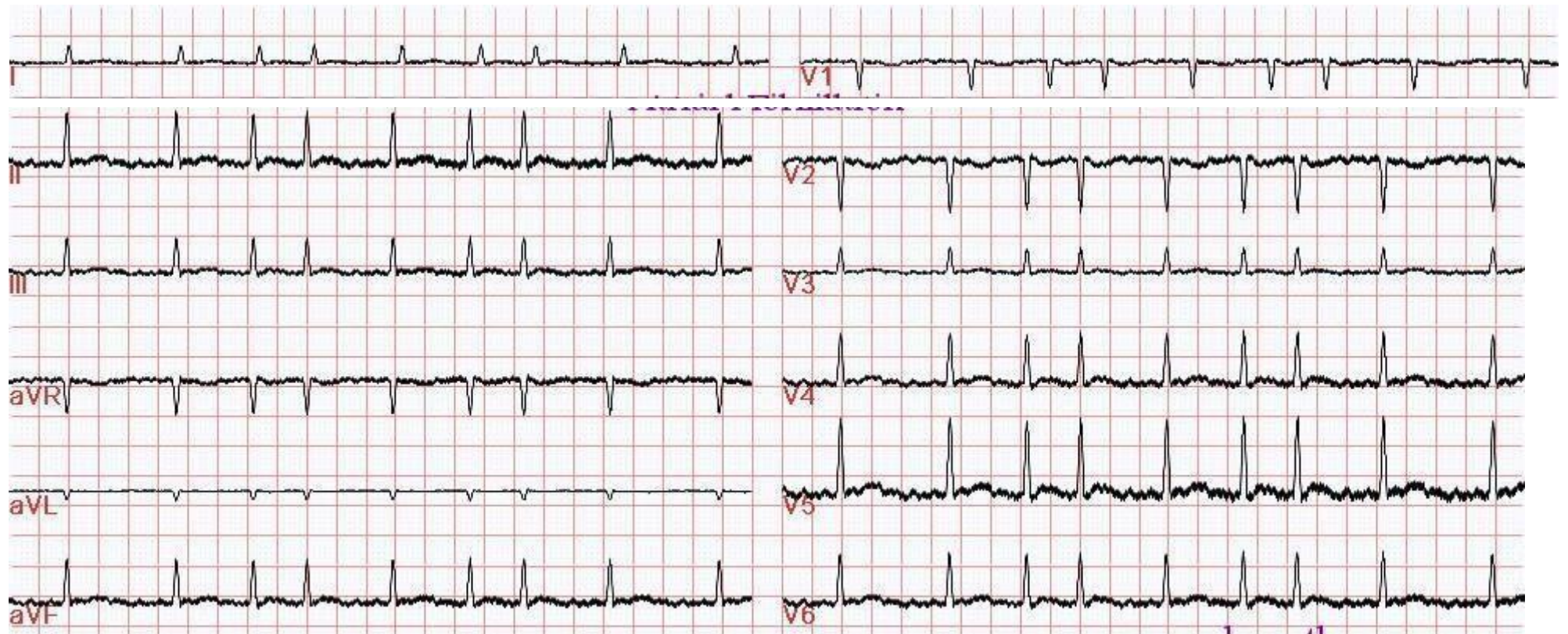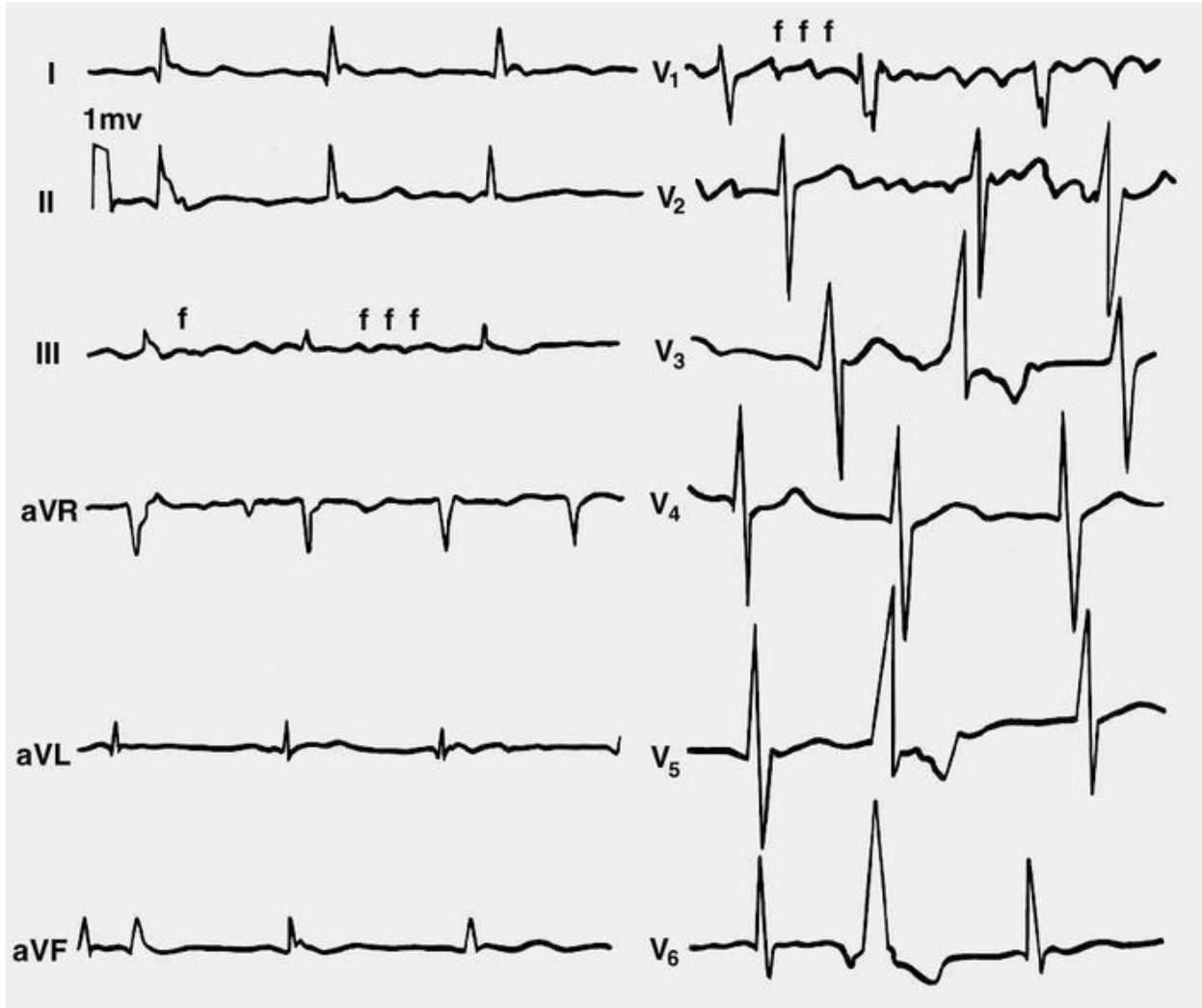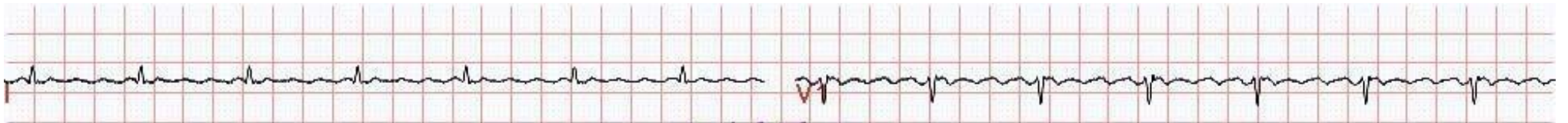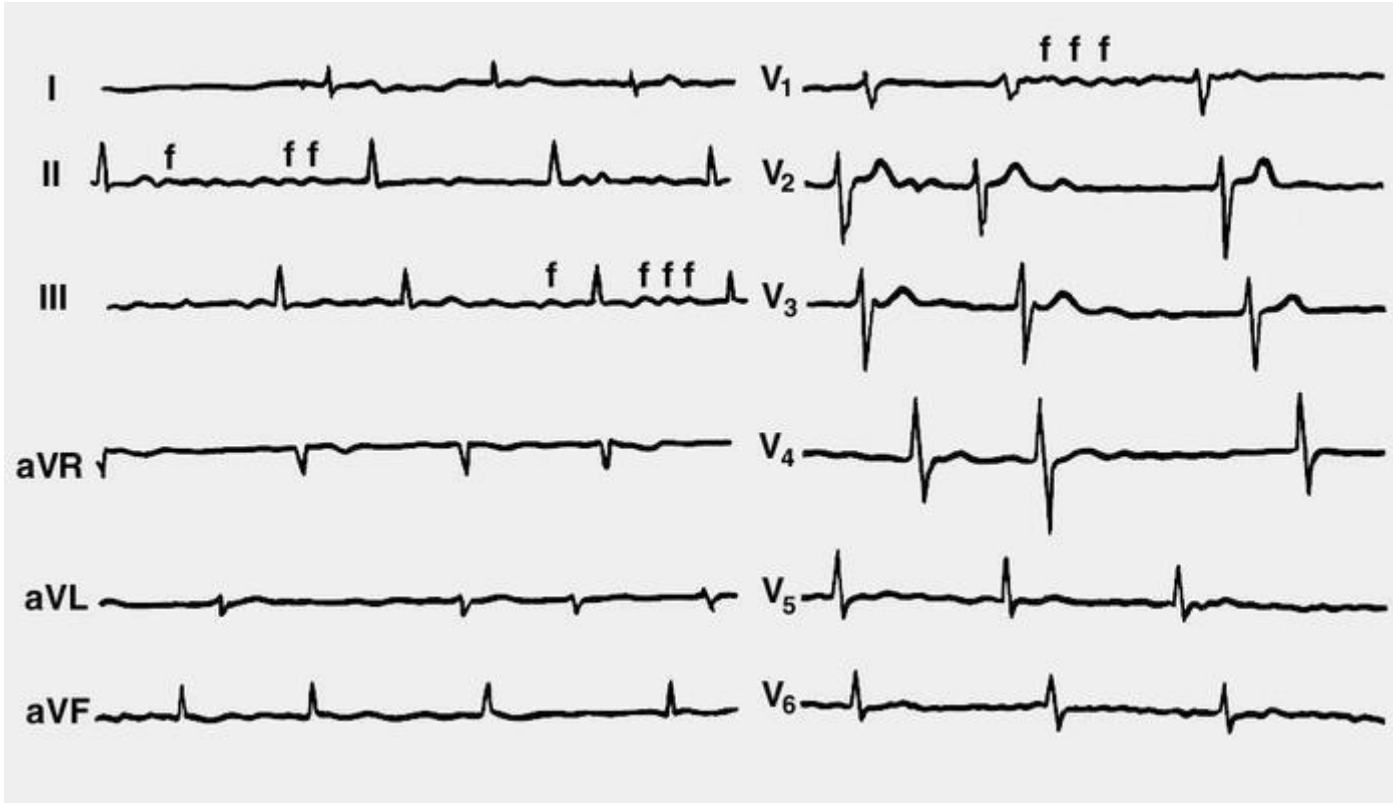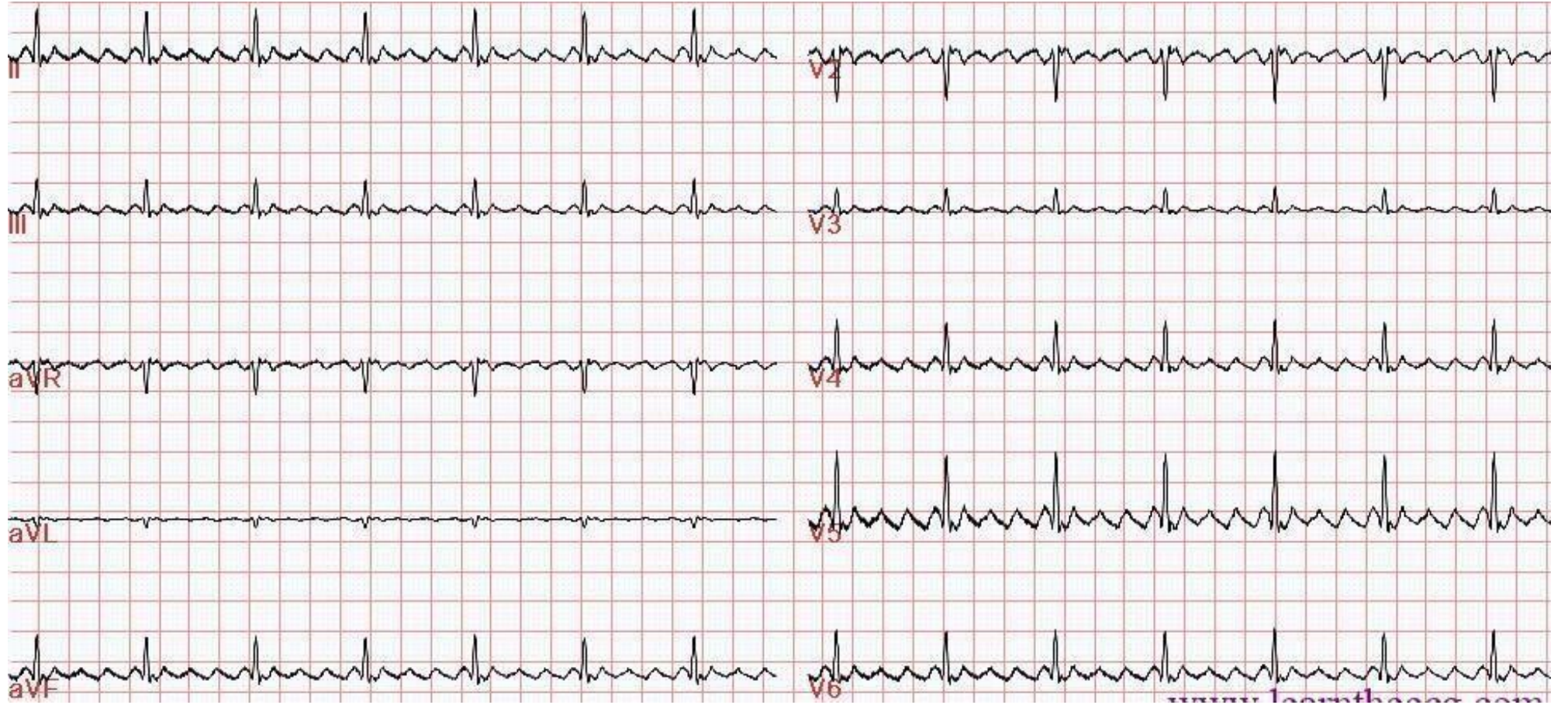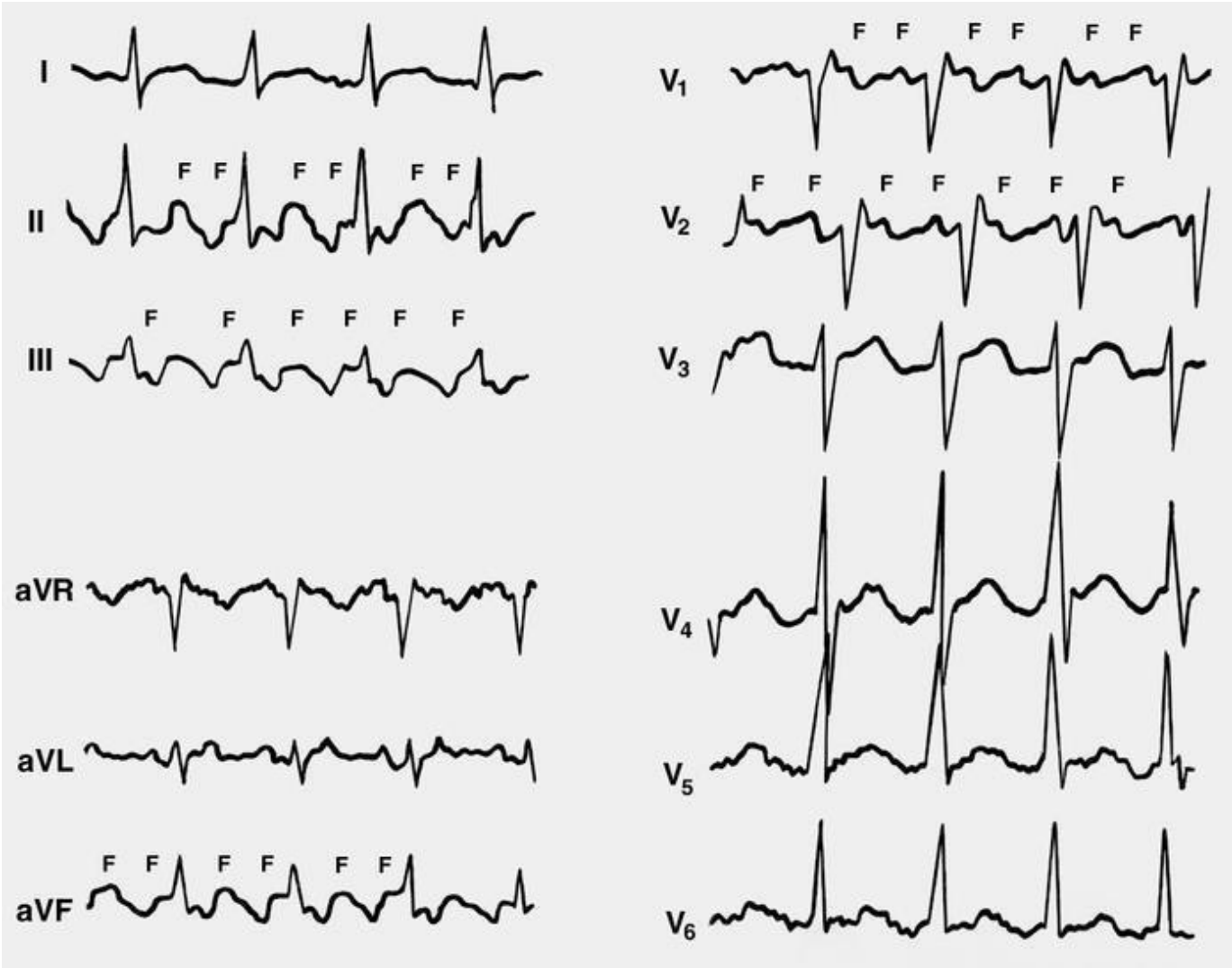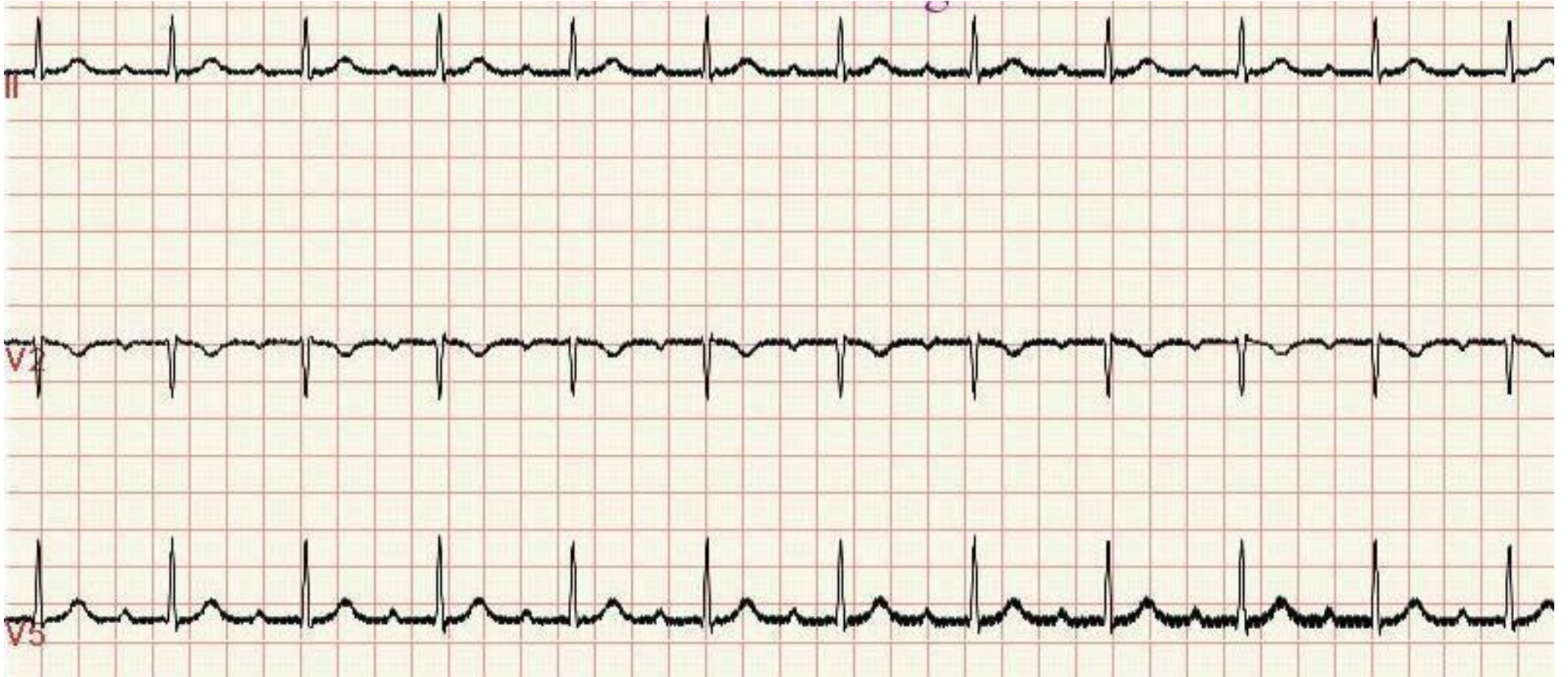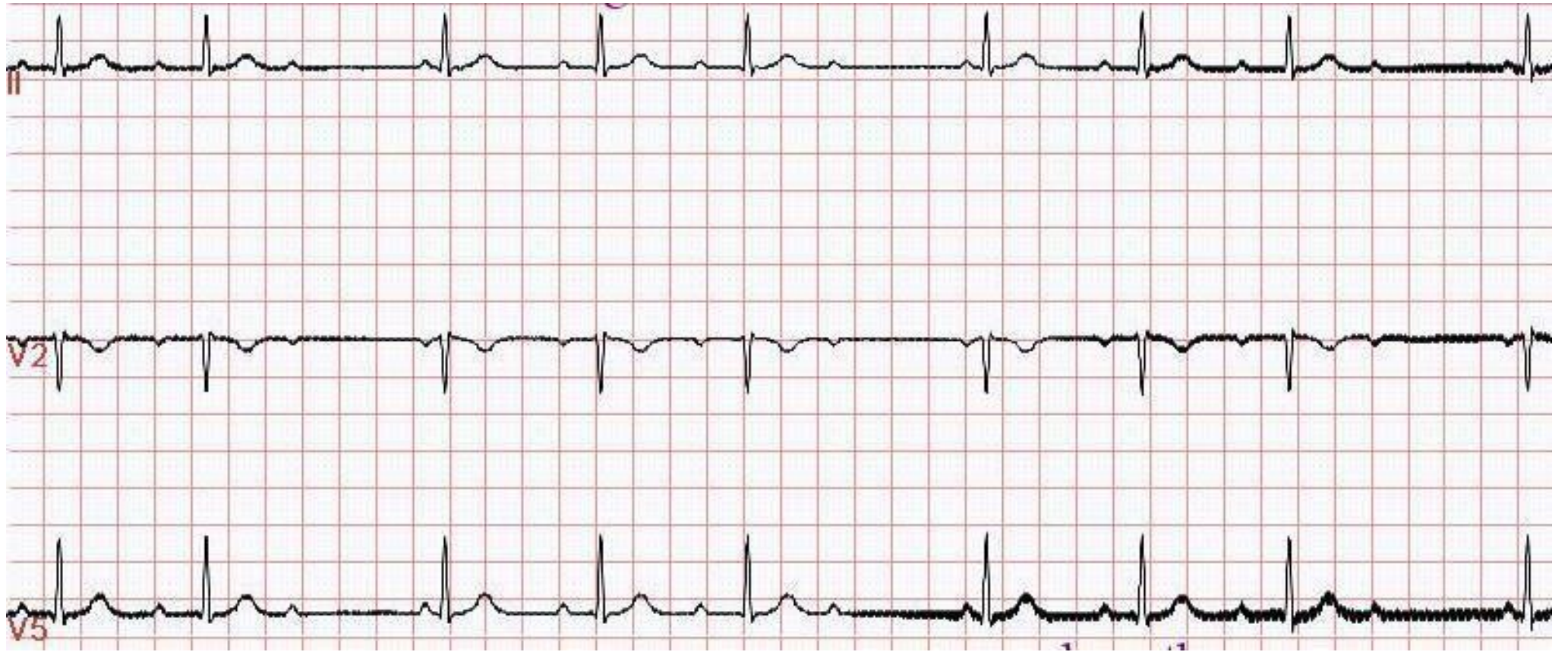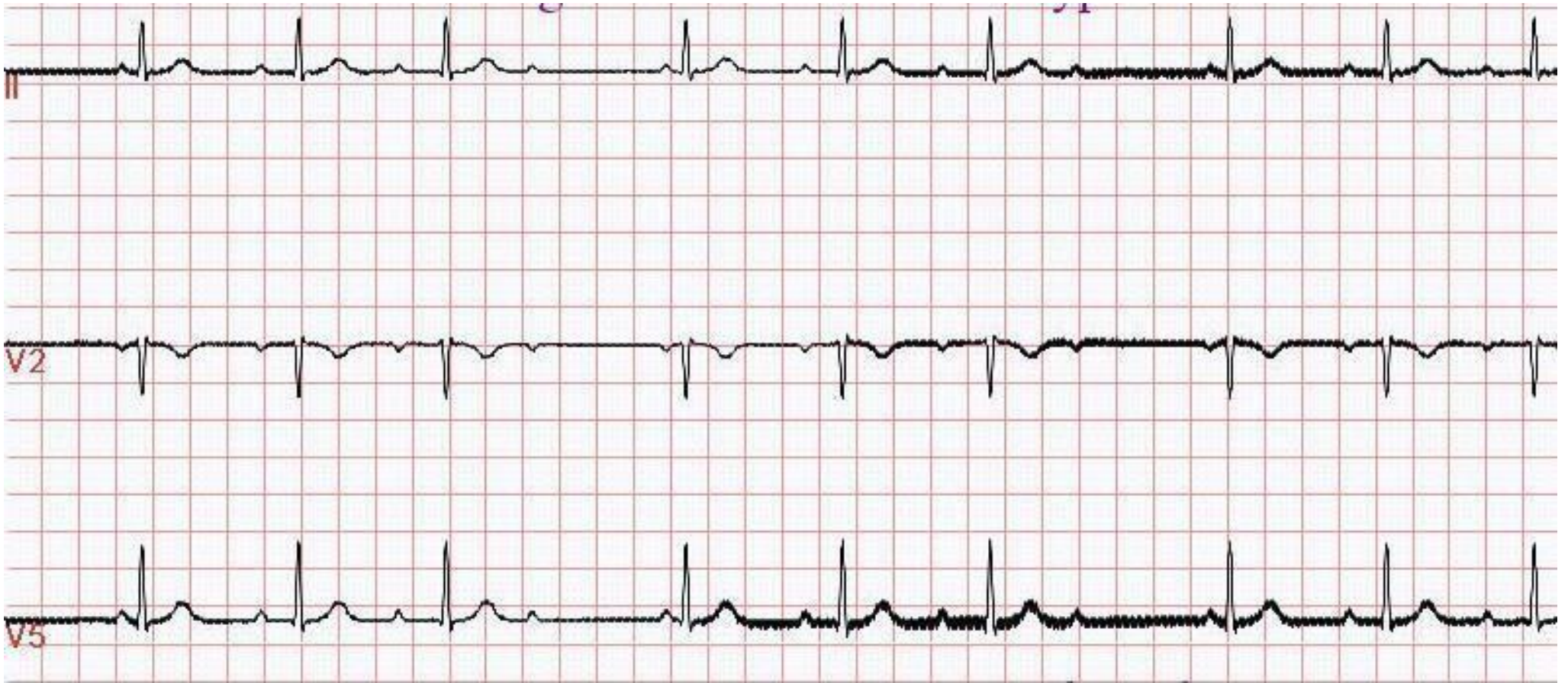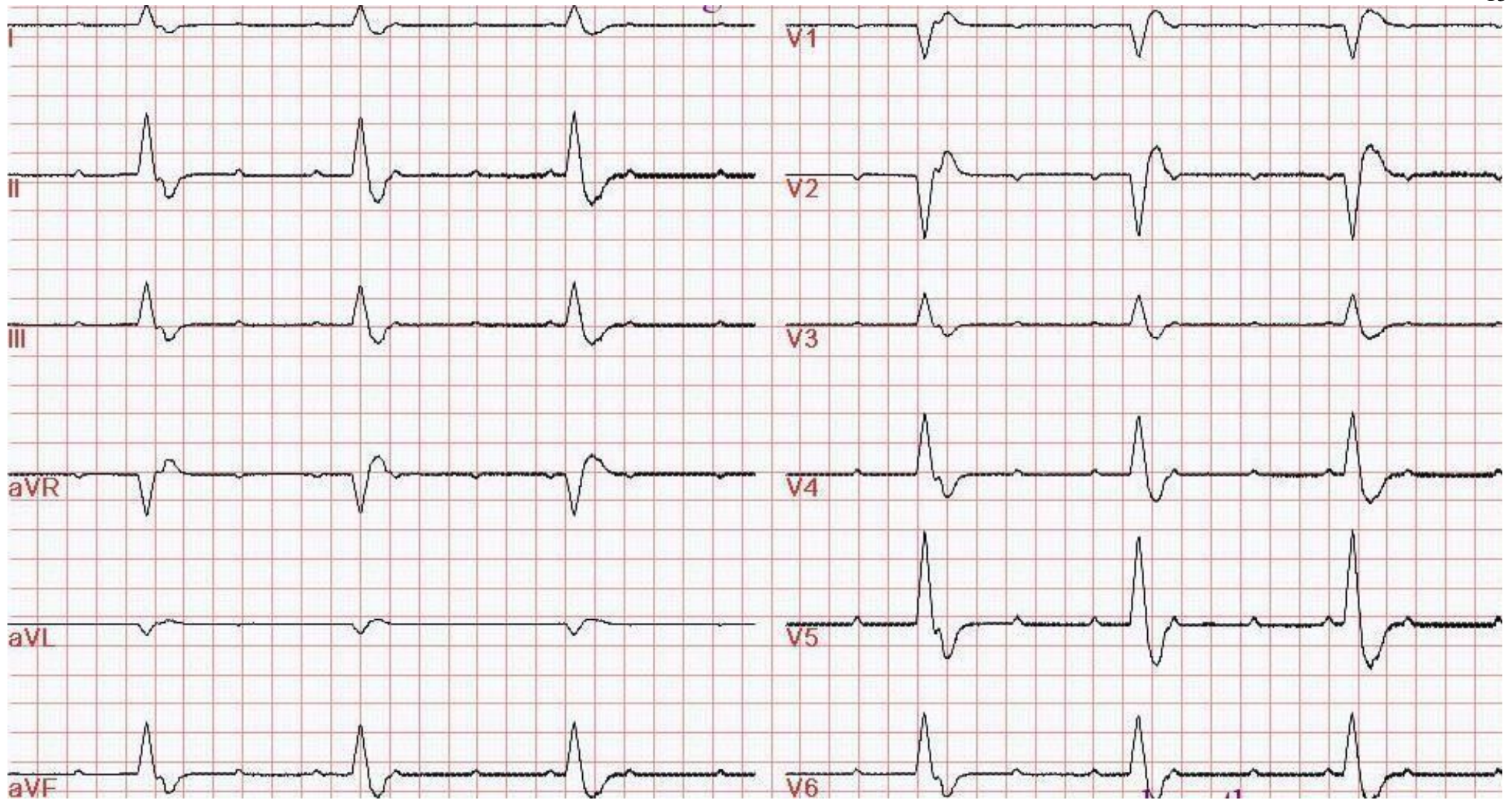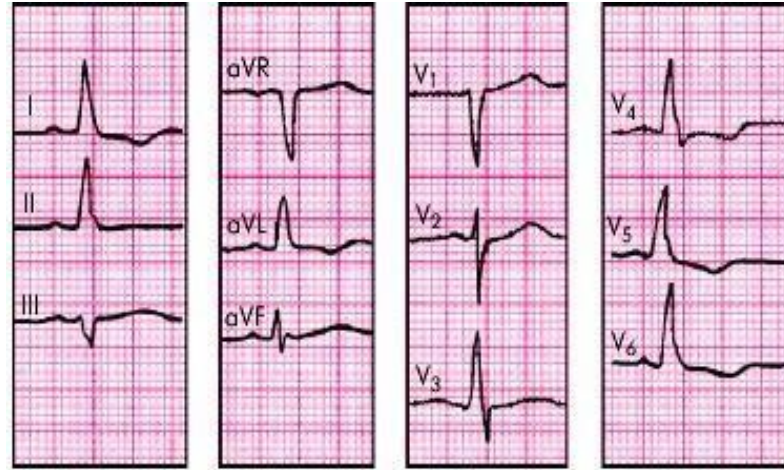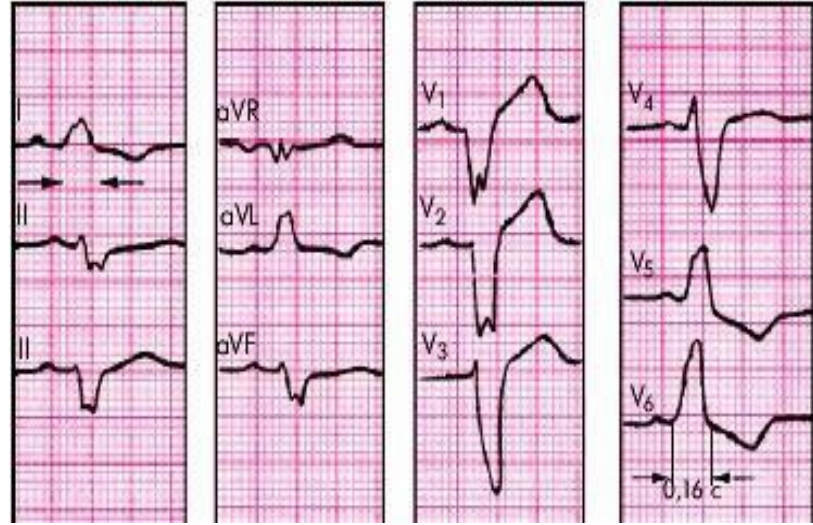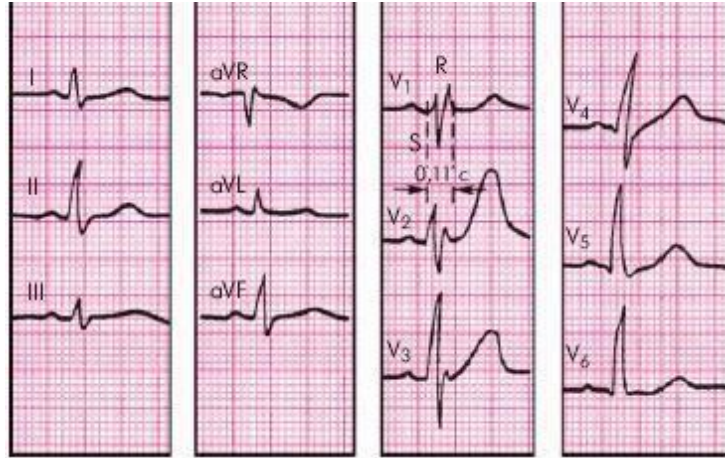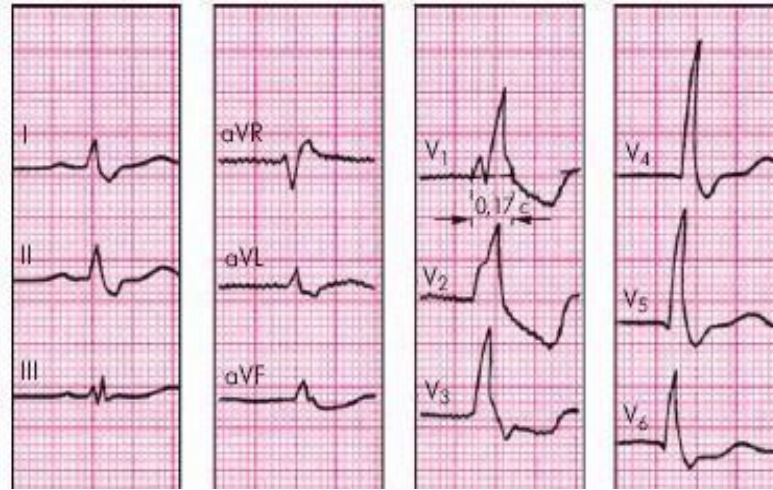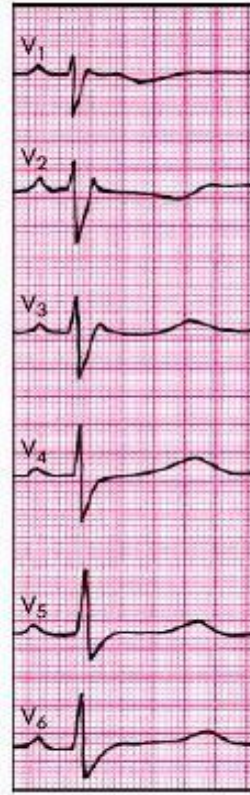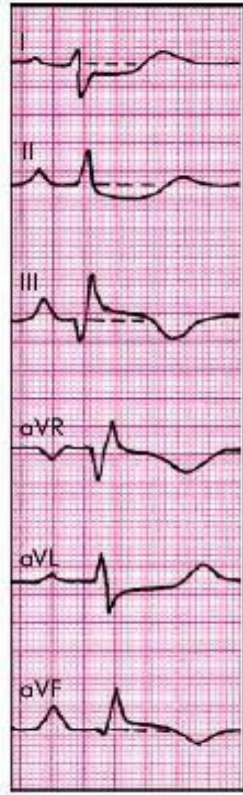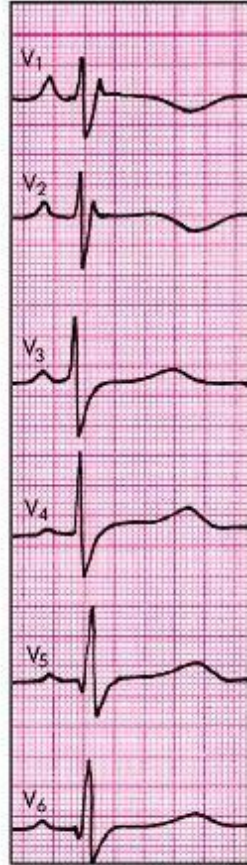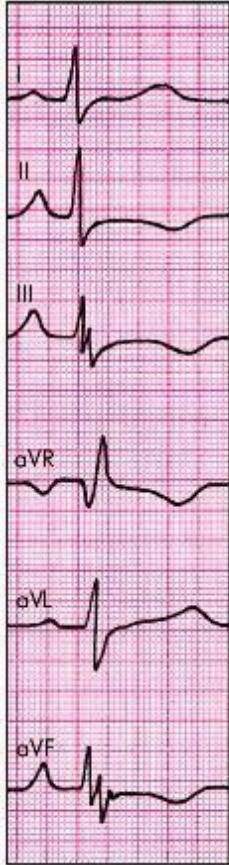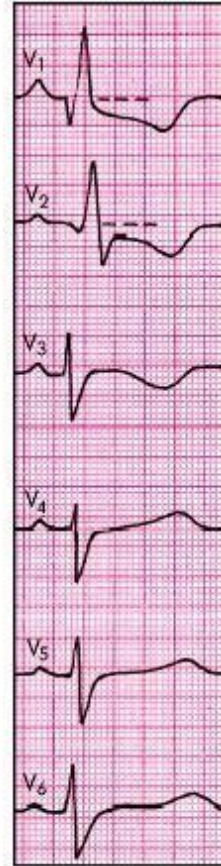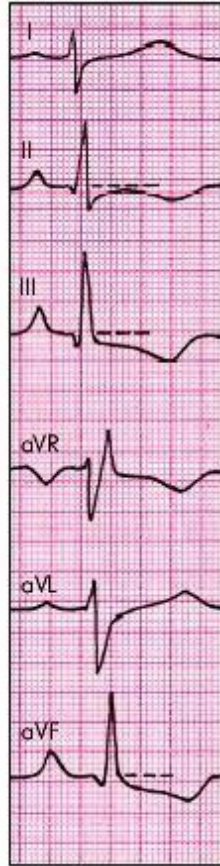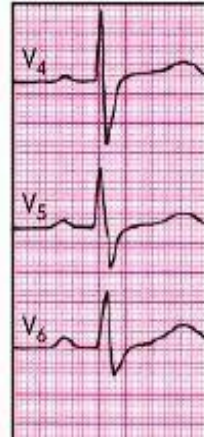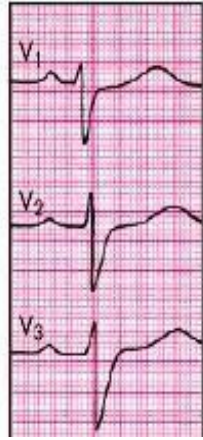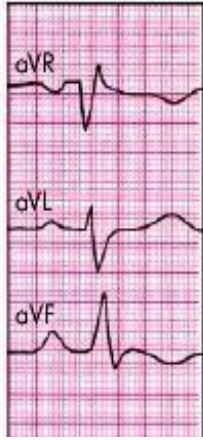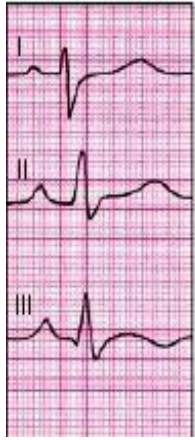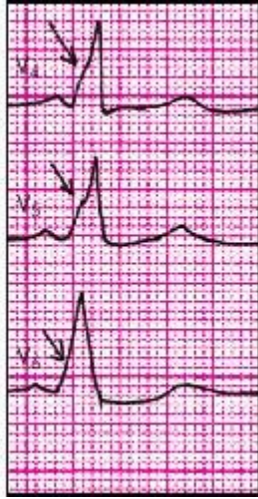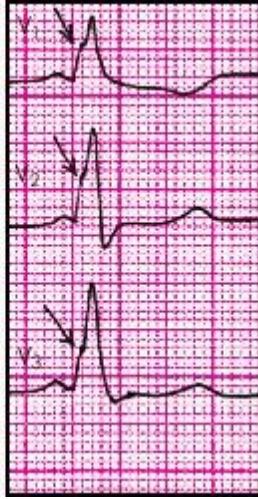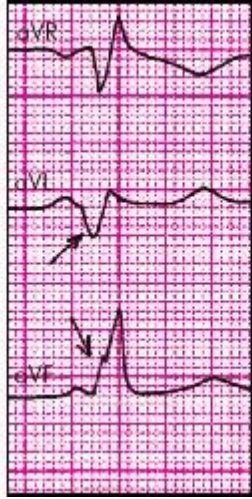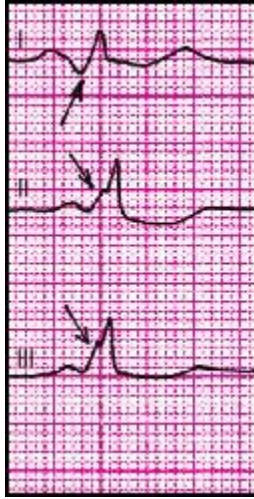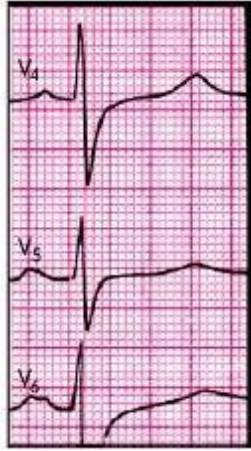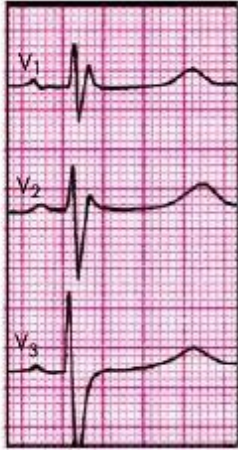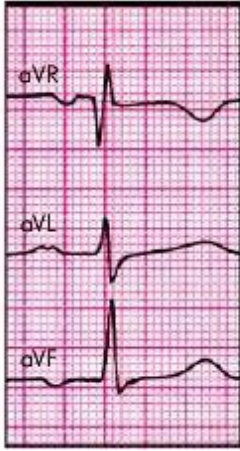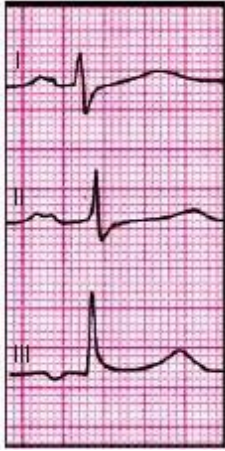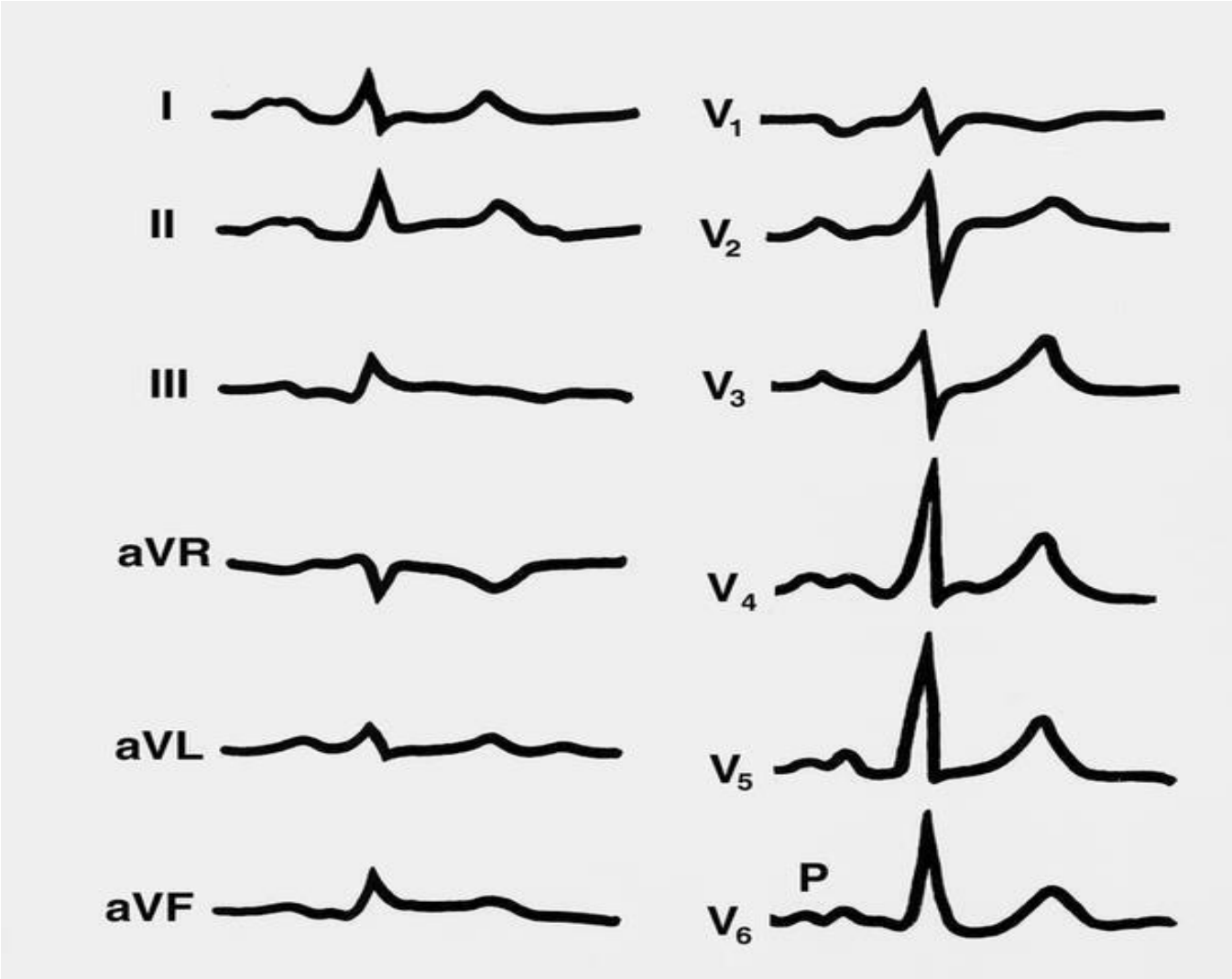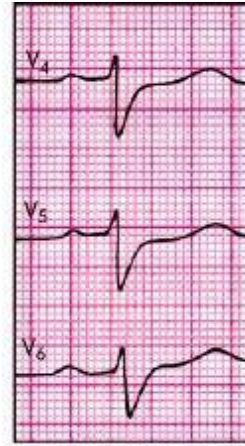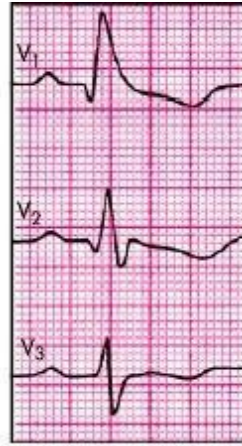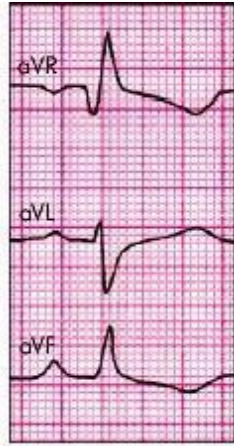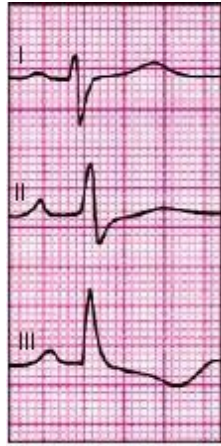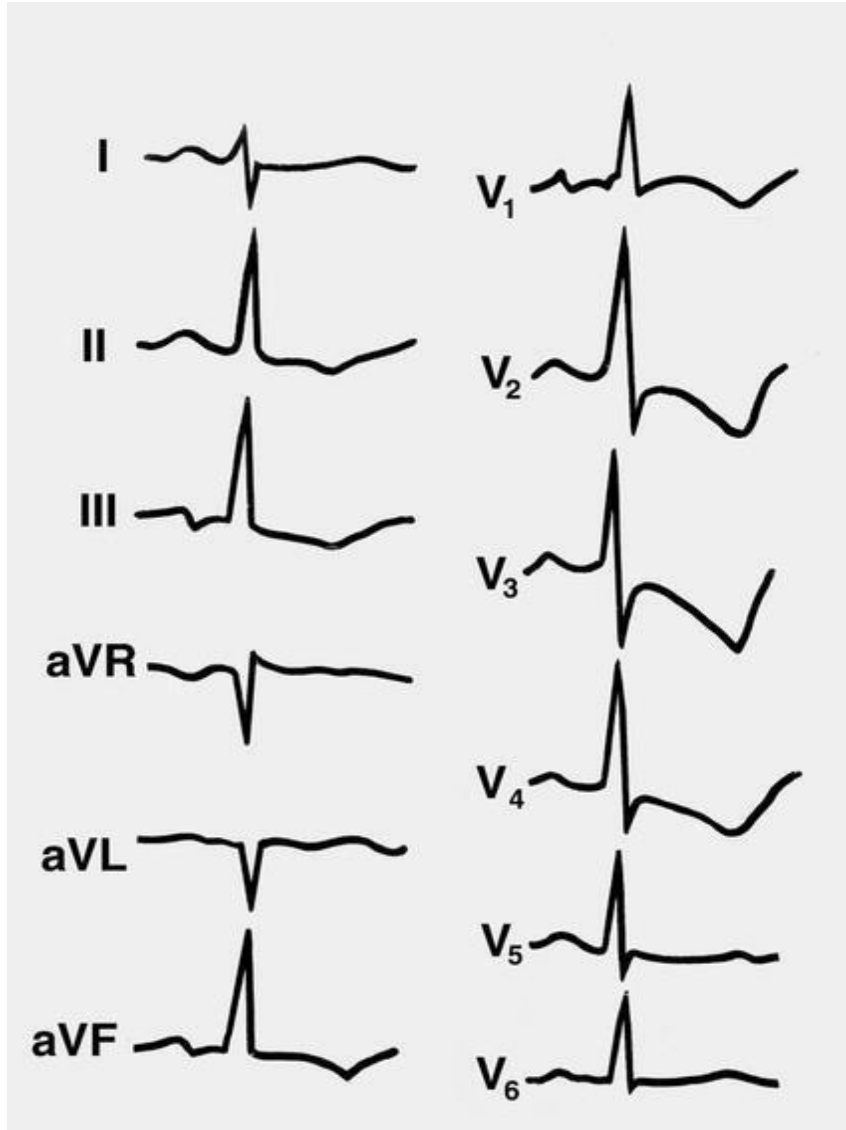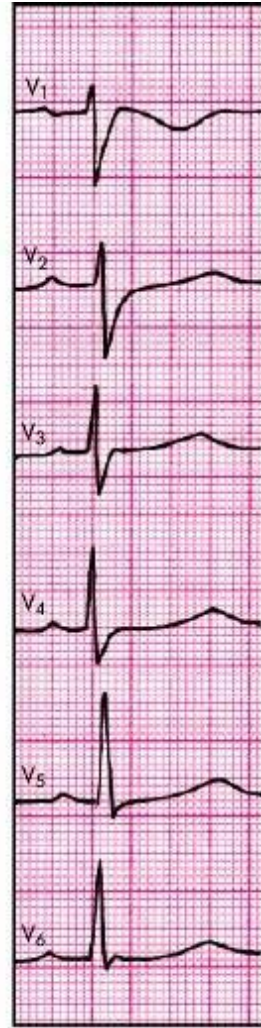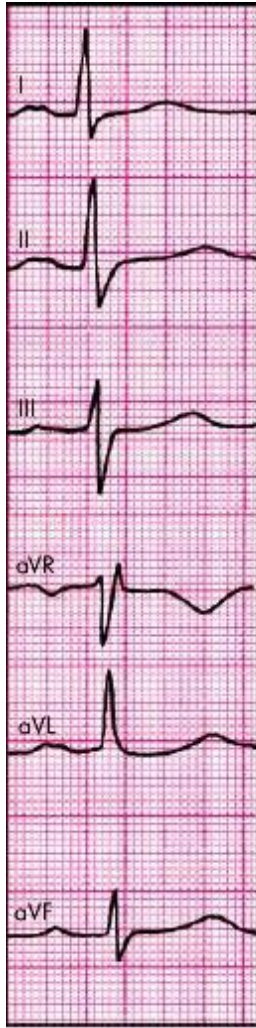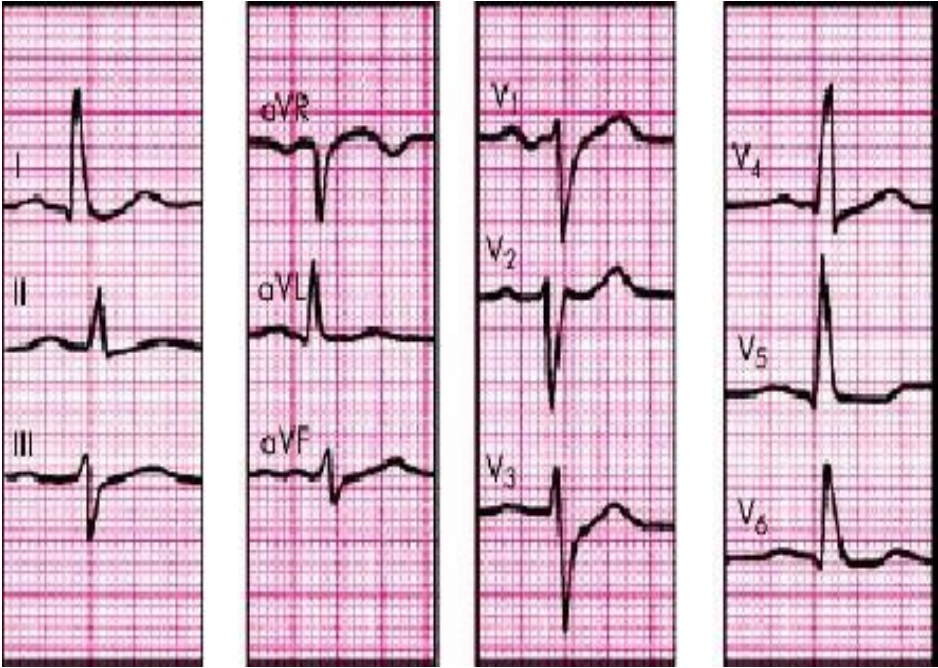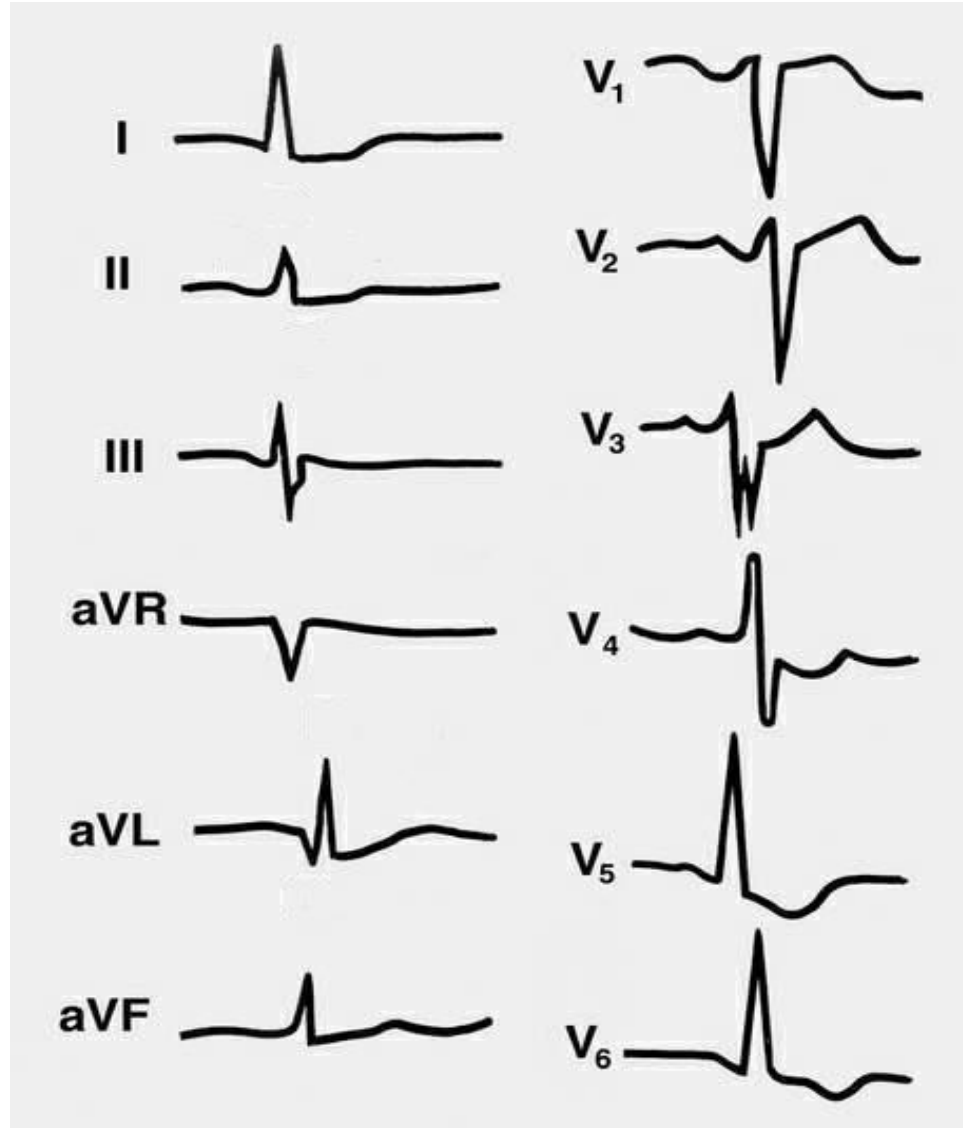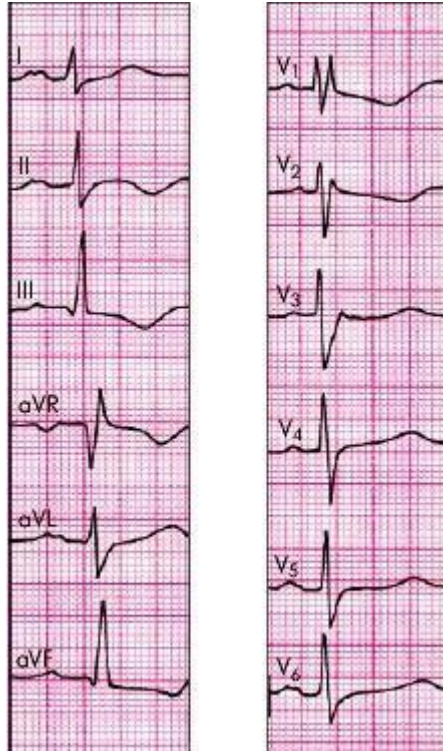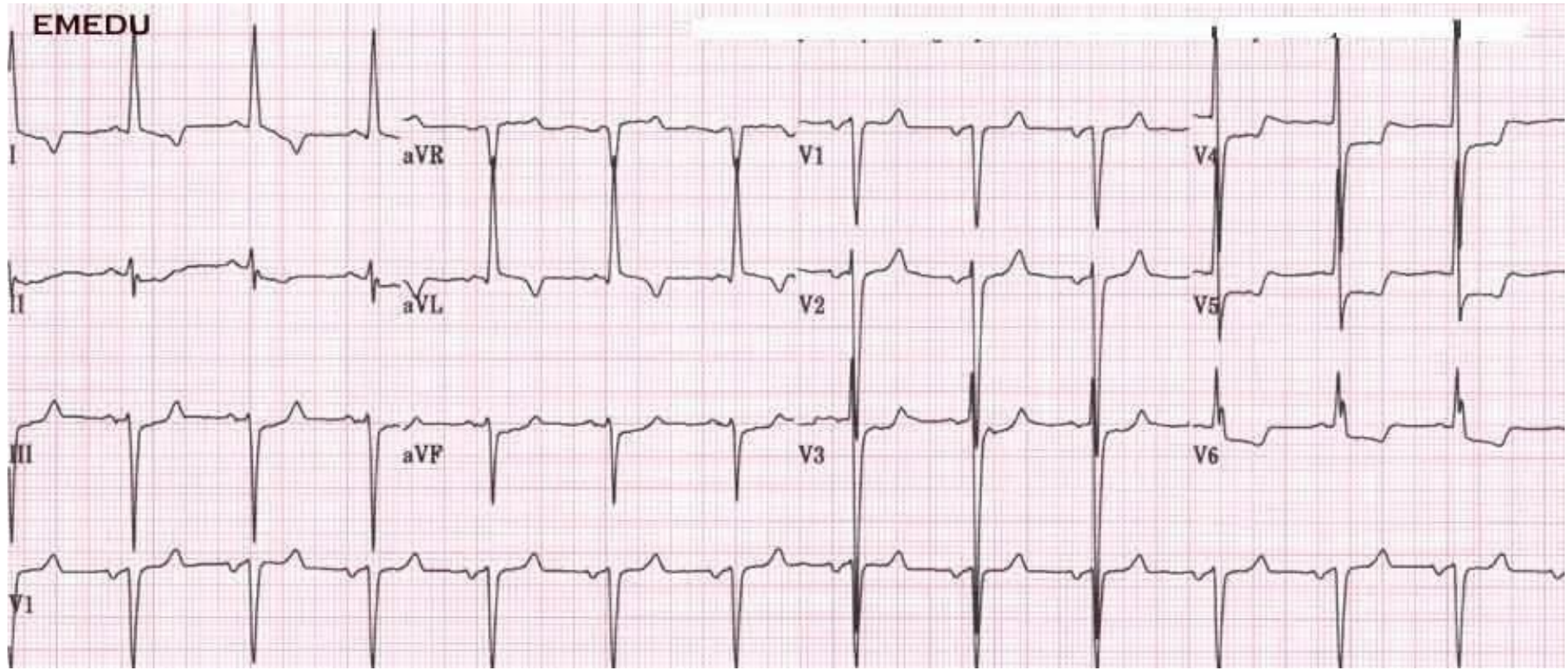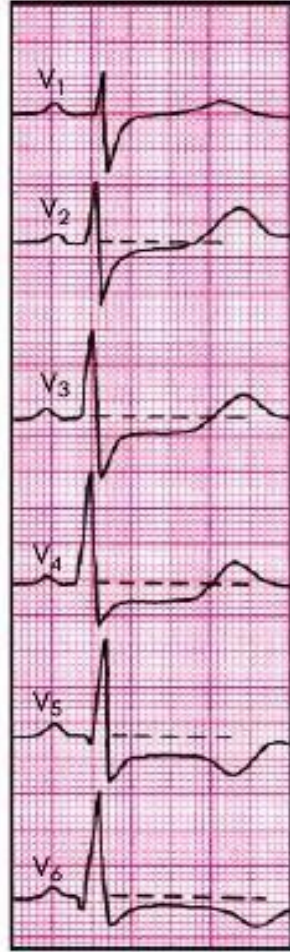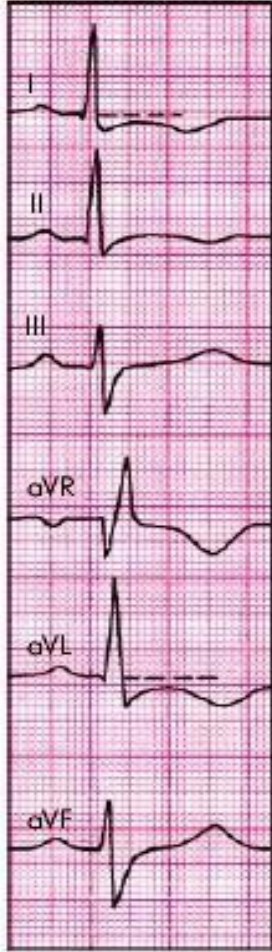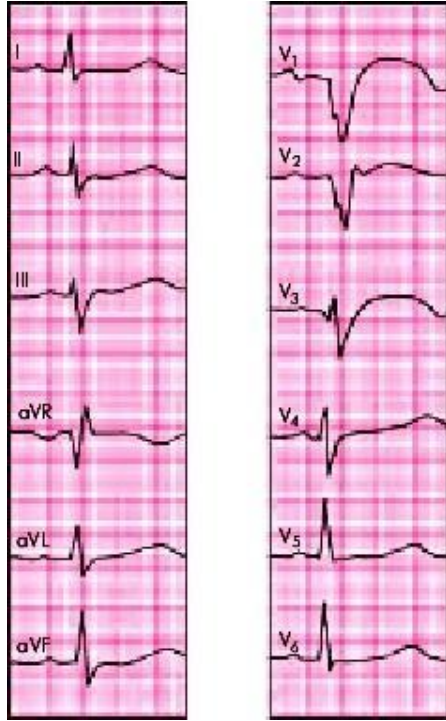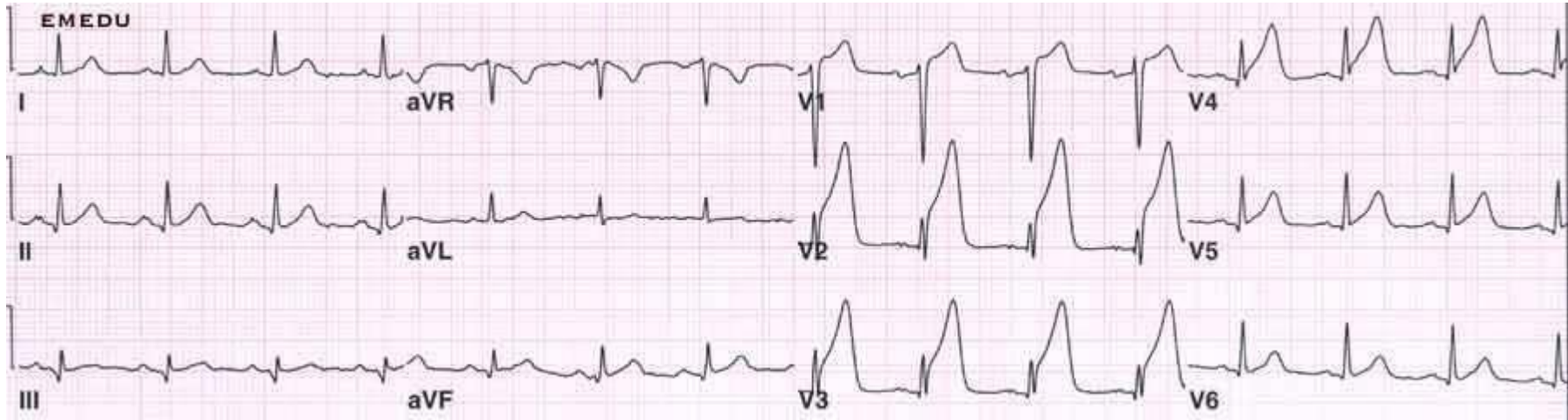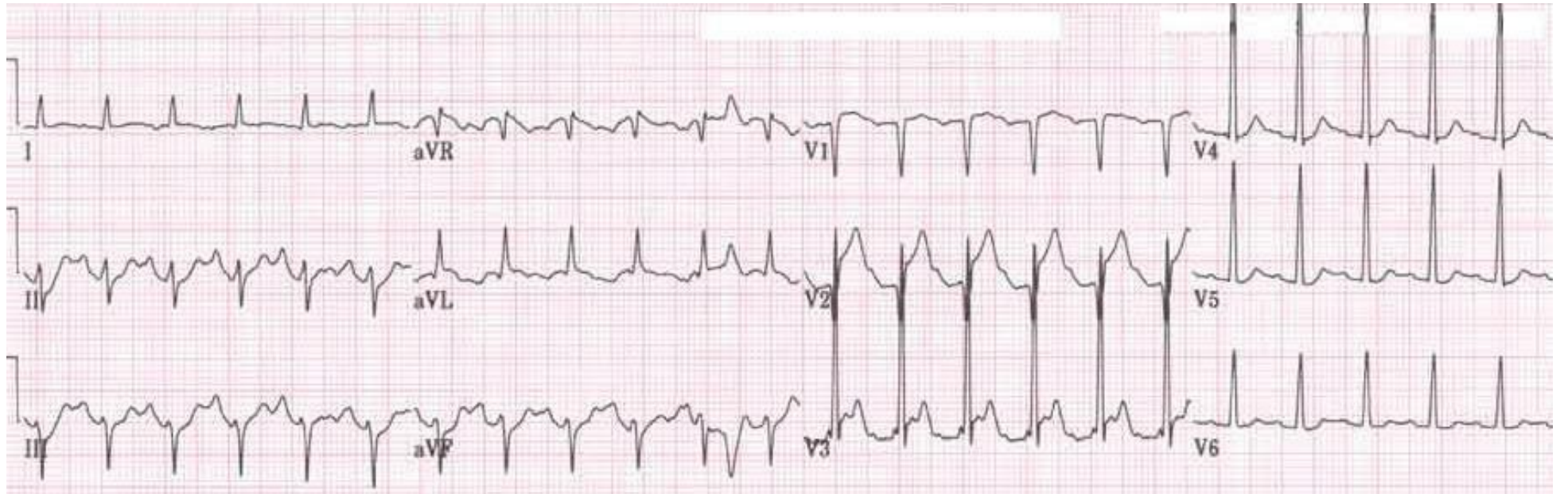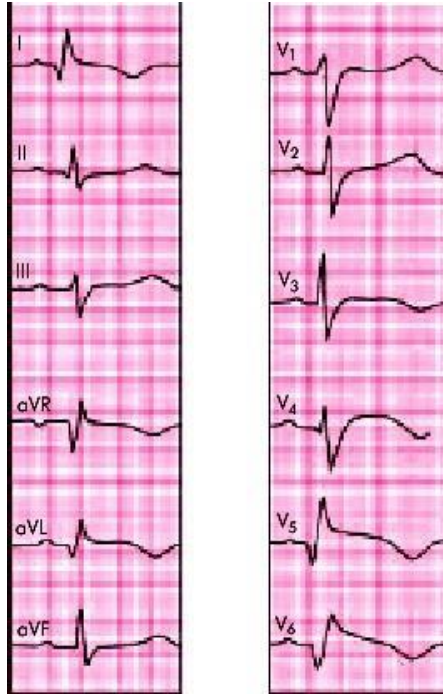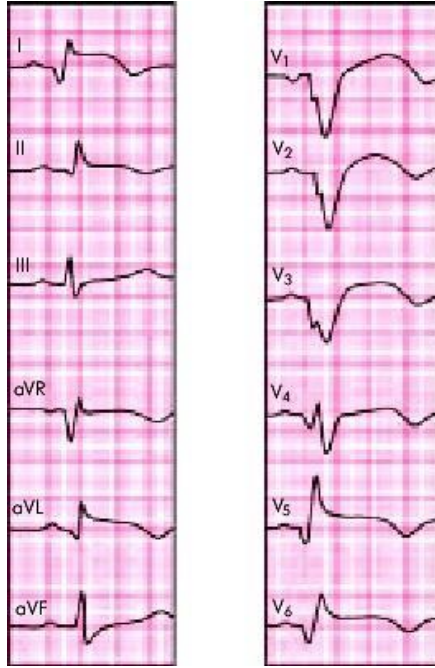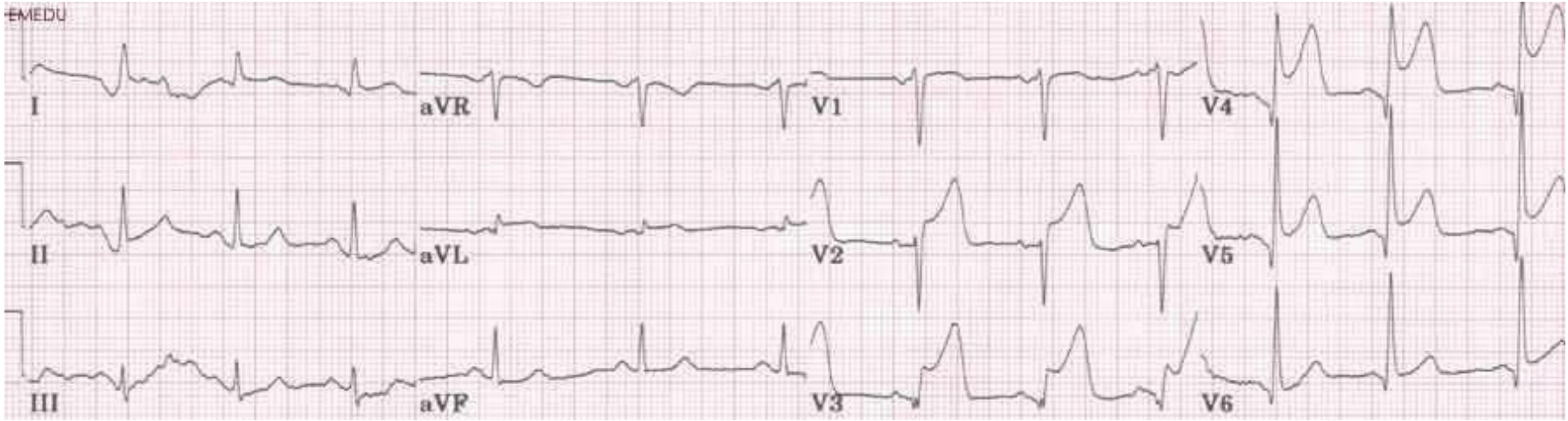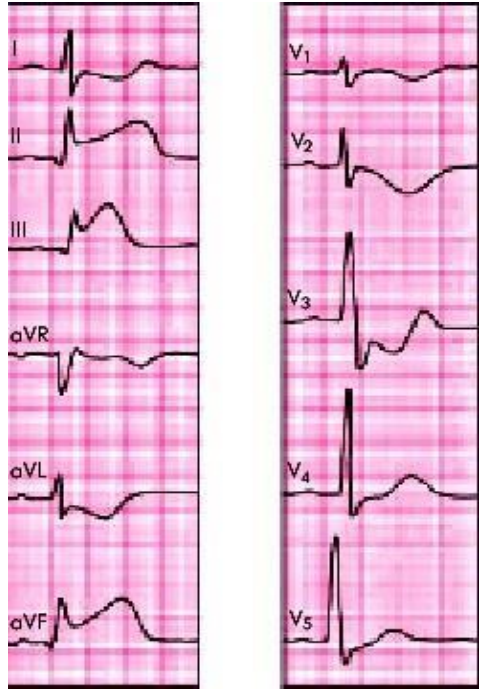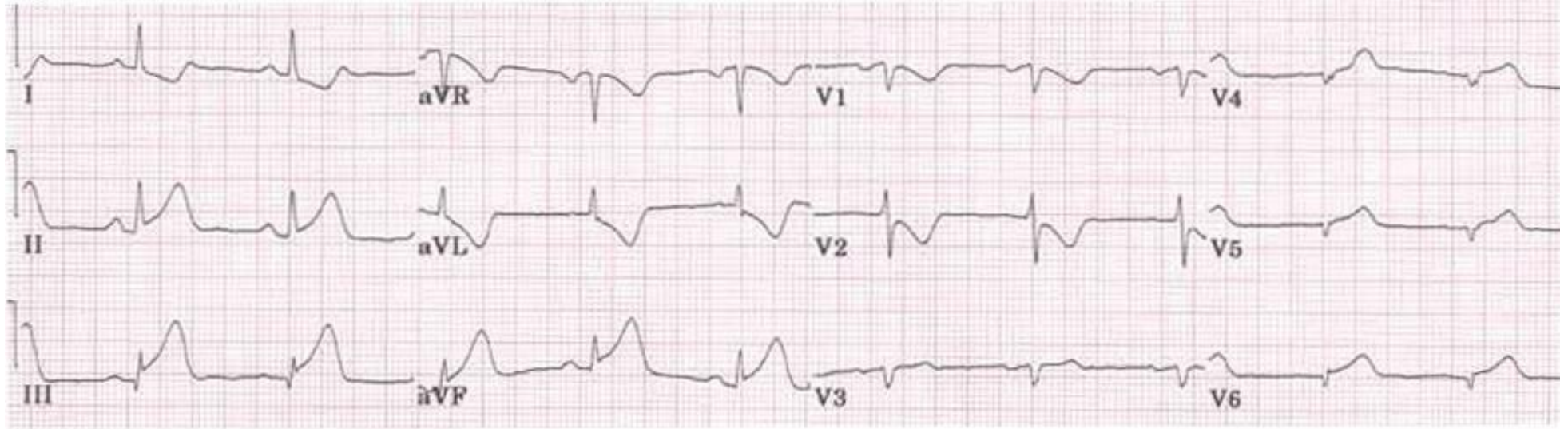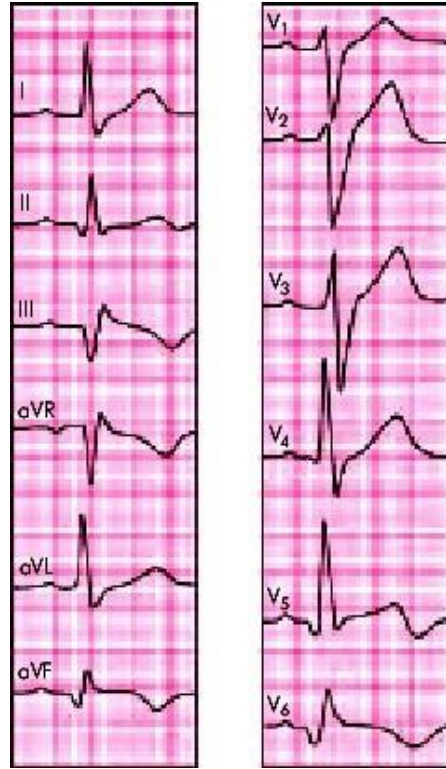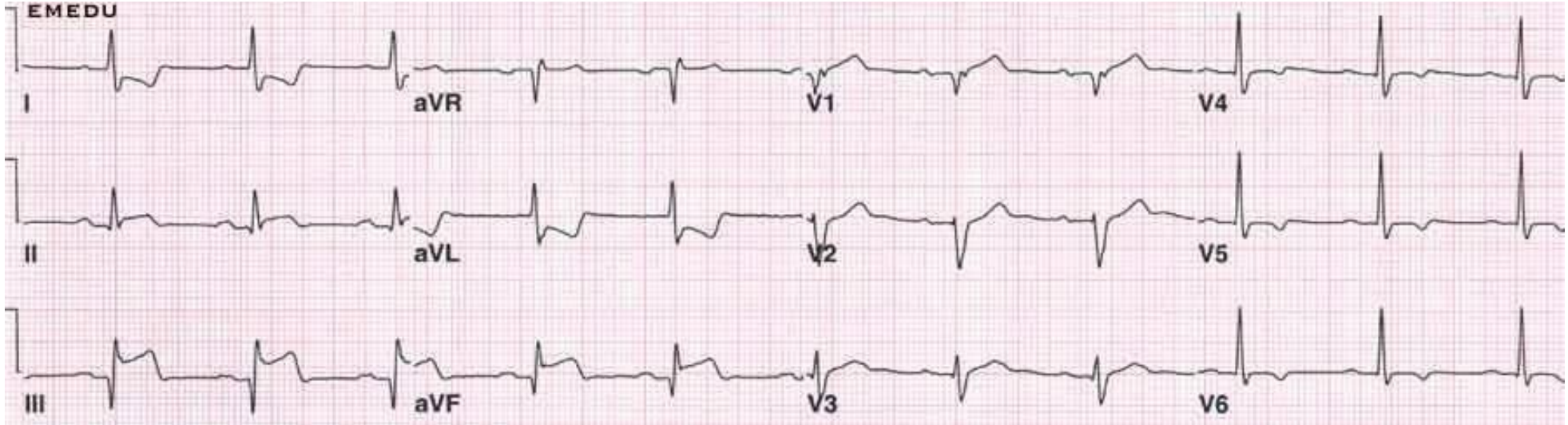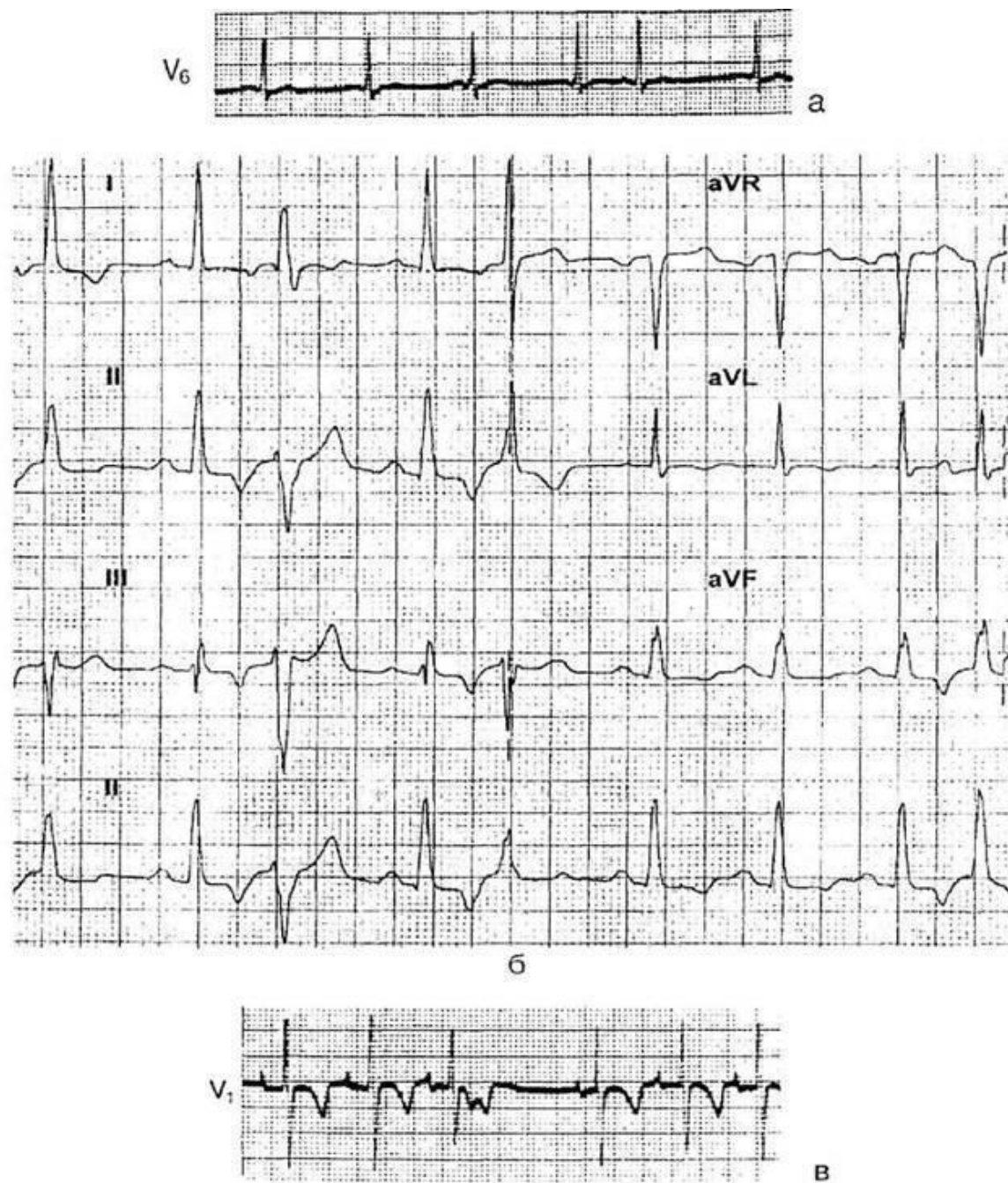Рис. 20. Предсердная экстрасистолия:

a — положительные зубцы *P'* четко дифференцируются, комплекс *QRST*

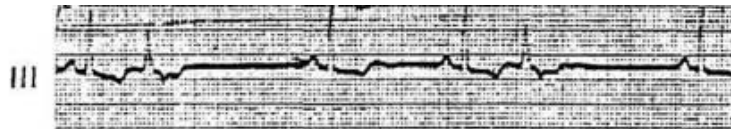
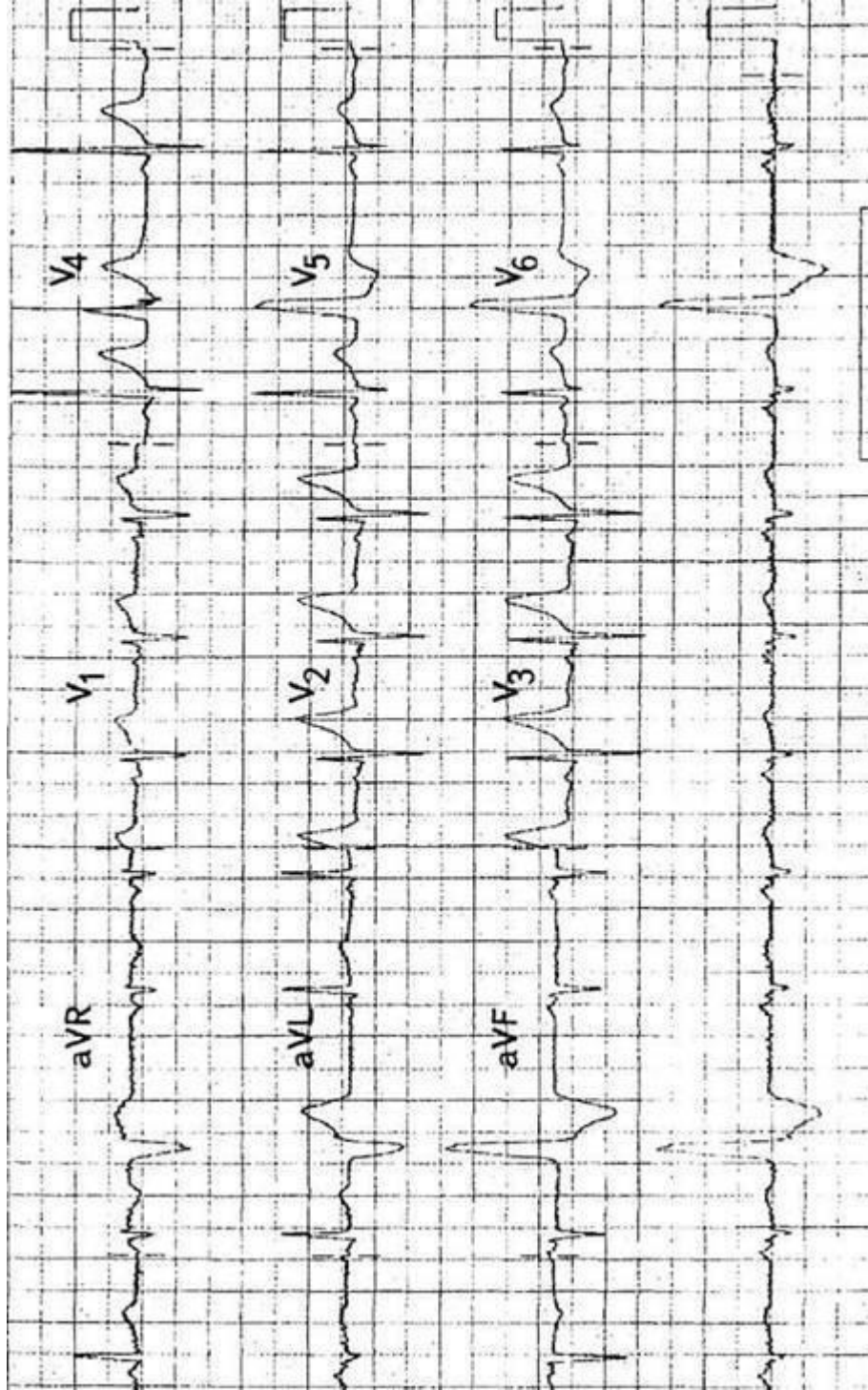
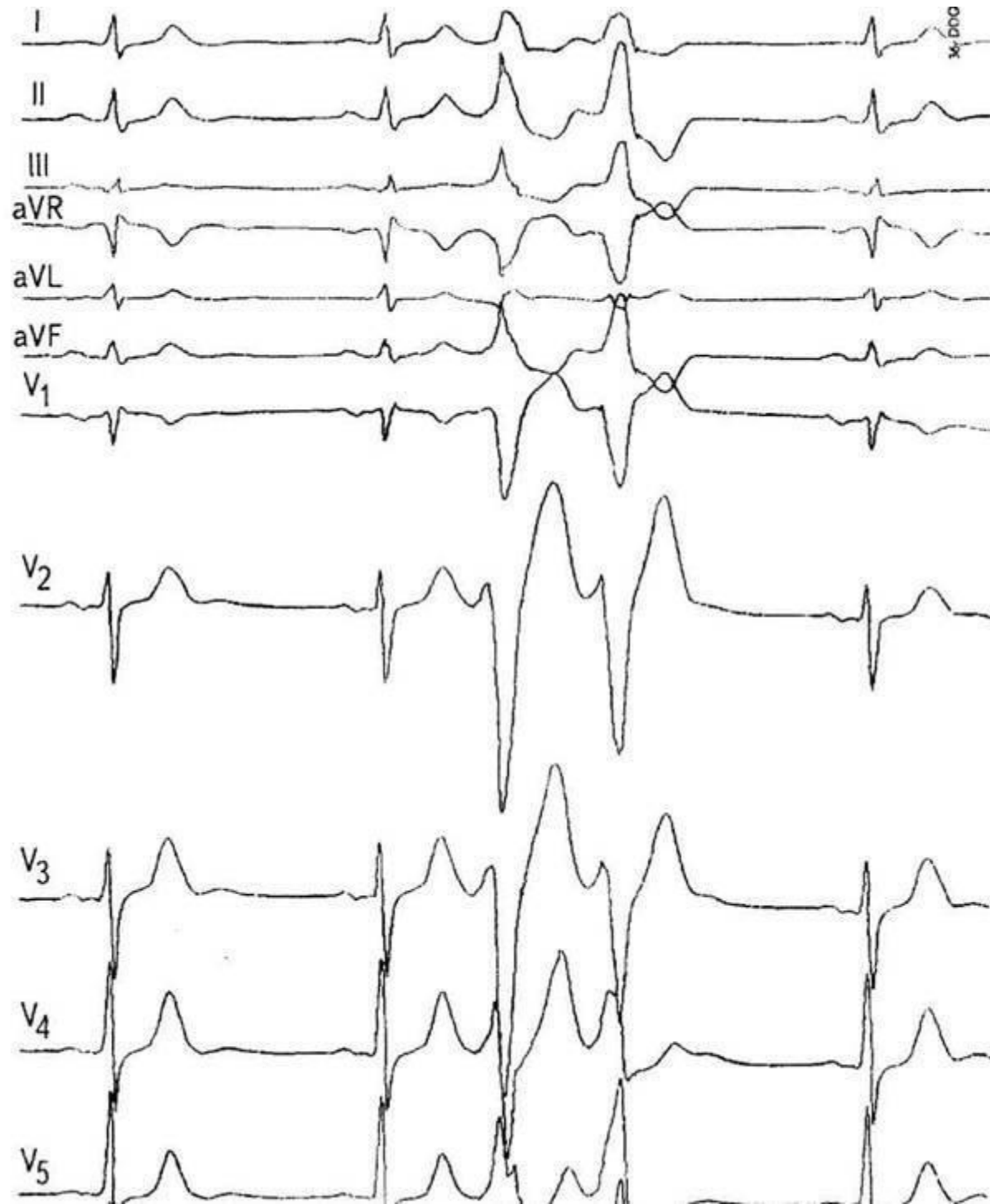
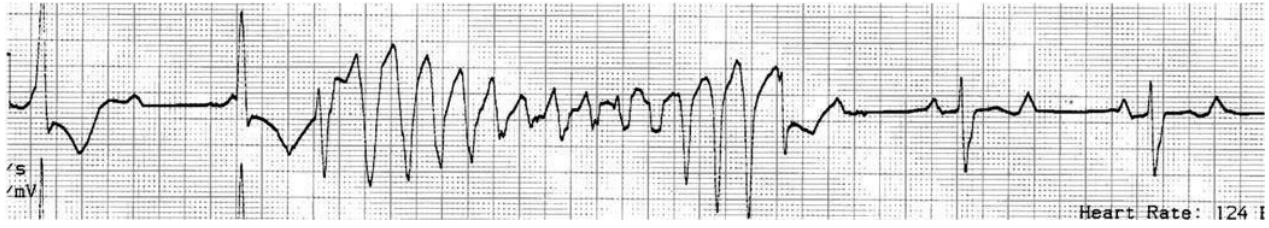
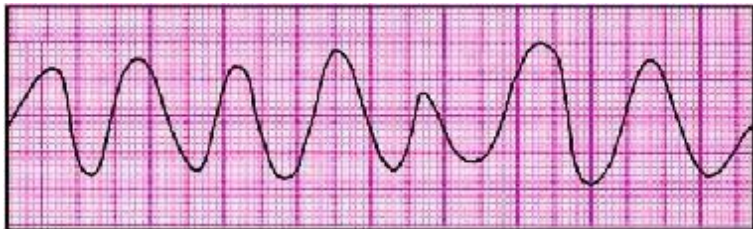
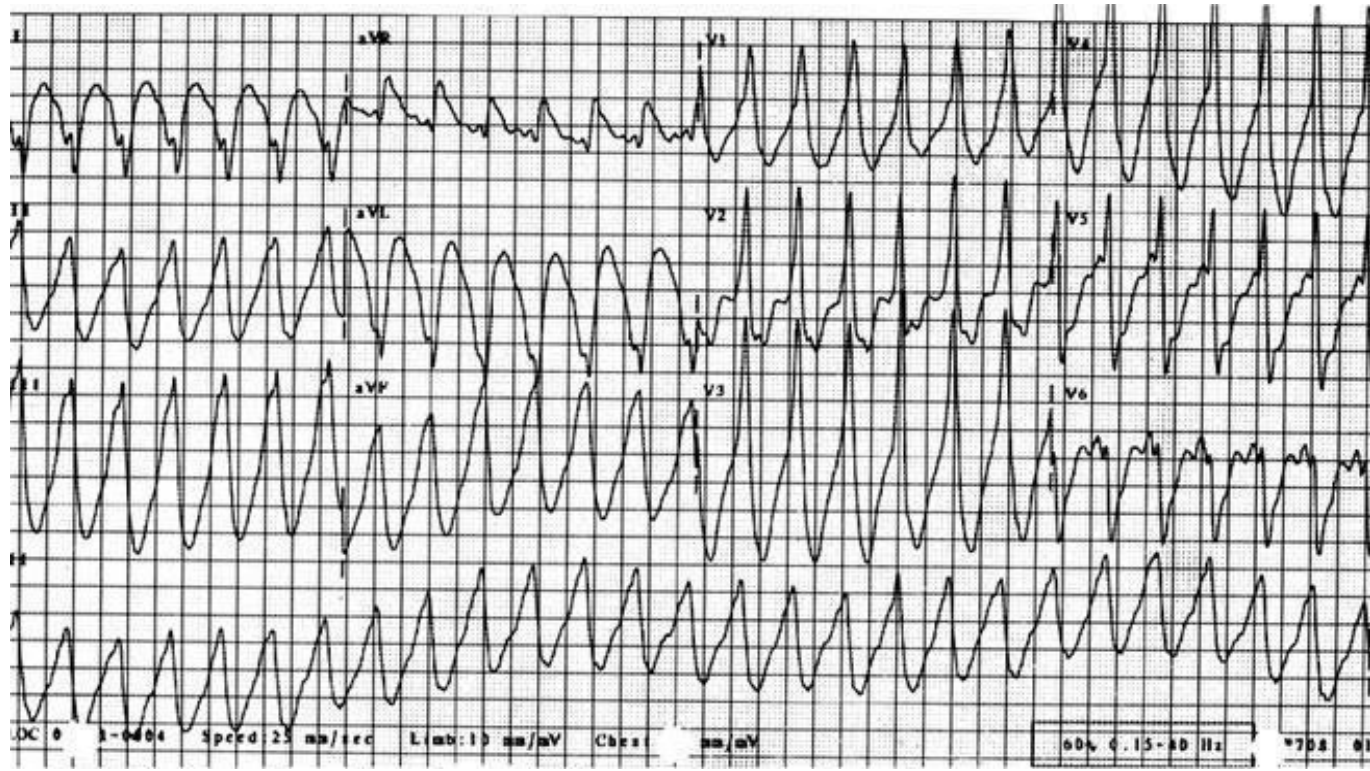


Рис. 21. Экстрасистолия из предсердно-желудочкового соединения с aberrантным внутрижелудочковым проведением (2-й и 5-й комплексы). Видны отрицательные зубцы P' после aberrантных комплексов QRS









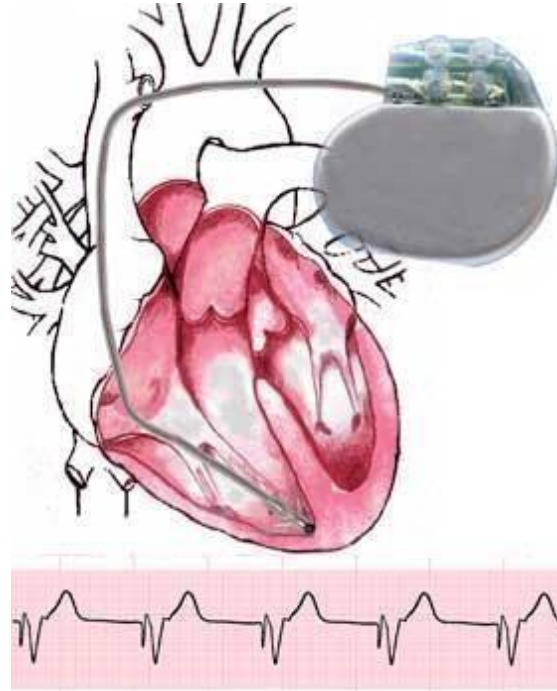
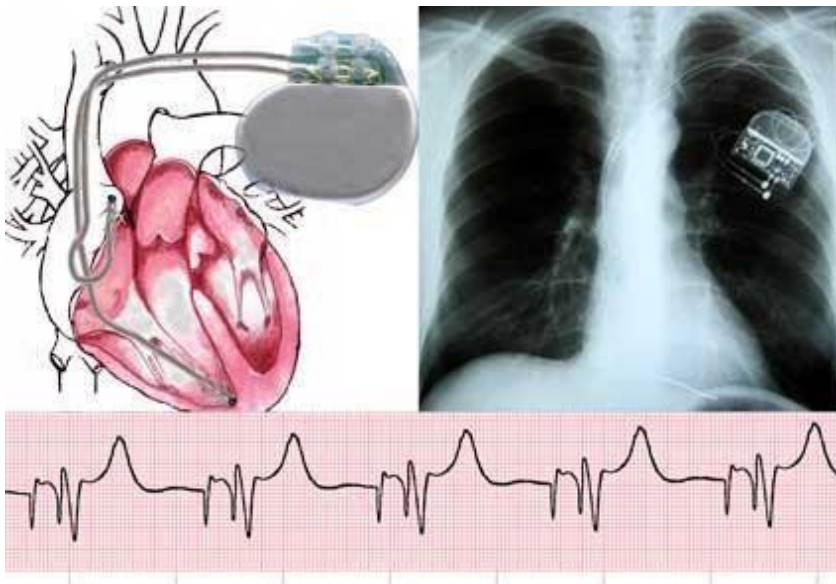
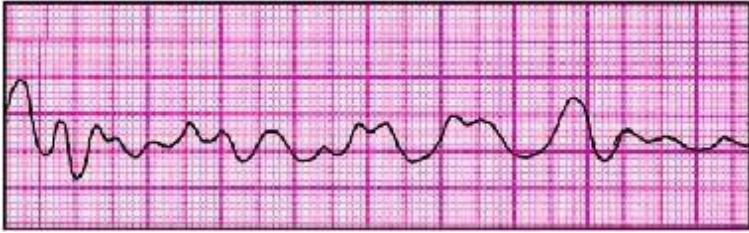


Схема імплантації шлуночкового електрода. ЕКГ ефективної роботи кардіостимулятора в режимі VVI з базовою частотою 60 в хв.

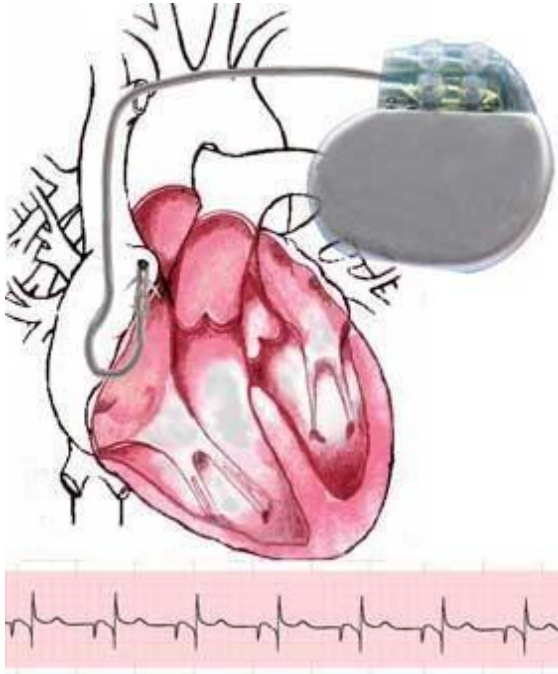


Схема імплантації передсердного електрода. ЕКГ ефективної роботи кардіостимулятора в режимі ААІ, з базовою частотою 70 в хв.

