

ОНМедУ, кафедра акушерства та гінекології. Практичне заняття №8. «Гострий живіт» в гінекології

**МІНІСТЕРСТВО ОХОРОНИ ЗДОРОВ'Я УКРАЇНИ
ОДЕСЬКИЙ НАЦІОНАЛЬНИЙ МЕДИЧНИЙ УНІВЕРСИТЕТ**

Факультет медичний

Кафедра акушерства та гінекології



ЗАТВЕРДЖУЮ
Проректор з науково-педагогічної роботи
Едуард БУРЯЧКІВСЬКИЙ
«01» вересня 2023р.

**МЕТОДИЧНА РОЗРОБКА ДО ПРАКТИЧНОГО ЗАНЯТТЯ
З НАВЧАЛЬНОЇ ДИСЦИПЛІНИ**

Факультет медичний, курс IV

Навчальна дисципліна «Акушерство та гінекологія»

Практичне заняття № 8. Тема: «Гострий живіт» в гінекології


Методична розробка практичного заняття, ОПП «Медицина», 4 курс, медичний факультет.
Дисципліна: «Акушерство та гінекологія»

ОНМедУ, кафедра акушерства та гінекології. Практичне заняття №8. «Гострий живіт» в гінекології


Затверджено:

Засіданням кафедри акушерства та гінекології Одеського національного медичного університету

Протокол №1 від «28» серпня 2023р.

Завідувач кафедри _____  (Ігор ГЛАДЧУК)

Розробник:

к.мед.н., асистент кафедри акушерства та гінекології  Парубіна Д.Ю.

Практичне заняття № 8

Тема: «Гострий живіт» в гінекології

Мета: систематизувати та поглибити знання за темою практичного заняття (позаматкова вагітність, апоплексія яєчника, диференціальна діагностика «гострого живота» в гінекології тощо)

Основні поняття: позаматкова вагітність, апоплексія яєчника, клініка, діагностика, тактика ведення. Невідкладна допомога. Передопераційна підготовка і післяопераційне ведення гінекологічних хворих. Реабілітація після гінекологічних утручань.

Обладнання: професійні алгоритми, структурно-логічні схеми, таблиці, муляжі, відеоматеріали, результати лабораторних та інструментальних досліджень, ситуаційні задачі, пацієнти, історії хвороби (пологів).

1. Організаційні заходи (привітання, перевірка присутніх, повідомлення теми, мети заняття, мотивація здобувачів вищої освіти щодо вивчення теми).

Клінічний досвід діяльності лікувально-профілактичних установ свідчить про те, що найбільш складними для лікаря є клінічні ситуації, які потребують невідкладної допомоги. Правильна й своєчасно надана, раціонально запланована і проведена бережливими методами екстрена допомога може не тільки врятувати життя хворої, але й зберегти її репродуктивну функцію.

2. Контроль опорного рівня знань (письмова робота, письмове тестування, фронтальне опитування тощо).

- Вимоги до теоретичної готовності студентів до виконання практичних занять.

Вимоги до знань:

- володіти навичками комунікації та клінічного обстеження пацієнта;
- оцінювати інформацію щодо діагнозу застосовуючи стандартну процедуру, на підставі результатів лабораторних та інструментальних досліджень;
- визначати перелік необхідних клініко-лабораторних, інструментальних досліджень та оцінювати їх результати;
- виділяти провідний клінічний симптом або синдром та встановлювати попередній діагноз, здійснювати диференціальну діагностику, визначати клінічний діагноз захворювання;
- визначати принципи лікування захворювань, необхідний режим праці та відпочинку, характер харчування;

- діагностувати невідкладні стани;
- визначати тактику та надавати екстрену медичну допомогу;
- виконувати медичні маніпуляції;
- мати спеціалізовані знання про будову тіла жінки, її органи та системи;
- вести медичну документацію.

Перелік дидактичних одиниць:

- позаматкова вагітність: клініка, діагностика, тактика ведення;
- апоплексія яєчника: клініка, діагностика, тактика ведення;
- невідкладна допомога;
- передопераційна підготовка і післяопераційне ведення гінекологічних хворих;
- реабілітація після гінекологічних втручань.

- Питання (тестові завдання, задачі, клінічні ситуації) для перевірки базових знань за темою заняття.

Питання:

1. Які захворювання приводять до «гострого живота» в гінекології?
2. Позаматкова вагітність: визначення, класифікація, етіологія, патогенез, клінічні ознаки, діагностика, лікування.
3. Апоплексія яєчника: визначення, класифікація, етіологія, клінічна картина, діагностика, лікування.
4. Диференційна діагностика «гострого живота» в гінекології.
5. Невідкладна допомога.
6. Як правильно підготувати гінекологічних хворих до ургентних та планових оперативних утручань?
7. Як правильно вести післяопераційний період?
8. Реабілітація після хірургічних утручань.

Типові ситуаційні задачі:

Задача 1. До лікаря звернулась хвора А. 27 років, зі скаргами на періодичний біль внизу живота переважно зліва протягом двох днів, незначні темні кров'яністі виділення зі статевих шляхів, затримку менструації на 12 днів. Анамнез: менструації з 15 років, по 4 дні, цикл 32 дні, болісні, помірні. Остання менструація 45 днів тому (затримка 12 днів). Статеве життя з 17 років. У шлюбі з 21 року. Вагітностей не було, контрацепцію сімейна пара не застосовує. Об'єктивно: загальний стан хворої задовільний. Шкірні покриви та видимі слизові оболонки блідо-рожевого кольору. Температура тіла 36,6 °С. Пульс – 78 уд./хв, АТ – 115/70 мм рт. ст. Живіт не вздутий, бере участь в акті дихання; при поверхневій та глибокій пальпації м'який та безболісний на всьому протязі. Ознаки подразнення очеревини відсутні. Сечовипускання безболісне. Симптом Пастернацького негативний з обох сторін.

Випорожнення в нормі. Гінекологічне дослідження: шийка матки конічної форми, епітелій не змінений, ціанотичний. Зовнішнє вічко закрите. З цервікального каналу – незначні темно-кров'яністі виділення. Бімануальне обстеження: тіло матки дещо збільшене в розмірах, відносно рухливе, безболісне при пальпації. У ділянці лівих додатків матки пальпується утворення тістуватої консистенції з нечіткими контурами розміром 4,55,0 4,5 см, обмежено рухливе, болісне при пальпації. Праві додатки матки не пальпуються. Піхвові склепіння глибокі. Виділення зі статевих шляхів незначні, темно-кров'яністі.

Питання: 1. Встановіть попередній діагноз.

2. Які додаткові лабораторні та інструментальні методи обстеження дозволять визначити правильний діагноз?

Вірні відповіді: 1. Прогресуюча лівобічна трубна вагітність.

2. Додаткові методи дослідження для встановлення діагнозу: визначення рівня β -ХГЛ; УЗД органів малого таза.

Задача 2. Хвора Х. 18 років, доставлена бригадою швидкої допомоги в лікарню зі скаргами на постійні болі тягнучого характеру внизу живота зліва. Захворіла гостро близько 3 годин назад після статевого акту, коли з'явилися болі внизу живота зліва. Менструації з 14 років, цикл встановився через 1 рік, в даний час менструації регулярні, через 30 днів, по 3 дня, помірні, безболісні. Остання менструація почалася 14 днів тому, пройшла в термін, без особливостей. Вагітностей в анамнезі не було. Контрацепція бар'єрна. Близько 6 місяців тому лікувалася в гінекологічному стаціонарі з приводу гострого запалення додатків матки. З соматичних захворювань: хронічний бронхіт. Бімануальне дослідження: матка нормальних розмірів і консистенції, безболісна. Праві додатки не визначаються. Зліва - пальпується незначно збільшений, щільний, болючий яєчник. Склепіння глибокі, безболісні. Параметрії вільні.

Питання: 1. Встановіть попередній діагноз.

2. Яка тактика лікаря при відсутності ознак внутрішньочеревної кровотечі?

Вірні відповіді: 1. Апоплексія лівого яєчника, больова форма.

2. Проведення консервативної терапії: постільний режим, холод на низ живота, призначення гемостатичних препаратів, аналгетиків, спазмолітиків, при неефективності - оперативне лікування.

Типові тестові завдання:

1. Хвора Д. 26 р., скаржиться на біль внизу живота, мажучі кров'яністі виділення зі статевих шляхів. Менструації регулярні, затримка місячних протягом 2 тижнів. Тест на вагітність позитивний. Об'єктивно: різка болючість при зміщенні шийки матки. Матка дещо збільшена. В ділянці

правих додатків - видовжене утворення м'якувате, болоче при пальпації. Зі статевих шляхів – незначні кров'янисті виділення. Ваш діагноз?

- A. Порушена трубна вагітність
- B. Маткова вагітність
- C. Апоплексія яєчника
- D. Гострий аппендицит
- E. Гострий аднексит

2. Хвора 20 років, звернулася до жіночої консультації зі скаргами на затримку менструацій на 10 днів. Порушення менструальної функції вперше. Статеве життя регулярне, контрацепцію не застосовують. При огляді: стан задовільний, живіт м'який, безболісний, АТ 120/80 мм рт.ст., пульс 72 уд. в хв. При трансвагінальній ехографії запідозрена прогресуюча трубна вагітність. Якою буде тактика лікаря жіночої консультації?

- A. Провести пункцію черевної порожнини через задне склепіння піхви
- B. Направити хвору для оцінки ХГЛ
- C. Рекомендовано повторно з'явитись через тиждень для контрольної УЗД
- D. Провести обстеження по тестам функціональної діагностики
- E. Терміново госпіталізувати хвору

3. До гінекологічного стаціонару звернулася жінка 36 років зі скаргами на значну кровотечу зі статевих шляхів та затримку менструації на місяць. Бімануальне дослідження: шийка матки бочкоподібної форми, м'якої консистенції. Матка звичайних розмірів, дещо розм'якшена. Додатки без особливостей з обох сторін. Дослідження в дзеркалах: шийка матки синюшна, збільшена у розмірах, зовнішнє вічко розкрите до 0,5 см. Дослідження сечі на ХГ - позитивне. Який найбільш імовірний діагноз?

- A. Аборт «у ходу»
- B. Маткова вагітність
- C. Шийкова вагітність
- D. Загроза переривання вагітності
- E. Позаматкова вагітність

Вірні відповіді: 1 – А; 2 – Е; 3 – С.

3. Формування професійних вмінь, навичок (оволодіння навичками, проведення курації, визначення схеми лікування, проведення лабораторного дослідження тощо)

- Зміст завдань (задачі, клінічні ситуації тощо)

Інтерактивне завдання:

Студентів групи необхідно розділити на 3 підгрупи по 4 – 5 чоловік в кожній. Після наведеної ситуаційної задачі даємо завдання:

I підгрупа - повинна поставити клінічний діагноз та скласти план обстеження пацієнтки;

II підгрупа – скласти алгоритм подальшого ведення пацієнтки;

III підгрупа – оцінює відповіді I і II підгруп та вносить свої корективи.

Нетипові ситуаційні задачі:

Задача 1. Хвора М. 28 років, доправлена екстрено у гінекологічне відділення зі скаргами на біль внизу живота, що раптово виник, який іррадіює у стегно, пряму кишку, лопатку та ключицю, а також на нудоту, запаморочення, загальмованість, кров'янисті темні виділення зі статевих шляхів протягом тижня, затримку менструації протягом 4 тиж. Захворіла раптово на роботі. Менструації з 14 років, по 5–6 днів, цикл 28 днів, безболісні, помірні. Остання менструація 8 тиж. тому. Статеве життя з 17 років. Одружена. Вагітності не запобігає. Була одна вагітність 4 роки тому, яка закінчилася медичним абортom. Об'єктивно: загальний стан хворої тяжкий. Шкірні покриви та видимі слизові оболонки бліді. Виступає холодний піт. Дихання часте, поверхневе. Язик чистий, вологий. Кінцівки холодні на дотик. Під час огляду втратила свідомість. Температура тіла 36,4°C. Пульс – 96 уд./хв, слабкого наповнення, АТ – 85/55 мм рт. ст. Шоковий індекс Альговера – 1,13. Живіт помірно роздутий, при пальпації болісний у нижніх відділах. Симптом Щоткіна – Блюмберга позитивний, відмічається симптом Куленкампа. При перкусії живота – притуплення перкуторного звуку. Сечовипускання безболісне, вільне. Симптом Пастернацького негативний з обох сторін. Випорожнення не порушене. Гінекологічне дослідження: шийка матки конічної форми, епітелій цілий, ціаноз слизової оболонки піхви і шийки матки. З цервікального каналу – темні незначні кров'янисті виділення. Бімануальне обстеження: екскурсії шийки матки різко болісні, симптом Промптова – позитивний. Тіло матки дещо збільшене, розм'якшене, болісне при зміщенні, визначається симптом «плаваючої матки». У ділянці лівих додатків матки пальпується тугоеластичне утворення розміром 5,0 6,0 5,0 см, різко болісне. Додатки матки справа не пальпуються. Задне склепіння нависає та різко болісне при пальпації («крик Дугласа»). Виділення зі статевих шляхів кров'янисті незначні, темні.

Питання: 1. Встановіть попередній діагноз.

2. Які клінічні ознаки підтверджують діагноз?

3. Визначте алгоритм дії лікаря.

4. Дайте визначення симптому Куленкампа?

5. У чому полягає особливість крові, яку отримують при пункції черевної порожнини через задне склепіння?

6. Класифікація трубної вагітності за локалізацією та клінічним перебігом.

Вірні відповіді: 1. Поручена лівобічна трубна вагітність за типом розриву маткової труби. Внутрішньочеревна кровотеча. Геморагічний шок II ст.

2. Клінічні ознаки, що підтверджують діагноз:

- скарги і анамнез: біль виник раптово внизу живота з іррадіацією у стегно, пряму кишку, лопатку та ключицю, нудота, запаморочення, загальмованість, кров'янисті темні виділення зі статевих шляхів протягом тижня, затримка менструації протягом 4 тиж.

- дані об'єктивного обстеження, що свідчать про наявність ознак внутрішньочеревної кровотечі: загальний стан тяжкий; втрата свідомості під час огляду, блідість шкірних покривів і видимих слизових оболонок, холодний піт; часте та поверхневе дихання, холодні на дотик кінцівки, гіпотонія, тахікардія, підвищення шокового індексу Альговера, помірно роздутий та болісний при пальпації у нижніх відділах живіт, позитивні симптоми Щоткіна – Блюмберга та Куленкампа, притуплення перкуторного звуку;

- дані гінекологічного дослідження, що свідчать про позаматкову вагітність: ціаноз слизової оболонки піхви і шийки матки, темні незначні кров'янисті виділення з цервікального каналу, болісні екскурсії шийки матки, позитивні симптоми Промптова, «крику Дугласа», «плаваючої матки», пальпація різко болісного тугоеластичного утворення розміром 5,0 6,0 5,0 см у ділянці лівих придатків матки.

3. Алгоритм дії лікаря: госпіталізація до стаціонару; лабораторні дослідження (загальний аналіз крові, загальний аналіз сечі, група крові та резус-фактор, коагулограма, біохімічне дослідження крові); електрокардіограма; УЗД органів малого таза; визначення рівня β -ХГЛ; у стаціонарах, де відсутня можливість лапароскопічної діагностики, проводять пункцію черевної порожнини через заднє склепіння (кульдоцентез). При отриманні кров'яного випоту – ургентна лапаротомія, тубектомія, санація та дренивання черевної порожнини. У стаціонарах, де є можливість проведення лапароскопічної операції, використовують лапароскопію як метод діагностики та лікування (лапароскопічна тубектомія); відновлення об'єму циркулюючої крові.

4. Симптом Куленкампа – наявність ознак подразнення очеревини за відсутності локального м'язового напруження у нижніх відділах живота.

5. У разі отримання під час кульдоцентезу темної в'язкої крові, що не згортається, діагноз порушеної позаматкової вагітності вважається встановленим. Якщо вилити отриману кров із черевної порожнини на марлю, то на марлі будуть відзначатися дрібні темні згустки, а при дослідженні під мікроскопом такої крові відсутні «монетні стовпчики» і наявні зруйновані

півмісяцеві або зірчасті еритроцити, це свідчить, що кров отримана з черевної порожнини.

6. Класифікація трубної вагітності за локалізацією: в ампулярному відділі; в істмічному відділі; в інтерстиціальному відділі.

Класифікація трубної вагітності за клінічним перебігом: прогресуюча трубна вагітність; перервана трубна вагітність (за типом розриву труби; за типом трубного аборту).

Задача 2. Хвора О. 26 років, звернулась в гінекологічне відділення зі скаргами на періодичні болі в правій пахвинній ділянці, нудоту, мажучі кров'янисті виділення зі статевих шляхів, слабкість. Остання менструація півтора місяці тому, вперше відзначає затримку місячних. Протягом трьох років від вагітності не оберігається. Соматично здорова. Протягом останньої доби турбують періодичні болі в правій пахвинній ділянці, вночі вони посилюються, стали віддавати в задній прохід, з'явилася нудота. Кров'янисті виділення посилюються. Об'єктивно: стан задовільний. Температура 37,0 °С. Передня черевна стінка не напружена, бере участь в акті дихання, в правій клубовій області відзначається болючість. Симптоми подразнення очеревини негативні. В дзеркалах: шийка циліндрична, ціанотична, з зовнішнього зіву темно-кров'янисті виділення. Вагінально: матка в антефлексію, дещо збільшена, кулястої форми, розм'якшена, рухлива, безболісна. Ліві додатки без особливостей. Праворуч від матки визначаються збільшені і болючі додатки, що мають веретеноподібну форму. Пальпація заднього склепіння помірно болюча. Вагінальні склепіння глибокі.

Питання: 1. Попередній діагноз.

2. З якими захворюваннями необхідно проводити диференційну діагностику?

3. Складіть план обстеження.

4. Лікарська тактика в разі підтвердження діагнозу?

5. Передбачуваний обсяг операції в разі оперативного лікування?

Вірні відповіді: 1. Перервана позаматкова вагітність справа за типом трубного аборту.

2. Апоплексія яєчника, запалення додатків матки з порушенням менструального циклу, перекрут ніжки пухлини яєчника, некроз міоматозного вузла.

3. УЗД геніталій, визначення ХГ в плазмі крові, загальний аналіз крові, загальний аналіз сечі, група крові, резус-фактор, коагулограма, біохімічне дослідження крові; електрокардіограма

4. Оперативне лікування в ургентному порядку.

5. Тубектомія або туботомія з енуклеацією плодового яйця.

Нетипові тестові задачі:

1. Жінка скаржиться на гостру біль унизу живота, що іррадіює в задній прохід, нудоту, запаморочення, кров'янисті темні виділення зі статевих шляхів протягом тижня, затримку менструації на 4 тижні. Симптоми подразнення очеревини позитивні. У дзеркалах: синюшність слизової оболонки піхви і шийки матки. При бімануальному дослідженні відзначається симптом «матки, що плаває», випинання і болісність заднього і правого бічного склепінь піхви. Найбільш імовірний діагноз?

- A. Гострий апендицит
- B. Апоплексія яєчника
- C. Гострий правобічний аднексит
- D. Перекрути ніжки пухлини яєчника
- E. Порушена позаматкова вагітність

2. Хвора 23-х років доставлена ургентно в стаціонар зі скаргами на біль внизу живота, інтенсивніша справа, з іррадіацією в пряму кишку, запаморочення. Вищезазначені скарги з'явилися раптово вночі. Остання менструація 2 тижні тому. Об'єктивно: шкірні покриви бліді, пульс - 92/хв., температура тіла - 36,6 °С, артеріальний тиск - 100/60 мм рт.ст. Живіт дещо напружений, незначно болючий в нижніх відділах, симптоми подразнення очеревини слабо позитивні. Гемоглобін - 98 г/л. Яким буде попередній діагноз?

- A. Апоплексія яєчника
- B. Порушена позаматкова вагітність
- C. Гострий апендицит
- D. Кишкова непрохідність
- E. Ниркова колька

Вірні відповіді: 1 – E; 2 – A

- Рекомендації (інструкції) щодо виконання завдань (професійні алгоритми, орієнтуючі карти для формування практичних вмінь та навичок тощо)

Класифікація позаматкової вагітності

У залежності від імплантації плідного яйця позаматкову вагітність підрозділяють на трубну, яєчникову, черевну та інші форми (шийкова, у рудиментарному розі, інтралігаментарна).

У залежності від локалізації плідного яйця в матковій трубі: ампулярний відділ, істмічний, інтерстеціальний.

У залежності від перебігу позаматкової вагітності: прогресуюча позаматкова вагітність; трубна вагітність, що перервалася по типу «трубного аборт»; трубна вагітність, що перервалася по типу розриву маткової труби.

Алгоритм діагностики позаматкової вагітності

- **Клінічна картина:**

Основні скарги хворих з позаматковою вагітністю: затримка менструації, кров'яні виділення зі статевих шляхів, біль, нудота.

В ургентній гінекології частіше зустрічається порушена трубна вагітність - розриви труби чи трубний аборт.

Позаматкова вагітність, порушена по типу розриву труби: характерний гострий початок, якому, як правило, передують затримка менструації.

Болі внизу живота різкі, переймоподібні, іррадіюють у задній прохід, під- та надключичну ділянку, плече чи лопатку, супроводжуються нудотою, блювотою, запамороченням, під час інтенсивного больового приступу можлива втрата свідомості.

Об'єктивно: шкіра і слизові бліді, кінцівки холодні. Тахікардія, пульс слабкого наповнення, артеріальний тиск знижений. Живіт трохи роздутий, болючий при пальпації, більше на стороні ураження, помірна напруга м'язів черевної стінки, симптоми роздратування очеревини. При перкусії - притуплення в пологих місцях живота.

Гінекологічний огляд: при огляді за допомогою дзеркал: ціаноз слизової піхви і екзоцервіксу. Бімануальне дослідження (дуже хворобливе) виявляє: матка збільшена, але менше ймовірного терміну вагітності, легко зміщується, як би «плаває» у вільній рідині. У ділянці додатків матки виявляється пастозність або пальпується пухлиноподібне утворення. Задній та один з бокових склепінь нависають; при спробі зміщення шийки матки та при пальпації заднього склепіння виникає різка біль з іррадіацією в пряму кишку.

Позаматкова вагітність, порушена по типу трубного аборту: переривання данної вагітності характеризується повільним перебігом (від декількох днів до декількох тижнів). Основні скарги: приступоподібні болі внизу живота, мажучі, незначні, темно-коричневі або майже чорні виділення зі статевих шляхів на тлі затримки менструації (обумовленні відторгненням децидуальної оболонки в результаті зниження рівня статевих гормонів). Можуть бути повторні короткочасні стани непритомності, слабкість, головокружіння, холодний піт, блювота.

При гінекологічному огляді – ціаноз слизових, незначні кров'яні виділення із цервікального каналу. Збільшення матки не відповідає терміну вагітності. У ділянці правих або лівих додатків матки пальпується помірно-рухливе пухлиноподібне утворення з нечіткими контурами. Задній та відповідне бокове склепіння сплюснені або випнуті, помірно болючі.

Черевна вагітність – зустрічається дуже рідко. Плідне яйце може прикріплюватися до будь-якого органу черевної порожнини, окрім кишківнику.

Як правило, вона закінчується розривом капсули плідовмістилища на ранніх термінах та значною кровотечею і перитонеальним шоком.

Шийкова вагітність – на ранніх термінах перебігає безсимптомно, у подальшому з'являються кров'яні виділення. При огляді спостерігається колбоподібне збільшення шийки матки. Існує велика небезпека профузної кровотечі.

2. Лабораторно-інструментальна діагностика: УЗД органів малого таза, черевної порожнини; визначення рівня хоріонічного гонадотропіну людини (ХГЛ); пункція черевної порожнини через заднє склепіння піхви (при порушеній позаматковій вагітності виявляється темна незгортаюча кров); біопсія ендометрія (при позаматковій вагітності ендометрій трансформується в децидуальну оболонку в вигляді феномену Аріас-Стелли та «світлих залоз» Овербека та ворсини хоріону не виявляються); лапароскопія (найбільш інформативний метод діагностики 97 – 100 %).

Алгоритм лікування позаматкової вагітності

1. Лікування може бути хірургічним та консервативним. Вибір методу залежить від клінічного перебігу, локалізації плідного яйця, репродуктивних планів жінки, можливостей медичного закладу.

2. Хірургічне лікування залишається найбільш поширеним методом лікування позаматкової вагітності. Хвора одразу після визначення діагнозу порушеної позаматкової вагітності має бути прооперована. Додатково проводиться інфузійна терапія (об'єм, швидкість введення розчинів залежить від об'єму крововтрати/стадії геморагічного шоку).

Хірургічне лікування трубної вагітності можливе лапароскопічним та лапаротомним доступом. При будь-якому методі проводять як радикальні (тубектомія - виконують у разі порушеної трубної вагітності, що супроводжується масивною кровотечею та виразними патологічними змінами маткових труб, розривом), так і органозберігаючі операції (фімбріальна евакуація, сегментарна резекція маткової труби, сальпінготомія (туботомія)).

3. У сучасній практиці можливе застосування консервативних методів лікування позаматкової вагітності. Виконуються лише в умовах гінекологічного стаціонару при бажанні жінки зберегти репродуктивну функцію, наявності непорушеної трубної вагітності, відсутності тяжких соматичних захворювань у жінки.

У більшості випадків використовується метотрексат – антагоніст фолієвої кислоти, що визиває загибель ембріону з послідувачим трубним абортom або резорбцією плідного яйця без пошкодження ендосальпінксу.

Протипокази для метотрексата: тромбопенія, лейкопенія, тяжкі захворювання печінки, нирок, діаметр плідного яйця більше 3 см, більше 100мл крові в дугласовом просторі.

4. При шийковій вагітності проводять екстирпацію матки без додатків.

Клінічні форми апоплексії яєчника:

- **Анемічна форма:** I ступінь - легка (крововтрата до 150 мл);
II ступінь – середня (150 – 500 мл);
III ступінь – тяжка (більше 500 мл).

У клінічній картині анемічної форми переважають симптоми внутрішньочеревної кровотечі: гостра біль в животі, над лобковою ділянкою або в клубовій ділянці з іррадіацією в задній прохід, зовнішні статеві органи; нудота, блювота, слабкість, запаморочення; блідність шкіри і слизових оболонок; зниження артеріального тиску, тахікардія; помірні симптоми подразнення очеревини на стороні ураження; перкуторне виявлення вільної рідини в черевній порожнині. Гінекологічний огляд: бліді слизові оболонки піхви; нависання заднього та бокового склепінь піхви (при значній кровотечі); збільшений, болючий яєчник; болючі тракції шийки матки.

2. **Больова форма** характеризується наявністю крововиливу в тканину яєчника (фолікул або жовте тіло) без кровотечі чи з незначною кровотечею в черевну порожнину. Основні симптоми: гострий початок, приступоподібна біль; нудота, блювота; артеріальний тиск, пульс в нормі. Живіт частіше м'який, але може виявлятися деяка напруга м'язів черевної стінки в клубових ділянках. Живіт при пальпації болючий в нижніх відділах. Вільна рідина в черевній порожнині не визначається. Кров'янистих виділень з полових шляхів немає. При гінекологічному обстеженні визначають нормальних розмірів матку, зсув якої викликає біль; збільшений болісний яєчник. Склепіння глибокі, вільні.

3. **Змішана форма** поєднує в різних співвідношеннях симптоми анемічної та больової форм.

Алгоритм лабораторно-інструментальної діагностики апоплексії яєчника:

- загальний аналіз крові (анемічна форма – анемія; больова форма – лейкоцитоз без нейтрофільного зсуву, без ознак анемії);
- УЗД органів малого тазу;
- ХГЛ (для виключення позаматкової вагітності);
- пункція черевної порожнини через заднє склепіння піхви;
- лапароскопія.

Алгоритм лікування апоплексії яєчника

1. **Анемічна форма** захворювання вимагає ургентного хірургічного лікування (лапароскопія або лапаротомія). Проводиться клиноподібна

резекція яєчника в межах здорової тканини або зшивання розриву Z-подібним швом. Видаляють яєчник цілком тільки в тих випадках, коли вся його тканина просочена кров'ю.

2. Больову форму апоплексії яєчника без клінічних ознак наростаючої внутрішньої кровотечі можна лікувати консервативно під контролем центральної гемодинаміки та лабораторних показників крові. Призначається спокій, холод на низ живота, препарати гемостатичної дії, вітаміни, протизапальна терапія тощо. Консервативна терапія проводиться в стаціонарі під спостереженням медичного персоналу.

Алгоритм обстеження гінекологічних хворих перед плановим хірургічним втручанням:

1. Загальне фізикальне обстеження
2. Гінекологічне обстеження
3. Визначення групи крові та резус-фактора
4. Аналіз крові на RW, ВІЛ; Hbs –a/г
5. Загальний аналіз крові
6. Загальний аналіз сечі
7. Біохімічний аналіз крові (загальний білок, креатинін, сечовина, білірубін, АЛТ, АСТ, цукор крові)
8. Коагулограма
9. Цитологічне дослідження мазків з поверхні шийки матки і цервікального каналу
10. Бактеріологічний і бактеріоскопічний аналіз виділень із статевих шляхів (уретра, цервікальний канал, піхва)
11. Обстеження на вірус папілома людини (ПЛР ВПЛ 16, 18 тип)
12. Кольпоскопія (за показаннями)
13. Ультразвукове дослідження органів малого таза
14. Ультразвукове дослідження органів черевної порожнини, нирок
15. Електрокардіограма
16. Флюорографія або рентгенографія органів грудної клітки
17. Огляд терапевта
18. Консультації профільних фахівців (за показаннями)
19. Фіброгастродуоденоскопія (ФГДС), колоноскопія (за показаннями)
20. Онкологічні маркери (за показаннями)

Алгоритм ведення післяопераційного періоду:

1. Після операції здійснюється спостереження у відділенні інтенсивної терапії з постійним контролем за загальним станом і самопочуттям, кольором шкірних покривів, функціональним станом органів і систем.

2. Лікування і профілактика післяопераційних порушень:

- а) післяопераційні болі: анальгетики (2 % розчин промедолу по 1 мл через 6 год., 50 % розчин анальгін по 2 мл або інші препарати);
- б) нудота і блювота: інфузійна терапія, наркотичні анальгетики, седативні засоби, оксигенотерапія;
- в) корекція порушень мікроциркуляції: синдром гіповолемії - інфузійна терапія (еритроцитарна маса, плазма та ін., кристалоїдні розчини);
- г) парез кишечника: активний метод ведення хворих (вставання в першу добу після операції, ЛФК), газовивідна трубка, клізми, гіпертонічний розчин натрію хлориду, фармакологічні засоби, стимулюючі функції кишечника (прозерин).

3. Антибактеріальна терапія. Паралельно з антибактеріальною терапією призначаються протигрибкові засоби (ністатин) для профілактики кандидозу.

4. Спостереження за станом швів операційної рани з її щоденним оглядом і зміною пов'язки. При нормальному перебігу післяопераційного періоду шви знімаються на 7-8 добу.

5. Спостереження за виділення із статевих органів, з дренажів.

6. Контроль відсутності симптомів подразнення очеревини.

7. Виписуються хворі із стаціонару на 5-9 добу.

8. Харчування хворих - в перші дві доби призначається нульовий стіл, потім стіл № 2 з переходом впродовж 4-5 днів на загальний стіл за відсутності протипоказань.

9. Фізіотерапія, лікувальна фізкультура, рання активізація хворих сприяє сприятливішому протіканню післяопераційного періоду.

10. Відновлення гормонального гомеостазу, призначення контрацептивних засобів (по показанням)

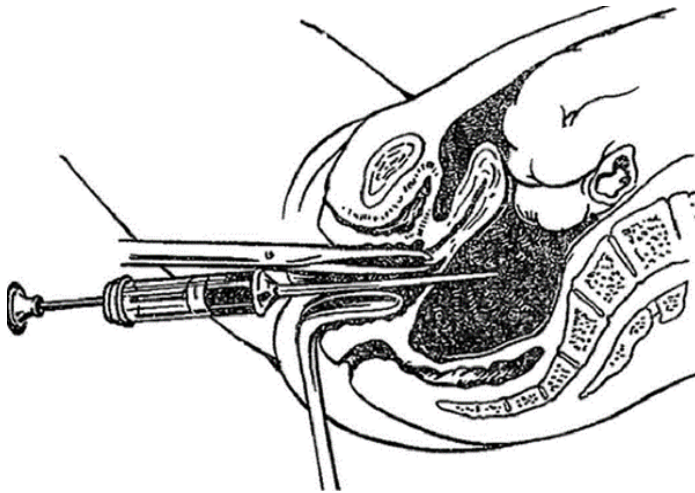
Пункція черевної порожнини через заднє склепіння піхви

Показання: підозра на позаматкову вагітність, апоплексія яєчника, внутрішньочеревна кровотеча, абсцес прямокишково-маточного поглиблення.

Інструменти для пункції: ложкаподібне вагінальне дзеркало, вагінальний підйомник, кульові щипці, голка для пункції довжиною 10 – 12 см., корнцанг.

Техніка виконання: хвору укладають на гінекологічне крісло. Зовнішні статеві органи, піхву і шийку матки дезинфікують спиртом і 5% настоянкою йоду. За допомогою заднього дзеркала і підйомника оголюють вагінальну частину шийки матки і задню губу захоплюють кульовими щипцями. Підйомник видаляють, дзеркало заднього виду передають асистенту. Шийку матки кульовими щипцями підтягають на себе і вперед, одночасно дзеркалом

натискають на задню стінку піхви і таким чином максимально розтягують заднє склепіння. Під шийкою матки строго по середній лінії, відступивши на 1 см від місця переходу склепіння в вагінальну частину шийки матки, проводять голку через заднє склепіння. Голка проникає на глибину 2-3 см. При проколі склепіння з'являється відчуття провалювання голки в порожнечу. Після цього потрібно потягнути поршень шприца на себе. Рідину отримують при потягуванні поршня або одночасно с повільним вивільненням голки.



- Вимоги до результатів роботи, в т.ч. до оформлення.

- Зібрати скарги, анамнез у хворої з «гострим» животом
- Провести диференційну діагностику
- Встановити діагноз і скласти план лікувальних заходів у хворої з «гострим» животом.
- Скласти план обстеження хворої з «гострим» животом.
- Правильно трактувати данні лабораторних і інструментальних методів дослідження.
- Надати рекомендації щодо вибору методу хірургічного лікування.
- Скласти план передопераційної підготовки пацієнтки.
- Скласти план післяопераційного ведення хворої.
- Усна доповідь про тематичну пацієнтку.
- Аналіз та обговорення результатів обстеження пацієнтки.
- Мультимедійна презентація за темою заняття (огляд літератури із застосуванням сучасних джерел; відеофільми тощо).

- Матеріали контролю для заключного етапу заняття: задачі, завдання, тести тощо

Нетипові ситуаційні задачі:

Задача 1. Хвора І. 32 роки, звернулася до лікаря зі скаргами на рясні кров'янисті виділення зі статевих шляхів, періодичний тягнучий біль внизу живота, загальну слабкість, затримку менструації на 2 тиж. Менструації з 12 років, по 6 днів, цикл 30 днів, безболісні, помірні, регулярні. Статеве життя з 20 років. Об'єктивно: загальний стан хворої задовільний. Шкіра та видимі слизові оболонки блідо-рожевого кольору. Язик вологий, не обкладений. Температура тіла 36,5 °С. Пульс – 84 уд./хв., АТ – 100/65 мм рт. ст. Живіт не здутий, бере участь в акті дихання; при поверхневій та глибокій пальпації – м'який та безболісний на всьому протязі. Симптоми подразнення очеревини негативні. Сечовипускання безболісне, вільне. Симптом Пастернацького негативний з обох сторін. Випорожнення у нормі. Гінекологічне дослідження: шийка матки збільшена у розмірах, деформована, «бочкоподібної» форми, ціанотична. Зовнішнє вічко трохи відкрите, ексцентрично розташоване. З цервікального каналу рясні кров'янисті виділення. Бімануальне обстеження: шийка матки збільшена, розм'якшена. Тіло матки не збільшене у розмірах, чутливе при пальпації, рухливе. Додатки матки справа і зліва не збільшені, ділянка пальпації їх безболісна. Склепіння вільні. Виділення зі статевих шляхів кров'янисті, рясні.

Питання: 1. Встановіть попередній діагноз.

2. Алгоритм ведення жінки.

3. Тактика лікування хворої.

Вірні відповіді: 1. Шийкова вагітність. Аномальна маткова кровотеча.

2. Алгоритм ведення пацієнтки: екстрена госпіталізація до гінекологічного стаціонару для дообстеження та лікування; трансвагінальне УЗД органів малого таза; визначення рівня β -ХГЛ.

3. Лікування хворої оперативне – екстирпація матки без придатків.

Задача 2. До гінекологічного відділення надійшла хвора Б. 21 рік зі скаргами на різкий біль внизу живота, що іррадіює у задній прохід, запаморочення, які виникли раптово після *coitus*. Вдома була короткочасна втрата свідомості. Менструації з 13 років, установилися через 2 роки, по 7 днів, цикл 28–34 дні, безболісні, помірні. Остання менструація 2 тиж. тому в очікуваний термін. Статеве життя веде протягом року. Не вагітніла. Відвідувала востаннє гінеколога 3 міс. тому, гінекологічної патології не виявлено. Об'єктивно: загальний стан хворої середньої тяжкості. Шкірні покриви та видимі слизові оболонки бліді. Язик чистий, вологий. Температура тіла 37,1 °С. Пульс – 84 уд./хв., АТ – 100/65 мм рт. ст. Живіт

помірно роздутий, при пальпації помірно болісний у гіпогастральній ділянці. Симптоми подразнення очеревини позитивні. При перкусії живота – притуплення звуку. Симптом Пастернацького негативний з обох сторін. Фізіологічні відправлення в нормі. Гінекологічне дослідження: шийка матки конічної форми, епітелій не змінений. Зовнішнє вічко закрите. Бімануальне обстеження: екскурсії шийки матки різко болісні, симптом Промптова позитивний. Тіло матки в положенні *anteflexio*, не збільшене, щільне, чутливе при пальпації, рухливе. У ділянці правих додатків матки пальпується тугоеластичне утворення розміром 5,06,05,0 см, різко болісне. Додатки матки зліва не пальпуються. Заднє склепіння піхви нависає та різко болісне при пальпації. Виділення зі статевих шляхів кров'яністі, мізерні.

Загальний аналіз крові: гемоглобін – 94 г/л, еритроцити – $2,9 \cdot 10^{12}/л$, лейкоцити – $5,4 \cdot 10^9/л$.

Питання: 1. Встановіть попередній діагноз.

2. Складіть план подальшого обстеження хворої.

3. Від чого залежить тактика лікування (консервативне або хірургічне) у пацієнок з апоплексією яєчника?

4. Визначте обсяг хірургічного втручання у даної пацієнтки.

5. Післяопераційна реабілітація хворої.

Вірні відповіді:

1. Апоплексія правого яєчника, змішана форма. Внутрішньочеревна кровотеча. Геморагічний шок I ст. Анемія I ст.

2. План подальшого обстеження хворої: загальноклінічні та біохімічні лабораторні дослідження (загальний аналіз крові, загальний аналіз сечі, група крові та резус-фактор, біохімічне дослідження крові, коагулограма), електрокардіограма; УЗД органів малого таза; експрес-тест з сечею на ХГЛ.

3. Тактика лікування залежить від загального стану хворої, об'єму внутрішньочеревної кровотечі, показників гемодинаміки.

4. Обсяг оперативного втручання у даної жінки – резекція/ушивання правого яєчника. Санація та дренивання черевної порожнини.

5. З метою профілактики рецидиву апоплексії яєчника необхідно призначити комбіновані гормональні контрацептиви протягом 4–6 міс.

Тестові завдання КРОК-2:

1. (2019) Швидкою допомогою доставлена жінка з переймоподібним болем в правій здухвинній ділянці, що іррадіює в пряму кишку, кров'янистими виділеннями зі статевих шляхів. Вищенаведені скарги виникли після затримки менструації. Об'єктивно: ЧСС 100 уд./хв., АТ 90/60 мм рт.ст. Шкірні покриви бліді. Живіт болючий при пальпації, позитивний симптом Щоткіна-Блумберга. При гінекологічному дослідженні - зсуви

шийки болісні, праві додатки збільшені, болючі, заднє склепіння нависає, виділення кров'янисті. Поставте попередній діагноз:

- A. Гострий правобічний аднексит
- B. Позаматкова вагітність, що перервалася
- C. Аборт «у ходу»
- D. Апоплексія правого яєчника
- E. Апендицит

2. (2018) Хвора 27 років скаржиться на біль переймоподібного характеру внизу живота, що періодично посилюється, кров'янисті виділення із статевих шляхів. Місячні регулярні. Остання менструація 6 тижнів тому. Загальний стан незадовільний. АТ 90/60 мм рт. ст., пульс 100 уд/хв, ритмічний. Живіт напружений, болючий. Симптом Щоткіна-Блюмберга позитивний. При вагінальному дослідженні: матка дещо збільшена, болюча при зміщенні, додатки чітко не визначаються через напруження м'язів передньої черевної стінки, заднє склепіння нависає. Виділення кров'янисті. Який діагноз найбільш імовірний?

- A. Апоплексія яєчника
- B. Некроз міоматозного вузла
- C. Порушена позаматкова вагітність
- D. Розрив кісти яєчника
- E. Розрив піосальпінксу

3. (2018) Хвора П. 23 років, доставлена ургентно зі скаргами на біль внизу живота, більше справа, з іррадіацією в пряму кишку, запаморочення. Вищезазначені скарги з'явилися раптово вночі. Остання менструація 2 тижні тому. Об'єктивно: шкіряні покрови бліді, пульс - 92 уд./хв., t-36,6⁰C, АТ 100/60 мм рт. ст. Живіт дещо напружений, незначно болісний в нижніх відділах, симптоми подразнення очеревини слабкопозитивні. Гемоглобін 98 г/л. Найбільш вірогідний попередній діагноз:

- A. Апоплексія яєчника
- B. Гострий апендицит
- C. Кишкова непрохідність
- D. Позаматкова вагітність
- E. Ниркова коліка

4. (2017) Хвора 28 років, доставлена зі скаргами на гострий біль в нижній частині живота. Було короткочасне запаморочення. Затримка менструації 2 місяці. Шкіра бліда, АТ-90/50 мм рт. ст., пульс-110 уд/хв. Живіт різко болючий у нижніх відділах. При вагінальному дослідженні: матка збільшена. Позитивний симптом Промптова. Справа додатки збільшені, різко болючі. Заднє склепіння нависає. Який діагноз найбільш вірогідний?

- A. Правостороння трубна вагітність
- B. Апоплексія правого яєчника
- C. Гострий правосторонній сальпінгоофорит
- D. Пельвіоперитоніт
- E. Аборт, що розпочався

Вірні відповіді: 1 – B; 2 – C; 3 – A; 4 – A

4. Підбиття підсумків.

Поточний контроль: усне опитування, тестування, оцінювання виконання практичних навичок, розв'язання ситуаційних клінічних завдань, оцінювання активності на занятті тощо.

Структура поточного оцінювання на практичному занятті:

- Оцінювання теоретичних знань з теми заняття:
- методи: опитування, вирішення ситуаційної клінічної задачі;
- максимальна оцінка – 5, мінімальна оцінка – 3, незадовільна оцінка – 2.
- Оцінка практичних навичок та маніпуляцій з теми заняття:
- методи: оцінювання правильності виконання практичних навичок;
- максимальна оцінка – 5, мінімальна оцінка – 3, незадовільна оцінка – 2.
- Оцінювання роботи із пацієнтом з теми заняття:
- методи: оцінювання: а) комунікативних навичок спілкування з пацієнтом; б) правильність призначення та оцінки лабораторних та інструментальних досліджень; в) дотримання алгоритму проведення диференціального діагнозу; г) обґрунтування клінічного діагнозу; д) складання плану лікування;
- максимальна оцінка – 5, мінімальна оцінка – 3, незадовільна оцінка – 2.

Критерії поточного оцінювання на практичному занятті:

«5»	Здобувач вищої освіти вільно володіє матеріалом, приймає активну участь в обговоренні та вирішенні ситуаційної клінічної задачі, впевнено демонструє практичні навички під час огляду пацієнтки та інтерпретації даних клінічного, лабораторних та інструментальних досліджень, висловлює свою думку з теми заняття, демонструє клінічне мислення.
«4»	Здобувач вищої освіти добре володіє матеріалом, приймає участь в обговоренні та вирішенні ситуаційної клінічної задачі, демонструє практичні навички під час огляду пацієнтки та інтерпретації даних клінічного, лабораторних та інструментальних досліджень з деякими помилками, висловлює свою думку з теми заняття, демонструє клінічне мислення.

«3»	Здобувач вищої освіти недостатньо володіє матеріалом, невпевнено приймає участь в обговоренні та вирішенні ситуаційної клінічної задачі, демонструє практичні навички під час огляду пацієнтки та інтерпритації даних клінічного, лабораторних та інструментальних досліджень з суттєвими помилками.
«2»	Здобувач вищої освіти не володіє матеріалом, не приймає участь в обговоренні та вирішенні ситуаційної клінічної задачі, не демонструє практичні навички під час огляду пацієнтки та інтерпритації даних клінічного, лабораторних та інструментальних досліджень.

5. Список рекомендованої літератури

Основна:

- Акушерство і гінекологія: у 2-х книгах. - Книга 2. Гінекологія: підручник (ВНЗ III-IV: р.а.)/ В.І. Грищенко, М.О. Щербина та ін. - К.: Медицина, 2020.- 376 с.
- Клінічне акушерство та гінекологія: 4-е видання/ Браян А. Магован, Філіп Оуен, Ендрю Томсон. – 2021. – 454 с.
- Obstetrics and Gynecology: in 2 volumes. Volume 2. Gynecology: textbook/ V.I. Gryshchenko, M.O. Shcherbina, B.M. Ventskivskiyi et al. — 3rd edition, 2022. – 360 p.
- Comprehensive Gynecology - 8 th Ed. / D.M. Hershenson, G.M. Lentz, F.A. Valea et al. Elsevier. 2021 – 881 p.
- Pragmatic obstetrics and gynecology [Text]: [manual] / L. B. Markin [et al.]. - Lviv: Lviv Nat. Danylo Halytsky Med. Univ., 2021. - 236 p.
- Oxford Textbook of Obstetrics and Gynecology / Ed. by S. Arulkumaran, W. Ledger, L. Denny, S. Doumouchsis. – Oxford University Press, 2020 – 928 p.

Додаткова:

- Внутрішньочеревні кровотечі в гінекології: монографія/ І.З. Гладчук, О.Я. Назаренко, Р. О. Ткаченко. – Одеса: ОНМедУ, 2021. – 112 с.
- Ендоскопічна хірургія: навч. посіб. / В.М. Запорожан, В.В. Грубнік, Ю.В. Грубнік, А.В. Малиновський та ін.; за ред. В.М. Запорожана, В.В. Грубніка. – К.: ВСВ «Медицина», 2019. – 592 с.
- Запорожан В.М. Симуляційна медицина. Досвід. Здобуття. Перспективи: практ. порадник / В.М. Запорожан, О.О. Тарабрін. – Суми: Університет. Книга, 2018. – 240 с.
- Гінекологія: керівництво для лікарів./ В.К. Ліхачов. – Вінниця: Нова Книга, 2018.- 688 с.

- Запорожан В.Н., Малиновский А.В. Пути эволюции лапароскопической хирургии // Клінічна хірургія. – 2020. - №87 (3-4). – С. 86 – 90.
- Ситуаційні задачі з гінекології: навч. посіб./ І.З. Гладчук, А.Г. Волянська, Г.Б. Щербина та ін.; за ред.проф. І.З. Гладчука. – Вінниця: ТОВ «Нілан-ЛТД», 2018. – 164 с.
- Williams Gynecology, 4th Edition by Barbara Hoffman, John Schorge et al&. - Mac Grow Hill Education. - 2020. – 1328 p.
- Acute Pelvic Pain. Pubmed. Dewey K, Wittrock C. Emerg Med Clin North Am. 2019 May
- Emergencies in obstetrics and gynecology / L.Markin, O.Medvyedyeva, O.Matviyenko. – Lviv: ЗУКЦ, 2018. – 160 p.
- Oats, Jeremy Fundamentals of Obstetrics and Gynaecology [Text]: Liewellyn-Jones Fundamentals of Obstetrics and Gynaecology / J.Oats, S.Abraham. – 10th ed. – Edinburgh [etc.]: Elsevier, 2017. – VII, 375 p.
- Hemostasis and thrombosis in obstetrics & gynecology / Paidas, Michael J. [et al.]; Michael J. Paidas ... [et al.]. - Chichester, West Sussex, UK : Wiley-Blackwell, 2016. - ix, 223 p.: ill.; 25 cm. - Includes bibliographical references. - ISBN 9781405183994.
- Наказ МОЗ України від 15.08.2023 № 1465 "Про внесення змін до Стандартів медичної допомоги "ВІЛ-інфекція".
- Наказ МОЗ України від 16.11.2022 № 2092 "Про затвердження Стандартів медичної допомоги HYPERLINK "https://moz.gov.ua/article/ministry-mandates/nakaz-moz-ukraini-vid-16112022--2092-pro-zatverdzhennja-standartiv-medichnoi-dopomogi-vil-infekcija" «ВІЛ-інфекція»".
- Наказ МОЗ України від 24.09.2022 № 1730 "Про затвердження Стандартів медичної допомоги «Ектопічна вагітність»".
- Наказ МОЗ України від 21.07.2023 № 1336 "Про затвердження форми «Протокол проведення трансфузії»".

Електронні інформаційні ресурси:

- <https://www.cochrane.org/> - Cochrane / Кокрейнська бібліотека
- <https://www.acog.org/> - Американська Асоціація акушерів та гінекологів / The American College of Obstetricians and Gynecologists
- <https://www.uptodate.com> – UpToDate
- <https://online.lexi.com/> - Wulters Kluwer Health
- <https://www.ncbi.nlm.nih.gov/> - Національний центр біотехнологічної інформації / National Center for Biotechnology Information
- <https://pubmed.ncbi.nlm.nih.gov/> - Міжнародна медична бібліотека / National Library of Medicine

- <https://www.thelancet.com/> - The Lancet
- <https://www.rcog.org.uk/> - Королівська Асоціація акушерів та гінекологів / Royal College of Obstetricians & Gynaecologists
- <https://www.npwh.org/> - Практикуючі медсестри з охорони здоров'я жінок / Nurse practitioners in womens health
- <http://moz.gov.ua> – Міністерство охорони здоров'я України
- www.ama-assn.org – Американська медична асоціація / [American Medical Association](http://www.ama-assn.org)
- www.who.int – Всесвітня організація охорони здоров'я
- www.dec.gov.ua/mtd/home/ - Державний експертний центр МОЗ України
- <http://bma.org.uk> – Британська медична асоціація
- www.gmc-uk.org - *General Medical Council (GMC)*
- www.bundesaerztekammer.de – Німецька медична асоціація
- www.euro.who.int - Європейське регіональне бюро Всесвітньої організації охорони здоров'я.