

ОНМедУ, кафедра акушерства і гінекології. Практичне заняття № 28 «Невідкладні стани в гінекології. Оперативні втручання в гінекології. Підготовка та післяопераційне ведення гінекологічних хворих при ургентних та планових оперативних втручаннях. Профілактика ВІЛ інфікування».

---

**МІНІСТЕРСТВО ОХОРОНИ ЗДОРОВ'Я УКРАЇНИ  
ОДЕСЬКИЙ НАЦІОНАЛЬНИЙ МЕДИЧНИЙ УНІВЕРСИТЕТ**

Факультет медичний

Кафедра акушерства та гінекології

 **ЗАТВЕРДЖУЮ**  
Проректор з науково-педагогічної роботи  
**Едуард БУРЯЧКІВСЬКИЙ**  
«01» вересня 2023 р.

**МЕТОДИЧНА РОЗРОБКА ДО ПРАКТИЧНИХ ЗАНЯТЬ  
З НАВЧАЛЬНОЇ ДИСЦИПЛІНИ**

Факультет медичний, курс VI

Навчальна дисципліна «Акушерство та гінекологія»

Практичне заняття № 28

**Тема: «Невідкладні стани в гінекології. Оперативні втручання в гінекології. Підготовка та післяопераційне ведення гінекологічних хворих при ургентних та планових оперативних втручаннях. Профілактика ВІЛ інфікування»**

ОНМедУ, кафедра акушерства і гінекології. Практичне заняття № 28 «Невідкладні стани в гінекології. Оперативні втручання в гінекології. Підготовка та післяопераційне ведення гінекологічних хворих при ургентних та планових оперативних втручаннях. Профілактика ВІЛ інфікування».

---

**Затверджено:**

Засіданням кафедри акушерства та гінекології  
Одеського національного медичного університету  
Протокол № 1 від «28» серпня 2023 р.

Завідувач кафедри



Ігор ГЛАДЧУК

**Розробники:**

к.мед.н., асистент кафедри акушерства та гінекології



Парубіна Д.Ю.

## Практичне заняття №28

**Тема: «Невідкладні стани в гінекології. Оперативні втручання в гінекології. Підготовка та післяопераційне ведення гінекологічних хворих при ургентних та планових оперативних втручаннях. Профілактика ВІЛ інфікування»**

**Мета:** систематизувати та поглибити знання за темою практичного заняття. Засвоїти план обстеження та лікування пацієнтки з невідкладними станами. Сформувати чітке уявлення про обстеження перед плановими та ургентними оперативними втручаннями

**Основні поняття:** сучасні підходи до діагностики та невідкладної допомоги при гострому животі. Сучасні підходи до діагностики та невідкладної допомоги при маткових кровотечах. Основні принципи та методи хірургічних втручань при невідкладних станах в гінекології. Травматичні пошкодження статевих органів. Клініка, діагностика та лікування.

Диференційна діагностика з гострою хірургічною патологією (апендицит, кишкованепрохідність, холецистит, ниркова коліка, перфоративна виразка шлунка). Профілактика невідкладних станів в гінекології.

Показання, протипоказання, умови та види операцій на шийці матки; матці (консервативна міомектомія, дефундація матки, надпихвова ампутація матки, екстирпація матки), придатках матки, при опущенні і випадінні жіночих статевих органів. Штучне перевивання вагітності в ранні та пізні терміни, показання, методи, ускладнення. Лікувально-діагностичні ендоскопічні методи в гінекології.

Особливості підготовки та післяопераційного ведення гінекологічних хворих при ургентних та планових оперативних втручаннях. Післяопераційні ускладнення та їх профілактика. Реабілітація після гінекологічних втручань.

Профілактика ВІЛ-інфікування у медичних установах. Профілактика ризиків зараження інфекціями, що передаються з кров'ю, та способи його зниження. Постконтактна профілактика.

**Обладнання:** професійні алгоритми, структурно-логічні схеми, таблиці, муляжі, відеоматеріали, результати лабораторних та інструментальних досліджень, ситуаційні задачі, пацієнти, історії хвороби.

**Навчальний час:** 4 год.

## **I. Організаційні заходи (привітання, перевірка присутніх, повідомлення теми, мети заняття, мотивація здобувачів щодо вивчення теми)**

Клінічний досвід діяльності лікувально-профілактичних установ свідчить про те, що найбільш складними для лікаря є клінічні ситуації, які потребують невідкладної допомоги. Правильна й своєчасно надана, раціонально запланована і проведена бережливими методами екстрена допомога може не тільки врятувати життя хворої, але й зберегти її репродуктивну функцію.

## **II. Контроль опорних знань (письмова робота, письмове тестування, тестування онлайн, фронтальне опитування тощо)**

### **2.1. Вимоги до теоретичної готовності здобувачів до виконання практичних занять**

#### Вимоги до знань:

- навички комунікації та клінічного обстеження пацієнта;
- здатність визначати перелік необхідних клініко-лабораторних та інструментальних досліджень, та оцінювати їх результати;
- здатність встановлювати попередній та клінічний діагноз захворювання;
- визначати принципи лікування захворювань, необхідний режим праці та відпочинку, характер харчування;
- діагностувати невідкладні стани;
- визначати тактику та надавати екстрену медичну допомогу;
- виконувати медичні маніпуляції;
- вести медичну документацію.

#### Перелік дидактичних одиниць:

- оцінка пацієнтки;
- підходи до діагностики та невідкладної допомоги при гострому животі, аномальних маткових кровотечах;
- основні принципи та методи хірургічних втручань при невідкладних станах в гінекології;
- необхідне обстеження, яке проводиться у плані підготовки до планового чи ургентного оперативного втручання;
- диференційна діагностика з гострою хірургічною патологією;
- основні принципи та методи хірургічних втручань при невідкладних станах в гінекології;
- профілактика ВІЛ-інфікування у медичних установах.

## 2.2. Питання (тестові завдання, задачі, клінічні ситуації) для перевірки базових знань за темою заняття

### ***Питання:***

1. Захворювання, які призводять до невідкладних станів в гінекології
2. Методи діагностики невідкладних станів в гінекології
3. Сучасні підходи до діагностики та алгоритми лікування при аномальних маткових кровотечах.
4. Етіологія, класифікація, клінічні ознаки, методи обстеження, методи лікування апоплексії яєчника.
5. Етіологія, клінічна картина, методи обстеження, методи лікування перекрута ніжки пухлини яєчника.
6. Порушення живлення вузла міоми матки, етіологія, клініка, методи обстеження, методи лікування.
7. Пельвіоперитоніт, етіологія, класифікація, клініка, методи лікування.
8. Позаматкова вагітність, етіологія, патогенез, методи діагностики, диференційна діагностика, клініка, лікування, профілактика.
9. Показання, протипоказання, умови та технічні особливості операцій на жіночих статевих органах.
10. Лікувально-діагностичні ендоскопічні методи лікування у гінекології.
11. Підготовка та післяопераційне ведення гінекологічних хворих при ургентних та планових оперативних втручаннях. Принципи та методи анестезіології та реанімації під час гінекологічних операцій
12. Профілактичні заходи ВІЛ інфікування.

### ***Типові ситуаційні задачі:***

**Задача 1.** Жінка 26 років доставлена до ЛШМД із скаргами на раптово виниклий біль внизу живота, який іррадіює у стегно та пряму кишку, нудоту, запаморочення, кров'яні темні виділення із статевих шляхів на протязі тижня, затримку менструації на протязі 4 тижнів. Шкіряні покриви бліді. Симптоми подразнення очеревини визначаються внизу живота, більшєсправа. У дзеркалах: ціаноз слизової піхви і шийки матки. Бімануальне дослідження: матка і її додатки чітко не визначаються через різку болісність. Визначається симптом "плаваючої матки", заднє склепіння піхви нависає і різко болісне.

Попередній діагноз?

**Еталон відповіді:** Порушена позаматкова вагітність за типом розриву маткової труби. Внутрішньочеревна кровотеча.

**Задача 2.** Хвора 34 років надійшла в стаціонар зі скаргами на гострий біль внизу живота, нудоту, блювання. 6 місяців тому при огляді у гінеколога виникла підозра на наявність кісти правого яєчника, від операції відмовилась.

Остання менструація місяць тому. Вважає себе хворою 2 тижні, коли уперше з'явився переймоподібний біль внизу живота. З анамнезу: лікувалась з приводу запалення додатків матки.

Об'єктивно: загальний стан середньої тяжкості. Температура 37,7°C, пульс 86 уд/хв. АТ-130/90мм рт. ст. Язик обкладений, живіт помірно здутий, симптом Щоткіна – Блюмберга позитивний внизу живота. Бімануальне дослідження: різка болісність при зміщенні шийки матки. Справа від матки пальпується утворення тугоеластичної консистенції розміром 4x5 см, болісне. Зліва додатки не визначаються. Склепіння глибокі, пальпація правого склепіння болісна. Виділення з піхви – білі, помірні.

Попередній діагноз?

**Еталон відповіді:** Перекрут ніжки пухлини правого яєчника. Пельвіоперитоніт.

**Типові тестові завдання:**

1. Для хірургічного лікування АМК застосовують такі методи як:

- A. Кольпоскопія
- B. Кульдоцентез
- C. Лапароскопія
- D. Фракційно-діагностичне вишкрібання
- E. Метросальпінгографія

2. Хвора П., 23 років, доставлена ургентно зіскаргами на біль внизу живота, більшесправа, з іррадіацією в пряму кишку, запаморочення. Вищезазначені скарги з'явилися раптово вночі. Остання менструація 2 тижні тому. Об'єктивно: шкіряні покриви бліді, пульс - 92 уд./хв., t- 36,6С, артеріальний тиск 100/60 мм рт. ст. Живіт децюнапружений, незначно болісний в нижніх відділах, симптоми подразнення очеревини слабо позитивні. Гемоглобін 98 г/л. Найбільш вірогідний попередній діагноз:

- A. Апоплексія яєчника
- B. Гострий апендицит
- C. Кишкова непрохідність
- D. Позаматкова вагітність
- E. Ниркова коліка

3. Хвора 28 років, доставлена зіскаргами на гострий біль в нижній частині живота. Було короткочасне запаморочення. Затримка менструації 2 місяці. Шкіра бліда, АТ-90/50 мм рт. ст., пульс-110 уд/на хв. Живіт різко болісний у нижніх відділах. При вагінальному дослідженні: матка збільшена. Позитивний симптом Промтова. Справа додатки збільшені, різко болісні. Задне склепіння нависає. Який діагноз найбільш вірогідний?

- A. Правостороння трубна вагітність
- B. Апоплексія правого яєчника
- C. Гострий правосторонній сальпінгоофорит
- D. Пельвіоперитоніт
- E. Аборт, щорозпочався

**Відповіді:** 1 - D; 2 - A; 3 - A

### **III. Формування професійних вмінь, навичок (оволодіння навичками, проведення курації, визначення схеми лікування, проведення лабораторного дослідження тощо)**

#### **3.1. Зміст завдань (задачі, клінічні ситуації тощо)**

##### **Інтерактивне завдання:**

Здобувачів групи необхідно розділити на 3 підгрупи по 3-4 чоловік в кожній. Після наведеної ситуаційної задачі даємо завдання:

I підгрупа - поставити попередній діагноз і скласти план обстеження пацієнтки

II підгрупа - скласти алгоритм лікування

III підгрупа - оцінює правильність відповіді I та II підгрупа вносить свої корективи

**Задача 1.** Жінка 32 років доставлена до ЛШМД із скаргами на раптово виниклий біль внизу живота, який іррадіює у стегно та пряму кишку, нудоту, запаморочення, кров'яні темні виділення із статевих шляхів на протязі тижня, затримку менструації на протязі 5 тижнів. Шкіряні покриви бліді. Симптоми подразнення очеревини визначаються внизу живота, більше справа. У дзеркалах: ціаноз слизової піхви і шийки матки. Бімануальне дослідження: матка і її додатки чітко не визначаються через різку болісність. Визначається симптом "плаваючої матки", заднє склепіння піхви випнуте і різко болісне.

##### **1. Попередній діагноз?**

##### **2. План обстеження, план лікування?**

**Еталони відповідей:** 1. Порушена позамааткова вагітність за типом розриву маткової труби. Внутрішньочеревна кровотеча.

2. УЗД геніталій, визначення ХГ в плазмі крові, розгорнутий аналіз крові, загальний аналіз сечі, пунція черевної порожнини через заднє склепіння піхви, лапароскопія. Оперативне лікування в ургентному порядку. Тубектомія або туботомія з енуклеацією плідного яйця.

**Задача 2.** Хвора 34 років надійшла в стаціонар зі скаргами на гострий біль внизу живота, нудоту, блювання. 6 місяців тому при огляді у гінеколога

виникла підозра на наявність кісти правого яєчника, від операції відмовилась. Остання менструація місяць тому. Вважає себе хворою 2 тижні, коли уперше з'явився переймоподібний біль внизу живота. З анамнезу: лікувалась з приводу запалення додатків матки.

Об'єктивно: загальний стан середньої тяжкості. Температура  $37,7^{\circ}\text{C}$ , пульс 86 уд./хв. АТ-130/90 мм рт. ст. Язик обкладений, живіт помірно здутий, симптом Щоткіна – Блюмберга позитивний внизу живота. Бімануальне дослідження: різка болісність при зміщенні шийки матки. Справа від матки пальпується утворення тугоеластичної консистенції розміром 4x5 см, болісне. Зліва додатки не визначаються. Склепіння глибокі, пальпація правого склепіння болісна. Виділення з піхви – білі, помірні.

### **Попередній діагноз?**

### **План обстеження, тактика лікування?**

**Еталони відповідей.** 1. Перекрут ніжки пухлини правого яєчника. Пельвіоперитоніт.

2. Обстеження: загальноклінічні та біохімічні лабораторні дослідження (загальний аналіз крові, загальний аналіз сечі, група крові та резус-фактор, біохімічне дослідження крові, коагулограма), електрокардіограма; УЗД органів малого таза. Лікування: ургентне оперативне втручання, допустимо проведення деторсії (розкручування) перекруту ніжки пухлини та відновлення топографії яєчника. У разі відновлення їх живлення доцільно виконання органозберігаючої операції. У протилежному випадку проводять аднексектомію.

**Задача 3.** Хвора І., 32 роки, звернулася до лікаря зі скаргами на рясні кров'янисті виділення зі статевих шляхів, періодичний тягучий біль внизу живота, загальну слабкість, затримку менструації на 2 тиж. Анамнез: менструації з 12 років, по 6 днів, цикл 30 днів, безболісні, помірні, регулярні. Була одна вагітність 3 роки тому, яка закінчилася після абортним ендометритом.

Об'єктивне обстеження: загальний стан хворої задовільний. Шкіра та слизові оболонки блідо-рожевого кольору. Температура тіла  $36,5^{\circ}\text{C}$ . Над легеньми вислуховується везикулярне дихання, хрипів немає. Діяльність серця ритмічна, тони ясні, шумів немає. Пульс – 84 уд./хв, ритмічний, АТ – 100/65 мм рт. ст. Живіт не здутий, м'який, безболісний. Симптоми подразнення очеревини негативні.

Гінекологічне дослідження: зовнішні статеві органи розвинуті правильно. Огляд у дзеркалах: піхва жінки, щоне народжувала. Шийка матки збільшена у розмірах, деформована, «бочкоподібної» форми, ціанотична, епітелій не змінений. Зовнішнє вічко трохи відкрите, ексцентрично розташоване. З цервікального каналу рясні кров'янисті виділення. Бімануальне обстеження: шийка матки збільшена, розм'якшена. Тіло матки не збільшене у розмірах,



чутливе при пальпації, рухливе. Придатки матки справа і зліва не збільшені, ділянка пальпації їх безболісна. Склепіння вільні. Виділення зі статевих шляхів кров'яністі, рясні.

**1. Попередій діагноз?**

**2. Алгоритм ведення хворої?**

**3. Тактика лікування?**

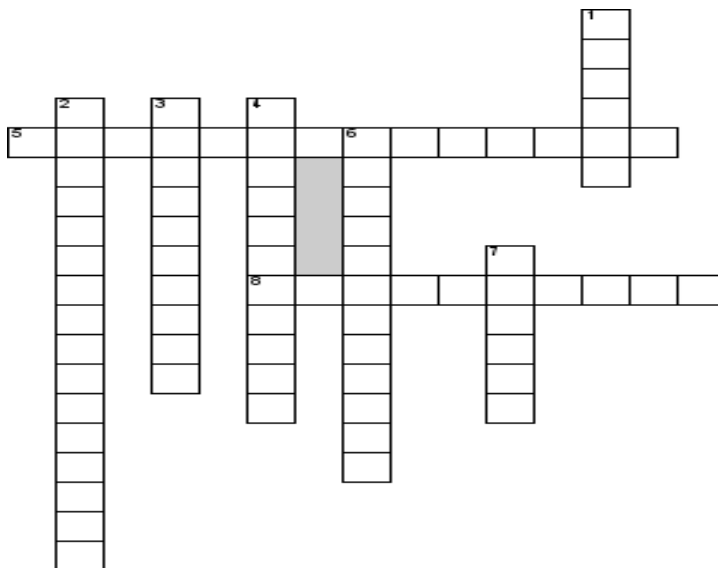
**Еталони відповідей 1.** Шийкова вагітність. Аномальна маткова кровотеча.

**2.** Алгоритм

ведення: екстрена госпіталізація до гінекологічного стаціонару для дообстеження та лікування; УЗД органів малого таза; визначення рівня  $\beta$ -ХГЛ, група крові та резус-фактор, коагулограма.

**3.** Хірургічне втручання (емболізація маткових артерій + видалення плідного яйця та вишкрібання стінок цервікального каналу), після - антибіотикотерапія антибіотиками широкого спектру дії. При неможливості органозберігаючих заходів - екстерпація матки.

### Нетипові тестові завдання:



По горизонталі

5. Характерні зміни ендометрію при позаматковій вагітності

8. Крововилив з порушенням цілісності тканини яєчника, що супроводжується кровотечею в черевну порожнину, це?

По вертикалі

1. Настає при порушенні кровообігу в пухлині, вдруге виникає запальний процес?

2. Запалення очеревини малого таза

ОНМедУ, кафедра акушерства і гінекології. Практичне заняття № 28 «Невідкладні стани в гінекології. Оперативні втручання в гінекології. Підготовка та післяопераційне ведення гінекологічних хворих при ургентних та планових оперативних втручаннях. Профілактика ВІЛ інфікування».

3. Різко хвороблива менструація
4. Симптом внутрішньочеревної кровотечі
6. Оперативний доступ при внутрішньочеревній кровотечі
7. Зміни у формулі крові при внутрішньочеревній кровотечі

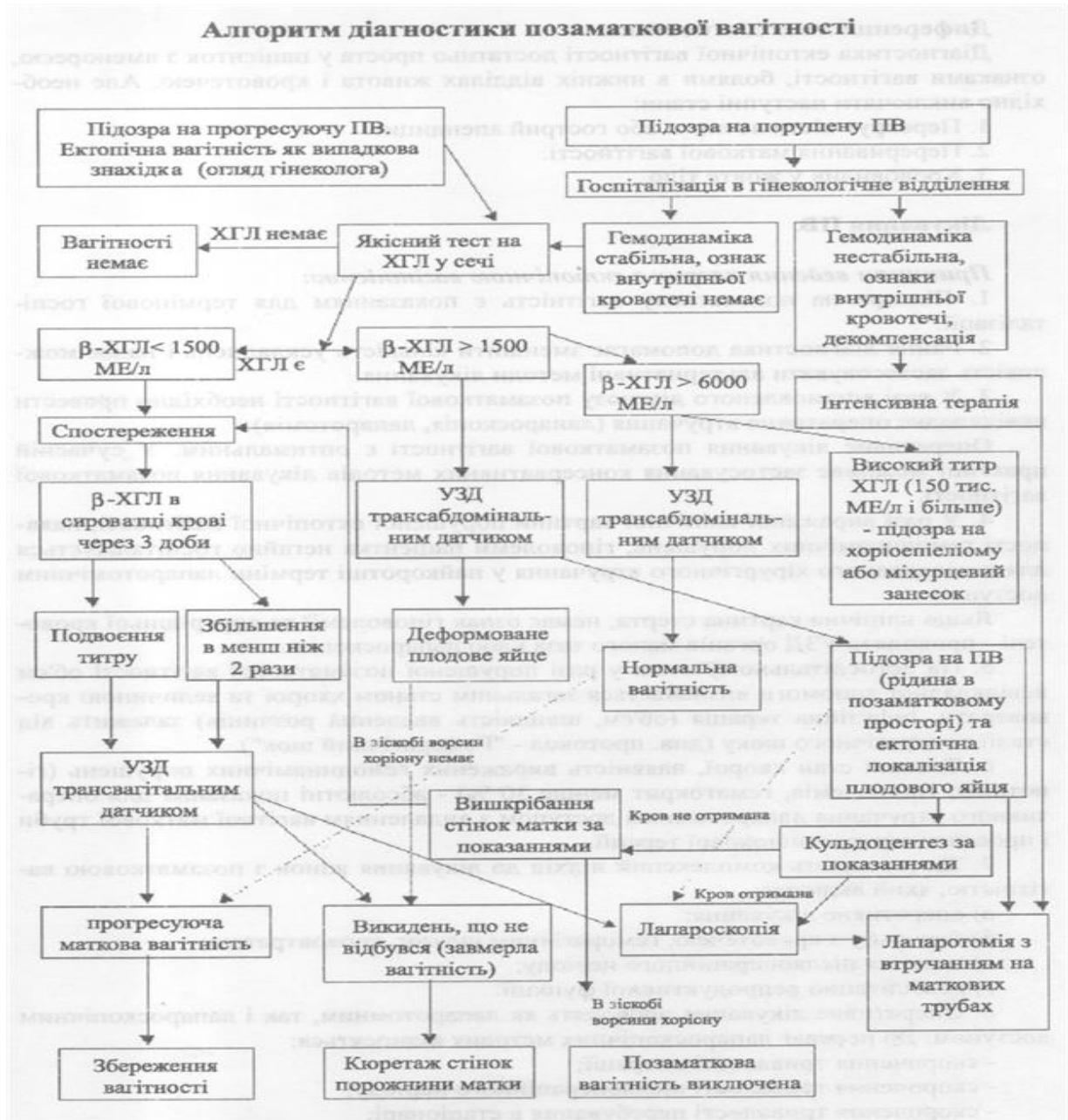
Відповіді: 5- децидуалізація; 8- апоплексія; 1- некроз; 2 пельвіоперитоніт; 3- дисменорея; 4- Куленкампа; 6-лапароскопія; 7-анемія.

### 3.2. Рекомендації (інструкції) щодо виконання завдань (професійні алгоритми, орієнтуючі карти для формування практичних вмінь та навичок тощо)

#### Діагностичні ознаки різноманітних форм трубної вагітності

Клінічні ознаки	Прогресуюча позаматкова вагітність	Трубний викидень	Розрив маткової труби
Ознаки вагітності	Позитивні	Позитивні	Позитивні
Загальний стан хворої	Задовільний	Періодично погіршується, короткочасні втрати свідомості, тривалі періоди задовільного стану	Колаптоїдний стан, клініка масивної крововтрати, прогресивне погіршення стану
Біль	Відсутній	Характер нападів, що періодично повторюються	З'являється у вигляді гострого нападу
Виділення	Відсутні або незначні кров'яні	Кров'яні виділення темного кольору, з'являються після нападу болю	Відсутні або незначні кров'яні
Піхвове Дослідження	Матка не відповідає терміну затримки місячних, поряд з маткою визначається утворення ретортоподібної форми, безболісне, склепіння вільні	Такі самі, болючість при зміщенні матки, утворення без чітких контурів, задне склепіння згладжене	Такі самі, симптоми «плаваючої матки», болючість матки і додатків з ураженого боку, нависання заднього склепіння
Додаткові методи	УЗД, визначення рівня $\beta$ -ХГЛ,	Кульдоцентез Лапароскопія	Не проводяться

обстеження	лапароскопія		
------------	--------------	--	--



**Апоплексія яєчника**-це крововилив у паренхіму яєчника, який супроводжується кровотечею у черевну порожнину



Апоплексія може розвиватись у будь-який день менструального циклу чи після затримки менструації, але частіше в середині або у другу фазу циклу.



### Сприятливі фактори

1. Запальні процеси
2. Ендокринні
3. Захворювання крові



### Провокуючі чинники

1. Статевий акт
2. Травма живота
3. Оперативне втручання
4. Механічне стискання судин пухлиною таза



### Класифікація

1. Анемічна форма
2. Больова форма
3. Змішана форма



### Клінічна картина

1. Захворювання починається раптово.
2. З'являється гострий біль, частіше в одній з здухвинних ділянок, який невдовзі поширюється на весь живіт та іррадіює у пряму кишку, пахову ділянку, крижі, ногу.
3. Можуть з'являтися симптоми внутрішньої кровотечі, шок і втрата свідомості.
4. При пальпації живота відмічають його здуття, болючість у нижній половині з одного або з обох боків.
5. Бімануальне дослідження: нависання (у випадках сильної кровотечі) і болючість піхвових склепінь. Зміщення шийки викликає сильний біль. Матка нормальних розмірів, а в ділянці додатків з одного боку визначається болючість, збільшений, нерідко кістознозмінений яєчник.

### Діагностика

1. Ретельно зібраний анамнез, скарги.
2. Об'єктивне обстеження.
3. Піхвове, бімануальне дослідження.
4. УЗД.
5. Лапароскопія.
6. Пункція черевної порожнини через заднє скленіння піхви.

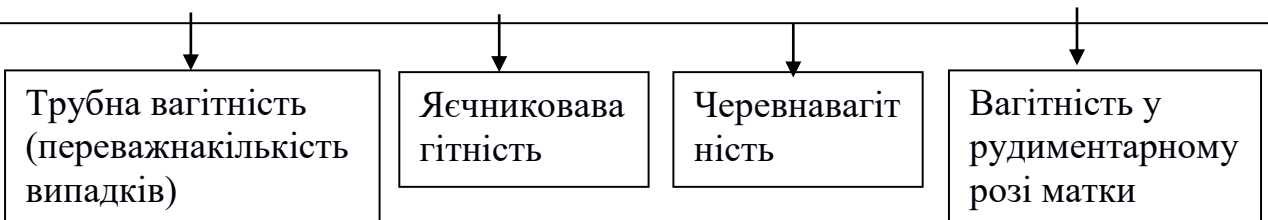


### Лікування

Залежить від ступеню внутрішньочеревної кровотечі:

1. При відсутності виразних ознак внутрішньої кровотечі (больова форма) – консервативне лікування- спокій, холод на низ живота, кровоспинні засоби.
2. При виразній внутрішній кровотечі- оперативне втручання, об'єм якого залежить від змін в яєчнику:
  - велика гематома (тканина яєчника вся зруйнована крововиливами)- яєчник видаляють;
  - невелика гематома- резекція або ушивання яєчника;
  - лапароскопічний доступ, під час якого евакуюють кров з черевної порожнини і коагулюють ділянку яєчника, яка кровоточить.

**Позаматкова вагітність**-розвиненняплідного яйця поза порожниною матки– одне із найбільш серйозних гінекологічних захворювань, оскільки переривання її супроводжується значною внутрішньочеревною кровотечею і вимагає надання невідкладної допомоги.



### Етіологія і патогенез

Імплантація плідного яйця може відбуватися внаслідок:

Порушення транспортної функції маткових труб (запальні процеси, ендометріоз, оперативні втручання на трубах, порушення гормонального статусу організму).

Змінення властивостей саме плідного яйця (його надмірна біологічна активність).

## Трубний аборт



### Клінічні ознаки

- Переймоподібний біль, що локалізується в одній із здухвинних ділянок, та іррадіює у стегно, пряму кишку, крижі.
- Френікус-симптом.
- Виділення із зовнішніх статевих органів мають “мажучий” характер.
- Оскільки відшарування плідного яйця відбувається не постійно, загальний стан хворої значно не порушується.
- Велике значення має ретельно зібраний анамнез.
- Присутні сумнівні та вірогідні ознаки вагітності.
- Може відмічатися анемія та знижуватися артеріальний тиск, прискорюється пульс.
- Живіт здутий, участь його в акті дихання обмежена.
- У бокових відділах живота визначається притуплення перкуторного звуку, при пальпації – синдроми подразнення очеревини.
- При огляді дзеркалами виявляють ціаноз слизової піхви і шийки матки, кров’яні виділення.
- При бімануальному дослідженні матка збільшена, проте не відповідає терміну затримки менструації, ділянка перешийка розм’якшена, рухи шийкою болючі. У ділянці придатків з одного боку можна пальпувати утвор еластичної консистенції з нечіткими контурами. Заднє склепіння згладжене або навіть відсутнє.



### Діагностика

1. Ретельно зібраний анамнез.
2. Визначення хоріонічного гонадотропіну (ХГ) в крові і сечі.
3. Ультразвукове дослідження (УЗД).
4. Пункція черевної порожнини через заднє склепіння піхви.
5. Лапароскопія.
6. Гінекологічне дослідження.

## Розрив труби



### Клінічна картина

Проявляється вираженою внутрішньою кровотечею, шоком, гострою анемією.

1. Захворювання починається після затримки менструації.
2. Раптово з'являється різкий біль внизу живота, локалізується у здухвинній ділянці чи внизу живота, іррадіює у пряму кишку, крижі.
3. Ознаки внутрішньої кровотечі – виражена блідість, холодний піт; частий, слабкого наповнення, іноді ниткоподібний пульс, запаморочення.
4. Здуття живота, участь його в акті дихання різко обмежена.
5. У бокових відділах живота – притуплення перкуторного звуку.
6. Пальпація живота різко болюча, наявний симптом Щоткіна-Блюмберга.
7. Під час огляду дзеркалами – ціаноз слизової оболонки піхви і шийки матки, кров'янисті виділення бувають, але не завжди, мають темний колір, нерідко характеру кавової гущі.
8. При бімануальному дослідженні (дуже болісному) завжди різко болючі зміщення шийки матки, нависання і різка болючість заднього склепіння, тіло матки збільшено незначно, а збоку від неї можна пропальпувати болючий утвір з нечіткими контурами, іноді пульсуючий.



### Діагностика

1. Ретельно зібраний анамнез.
2. Гінекологічні дослідження.
3. Ультразвукове дослідження (УЗД).
4. Пункція черевної порожнини через заднє склепіння піхви.
5. Лапароскопія.



Лікування позаматкової вагітності – хірургічне.

Характер операції залежить від: **локалізації плідного яйця; вираженості патологічних змін у трубі; ступенем крововтрати,**

ОНМедУ, кафедра акушерства і гінекології. Практичне заняття № 28 «Невідкладні стани в гінекології. Оперативні втручання в гінекології. Підготовка та післяопераційне ведення гінекологічних хворих при ургентних та планових оперативних втручаннях. Профілактика ВІЛ інфікування».

---



Таблица 1. Дифференциальная диагностика острых гинекологических заболеваний [5]

Диагностические мероприятия	Нозологические формы							
	Внематочная беременность	Нарушенная маточная беременность	Острый аднексит	Апоплексия яичника		Перекрыт ножки кистаденомы или фиброматозного узла	Острый аппендицит	Мочекамменная болезнь
				Анемическая форма	Болевая форма			
Анамнез, жалобы	Аменорея 6-8 недель, субъективные признаки беременности, мажущие кровянистые выделения из половых путей	Аменорея различной длительности, признаки беременности из половых путей различной интенсивности, часто со сгустками	Подострое начало, нарастающая боль, часто после внутриматочных вмешательств, при менструации	Обмороки, слабость, головокружение, позывы на дефекацию	Острая боль внизу живота, тошнота, рвота	Внезапная боль в нижней части живота (в анамнезе кистаденома или субсерозная миома матки)	Постепенно начинающаяся боль в правой подвздошной области	Острая боль в пояснице, внизу живота с иррадиацией в половые органы
Температура тела	Нормальная или субфебрильная	Нормальная или субфебрильная	Субфебрильная, иногда выше 39 °С	Нормальная или субфебрильная	Нормальная или субфебрильная	Субфебрильная	Ректальная температура выше аксиллярной	Нормальная или субфебрильная
Данные наружной пальпации живота	Признаки острого живота, особенно при разрыве трубы	Возможна незначительная боль в нижней части живота, отсутствие признаков раздражения брюшины	Чаще двусторонняя боль, усиливающаяся при глубокой пальпации	Вздутие и умеренная болезненность	Признаки острого живота	Прогрессирующая боль и напряжение передней брюшной стенки, часто обнаруживается опухоль внизу живота	Выраженное напряжение мышц и резкая болезненность в правой подвздошной области	Односторонняя боль при давлении, иррадирующая в наружные половые органы
Вагинальное и ректальное исследование	Матка меньше предполагаемого срока беременности, сбоку от нее выпянутое образование; в случае разрыва трубы – резкая болезненность при смещении и/или в заднем своде	Матка увеличена соответственно сроку задержки менструации, имеет шаровидную форму	Матка не изменена, определяются резко болезненные придатки, чаще с обеих сторон	Матка нормальных размеров, пальпация придатков резко болезненна	Исследование затруднено ввиду резкой болевой реакции на смещение шейки матки	Резко болезненное сбоку от матки или в заднем своде	Боль при ректальном исследовании, внутреннее половые органы безболезненны	Изменений в половых органах не выявляется
Исследование гемоглобина, гематокрита	Снижены или быстро снижаются в динамике	Степень малокровия соответствует количеству крови, излившейся наружу	В норме	Степень анемизации соответствует количеству крови, излившейся в брюшную полость	Степень анемизации соответствует количеству крови, излившейся в брюшную полость	В норме	В норме	В норме
Тесты на беременность	Положительные или сомнительные	Положительные	Отрицательные	Отрицательные	Отрицательные	Отрицательные	Отрицательные	Отрицательные
Лейкоцитарная формула	В норме или незначительный лейкоцитоз	В норме	Лейкоцитоз, сдвиг формулы влево	В норме	В норме	Вначале в норме, в динамике лейкоцитоз	Выраженный лейкоцитоз со сдвигом формулы влево	В норме
Ультразвуковое исследование	Не всегда убедительно, определяется свободная жидкость в брюшной полости (кровь)	Наличие плодного яйца в матке или его остатков	Увеличенные придатки, в просвете трубы иногда гной	Наличие свободной жидкости в брюшной полости	Наличие свободной жидкости в брюшной полости	Опухоль сбоку от матки	–	–
Пункция заднего свода влагалища	Кровь со сгустками	–	Гной или серозная жидкость	Кровь со сгустками	Кровь или серозно-геморрагическая жидкость	Незначительное количество серозной жидкости	–	–
Диагностическое выскабливание стенок полости матки	Децидуальная ткань без элементов хориона	Остатки плодного яйца	Неизменный эндометрий	–	–	Неизменный эндометрий	Неизменный эндометрий	–

### **Алгоритм виконання практичних навичок**

#### **Бімануальне (піхвове) дослідження:**

- 1) привітатись з пацієнткою;
- 2) ідентифікувати пацієнтку (ПІБ, вік);
- 3) проінформувати пацієнтку про необхідність проведення дослідження;
- 4) пояснити пацієнтці, як проводиться дослідження;
- 5) отримати дозвіл на проведення дослідження;
- 6) вимити руки;
- 7) вдягнути оглядові рукавички;
- 8) першим та другим пальцями лівої (правої) руки розвести великі соромні губи, середній палець «домінантної» руки розташувати на рівні задньої спайки, обережно натиснути на неї, щоб відкрити вхід до піхви;
- 9) обережно та повільно ввести середній палець, потім вказівний палець у піхву по задній стінці до склепіння та шийки матки, четвертий та п'ятий пальці привести до долоні, великий палець відвести до верху;
- 10) визначити довжину піхвової частини шийки матки в сантиметрах;
- 11) визначити консистенцію шийки матки (щільна, м'яка);
- 12) визначити прохідність зовнішнього вічка цервікального каналу (закритий, пропускає кінчик пальця);
- 13) оцінити болісність екскурсії шийки матки;
- 14) другу долоню обережно покласти на живіт (над симфізом) та помірною силою надавити для визначення дна тіла матки;
- 15) вивести тіло матки між двома руками та визначити:
  - положення матки відносно шийки матки (anteflexio, retroflexio);
  - розмір тіла матки (нормальні, зменшені, збільшені);
  - консистенцію тіла матки (щільно-еластична, м'яка, ущільнена);
  - рухомість тіла матки (відносно рухома, обмежено рухома);
  - чутливість при пальпації (болісна, безболісна);
- 16) розмістити пальці в дні правого бокового склепіння та використовуючи обидві руки пропальпувати праве вагінальне склепіння та праві додатки матки, визначити їх розмір, рухливість та болісність;
- 17) розмістити пальці в дні лівого бокового склепіння та використовуючи обидві руки пропальпувати ліве вагінальне склепіння та ліві додатки матки, визначити їх розмір, рухливість та болісність;
- 18) визначити ємкість піхвових склепінь;
- 19) проінформувати пацієнтку про результати дослідження;
- 20) подякувати пацієнтці;
- 21) зняти оглядові рукавички;
- 22) вимити руки.

**Алгоритм виконання пункції черевної порожнини через заднє склепіння піхви ( на фантомі):**

- 1) В асептичних умовах за допомогою дзеркал вивести піхвову частину шийки матки.
- 2) Обробити шийку матки і піхву розчином антисептика.
- 3) За задню губу фіксують шийку матки кухлевими щипцями і відтягують кпереду і догори.
- 4) В товщу розтягнутого, таким чином, заднього склепіння строго по середній лінії (між крижево-матковими зв'язками) вводять товсту пункційну голку довжиною 12 см зі шприцом на глибину 1,5-2 см. Рідину забирають зворотнім рухом поршню або при одночасному повільному видобуванні голки.
- 5) Отриманий пунктат виливають в стерильну пробірку і дають мікроскопічну оцінку.

**3.3. Вимоги до результатів роботи, в т.ч. до оформлення**

- Доопераційна підготовка післяопераційне ведення гінекологічних хворих при ургентних та планових оперативних втручаннях. Принципи та методи анестезіології та реанімації під час гінекологічних операцій.
- Знати профілактичні заходи ВІЛ інфікування.
- Провести диференційну діагностику з гострою хірургічною патологією
- Зібрати анамнез захворювання, провести суб'єктивні та об'єктивні дослідження при невідкладних станах в гінекології.
- Правильно трактувати данні лабораторних і інструментальних методів дослідження.
- Скласти план обстеження хворої з гострою гінекологічною патологією.
- Надати рекомендації щодо вибору методу хірургічного лікування
- Встановити діагноз і скласти план лікувальних заходів у хворої з невідкладним станом в гінекології.

**3.4. Матеріали контролю для заключного етапу заняття: задачі, завдання, тести тощо.**

**Нетипові ситуаційні задачі:**

**Задача 1.** До гінекологічного відділення надійшла хвора Б., 21 рік, зі скаргами на різкий біль внизу живота, що іррадіює у задній прохід, запаморочення, які виникли раптово після coitus. Вдома була короткочасна втрата свідомості.

Анамнез: менструації з 13 років, установилися через 2 роки, по 7 днів, цикл 28–34 дні, безболісні, помірні. Остання менструація 2 тиж. тому.

Об'єктивне обстеження: загальний стан хворої середньої тяжкості. Шкірні покриви та видимі слизові оболонки бліді. Язик чистий, вологий. Температура тіла 37,1 °С. Пульс – 84 уд./хв, ритмічний, АТ – 100/65 мм рт. ст. Живіт помірно роздутий, при пальпації помірно болісний у гіпогастральній ділянці. Симптоми подразнення очеревини позитивні. При перкусії живота – притуплення звуку. Симптом Пастернацького негативний з обох сторін. Фізіологічні відправлення в нормі.

Гінекологічне дослідження. Шийка матки не змінена. Зовнішнє вічко закрите. Бімануальне обстеження: екскурсії шийки матки різко болісні, симптом Промптова позитивний. Тіло матки в положенні anteflexio, не збільшене, щільне, чутливе при пальпації, рухливе. У ділянці правих придатків матки пальпується тугоеластичне утворення розміром 5\*6\*5 см, різко болісне. Придатки матки зліва не пальпуються. Заднє склепіння піхви нависає та різко болісне при пальпації. Виділення зі статевих шляхів кров'яністі, мізерні. Загальний аналіз крові: гемоглобін – 94 г/л, еритроцити –  $2,9 \cdot 10^{12}$ /л, лейкоцити –  $5,4 \cdot 10^9$ /л.

**Встановіть діагноз.**

**Додаткові методи обстеження?**

**План лікування?**

**Еталони відповідей.** 1. Апоплексія правого яєчника, геморагічна форма. Внутрішньочеревна кровотеча. Анемія I ст.

2. План обстеження: загальноклінічні та біохімічні лабораторні дослідження (загальний аналіз крові, загальний аналіз сечі, група крові та резус-фактор, біохімічне дослідження крові, коагулограма), електрокардіограма; УЗД органів малого таза; експрес-тест з сечею на ХГЛ.

3. Тактика лікування залежить від загального стану хворої, об'єму внутрішньочеревної кровотечі, показників гемодинаміки. Обсяг оперативного втручання у даної жінки залежить від змін в яєчнику: велика гематома (тканина яєчника вся зруйнована крововиливами)-яєчник видаляють; невелика гематома- резекція або ушивання яєчника, або лише евакуація крові з черевної порожнини і коагуляція ділянки яєчника, яка кровоточить.

**Задача 2.** Жінка 35 років звернулася до гінеколога зі скаргами на гострий біль внизу живота на протязі 4 годин, підвищення температури тіла до 38° С. Біль з'явився 2 тижні тому після вишкрібання слизової матки з приводу неповного викидня при терміні вагітності 10 тижнів. Знає про міому матки 3 роки.

Об'єктивно: лейкоцити –  $10,2 \cdot 10^9$ /л, ШОЕ – 28 мм/год., гемоглобін – 106 г/л. При пальпації живота відмічається болісність нижніх відділах і напруження передньої черевної стінки.

Бімануальне дослідження: матка збільшена до 8-9 тижнів вагітності, по передній поверхні – різко болючий міоматозний вузол розміром 4 x 3 x 4 см. Додатки матки не визначаються. УЗД: підтверджує наявність субсерозного міоматозного вузла.

**1. Встановіть діагноз?**

**2. Складіть план обстеження**

**3. Визначте алгоритм дії лікаря?**

**Еталони відповідей:** 1. Некроз субсерозного міоматозного вузла. Пельвіоперитоніт. Анемія 1 ст.

2. Алгоритм обстеження: загальноклінічні обстеження; УЗД органів малого таза; бактеріоскопічне та бактеріологічне дослідження виділень зі статевих шляхів (з антибіотикограмою).

3. Тактика ведення: Оперативне втручання. Консервативна міомектомія. Курс антибактеріальної та протизапальної терапії, дезінтоксикаційна терапія; пробіотики.

### **Тестові завдання КРОК-2:**

1. (2018) Швидкою допомогою доставлена жінка з виниклим після затримки менструації переймоподібним болем в правій здухвинній ділянці, що іррадіює в пряму кишку. кров'янистими виділеннями зі статевих шляхів. Об'єктивно: частота серцевих скорочень – 100 уд./хв., артеріальний тиск – 90/60 мм рт.ст. Шкірні покриви бліді. Живіт болючий при пальпації, позитивний симптом Щоткіна-Блюмберга. При гінекологічному дослідженні – зсувишийки болісні, праві придатки збільшені, болючі, заднесклепіння нависає, виділення кров'яністі. Поставте попередній діагноз:

- A. Гострий правобічний аднексит
- B. Апендицит
- C. Аборт в ході
- D. Апоплексія правого яєчника
- E. Позаматкова вагітність, що перервалася

2. Жінка скаржиться на раптово виниклий біль внизу живота, що іррадіює в задній прохід, нудоту, запаморочення, кров'янисті темні виділення зі статевих шляхів протягом тижня, затримку менструації на 4 тижні. Симптоми подразнення очеревини позитивні. У дзеркалах: синюшність слизової оболонки піхви і шийки матки. При бімануальному дослідженні відзначається симптом «матки, що плаває», випинання і болісність заднього і правого бічного склепіння піхви. Найбільш ймовірний діагноз?

- A. Гострий апендицит.
- B. Апоплексія яєчника.

С. Гострий правобічний аднексит.

Д. Перекрути ніжки пухлини яєчника.

Е. Порущена позаматкова вагітність.

3. Жінку турбує гострий біль в животі, підвищення температури тіла до 38,0°C. Знає про наявність міоми матки 3 роки. Симптоми подразнення черевини позитивні в нижніх відділах живота. Лейкоцити  $10,2 \cdot 10^9/\text{л}$ , ШОЕ 28 мм/год. При бімануальному дослідженні тіло матки збільшене до 8-9 тижнів вагітності, по передній поверхні - різко болісний міоматозний вузол розміром 4x4 см, придатки матки не змінені. Ультразвукове дослідження підтверджує наявність субсерозного міоматозного вузла. Який діагноз найбільш ймовірний?

А. Внутрішній ендометріоз.

В. Тубооваріальна пухлина.

С. Некроз міоматозного вузла.

Д. Гострий аднексит.

Е. Периметрит.

4. У гінекологічне відділення надійшла хвора 20 років зі скаргами на різкий біль внизу живота після фізичного навантаження. Остання менструація 2 тижні тому. При піхвовому дослідженні матка не збільшена, безболісна, ліворуч придатки різко болісні при пальпації, що утрудняє дослідження. Симптом Промтова позитивний. Заднє склепіння нависає, болісне. Пульс 96 уд/хв., АТ 100/60 мм рт.ст. Прояку патологію мова йде?

А. Гострий лівобічний сальпінгофорит.

В. Апоплексія лівого яєчника.

С. Піосальпінкс ліворуч.

Д. Порущена лівобічна трубна вагітність.

Е. Пухлина лівого яєчника

5. (2019) Хвора 39 років зі скаргами на гострий біль внизу живота, блювоту, прискорені сечовипускання. При огляді: живіт помірно роздутий, позитивний симптом Щоткіна-Блюмберга. Пульс 88 уд. за хв, температура тіла 37°C. При бімануальному дослідженні: тіло матки щільне, не збільшено, рухливе, безболісне, праворуч і попереду від матки пальпується утворення розмірами 6x6 см, тугоеластичної консистенції, різко болісне при зсуві; ліворуч придатки не визначаються; склепіння вільні; виділення слизові. Додатковий метод дослідження?

А. Рентгенотелевізійна гістеросальпінгографія.

В. Екскреторна урографія.

С. Трансвагінальна ехографія.

Д. Пункція черевної порожнини через заднє склепіння піхви.

Е. Комп'ютерна томографія

**Еталони правильних відповідей: 1-Е; 2-Е; 3-С; 4-В; 5-С**

#### **IV. Підведення підсумків (критерії оцінювання результатів навчання).**

**Поточний контроль:** усне опитування, тестування, оцінювання виконання практичних навичок, розв'язання ситуаційних клінічних завдань, оцінювання активності на занятті тощо.

##### ***Структура поточного оцінювання на практичному занятті:***

1. Оцінювання теоретичних знань з теми заняття:
  - методи: опитування, вирішення ситуаційної клінічної задачі;
  - максимальна оцінка – 5, мінімальна оцінка – 3, незадовільна оцінка – 2.
2. Оцінка практичних навичок та маніпуляцій з теми заняття:
  - методи: оцінювання правильності виконання практичних навичок;
  - максимальна оцінка – 5, мінімальна оцінка – 3, незадовільна оцінка – 2.
3. Оцінювання роботи із пацієнтом з теми заняття:
  - Методи оцінювання: а) комунікативних навичок спілкування з пацієнтом; б) правильності призначення та оцінки лабораторних та інструментальних досліджень; в) дотримання алгоритму проведення диференціального діагнозу; г) обґрунтування клінічного діагнозу; д) складання плану лікування;
  - максимальна оцінка – 5, мінімальна оцінка – 3, незадовільна оцінка – 2.

##### ***Критерії поточного оцінювання на практичному занятті:***

«5»	Здобувач вільно володіє матеріалом, приймає активну участь в обговоренні та вирішенні ситуаційної клінічної задачі, впевнено демонструє практичні навички під час огляду пацієнтки та інтерпритації даних клінічного, лабораторних та інструментальних досліджень, висловлює свою думку з теми заняття, демонструє клінічне мислення.
«4»	Здобувач добре володіє матеріалом, приймає участь в обговоренні та вирішенні ситуаційної клінічної задачі, демонструє практичні навички під час огляду пацієнтки та інтерпритації даних клінічного, лабораторних та інструментальних досліджень з деякими помилками, висловлює свою думку з теми заняття, демонструє клінічне мислення.
«3»	Здобувач недостатньо володіє матеріалом, невпевнено приймає участь в обговоренні та вирішенні ситуаційної клінічної задачі, демонструє практичні навички під час огляду пацієнтки та інтерпритації даних клінічного, лабораторних та інструментальних досліджень з суттєвими помилками.

«2»	Здобувач не володіє матеріалом, не приймає участь в обговоренні та вирішенні ситуаційної клінічної задачі, не демонструє практичних навички під час огляду пацієнтки та інтерпритації даних клінічного, лабораторних та інструментальних досліджень.
-----	--

## У. Список рекомендованої літератури

### Основна

1. Акушерство та гінекологія : нац. підручник для медичних ВНЗ ІV рівнів акредитації у 4 т. // Нац. підручник у 4 томах / Запорожан В. М., Татарчук Т. Ф., Гладчук І. З., Дубініна В. Г., Подольський В. В., Рожковська Н. М., Марічерда В. Г., Волянська А. Г. .- К.: ВСВ «Медицина», 2014. - 696 с.
2. Акушерство і гінекологія: у 2-х книгах.- Книга 2. Гінекологія: підручник (ВНЗ ІІІ-ІV: р. а. ) / В. І. Грищенко, М. О. Щербина та ін. - К.: Медицина, 2017.- 424 с.
3. Оперативна гінекологія : навч. посібник / Ю. С. Паращук, М. Г. Грищенко, В. Ю. Паращук, Р. А. Сафонов. – Харків : ХНМУ, 2017. – 132 с., 6 арк. іл.
4. Ендоскопічна хірургія: навч. посіб. / В. М. Запорожан, В. В. Грубнік, Ю. В. Грубнік, А. В. Малиновський та ін./ за ред. В. М. Запорожана, В. В. Грубніка. – К.: ВСВ «Медицина», 2017. – 592 с
5. Ectopic pregnancy and miscarriage: diagnosis and initial management NICE guideline Published: 17 April 2019; 34p.

### Додаткова

1. Hemostasis and thrombosis in obstetrics & gynecology / Paidas, Michael J. [etal.] ; Michael J. Paidas ... [etal.]. - Chichester, West Sussex, UK : Wiley-Blackwell, 2016. - ix, 223 p. : ill. ; 25 cm. - Includes bibliographical references. - ISBN 9781405183994
2. Emergencies in obstetrics and gynecology / L. Markin, O. Medvyedeva, O. Matviyenko. – Lviv: ЗУКЦ, 2018. – 160 p.
3. Acute Pelvic Pain. Pubmed. Dewey K, Wittrock C. Emerg Med Clin North Am. 2019 May
4. Zaporozhan, V. M., Rozhkovska, N. M., Maricherda, V. G., & Lomakina, I. S. (2020). Роль порушень ліпідного обміну у виникненні аномальних маткових кровотеч у жінок репродуктивного віку. Актуальні питання педіатрії, акушерства та гінекології, (1), с. 80–84. <https://doi.org/10.11603/24116-4944.2020.1.11490>
5. І. З. Гладчук, Ю. О. Чеханов, А. Г. Волянська, К. В. Латій. Оцінка впливу розміру субмукозного вузла на ефективність гістероскопічної міомектомії. Одеський медичний журнал 2018. № 2. С 49-55



6. Діючі «Клінічні протоколи» затверджені наказом МОЗ України з акушерства і гінекології.
7. Гладчук, І. З.; Лапароскопічна консервативна міомектомія у пацієнок із репродуктивними намірами (Огляд літератури). Гладчук, І. З.; Шитова, Г. В.; Заржицька, Н. А. Здоров'я жінки №2 С-80-85 (148)/2020 ISSN 1992-5921
8. Пристрій для симуляції пункції черевної порожнини / Марічерда В.Г., Рогачевський О.П., Первак М.П., Єгоренко О.С., Караконстантин Д.Ф. // Патент на корисну модель UA 150353 U. 02.02.2022 р. Бюл №5. – 4 с.

**Інтернет-джерела для підготовки:**

1. <https://www.cochrane.org/>
2. <https://www.ebcog.org/>
3. <https://www.acog.org/>
4. <https://www.uptodate.com>
5. <https://online.lexi.com/>
6. <https://www.ncbi.nlm.nih.gov/>
7. <https://pubmed.ncbi.nlm.nih.gov/>
8. <https://www.thelancet.com/>
9. <https://www.rcog.org.uk/>
10. <https://www.npwh.org/>