

зовій оболонці шлунка. Препарат призначають внутрішньо по 300 мг тричі на добу. Повна ремісія вогнищ відбувається за 10–14 днів після призначення ліків, особливо якщо препарат починають уживати відразу після початку захворювання.

Механізм, за допомогою якого йодид калію чинить терапевтичний вплив при вузловатій еритемі, не з'ясовано. Одна з гіпотез припускає, що йодид калію може викликати вивільнення гепарину з гладеньких клітин, а гепарин, у свою чергу, пригнічує клітинний імунітет.

Вузловата еритема може провокуватися виснажливим хронічним захворюванням, для якого запропоновано багато варіантів лікування, але жоден із них не є універсально ефективним. Пацієнти реагують на кортикостероїди, але ризик постійного застосування їх змушує шукати альтернативні варіанти лікування, наприклад індометацином. Терапевтичну ефективність індометацину при вузловатій еритемі пов'язують із блокуванням активності синтезу простагландину в підшкірній жировій тканині, що впливає як на клітинну, так і на гуморальну імунну відповідь.

При наявності в суглобах болю ревматоїдного характеру лікування слід починати із санації вогнищ фокальної інфекції. При підвищенні температури тіла призначають антибіотикотерапію протягом 7–10 днів, саліциловий натрій по 3–4 г на добу, рутин по 0,05 тричі на добу, аскорбінову кислоту по 0,5 г 3–4 рази на добу. Місцево застосовують тепло, суберитемні дози УФО, 2–3% іхтіолову мазь.

**Профілактика та прогноз.** Загалом вузловата еритема – захворювання доброякісне. Діагноз зазвичай ставлять клінічно. Основною діагностичною проблемою є ідентифікація та лікування причини виникнення цього стану.

## Фіксована медикаментозна еритема

**Фіксована медикаментозна еритема** (*erythema medicamentosa fixata*), **синонім:** *фіксована еритема*, є різновидом токсикодермії.

**Етіологія.** Її можуть спричинити сульфаніламіді, антидіабетичні препарати (букарбан), сечогінні (фуросемід), барбітурати (фенобарбітал, корвалол), тетрацикліни, протизапальні препарати (індометацин, ацетилсаліцилова кислота) та ін. Сенсibilізація до сульфаніламідів зберігається роками (6–8 років). За спостереженнями, найчастішою причиною виникнення фіксованих еритем є бісептол та його аналоги.

**Патогенез.** У виникненні шкірних реакцій на ліки беруть участь дві групи механізмів – імунологічні (всі чотири типи гіперчутливості) та неімунологічні (зустрічаються частіше).

**Клініка.** Симптоми з'являються через 1–8 год. після вживання медикаменту. Спочатку виникає одна або кілька круглих чи овальних плям діамет-

ром від 1 до 10 см та більше, чітко обмежених, буро-синюшного кольору з лівідним або бузковим відтінком, по периферії яскравішого червоного кольору. При тривалому існуванні в них переважають бурі відтінки. У центрі плям можуть спостерігатися бульозні елементи (*бульозна, або пемфігоїдна, форма*). Висипка тримається довго й залишає після себе стійку пігментацію. Характерною є поява висипань у тих самих місцях («давніх») та інших («нових») уже після повторного вживання тих самих ліків. Цей факт має діагностичне значення. Висипка може супроводжуватися незначним відчуттям печіння, свербіжем чи болючістю при пемфігоїдній формі на слизових оболонках, коли на місці бульозних елементів утворюються ерозії. Часто вона локалізується на слизових оболонках рота (губах), геніталіях (голівка статевого члена), в міжпальцевих складках кистей, ступень, рідше на інших ділянках. На слизових оболонках фіксовані еритеми мають вигляд синюшних плям, які дуже непокоять хворих. Після загострення в деяких пацієнтів може настати період рефрактерності, який триває від кількох тижнів до кількох місяців. У цей період ліки, що спричинили реакцію, не активують патологічних змін.

**Патоморфологія.** У верхній частині дерми спостерігаються набряк і розширення судин із лімфогістіоцитарною інфільтрацією.

**Діагностика.** Діагноз фіксованої еритеми ставлять на основі даних:

- *клінічної діагностики* (провокаційна проба з імовірним алергеном-медикаментом підтверджує діагноз);
- *лабораторних досліджень* (негативних серологічних реакцій на сифіліс);
- *інструментальних досліджень* (біопсії шкіри).

**Диференційна діагностика.** Її проводять із багатоформною еритемою, сифілітичною розеолою, мігруючою хронічною еритемою (хворобою Лайма), на слизових оболонках – із пемфігусом.

**Лікування.** Основним при лікуванні фіксованої еритеми є ретельно зібраний анамнез, оскільки хворі часто не пов'язують свого стану з уживанням ліків. Тому з терапевтичною метою слід усунути причину хвороби, призначити антигістамінні препарати, а в тяжких випадках рекомендовано системно застосовувати глюкокортикостероїди.

Місцево показано використання анілінових барвників, кортикостероїдних кремів та мазей.

**Профілактика та прогноз.** Профілактика захворювань полягає в забороні вживання відповідних ліків або подібних до них за хімічною будовою. Слід пам'ятати, що окремі медичні препарати можуть входити до складу комбінованих препаратів (наприклад фенобарбітал у корвалолі). При пра-

вильному виключенні провокаційного чинника прогноз захворювання сприятливий.

## Хвороба Лайма

**Хвороба Лайма, (*lipsechutz*) синоніми: шкірний бореліоз, мігруюча еритема, лаймобореліоз,** – запальне шкірне захворювання, що спричиняється спірохетами й переноситься кліщами. Шкірне вогнище при хворобі Лайма називають мігруючою еритемою.

**Етіологія.** Хвороба Лайма – це антропозооноз, який проявляється мультисистемними ураженнями шкіри та інших органів (суглобів, нервів, серця, очей) унаслідок потрапляння в організм спірохет *Borrelia burgdorferi sensu lato*. Передається захворювання кліщами (переважно роду *Ixodes*) при укусах і починається через 3–28 днів після укусу інфікованого паразита.

*Borrelia* проходить три стадії розвитку й може уражати майже всі системи організму. Переносниками шкірного бореліозу є кліщі роду *Ixodes*, які передають інфекцію в ендемічних районах.

**Епідеміологія.** Хвороба Лайма – найпоширеніше з векторних (за участі біологічних переносників) захворювань в Європі. Найбільш ендемічними районами вважаються Австрія, Словенія, Швеція та Чехія (захворюваність до 100 випадків на 100 000 населення). Шкірна висипка є найчастішим проявом захворювання. Вона зустрічаються у 70–80% випадків. Серед шкірних симптомів домінує мігруюча еритема (85% випадків), хронічний атрофічний акродерматит спостерігається в 10% і бореліозна лімфоцитоза – в 5% випадків.

Різні шкірні симптоми по-різному проявляються залежно від віку хворих: мігруюча еритема зустрічається здебільшого в пацієнтів середнього віку (30–50 років), бореліозна лімфоцитоза спостерігається в дітей, а на акродерматит хворіють особи похилого віку.

**Патогенез.** Після укусу кліща борелії поширюються в шкірі, викликаючи шкірні симптоми ранньої локалізованої стадії захворювання. Імунну відповідь з утворенням антитіл можна виявити через 3–4 тижні (клас IgM) і через 4–6 тижнів (клас IgG). Гематогенне поширення бактерій відбувається протягом тижнів і місяців після укусу кліща та проявляється як рання дисемінована стадія захворювання. Нині вивчається питання, чи й далі на цій стадії присутні борелії або хронічні симптоми є результатом імунної відповіді господаря на збудник або навіть на тканинні антитіла. Т-клітинний імунітет може бути причиною виникнення й загострення симптомів із боку серця та суглобів.

**Клініка.** Спочаткукус кліща викликає місцеву реакцію запалення. Самкус може бути безболісним і залишитися непоміченим. Щоб інфекція

проникла в організм, кліщ повинен залишатися на шкірі мінімум 24 год. Шкірні зміни наявні не в усіх випадках. Мігруюча еритема розвивається з утворення маленької яскраво-червоної папули на місці інокуляції *Borrelia*. Навколо цієї папули виникає кільце еритеми, яке поступово зростає й може досягати в діаметрі 10 см та більше. Еритематозна пляма зникає через 2–3 тижні, залишаючи блідо-лілову або нормального кольору поверхню.

Межі мігруючої еритеми можуть бути трохи піднятими. Приблизно у 20–50% пацієнтів спостерігаються численні еритематозні концентричні кільця в місцях дальшого гематогенного поширення. Відповідно вирізняють три основні клінічні типи мігруючої еритеми – *гомогенний, кільцеподібний і веселкоподібний*.

Клінічно виділяють три стадії захворювання, які можуть переходити одна в одну або існувати окремо.

*Стадія перша:* пляма розширюється, нагадуючи мішень (*мігруюча еритема*), розвиваються грипоподібні симптоми, включаючи лихоманку, головний біль та артралгії.

*Стадія друга:* виникають симптоми ураження серцево-судинної й нервової систем.

*Стадія третя:* з'являються стійкий артрит і хронічні неврологічні проблеми.

**Патоморфологія.** Розвивається поверхневий периваскулярний дерматит у вигляді лімфоцитарного інфільтрату, що складається з плазматичних клітин і лімфоцитів.

**Діагностика.** При встановленні діагнозу хвороби Лайма враховують дані клінічної діагностики, лабораторних та інструментальних досліджень.

Клінічно діагноз ставлять, на основі інформації про укуси кліща в анамнезі та розвитку характерної клінічної картини з підтвердженням інфекції *Borrelia burgdorferi*.

Прямим підтвердженням бореліозної інфекції вважається виділення збудника при лабораторному дослідженні (демонстрація живих *Borrelia burgdorferi* в шкірі, синовіальній рідині), а також виявлення їх у тканині гістологічним методом модифікованого забарвлення за *Dieterle*. Використовують також електронну мікроскопію, метод ДНК-гібридизації або полімеразну ланцюгову реакцію (ПЛР).

Непрямі методи включають непрямую імуофлуоресценцію та твердофазний імуоферментний аналіз. Рекомендовано двоступеневе серологічне тестування, при якому зразок сироватки з позитивним результатом повторно тестують методом імуоблотингу.

Результати серологічного тестування на антитіла до *Borrelia* методом ІФА позитивні при першому зверненні у 25% інфікованих пацієнтів, а через

4–6 тижні вони є позитивними в 75% інфікованих навіть при проведенні антибіотикотерапії.

За потреби виконують біопсію шкіри.

**Диференційна діагностика.** Диференційний діагноз проводять із мікромом, укусами комах, кільцеподібною гранульозою, кропив'яркою, целюлітом, стійкою лікарською еритемою, бешихою, червоним вовчаком.

**Лікування.** Після встановлення діагнозу слід якомога раніше починати антибіотикотерапію. Слід зазначити, що проведення антибіотикотерапії при лікуванні дисемінованого лаймобореліозу протягом трьох місяців може бути недостатнім. Спірохети можуть залишатися в сироватці, шкірі та інших тканинах і викликати клінічний рецидив.

Дорослим із ранньою стадією хвороби рекомендовано протягом 21 дня вживати доксициклін у дозі 100 мг двічі на день, амоксицилін – 500 мг тричі на день або цефуроксиму аксетил – 500 мг двічі на день. Хвороба, яка розвинулася до II–III стадії, потребує інтенсивнішого лікування. Деякі автори рекомендують також місцеве застосування антибіотиків (змащування ділянки укусу кліща).

**Профілактика та прогноз.** Головним методом захисту є профілактика укусів кліщів. При перебуванні в лісі та лісосмугах рекомендовано вдягати захисний одяг і носити закрите взуття. Прогноз сприятливий.

1. Виберіть найхарактерніші ознаки кільце-подібної еритеми Дар'є:

- A. Плями рожевого кольору
- B. Папули рожевого кольору
- C. Виражений ексцентричний ріст
- D. Центральна частина елемента западає
- E. Усе перераховане є правильним

2. Який комплекс препаратів застосовують для терапії кільцеподібної еритеми:

- A. Антибіотики й антигістамінні препарати
- B. Антипаразитарні й антигістамінні препарати
- C. Цитостатики й седативні засоби
- D. Антимікотики та седативні засоби
- E. Фотосенсибілізатори й антигістамінні середники

3. Визначте правильну назву теорії патогенезу багатформної ексудативної еритеми:

- A. Інфекційно-алергічна
- B. Токсична
- C. Обмінна
- D. Спадкова
- E. Нейрогенна

4. Назвіть клінічні різновиди багатформної ексудативної еритеми залежно від її патогенезу:

- A. Обмежена й генералізована
- B. Симптоматична та справжня
- C. Ідіопатична й токсикоалергічна
- D. Еритематозна та бульозна
- E. Еритематозна й пустульозна

5. Які первинні елементи не зустрічаються при багатформній ексудативній еритемі:

- A. Папула
- B. Пляма
- C. Пухир

- D. Усе перераховане
- E. Горбик

6. Назвіть тяжкий різновид багатформної ексудативної еритеми:

- A. Синдром Лайєлла
- B. Синдром Стівенса–Джонса
- C. Синдром Казабаха–Мерріта
- D. Синдром Марторелла
- E. Синдром Гужеро–Блюма

7. При вузлуватій еритемі у хворих на сальмонельоз рекомендовано призначення:

- A. Кортикостероїдів
- B. Препаратів пеніциліну
- C. Нестероїдних протизапальних засобів
- D. Препаратів тетрацикліну
- E. Цитостатиків

8. Причиною розвитку вузлуватої еритеми може бути:

- A. Саркоїдоз
- B. Стрептококова інфекція
- C. Сальмонельоз
- D. Непереносимість медикаментів
- E. Будь-який із цих станів

9. Основною відмінністю вузлуватої еритеми від глибоких алергічних васкулітів є:

- A. Найчастіше вона уражає молодих жінок
- B. Відсутність виразок
- C. Менша болючість
- D. Улюблена локалізація на стегнах
- E. Відсутність лихоманки

10. Лаймобореліоз спричиняють:

- A. Віруси
- B. Бактерії
- C. Спирохети
- D. Пріони
- E. Гриби

**Завдання 1.** До дерматолога звернулася хвора зі скаргами на висипку на шкірі нижніх кінцівок, що виникла після вживання сульфаніламідних препаратів. *Об'єктивно:* висипка локалізується на розгинальних поверхнях гомілок і стегон у вигляді яскраво-рожевих набряклих плям та папул величиною до 3 см. Папули оточені ціанотичним віночком, мають тенденцію до периферичного росту, в центрі западають. Подекуди папули зливаються між собою, утворюючи кільця на тлі червоно-синюшної еритеми.

- а) Поставте попередній діагноз:
- Кільцеподібна відцентрова еритема Дар'є
  - Багатоформна ексудативна еритема
  - Вузлувата еритема
  - Фіксована еритема
  - Мігруюча еритема
- б) Дайте терапевтично-профілактичні рекомендації.

**Завдання 2.** По консультацію до дерматолога звернулася пацієнтка зі скаргами на болючу висипку на шкірі нижніх кінцівок, що виникли протягом тижня. Хвора лікується з приводу туберкульозу легень. Вогнища уражень локалізуються на розгинальних поверхнях гомілок у вигляді симетричних кулястих вузлів величиною до горіха, що вишищуються над рівнем шкіри та мають щільну консистенцію. Їхні межі нечітко контуруються. Шкіра над вузлами забарвлена у яскраво-рожевий колір.

- а) Про який попередній діагноз можна думати:
- Кільцевидна відцентрова еритема Дар'є
  - Папульозна багатоформна ексудативна еритема
  - Гостра вузлувата еритема
  - Фіксована еритема
  - Індуративна еритема Базена
- б) Визначте тактику лікування.

**Завдання 3.** Пацієнт віком 45 років надійшов на стаціонарне лікування в шкірне відділення. Скарги на раптове різке підви-

щення температури тіла, яке супроводжується болем у суглобах, горлі, головним болем, появою висипки. *Об'єктивно:* на слизовій порожнини рота, кінцівках, слизовій оболонці очей та в ділянці статевих органів на тлі дещо інфільтрованої еритеми спостерігаються ерозії, вкриті кров'янистими кірками.

- а) Поставте попередній діагноз:
- Синдром Стівенса–Джонса
  - Синдром Лайєлла
  - Синдром Казабаха–Меррітта
  - Синдром Марторелла
  - Синдром Гужеро–Блюма
- б) Складіть план обстеження та лікування хворого.

**Завдання 4.** Пацієнтка віком 37 років скаржиться на висипку на шкірі тулуба, що супроводжується відчуттям печіння та свербіжем. Висипка існує протягом місяця. З анамнезу відомо, що симптоми з'явилися через годину після вживання медикаменту сульфаніламідної групи. Спочатку виникла одна овальна пляма, чітко обмежена, буро-синюшного кольору, діаметром до 3 см. Згодом з'явилися й інші плями та явища стійкої пігментації на «давніх» елементах висипки. Характерною є поява висипки у попередніх і нових місцях після повторного вживання ліків.

- а) Який наймовірніший попередній діагноз у такому випадку:
- Кільцеподібна відцентрова еритема Дар'є
  - Багатоформна ексудативна еритема
  - Алергічний дерматит
  - Фіксована еритема
  - Істинна екзема
- б) Проведіть диференційну діагностику зазначеного захворювання.

**Завдання 5.** Пацієнтка пришла на прийом до дерматолога зі скаргами на наявність та поширеність висипки на шкірі обличчя. Захворювання пов'язує з перебуванням під час вихідних у лісі тиждень тому. Зі слів хворої, шкірна висипка почалася з малень-

кого вузлика. *Об'єктивно*: на шкірі обличчя праворуч спостерігається кільце еритеми блідо-лілового кольору до 2 см в діаметрі з дещо піднятими краями.

а) Поставте попередній діагноз:

- А. Кільцеподібна відцентрова еритема Дар'є

- В. Багатоформна ексудативна еритема  
С. Вузувата еритема  
D. Фіксована еритема  
E. Мігруюча еритема

б) Які додаткові методи обстеження слід використати для вточнення діагнозу?

## СПИСОК РЕКОМЕНДОВАНОЇ ЛІТЕРАТУРИ

### I. Основна навчальна література

1. Кожные и венерические болезни: Руководство для врачей в 4-х томах / Под ред. Ю.К. Скрипкина. – М.: Медицина, 1995. – Т. 3. – 447 с.
2. Савчак В.І., Галникіна С.О. Практична дерматологія. Навчальний посібник. – К.: Укрмедкнига, 1998. – 508 с.

### II. Додаткова навчальна література

1. Адаскевич В.П., Козин В.М. Кожные и венерические болезни: Учебное руководство. – М.: Медицинская литература, 2006. – С. 277–288.
2. Дерматовенерологія // За редакцією В.П. Федотова, А.Д. Дюдюна, В.І. Степаненка. – Дніпропетровськ-Київ: Свідлер, 2008. – 600 с.
3. Кацамбас А.Д., Лотти Т.М. Европейское руководство по лечению дерматологических болезней. – М.: МЕД-пресс-информ, 2008. – С. 276–280.

4. Мавров И.И. и соавторы. Основы диагностики и лечения в дерматологии и венерологии. – Харьков: Факт, 2007. – 800 с.

5. The outcome of Lyme borreliosis in children / Aberer E., Kehldorfer M., Binder B., Schauperi H. /Wien Klin Wochenschr. – 1999. – Vol.111. – P. 4–941.

6. Hercogova J., Brzonova I. Lyme disease in central Europe / Curr. Opin. Infect. Dis. – 2001. – Vol. 14. – P. 7–133.

### III. Методична література

Методичні основи підготовки та проведення навчальних занять у медичних вузах III–IV рівня акредитації відповідно до теми, розроблені у вищих навчальних закладах згідно з «Положенням про кафедру».

Відповіді на питання першого рівня складності

1 – E; 2 – A; 3 – A; 4 – C; 5 – E; 6 – B; 7 – D; 8 – E; 9 – B; 10 – C

Відповіді на питання другого та третього рівнів складності

1a – B; 2a – C; 3a – A; 4a – D; 5a – E



## Системні захворювання сполучної тканини – колагенози

**18**  
ТЕМА

**Колагенози** (дифузні захворювання сполучної тканини) характеризуються мукоїдною та фібриноїдною дистрофією сполучної тканини, частим ураженням суглобів, серозних оболонок, шкіри, внутрішніх органів, нервової системи. В основі механізму розвитку колагенових хвороб лежить переважно аутоімунний процес з ураженням різних морфофункціональних систем. З групи колагенозів у клінічній практиці лікаря-дерматовенеролога найчастіше зустрічаються склеродермія, червоний вовчак, дерматоміозит.

### НАВЧАЛЬНІ ТА ВИХОВНІ ЦІЛІ

- Визначати ймовірні умови та тригерні чинники щодо виникнення склеродермії, червоного вовчака, дерматоміозиту
- Вивчити класифікацію та особливості різних форм склеродермії, червоного вовчака, дерматоміозиту
- Визначати загальний перебіг і клініку виникнення різних форм зазначених захворювань
- Виявляти типові прояви склеродермії, червоного вовчака, дерматоміозиту
- Узагальнювати принципи терапії склеродермії, червоного вовчака, дерматоміозиту

## 18.1

# Склеродермія

**Склеродермія** (*sclerodermia*) – ідіопатичне захворювання, яке характеризується склеротичним ураженням шкіри вогнищового чи дифузного характеру з подальшими явищами фіброзу.

### ЗНАТИ:

---

- сучасні концепції етіопатогенезу склеродермії;
- чинники, що провокують розвиток цього захворювання;
- класифікацію склеродермії;
- патоморфологічні зміни в шкірі при склеродермії;
- клінічну характеристику різних форм зазначеної хвороби;
- її лабораторні діагностичні критерії;
- принципи лікувальних заходів і диспансеризації при склеродермії.

### УМІТИ:

---

- правильно зібрати анамнез та поставити діагноз хворому на склеродермію;
- проводити диференційну діагностику з дерматозами, які мають подібну клінічну картину;
- призначати відповідні лабораторні дослідження для підтвердження діагнозу;
- призначати раціональне лікування хворому на склеродермію;
- рекомендувати необхідні заходи профілактики склеродермії.

**Етіопатогенез.** Етіологію та патогенез склеродермії вивчено недостатньо. Її розвиток може бути пов'язано з перенесеними інфекційними хворобами – грипом, ангіною, скарлатиною, пневмонією. Склеродермія може виникнути після введення сироваток, вакцин, деяких препаратів, після фізичних та психічних травм, опіків.

Вважають, що склеродермія належить до мультифакторних захворювань із полігенною спадковістю. Важливу роль у її розвитку відіграють імунні (в тому числі аутоімунні) й метаболічні порушення, що розвиваються на тлі нейроендокринних розладів. Основні патофізіологічні процеси відбуваються в трьох системах – кровоносній, імунній та фібробластах. Дрібні судини (капіляри) уражаються одними з перших. Пошкодження їх, наприклад феномен Рейно, може передувати виникненню хвороби.

В імунологічному аспекті периваскулярні запальні інфільтрати в шкірі представлено Т-лімфоцитами, а порушення імунної реактивності відображаються в аномальному виробництві цитокінів та стимуляції поліклональних В-клітин за допомогою антитопоізомерази й антицентромірних антитіл, специфічних для системного склерозу. Порушення в мікросудинах та імунній системі спричиняє збій у регулюванні діяльності фібробластів, на які впливають медіатори (цитокіни й чинник росту пухлин). Це призводить до прогресуючого фіброзу шкіри та внутрішніх органів. Окрім того, порушуються міжклітинні й клітинно-матричні взаємодії фібробластів. Деякі клони фібробластів уникають фізіологічних механізмів контролю й виробляють надмірну кількість колагену типу I, що визначається на рівні експресії білка, а також мРНК. Такі фібробласти втискають автономно через петлі аутокринної стимуляції завдяки трансформувальному чинникові росту  $\beta$  (TGF- $\beta$ ), інтерлейкіну-6 та ін.

**Класифікація.** Вирізняють такі різновиди склеродермії:

1. Обмежена склеродермія (спостерігаються не більш ніж два вогнища ураження):

- бляшкова;
- лінійна (смугоподібна);
- краплеподібна (хвороба білих плям);
- кільцеподібна;
- ідіопатична атрофодермія Пазіні–П'єрні (поверхнева обмежена склеродермія).

2. Дифузна прогресуюча, або системна, склеродермія.

**Клініка.** Обмежена та системна склеродермія є різновидами одного патологічного процесу. Обмежена склеродермія може трансформуватися в системну. Вирізняють три стадії загального перебігу склеротичного патологічного процесу – *набряк, ущільнення й атрофію*.

**Обмежена склеродермія (*scleroderma circumscripta*).** За клінічним перебігом вирізняють різні форми обмеженої склеродермії.

**Бляшкова склеродермія** починається з появи рожево-червоної з фіолетовим відтінком плями округлої форми майже без ущільнення з бузковим віночком по периферії. Далі в ділянці плями розвивається ущільнення, яке може бути поверхневим або проникає глибоко в дерму, іноді до фасцій і м'язів. У зоні вогнищ шкіра має біло-жовте забарвлення, що нагадує колір слонов'ячої кістки. На шкірі немає волосся, відсутнє пото- й саловиділення, чутливість послаблено. Із суб'єктивних відчуттів спостерігаються легкі парестезії. Вогнище може збільшуватися в розмірі. Іноді на ньому з'являються гіперпігментація й телеангіектазії.

Вогнища локалізуються на тулубі, кінцівках, обличчі. При наявності їх у складках шкіри (найчастіше пахвових) у результаті тертя можуть виникнути виразки. Подальша еволюція вогнищ склеродермії полягає у зникненні бузкового кільця, поступовому розсмоктуванні ущільнення й виникненні атрофії. У ряді випадків, особливо при рано розпочатому лікуванні, вогнище бляшкової склеродермії може зникнути, не залишаючи атрофії. Рідко спостерігається своєрідний різновид захворювання – *келоїдоподібна склеродермія*, що проявляється короткими щільними тяжами, які нагадують келоїд. При бляшковій склеродермії іноді спостерігається відкладання вапна у шкірі. Перебіг бляшкової склеродермії тривалий. Захворювання часто буває в дітей, особи жіночої статі хворіють утричі частіше від чоловіків. Вогнища можуть існувати протягом кількох років при загальному доброму стані, іноді розвиваються ураження внутрішніх органів і нервової системи.

**Лінійна, або смугоподібна, склеродермія (*scleroderma linearis*)** являє собою своєрідну форму вогнищевої склеродермії, що нерідко виникає

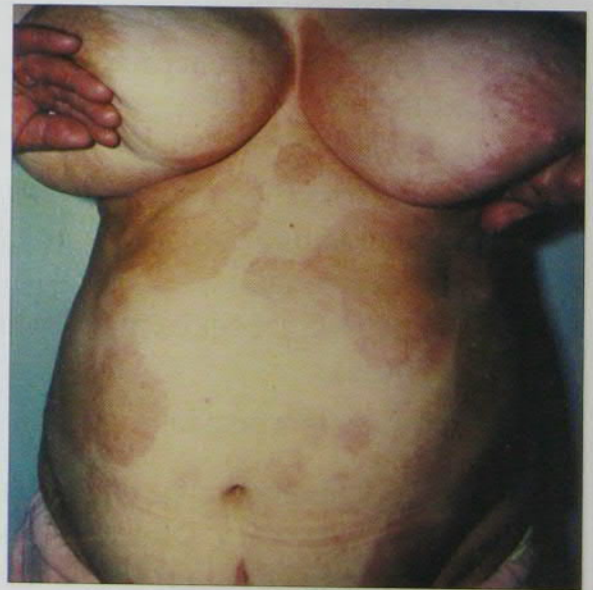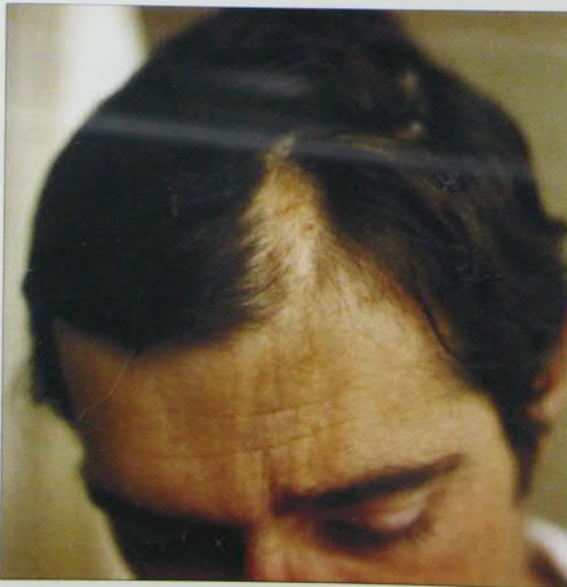


Рис. 18.1. Склеродермія бляшкова.

Рис. 18.2. Склеродермія бляшкова.

в дитячому віці. Ураження зазвичай починається на волосистій частині голови, потім поширюється на шкіру лоба, спинку носа, нагадуючи рубець після удару шаблею («*un coup de sabre*»). Вогнища ураження при лінійній склеродермії розміщено на верхніх або частіше на нижніх кінцівках. В останньому разі може виникнути виразкування їх, яке погано загоюється. У хворих на лінійну склеродермію зазначено розвиток атрофії та порушення росту кісток кінцівок, наявність *spina bifida*, міосклерозу. При лінійній склеродермії вогнища ураження можуть розташовуватися також за ходом судин, нервів, переходити зі шкіри на слизові оболонки.

Перебіг лінійної склеродермії такий самий, як і бляшкової. Спочатку розвивається набряк, потім виникає ущільнення, й закінчується процес атрофією. Лінійна склеродермія, при якій вогнища ураження локалізуються на лобі, іноді поєднується з прогресуючою геміатрофією обличчя Ромберга.

*Краплеподібна, або плямиста, склеродермія (sclerodermia guttata)*, синоніми: склероатрофічний ліхен Цумбуша, найчастіше локалізується на шкірі шиї, грудей, живота. Характерне це захворювання здебільшого для жінок. При ньому з'являються блискучі депігментовані атрофічні плями розміром із горошину довкола волосяних фолікулів із тенденцією до злиття та з еритематозним віночком по периферії.

У рідкісних випадках спостерігається *кільцеподібна форма склеродермії (sclerodermia anularis)* у вигляді фіброзної перетяжки на пальцях рук, ніг і на статевому члені.

*Ідіопатична атрофодермія Пазіні–П'єріні (поверхнева обмежена склеродермія)* проявляються злегка пігментованою ціанотичною висипкою округлої чи овальної форми на тулубі, плечах, стегнах із незначною атрофією.

Локалізований варіант асоціюється з CREST-синдромом, названим так

за першими літерами симптомів, які в нього входять (*calcinosis* – кальциноз, *Raynaud's disease* – хвороба Рейно, *esophageal dysmotility* – дисфункція стравоходу, *sclerodactyly* – склеродактилія, *teleangiectasia* – телеангіектазія).

*Системна, або дифузна, склеродермія (sclerodermia diffusa progressiva)*. Системна склеродермія – системне захворювання, що проявляється ураженням сполучної тканини та судин дегенеративно-некротичного характеру. Воно найчастіше виникає після інфекційної хвороби (грипу, малярії, скарла-

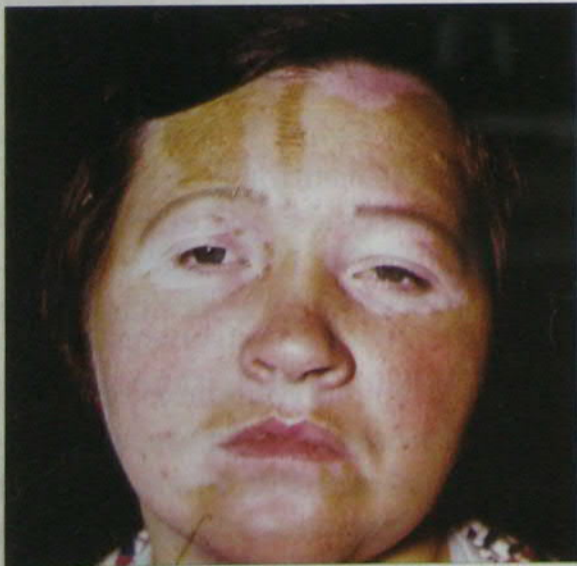

Рис. 18.3. Склеродермія смугоподібна в ділянці лоба у поєднанні з вітіліго.

тини, пневмонії та ін.). У хворих спостерігаються продромальні явища у вигляді загального нездужання, болю в суглобах, лихоманки, млявості, кволості, підвищення чутливості до холоду, особливо кистей та обличчя. За перебігом вирізняють гостру, підгостру та хронічну системну склеродермію, а за стадіями патологічного процесу – початкову, генералізовану й термінальну. Жінки хворіють значно частіше від чоловіків, діти – рідше, аніж дорослі.

Системна склеродермія включає *шкірний* (склеродактилію, акросклероз, синдром Тіб'єржа–Вейссенбаха) та *нешкірний* (м'язово-суглобовий, шлунково-кишковий, легеневий, серцево-судинний, печінковий, неврологічний) *синдроми*.

Ураження шкіри починається з кінцівок та обличчя (*акросклероз*). При дифузній склеродермії процес може поширюватися на тулуб, уражаючи шкіру грудей, живота, спини. На шкірі обличчя й грудей виникають численні телеангіектазії, спостерігаються зміна нігтів, випадіння волосся. На початку захворювання шкіра дифузно набрякла, холодна, не збирається в складку. Для початкової стадії системної склеродермії характерні синдром Рейно, артралгії, тахікардія, часті інфекції дихальних шляхів. Далі шкірна симптоматика розвивається з утворенням ущільнення, особливо на тильній поверхні кистей і стоп. Обличчя стає маскоподібним, з'являються телеангіектазії, ділянки гіпер- і депігментації, що до певної міри нагадує пойкилодермію.

У заключній стадії склеротичний процес поширюється на підшкірну жирову клітковину та м'язи, які щільно прилягають до кісток. Рухи утруднюються, відсутня міміка, уражено слизові оболонки рота й стравоходу, ротовий отвір звужується. Пальці кистей стають тонкими, перебувають у напівзігнутому положенні, рухи їх обмежено (*склеродактилія*). Ці склеродермічні зміни можуть призвести на кистях і стопах до мутиляції. Шкіра над суглобами ущільнена, натягнена, рухи в суглобах утруднено. У значної частини пацієнтів спостерігаються фіброзні зміни м'язів, що розвиваються первинно чи після склеродермічних змін шкіри. У деяких хворих на склеродермію, найчастіше при акросклерозі, зазначають відкладення кальцію в підшкірній жировій клітковині (*синдром Тіб'єржа–Вейссенбаха*) зазвичай на стегнах, сідницях, кистях, навколо суглобів. Ці відкладення можуть відкриватися, в результаті чого утворюються норичі, з яких виділяється крихка кальцієва маса.

Деякі автори вважають акросклероз самостійною клінічною формою склеродермії, але, ймовірно, він є доброякісним варіантом дифузної склеродермії. Перебіг акросклерозу сприятливіший, він значно рідше спричиняє ураження внутрішніх органів. Це захворювання не спостерігається в дитячому віці. При акросклерозі уражаються тільки кінцівки та обличчя. Процес проходить повільно, зазначається схильність до регресу. М'язи уражаються рідко.

**Патоморфологія.** При гістологічному дослідженні на початку розвитку склеродермічного процесу виявляють набряк дерми, між пучками колагенових волокон – інфільтрат, що складається з лімфоцитів. У цих місцях еластична тканина гине. Інфільтрат може виникнути й у підшкірній жировій клітковині. В епідермісі відбуваються стоншення шипуватого шару та вакуолізація клітин базального шару. У стадії ущільнення зазначають склероз колагенових волокон, лімфоїдний інфільтрат, звуження просвіту судин, відсутність волосся, атрофію сальних і потових залоз, склероз гіподерми, стоншення епідермісу, потовщення рогового шару.

**Діагностика.** Ранній діагноз установити складно. Антинуклеарні антитіла знаходять у 97% випадків із застосуванням клітин HEp-2 як субстрату. Антитіла до центромерів знаходять у 50–70% випадків обмеженого захворювання (CREST-синдрому), антитіла до антитопоізомерази (ScI-70) – приблизно в 36% випадків при дифузній формі хвороби. Рівні  $\beta$ -галактозидази та N-термінального проколагену III пептиду підвищено, й це ознака посилення метаболізму колагену внаслідок активізації фібробластів.

Патогістологічна картина при системній склеродермії переважно така ж сама, як і при обмеженій, тільки фіброзно-дегенеративні зміни в колагенових волокнах та судинах виражено різкіше.

При дифузній склеродермії часто уражаються внутрішні органи – стравохід, легені, серце, рідше нирки, травний тракт, кістки, причому нерідко водночас кілька органів. Іноді захворювання внутрішніх органів розвиваються і без змін шкіри. При ураженнях стравоходу виникають фіброзні зміни м'язової тканини, виразки, дивертикули. У легенях рентгенологічно виявляють ознаки пневмосклерозу.

При ураженні серцево-судинної системи спостерігаються потовщення міокарда, ендокарда й інтими аорти, в судинах – фібриноїдна дистрофія інтими.

При акросклерозі можуть розвинутися атрофія кінцевих фаланг кистей та остеопороз. При ураженні нирок спостерігається склеродермічна нефропатія, яка проявляється у вигляді олігурії, азотемії, уремії й закінчується летально. При гістологічному дослідженні виявляють фібриноїдний некроз артеріол, клубочків і крововиливи в кірковій речовині.

При дифузній склеродермії може виникнути двобічна катаракта, яка з'являється в молодому віці, іноді ще до шкірних уражень. Може розвинутися сухий кератокон'юнктивіт. На слизовій оболонці носа можуть утворитися телеангіектазії й ангіоми, що супроводжується носовими кровотечами.

**Диференційна діагностика.** Обмежену склеродермію слід відрізнити від вітиліго, недиференційованої форми лепри, несправжньої лейкодерми, геміатрофії обличчя, склеродермоподібної базаліоми, краурозу вульви, лімфангіоми.

На початку розвитку бляшкової склеродермії процес може нагадувати вітиліго або депігментовану пляму при недиференційованій лепрі. Вітиліго

має чіткіші межі, гіперпігментовану зону, яка оточує вітилігінозну пляму. Поверхня плям без ознак атрофії чи лущення. Плями вітиліго, найчастіше розміщуються симетрично, зберігаються тривалий час без ущільнення.

При недиференційованій лепрі зміни на шкірі характеризуються плямистою висипкою різного відтінку (від рожевого до синюшного) та гіпопігментними. У ділянці плям больову, тактильну й температурну чутливість знижено.

Несправжня лейкодерма виникає у пацієнтів на місці колишніх вогнищ висівкоподібного лишая та псоріазу, а також в осіб, які зазнали надмірного сонячного чи ультрафіолетового опромінення. Ці плями не мають ущільнення й зникають після зменшення засмаги.

У дітей можуть спостерігатися депігментовані плями на обличчі та інших частинах тіла, що виникають після інсоляції тих ділянок шкіри, де раніше були вогнища простого герпесу. Ці плями мають рожевуватий відтінок, укриті лусочками. Межі їх нечіткі, що нехарактерно для початкової стадії обмеженої склеродермії.

Складніше диференціювати лінійну склеродермію із лінійно розміщеним келоїдоподібним невусом. Його розпізнавальними ознаками можуть слугувати прояв хвороби в перші місяці життя й тривале існування невусу без виражених змін протягом багатьох років.

Дифузну склеродермію диференціюють із хворобою Рейно, дерматоміозитом, псевдосклеродермією, склеродермою Бушке, склеропойкілодермією, склеремою та склеродермою новонароджених, системним червоним вовчаком.

Для хвороби Рейно, що являє собою ангіотрофоневроз, характерні збліднення та охолодження дистальних відділів кінцівок у результаті спазмів судин, що змінюється потім ціанозом, зумовленим атонією капілярів (асфіксією). Ці явища супроводжуються печінням, болем, парестезіями. Захворювання спостерігається в молодих жінок, причому уражаються кисті, рідше стопи, вушні раковини. Перебіг захворювання тривалий прогресуючий. Спочатку характерні зміни виникають під впливом коливань температури, а потім – спонтанно й зберігаються триваліший час. Основні ознаки, які дають змогу диференціювати хворобу Рейно та склеродермію, – наявність ділянок склерозованої шкіри на пальцях кистей, обличчі, а також маскоподібність обличчя при склеродермії.

У початковій стадії дифузної склеродермії зміни шкіри можуть нагадувати прояви дерматоміозиту, при якому спостерігаються набряк обличчя, біль у м'язах, нездужання. Після того як набряк обличчя та біль зникають, стають вираженішими явища склеродермії у вигляді ущільнення шкіри на кистях, обличчі, в ділянці плечового пояса, однак відсутні набряклість та болючість м'язів, характерні для дерматоміозиту. Дифузна склеродермія часто супроводжується ураженням внутрішніх органів. При дерматоміозиті ці яви-



ща спостерігаються значно рідше, хоча злякисні новоутворення зустрічаються частіше.

*Дифузну склеродермію слід диференціювати* із так званою псевдосклеродермією кистей на тлі ревматизму. Для цієї хвороби характерні ураження суглобів, атрофія м'язів, стоншення шкіри, однак, на відміну від склеродермії, не спостерігається склеродермічного ущільнення шкіри. При рентгенографічному дослідженні виявляють картину, характерну для ревматичного ураження суглобів.

Дифузна склеродермія має певну подібність до склеродерми Бушке. Ця хвороба починається раптово після перенесеного інфекційного захворювання, іноді після травми. Головними її ознаками є набряк шкіри та підшкірної жирової клітковини на обличчі й шиї. Усі ці симптоми спостерігаються без типових для склеродермічного процесу ущільнення й атрофії.

Розпізнавальними ознаками склеродерми Бушке є також відсутність ураження кистей, гіперпігментації й телеангієктазій та загальний добрий стан хворих.

**Лікування.** У разі локальної склеродермії ефективним є пеніцилін (як інгібітор пролілгідроксилази), який вводиться внутрішньом'язово (на курс лікування до 20–30 млн ОД). Курси лікування повторюють двічі-тричі з тримісячною перервою, під час якої вводять лідазу (на курс до 20–30 ін'єкцій з інтервалом 1–3 дні), а також проводять іонофорез ферментів. При системній склеродермії призначають D-пеніциламін (купреніл), який гальмує перехресне утворення волокон колагену. Слід також коригувати гормональне тло, включати в схеми лікування вітаміни в різних комбінаціях (групи В, нікотинову кислоту, вітаміни А, Е, С тощо) й доповнювати терапію амінохіноліновими препаратами (плаквенілом, делагілом). Унаслідок виражених змін мікроциркуляції при всіх формах склеродермії в комплексному лікуванні застосовують вазоактивні препарати – пентоксифілін, компламін, блокатори кальцієвих каналів (ніфедипін), простагландини (простагландин Е1, ілопрост). Призначають також помірні дози системних кортикостероїдів (30–40 мг на добу). Ефективними є детоксикаційні методи лікування у вигляді плазмаферезу та гемосорбції. Широко використовується зовнішнє лікування у вигляді мазей із вазоактивними речовинами (2% теоніколу, 5–10% компламіну в комбінації з 30–50% димексидом) і протеолітичними ферментами (трипсином, хімотрипсином). Ефективність лікування підвищується при паралельному застосуванні фізіотерапевтичних методів (ультразвуку, діатермії, електротерапії, лазеро- й магнітотерапії).

Хворим на склеродермію призначають також місцеві аплікації озокериту або парафіну.

**Профілактика.** Первинна профілактика обмеженої склеродермії полягає в санації вогнищ хронічної інфекції та своєчасному лікуванні нейроендокринних захворювань.

Під час проведення вторинної профілактики слід пам'ятати, що хворим на склеродермію протипоказано роботу в холодних приміщеннях, а також пов'язану з травматизацією шкіри та вібрацією.

Дерматолог оглядає осіб, хворих на бляшкову склеродермію, двічі на рік. Лабораторні дослідження (клінічні та біохімічні аналізи крові й сечі) проводять один-два рази на рік, рентгенографію легень, стравоходу – один раз на рік. Тривалість спостереження – три роки, якщо немає рецидивів.

**Прогноз.** Перебіг прогресуючого системного склерозу мінливий та непередбачуваний. Прогноз захворювання залежить від тяжкості ураження нирок (уремії, злоякісної гіпертензії), серця й легень (легеневого фіброзу, пневмонії).

## Червоний вовчак

**Червоний вовчак** (*lupus erythematoses*) – захворювання, яке характеризується фібриноїдною дистрофією сполучної тканини з остаточно не з'ясованою етіологією та складним патогенезом, що передбачає участь імунних, генетичних, метаболічних, нейроендокринних та екзогенних факторів.

### ЗНАТИ:

---

- сучасні концепції етіопатогенезу червоного вовчака;
- фактори, що провокують його розвиток;
- класифікацію червоного вовчака;
- патоморфологічні зміни в шкірі при червоному вовчаку;
- клінічну характеристику різних форм цього захворювання;
- лабораторні діагностичні критерії червоного вовчака;
- методи та принципи лікування й диспансеризації при цій хворобі.

### УМІТИ:

---

- правильно зібрати анамнез і сформулювати повний діагноз;
- проводити диференційну діагностику з дерматозами, які мають подібну клінічну картину;
- призначити відповідні лабораторні дослідження для підтвердження діагнозу;
- призначити раціональне лікування хворому на червоний вовчак;
- визначити заходи профілактики.

**Етіопатогенез.** Нині провідною є аутоімунна теорія розвитку червоного вовчачка. Провокаційними можуть бути різні В-клітинні активатори, в тому числі інфекції, та імунізація модифікованими внаслідок вірусемії лімфоцитарними й нуклеарними антигенами, зміненими екзогенним (інсоляція, штучне УФО) чи ендогенним (медикаменти) впливом. У результаті продукується ряд аутоантитіл, спрямованих проти клітинних антигенів, таких як ДНК, РНК та РНК-білкові комплекси. У результаті впливу аутоантитіл на ядра клітин (лейкоцитів) хворого утворюються LE-клітини. Появу LE-феномена в периферичній крові та кістковому мозку (своєрідного нуклеофагоцитозу) зумовлено особливим антиядерним «вовчаковим» чинником. LE-фактор являє собою імуноглобулін G, який є антитілом до нуклеопротейду.

Характерним є розвиток мукоїдної дегенерації та вираженої деполімеризації основної речовини сполучної тканини з дальшим відкладанням в уражених тканинах фібриноїду. Взаємодія антитіл з антигенами сполучної тканини призводить до визволення глікозаміногліканів і глікопротеїдів (гаптенів). На знов утворені антигени імунокомпетентні лімфоцити виробляють відповідні антитіла.

У хворих на червоний вовчак виявляють пригнічення функції кори надниркових залоз, дисфункцію статевих та інших ендокринних залоз, а також розлад білкового, вуглеводного й жирового обміну та ін.

**Епідеміологія.** Рівень захворюваності на червоний вовчак становить 0,25–1% серед усіх шкірних захворювань. З'являється ця хвороба переважно в осіб віком від 20 до 40 років. Вона більш поширена в країнах із вологим холодним морським кліматом. У тропічних країнах, незважаючи на значну інсоляцію, червоний вовчак зустрічається рідше, що, можливо, пов'язано з більш вираженим захистом пігментованої (смаглявої) шкіри від дії сонячних променів. Блондини хворіють частіше, аніж брюнети, жінки – частіше, аніж чоловіки. Вища захворюваність жінок пояснюється не тільки тим, що їхня шкіра тонша та ніжніша, але й діяльністю статевих залоз, про що свідчить погіршення перебігу хвороби під час вагітності та після пологів.

**Класифікація.** Вирізняють такі різновиди червоного вовчачка:

1. Хронічний червоний вовчак:

- дискоїдний;
- дисемінований;
- відцентрова еритема Біетта;
- глибока форма – вовчак Капоші–Ірганга.

2. Системний червоний вовчак (еритемато-вісцерит):

- гострий;
- підгострий.

**Клініка.** Клінічна картина червоного вовчачка залежить від форми захворювання.

**Дискоїдний червоний вовчак** (*lupus erythematoses discoides*). При дискоїдному червоному вовчаку процес починається з появи (зазвичай на обличчі) рожево-червоної набряклої плями, що поступово ущільнюється та вкривається дрібними сіруватими лусочками, які щільно прилягають до усть волосяних фолікулів. На нижній поверхні лусочки при її зніманні видно дрібні шипики – рогові пробки, які щільно входять в устя волосяних фолікулів. При спробі зняти їх хворий відчуває біль (*симптом Беньє–Мещерського*). Після видалення лусочок поверхня вогнища нагадує лимонну шкірку. Площа вогнища збільшується, з'являються нові схожі вогнища. По периферії вогнища посилюються інфільтрація, зроговіння, гіперемія та набряк. У центрі поступово виникає рубцева атрофія, шкіра стоншується, легко збирається в складки. Рубцева атрофія особливо швидко розвивається на волосяній частині голови. Головними характерними ознаками вогнищ дискоїдного червоного вовчака є *еритема, інфільтрація, гіперкератоз та атрофія*. Окрім цього, можуть спостерігатися телеангієктазії й гіперпігментація. Ступінь вираженості цих ознак червоного вовчака може бути різним, що залежить від форми та тривалості захворювання, тому клінічні його прояви різноманітні.

Величина вогнищ червоного вовчака різна (діаметр від 0,5–5 см та більше), кількість варіюється від одного до багатьох. Типова локалізація їх – ніс і щоки. Вогнища дискоїдного червоного вовчака поступово поширюються по периферії й мають форму метелика, «спинка» якого – на носі, а «крила» – на щоках.

Значно рідше вогнища червоного вовчака виявляють на вушних раковинах, волосистій частині голови та слизових оболонках. Вогнища ураження зазвичай розміщено вздовж країв вушних раковин, які надалі стоншуються.

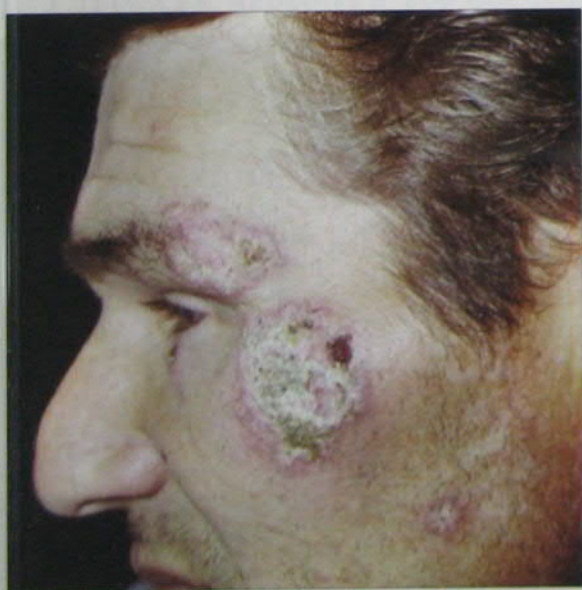

Рис. 18.4. Дискоїдний червоний вовчак.

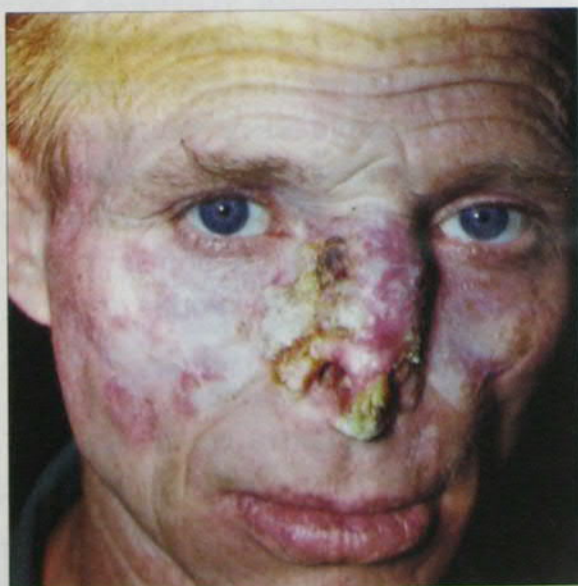

Рис. 18.5. Верукозна форма дискоїдного червоного вовчака, ускладненого карциномою.

Вогнища червоного вовчака на волосистій частині голови характеризуються швидким розвитком атрофії зі зникненням отворів волосяних фолікулів. Вогнища можуть бути й на інших ділянках шкірного покриву (грудях, животі, спині, плечах). При дисемінації процесу уражаються подушечки пальців. Описано ураження слизових оболонок порожнини рота. Можливе ураження очей у вигляді блефарокон'юнктивіту, кератиту, хоріоїдиту.

Існує багато різновидів хронічного дискоїдного червоного вовчака залежно від переважання основних симптомів. Різко виражений гіперкератоз призводить до утворення нашарувань грубих рогових лусочок або рясних дрібних білих лусочок, що нагадують крейду (*lupus erythematoses gypseus*).

При проростанні епітеліальних сосочків потужними роговими нашаруваннями, що значно вивищуються над рівнем шкіри, створюється картина папіломатозного або верукозного червоного вовчака (*lupus erythematoses papilomatosus et verrucosus*).

Пухлиноподібний червоний вовчак (*lupus erythematoses tumidus*) характеризується фіолетово-червоними бляшками з набряклими краями. При цій формі може бути відсутня основна ознака – гіперкератоз, що утруднює встановлення діагнозу.

Суб'єктивні відчуття виявляються в легкому свербіжі та поколюванні. Можуть спостерігатися слабо виражені загальні явища – анемія, підвищення ШОЕ, зменшення кількості альбумінів і збільшення вмісту глобулінів, особливо гаммаглобулінів, поява С-реактивного білка та кріоглобулінів. У хворих на дискоїдний і дисемінований червоний вовчак виявлено дистрофічні зміни сполучної тканини не тільки у вогнищах ураження, але й на нібито здоровій шкірі, що підтверджує думку про спільність цих форм.

**Дисемінований червоний вовчак** (*lupus erythematoses disseminatus*). Дисемінований червоний вовчак проявляється численними розсіяними вогнищами ураження на шкірі обличчя, грудей, кистей, стоп та інших ділянках. Ця форма зустрічається у 12,5–22% хворих на червоний вовчак.

Вогнища дисемінованого червоного вовчака мають еритематозно-набряклий характер або вигляд дисків, характерних для його дискоїдної форми. В еритематозно-набряклих вогнищах синюшного кольору не спостерігаються інфільтра-

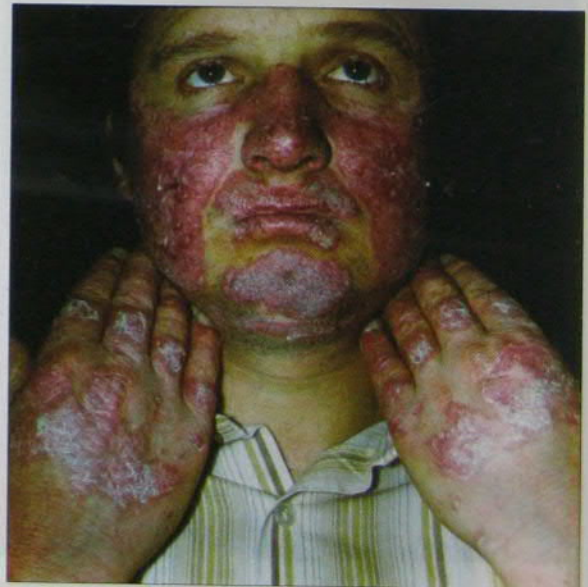

Рис. 18.6. Дисемінований червоний вовчак.

ція та гіперкератоз. Синюшне забарвлення посилюється при загостренні процесу, коли зазвичай з'являються нові вогнища, які можуть нагадувати вогнища при системному червоному вовчаку.

Про близькість дисемінованого й системного червоного вовчака свідчать також інші зміни, хоча й нерізко виражені, – анемія, лейкопенія, підвищення ШОЕ, гіпергаммаглобулінемія, субфебрильна температура, біль у суглобах. Зазвичай у хворих виявляють вогнища фокальної інфекції. Дисемінований червоний вовчак може трансформуватися в дискоїдну чи системну форму.

**Відцентрова еритема Біетта** (*erythema centrifugum Biett*). Відцентрова еритема Біетта за клінічною картиною значно відрізняється від дискоїдного червоного вовчака відсутністю у вогнищі інфільтрації, гіперкератозу й атрофії.

Вогнище відцентрової еритеми являє собою чітко обмежену та дещо набряклу еритему рожево-червоного кольору, розміщену на спинці носа чи на носі й щоках симетрично у вигляді метелика. Іноді еритема з'являється тільки на щоках; на поверхні вогнища може спостерігатися легке лущення. Після регресу процесу залишається незначна пігментація або незначна атрофія.

Відцентрова еритема за перебігом відрізняється від дискоїдного червоного вовчака, тому що швидко піддається лікуванню, але часто рецидивує, через що її іноді називають мігруючою. Відцентрова еритема – відносно рідкіше захворювання: серед хворих на червоний вовчак хворі з відцентровою еритемою становлять 5–11%. Вважають, що вона найчастіше трансформується в системний червоний вовчак. Еритема обличчя при системному червоному вовчаку й відцентрова еритема дуже подібні. Проте загальні явища та ураження внутрішніх органів значно більш виражено у хворих на системний червоний вовчак.

**Глибокий червоний вовчак Капоші–Ірганга** (*lupus erythematoses profundus Kaposi–Irgang*). При глибокому червоному вовчаку Капоші–Ірганга поряд із типовими дискоїдними вогнищами чи самостійно в підшкірній клітковині з'являються один або кілька щільних і рухомих вузлуватих елементів. Колір шкіри над ними спочатку не змінено, потім він набуває синюшно-червоного відтінку, лущення не виражене.

**Системний червоний вовчак** (*lupus erythematoses systemicus*) – тяжке загальне захворювання, яке найчастіше зустрічається в молодих жінок. Перебіг його може бути гострим, підгострим і хронічним. Захворювання розвивається раптово або рідше з хронічної дискоїдної чи дисемінованої форми червоного вовчака.

Більшість авторів, ґрунтуючись на тому, що при дискоїдній та системній формах спостерігаються однакові біохімічні, гістологічні, імунологічні зміни, які різняться лише ступенем вираженості, розглядають їх як клінічні різновиди однієї хвороби. Це підтверджується наявністю проміжних форм і випадками трансформації дискоїдної форми в системний червоний вовчак.

Останній починається раптово з підвищення температури тіла, млявості, виникнення болю в суглобах і м'язах. Шкірні прояви спостерігаються у більшості хворих, але вони нерідко відрізняються від проявів при дискоїдному червоному вовчаку.

Найхарактернішим є ураження шкіри обличчя у вигляді дифузної набряклої еритеми з різкими межами, що нагадує бешиху. На шкірі обличчя може виникнути й типова еритема у вигляді метелика, на місці якої згодом розвивається легка атрофія. Еритема може поширюватися на шию та верхню частину грудей. У гострих випадках виражено набряк, очна щілина звужується, з'являються численні дрібні червоні вузлики на волосистій частині голови, тулубі й кінцівках. На кінчиках пальців можуть утворюватися ексудативні плями чи вузлики. Еритема й легка атрофія нерідко виникають на долонях та підощвах. Часто вузлики мають геморагічне забарвлення. Окремі елементи нагадують прояви багатоформної ексудативної еритеми та кропивниці. У тяжких випадках виникають пухирі й пухирці, які після розкриття вкриваються кірочками, у зв'язку з чим при локалізації вогнищ ураження на волосистій частині голови хвороба нагадує себорейну екзему.

Нерідко спостерігається висипка в ділянці колінних суглобів і гомілок у вигляді ознобишів. У хворих на системний червоний вовчак можуть виникнути дистрофічні зміни шкіри, що призводять до випадіння волосся й нігтів та утворення пролежнів. Іноді виникає висипка на слизових оболонках у вигляді плям, пухирців, петехій, ерозій. При системному червоному вовчаку, який розвинувся з дискоїдної форми, висипка найчастіше схожа на диски, спостерігаються також розсіяні плямисто-вузликові елементи з геморагічним забарвленням.

Для системного червоного вовчака характерне також ураження багатьох органів і систем. При гострій та підгострій формі часто спостерігаються біль у суглобах і м'язах, пневмонія, плеврит, ураження печінки, селезінки, нирок, зміни в крові (лейкопенія, анемія, тромбоцитопенія) та ін.

Одним із тяжких різновидів гострого червоного вовчака є синдром Лібмана – Сакса, що характеризується, окрім шкірної висипки, ендокардитом, ураженням печінки, селезінки, суглобів. Гострий червоний вовчак проходить тяжко й закінчується летально. У хворих на підгострий червоний вовчак, який проходить із менш вираженими симптомами, спостерігаються ремісії різної тривалості, найчастіше під впливом лікування, але потім знову настає рецидив.

Описано випадки «червоного вовчака без червоного вовчака», коли наявне тільки ураження внутрішніх органів без висипань на шкірі. У такому разі підтвердити діагноз можуть тільки виявлення в крові клітин червоного вовчака та результати гістологічних досліджень, що свідчать про фіброзну дистрофію сполучної тканини.



**Діагностика.** При діагностиці червоного вовчака важливе, окрім даних клінічного обстеження, виявлення клітин червоного вовчака (LE-клітин), що є нейтрофільними лейкоцитами, які містять фагоцитовані ядерні включення. Також може бути знайдено так звані розетки – скупчення лейкоцитів навколо гомогенізованих ядер лейкоцитів, які розпалися, що містять ДНК. Лейкоцити у складі розетки можуть фагоцитувати гомогенну масу й перетворюватися на клітину червоного вовчака. Окрім LE-клітин і розеток, у крові хворого на червоний вовчак знаходять гематоксилінові тільця Гросса, що являють собою залишки лізованих, але ще не фагоцитованих ядер, які поряд із LE-клітинами та розетками є результатом нуклеолізу.

У плазмі хворих на системний червоний вовчак виявляють LE-чинник, пов'язаний із функцією гаммаглобулінів плазми крові, яка вступає в контакт із ядрами лейкоцитів і спричиняє руйнування їх. Титр антинуклеарних антитіл підвищено в 50–72% випадків. Титр антитіл до ядерного антигену Ro (SS-A) підвищений у 50–100% випадків. Антитіла до ядерного антигену La (SS-B) співіснують з антитілами до ядерного антигену Ro (анти-SS-A) та зазвичай не становлять єдині антитіла. Установлення LE-феномена дає змогу діагностувати атипичний перебіг системного червоного вовчака, в більшості випадків цей феномен спостерігається виключно при системному червоному вовчаку й лише зрідка – при дискоїдній формі цього захворювання.

**Патоморфологія.** Вогнища ураження при червоному вовчаку мають специфічну гістопатологію – гідропічну (вакуольну) дегенерацію базального шару епідермісу з вогнищевою атрофією епідермісу; щільний мононуклеарний клітинний інфільтрат у верхніх шарах дерми навколо придатків шкіри й судин, який простягається в глибокі шари дерми; типові субепідермальні відкладення імуноглобуліну у вогнищах (тест на наявність люпусної смуги).

**Диференційна діагностика.** *Дискоїдний червоний вовчак* та його дисеміновану форму можна визначити без особливих труднощів. У початкових стадіях захворювання диференціюють із псоріазом, себорейною екземою, ознобленим вовчаком Гетчинсона, псевдопеладом, трихофітією, фавусом, рожевими вуграми, туберкульозним вовчаком.

Відрізнити червоний вовчак від псоріазу можна на підставі локалізації висипки: при червоному вовчаку – на обличчі, при псоріазі – на волосистій частині голови, тулубі та кінцівках. Поверхня псоріатичних папул укрита сріблястими лусочками, що легко відокремлюються при зішкрібанні. При червоному вовчаку гіперкератотичні лусочки сидять щільно, видалення їх болісне, на нижній поверхні розміщено рогові шипики. При псоріатичній висипці легко може бути визначено характерні феномени стеаринової плями, термінальної плівки та кров'яної роси.

Ознаками, на підставі яких можна відрізнити червоний вовчак від себорейної екземи, є розміщення себорейної висипки у складках шкіри, нечіткі межі вогнищ, укритих жирними лусочками, свербіж, поліпшення перебігу

процесу влітку. Усі ці ознаки не є характерні для червоного вовчака. В окремих випадках при наявності на вогнищах червоного вовчака незначного лущення може виникнути думка про себореїд. Однак при себореїді немає рогових шипиків на нижній поверхні лусочок. При червоному вовчакові межі вогнищ чіткі, свербіж відсутній.

При трихофітії та фавусі можуть виникати лущення й рубці на волосистій частині голови, у зв'язку з чим вони нагадують червоний вовчак. При цих мікозах лущення асбестоподібне або у вигляді жовтуватого-сірих скутул із центральним западанням (скутулярна форма фавусу). Явищ гіперкератозу немає, лусочки відокремлюються легко. Окрім того, спостерігається своєрідне ураження волосся, яке має вигляд обляманого чи тьмяного й мишачий запах (фавус). Після вогнищ червоного вовчака залишаються більш виражені та глибші рубці, ніж після фавусу, при якому спостерігається швидше поверхнева рубцева атрофія. У складних випадках мікроскопічне дослідження волосся й лусочок, яке проводять із метою виявлення збудника, дає змогу вточнити діагноз.

Відцентрову еритему слід диференціювати із сонячною та ексудативною багатоформною еритемою.

*Відрізнити системний червоний вовчак від інших захворювань важче, ніж дискоїдну форму його, особливо в початковій стадії хвороби з гострим перебігом.*

При бешихоподібному почервонінні на обличчі може виникнути припущення щодо наявності бешихового запалення, однак гіперемія при гострому червоному вовчаку не така яскрава, має синюватий відтінок, захворювання вирізняється торпідністю перебігу. При цьому для червоного вовчака характерні геморагічний характер елементів висипки, а також наявність плямистих і папульозних елементів не тільки на обличчі та тулубі, а й на кистях, подушечках пальців, у ділянці сідниць. Це може до певної міри нагадувати прояви себорейної екземи та поліморфної еритеми. Однак якщо системний червоний вовчак розвинувся із дискоїдного, то майже завжди знаходять типові вогнища, які мають характерні ознаки – фолікулярний гіперкератоз та атрофію. Загальний тяжкий стан хворих, ураження серця, нирок, печінки, легенів, м'язів, суглобів, лейкопенія, тромбоцитопенія є характерними ознаками гострого системного вовчака.

Слід відрізнити системний червоний вовчак від дифузної склеродермії. При ній зазвичай відсутні тяжкі загальні явища, лихоманка, численні ураження внутрішніх органів.

Висипка при системному червоному вовчаку може нагадувати прояви дерматоміозиту, однак при останньому вони мають більш застійний характер. Для дерматоміозиту характерні виражений набряк обличчя, шиї та кінцівок, біль у м'язах та обмеження рухів верхніх кінцівок, розвиток висипки у вигляді окулярів на обличчі, наявність численних дрібних

телеангіектазій. Гістологічна картина гострого червоного вовчака, дерматоміозиту, дифузної склеродермії, склеропойкілодермії часто дуже подібна, тому що при цих захворюваннях зазвичай виявляють фібриноїдну дистрофію сполучної тканини. Для вточнення діагнозу проводять лабораторні дослідження, зокрема визначення LE-клітин у крові, біопсію уражених ділянок. Слід мати на увазі, що клітини червоного вовчака може бути знайдено при низці захворювань (ревматоїдному артриті, алергічному васкуліті, пухирчатці тощо). Найважливіше для діагностики виявити LE-клітини у випадках червоного вовчака без шкірних проявів.

Деяко подібний гострий червоний вовчак до багатоформної ексудативної еритеми, однак поліморфний характер висипки, гострий перебіг, відсутність висипки на обличчі у вигляді метелика, тяжкий загальний стан дають змогу встановити правильний діагноз.

**Лікування.** Лікування хронічного червоного вовчака багатокурсове. Застосовують синтетичні амінохінолінові препарати (делагіл, плаквеніл). Показано вазоактивні препарати, які при обмежених ерозивно-виразкових формах можна вводити підвогнищево. При дисемінованих формах із високим ступенем активності запального процесу важливим є застосування кортикостероїдних гормонів (преднізолону, дексаметазону), цитостатиків (проспідину), ароматичних ретиноїдів (тигазону), нестероїдних протизапальних середників. Призначення їх зумовлено потребою знизити активність запального процесу, зупинити утворення агресивних патологічних імунних комплексів та антинуклеарних антитіл. Одночасно рекомендують анаболізанти (ретаболіл, метандростенолон), вітаміни групи В, препарати нікотинової кислоти,  $\alpha$ -токоферол. Для корекції імунологічних порушень застосовують індуктори ендогенних інтерферонів (кагоцел, аміксин). У міжкурсний період доцільна ентеросорбція (парентерально та *per os*). Місцева терапія передбачає застосування кортикостероїдних мазей сильної дії («Локоїд», «Латикорт», «Елоком», «Елозон», «Момедерм», «Молескін», «Кутивейт», «Дермовейт», «Кловейт», «Делор» та ін.) під оклюзійну пов'язку.

**Профілактика та прогноз.** Протипоказано ультрафіолетове опромінювання (інсоляцію), UVЧ-терапію, застосування деяких препаратів (антибіотиків – пеніциліну, стрептоміцину, тетрацикліну; сульфаніламідів; ізоніазиду, гідралазину, фенотіазинів; вакцин, сироваток). Потрібні санація вогнищ хронічної інфекції, захист шкіри від хімічних подразників. Використовують фотозахисні мазі, креми, аерозолі («Антгеліос XL SPF 50+» та ін.).

Прогноз дискоїдного червоного вовчака щодо життя й працездатності сприятливий, хоча можлива трансформація його в системний вовчак. Стосовно одужання прогноз сумнівний, оскільки хвороба схильна до рецидивів.

## 18.3

# Дерматомиозит

**Дерматомиозит** (*dermatomyositis*) – тяжка хронічна ідіопатична запальна міопатія, яка характеризується симетричним ураженням проксимальних м'язів і типовими вогнищами на шкірі.

### ЗНАТИ:

---

- сучасні концепції етіопатогенезу дерматомиозиту;
- чинники, що провокують розвиток цього захворювання;
- класифікацію дерматомиозиту (первинний, вторинний та ювенільний);
- патоморфологічні зміни в шкірі при зазначеній хворобі;
- клінічну характеристику первинного, вторинного та ювенільного дерматомиозиту;
- лабораторні діагностичні критерії захворювання;
- принципи лікувальних заходів і диспансеризації при дерматомиозиті.

### УМІТИ:

---

- правильно зібрати анамнез та сформулювати повний діагноз у хворих на дерматомиозит;
- проводити диференційну діагностику з дерматозами, які мають подібну клінічну картину;
- правильно призначити відповідні лабораторні дослідження для підтвердження діагнозу;
- призначити раціональне лікування хворому на дерматомиозит;
- визначити заходи профілактики дерматомиозиту.

**Етіопатогенез.** Дерматоміозит – це аутоімунне захворювання сполучної тканини невідомої етіології. Хвороба виникає нерідко після інфекційних уражень верхніх дихальних шляхів, загострень тонзиліту, фарингіту, а також унаслідок кору, грипу, стрептококової інфекції, ревматизму. Можливою є патогенетична роль фокальної інфекції. Також важливими у розвитку захворювання є ряд чинників – порушення обміну кальцію, брак вітаміну Е, переохолодження, підвищена чутливість до пеніциліну й сульфаніламідних препаратів.

У процес залучено як клітинну, так і гуморальну імунні відповіді. Приблизно в 15–20% випадків класичного дерматоміозиту дорослих і дітей знаходять специфічні для міозиту антитіла Mi-2. У незначній кількості пацієнтів імунологічним маркером є антитіла до транспортної РНК-синтетази (Jo-1). Імуногенетика дерматоміозиту негомогенна. У 40% пацієнтів специфічність антитіл не встановлено, а в певній частини пацієнтів їх не виявляють. Доброякісна форма дерматоміозиту асоціюється з антитілами Mi-2, які мають імуногенетичні маркери DR-7, DRW-53 і DQ-2, в той час як поліміозит, асоційований з іншими міозитспецифічними антитілами, характеризується суттєво підвищеною частотою алелів HLA-DRB1\*0301 та DQA1\*0501. Відкладення мембраноатакогового комплексу комплементу у внутрішньом'язових судинах і стійка експресія інтерлейкіну-1, а також молекули міжклітинної адгезії-1 та молекули адгезії судинної клітини-1 в ендотеліальних клітинах капілярів, можливо, відповідають за ушкодження судин, особливо виражене при ювенільній формі хвороби. Однак клітинний імунний механізм також має при цьому важливе значення, що підтверджується присутністю активованих Т-лімфоцитів у запальних інфільтратах. Роль різних вірусів (Коксакі В, аденовірусу, ВІЛ та ін.) відчутна при ініціюванні імунної відповіді (зокрема вірус Коксак, вступаючи в реакцію з ферментом транспортної РНК-синтетази, може викликати виробництво антитіл Jo-1). Однак механізми клітинного імунітету відповідають за збереження ураження шкіри та м'язів.

Ця патологія спостерігається рідко, зазвичай у віці від 20 до 50 років. Хворіють також діти у віці від 1,5 до 15 років, які становлять близько 20% хворих на дерматоміозит. Найчастіше уражаються жінки.

Установлено значну асоціацію зі злоякісними пухлинами в пацієнтів, старших від 50 років. Таких пацієнтів треба обстежувати на наявність онкологічної патології.

**Класифікація.** Виділяють *первинний* (ідеопатичний), *вторинний* (симптоматичний, паранеопластичний) та *ювенільний* (найчастіше хворіють жінки) *дерматоміозит*.

**Клініка.** Захворювання нерідко починається гостро. Раптово підвищується температура тіла, з'являються озноб, біль у м'язах, суглобах, головний біль, запаморочення. Типова еритема синюшно-червоного кольору чи

яскрава бешихоподібна розміщується навколо очей, на повіках, щоках, розгинальних поверхнях верхніх і нижніх кінцівок, у ділянці суглобів. Особливо характерною є еритема на верхніх повіках та навколо них у вигляді окулярів. Вона може переходити на ніс і в такому разі нагадує еритему у вигляді метелика при червоному вовчаку. Еритема на шиї та кінцівках, у ділянці обличчя може супроводжуватися набряккістю; вона розташована нерідко навколо суглобів у ділянці ліктів, колін, щиколоток, на тлі кистей. При поширенні еритеми з шиї на плечі, спину та груди ураження має вигляд пелерини. Іноді у ділянці еритеми спостерігається лихеноїдна висипка, везикулярні елементи, геморагічні плями. Бульозна висипка може далі виразкуватися. Часто на тлі еритеми з'являються телеангіектазії, що зумовлює інтенсивніше забарвлення шкіри. Слід підкреслити ураження переважно відкритих частин шкіри, які зазнають частого впливу сонячних променів.

Згодом у міру регресу висипка з'являється лущення, більш виражене в ділянці колін і ліктів, забарвлення шкіри змінюється, стає коричневим, але поряд із цим виникають білого порцелянового кольору плями, оточені телеангіектазіями, що нагадують прояви хвороби білих плям. Свербіж шкіри здебільшого рідко буває сильним. При тривалому перебігові захворювання можуть спостерігатися зміни шкіри, що нагадують зміни при пойкилодермії, у вигляді депігментованих або гіперпігментованих ділянок, атрофії, телеангіектазій. Зміни шкіри слугують найбільш ранньою та характерною ознакою дерматоміозиту й тривалий час можуть бути єдиним його симптомом.

Іншим характерним симптомом дерматоміозиту є ураження м'язів, яке часто виявляють уже на початку захворювання. Хворі скаржаться на біль, що виникає спонтанно при рухах чи пальпації м'язів. Болючість особливо виражено при розгинанні кінцівок. Зазвичай уражаються скелетні м'язи. При тяжкому перебігові дерматоміозиту може спостерігатися універсальне ураження всіх м'язів. Найчастіше розвивається ураження м'язів кінцівок і плечового пояса. Хворим важко вдягатися, сідати та вставати, важко тримати голову прямо через ураження м'язів шиї, може зазначатися нетримання сечі й калу. Іноді виникають труднощі при ковтанні, хворі можуть захлинатися внаслідок ураження м'язів глотки та стравоходу. Зміни у м'язах проявляються у збільшенні, набряккості та болючості їх. При тривалому перебігові хвороби розвиваються контрактури й атрофія м'язів. Слід мати на увазі, що шкірні зміни зазвичай передують процесові у м'язах, але іноді ураження м'язів не супроводжується змінами шкіри. При дерматоміозиті можливе також ураження суглобів, яке виникає до змін шкіри.

У багатьох хворих на дерматоміозит розвивається ураження слизових оболонок у вигляді стоматиту, хейліту, виразкувань, геморагічних елементів і висипки, що нагадують червоний плескатий лишай. Захворювання внутрішніх органів при дерматоміозиті спостерігаються рідше, аніж при червоному вовчаку чи системній склеродермії. Вони проявляються

в порушенні функції міокарда, ендокарда, органів дихання. Останнє зумовлено ураженням міжреберних м'язів і діафрагми, тому вентиляція легень недостатня, що може спричинити пневмонію. Найчастіше спостерігається ураження шлунково-кишкового тракту. Окрім дисфагії, зазначають порушення процесу жування, біль у животі, ентероколіти; майже в половини хворих збільшуються печінка й селезінка, у багатьох – усі лімфатичні вузли. Описано ураження кісток у вигляді остеопорозу, нерідко з'являється альбумінурія, зменшується вміст альбуміну в крові. Іноді виникають психічні розлади.

Загальний стан теж порушується, зазначають схуднення, відсутність апетиту, кволість, випадає волосся, обличчя стає маскоподібним або має плаксивий вираз. У крові підвищується ШОЕ, розвивається лейкоцитоз, можлива анемія. Збільшується виділення креатиніну із сечею, що є діагностичною ознакою, як і посилення активності ферментів – трансаміназ, а також характерні відхилення в електроміограмі. У деякого з хворих відбувається відкладення кальцію в підшкірній жировій клітковині.

Велике значення має відносно часте виявлення при дерматоміозиті злоякісних пухлин, переважно спостерігається рак шлунка. В одних хворих злоякісну пухлину знаходять на початку захворювання, в інших – тільки під час розтину. Видалення пухлини в більшості випадків викликає поліпшення перебігу дерматоміозиту й навіть одужання.

Перебіг дерматоміозиту зазвичай гострий. Завдяки лікуванню можуть настати ремісії, іноді тривалі, але потім знову виникають загострення процесу, перебіг яких тяжчий. Застосування кортикостероїдних препаратів може сприяти переходові гострого дерматоміозиту в хронічну форму. Іноді дерматоміозит від самого початку проходить як хронічний, причому спостерігаються різновиди, при яких виникають зміни шкіри за типом пойкилодермії. Хвороба поступово прогресує, спричиняючи склероз та атрофію м'язів, дисфагії, схильність до інфекційних ускладнень, утворення злоякісних пухлин, які призводять до виснаження й летального кінця. Водночас описано форми з легшим перебігом та ураженням лише окремих груп м'язів. Тривалість захворювання може коливатися від місяців до десятків років, у середньому вона становить близько двох років.

**Патоморфологія.** Гістологічна картина не завжди має специфічні ознаки. На ранніх стадіях вона подібна до картини червоного гострого вовчака. Основні зміни відбуваються в дермі, де виявляють розволокнення колагенових волокон, потовщення їх і згодом склероз. У підшкірній жировій клітковині утворюються вогнища лімфоїдної інфільтрації, фіброзна тканина, іноді відкладення солей кальцію.

У м'язах спостерігаються запальні й дегенеративні явища – гіалінізація саркоплазми, розпад волокон, вакуольна дегенерація, інфільтрат, який складається з лімфоцитів. Колагенові волокна часто не зазнають змін, однак у периферичних нервах і судинах нерідко виникають запальні чи дистрофічні явища.

**Диференційна діагностика.** Дерматоміозит у початковій стадії диференціюють із *гострим червоним вовчаком*. При дальшому перебігові дерматоміозиту може виникати певна схожість із початковою стадією системної склеродермії та мікседеми.

Дерматоміозит має подібність до *склеродерми дорослих Бушке*, однак при склеродермі на шиї та обличчі виникає щільний набряк шкіри й підшкірної жирової клітковини, який з'являється раптово та поширюється на верхні кінцівки й верхню частину тулуба. Набряк щільний, неболючий, відсутні характерні для дерматоміозиту висипання. Процес тривалий і доброякісний, ураження м'язів не спостерігається. У багатьох випадках захворювання в кінцевому підсумку виліковується.

При формі хвороби під назвою *пойкілодерматоміозит* іноді з'являється висипка, що нагадує прояви сітчастої пойкілодермії Якобі. Також дерматоміозит може в деяких випадках бути схожим на трихінельоз. Гострий початок дерматоміозиту у вигляді еритеми й набрякості обличчя дає підстави запідозрити наявність фотодерматозу (сонячної стійкої еритеми).

Інші захворювання з ураженням м'язів, наприклад *міастенія*, може бути виключено внаслідок відсутності при ньому типової для дерматоміозиту шкірної висипки. В окремих випадках при дерматоміозиті може виникнути припущення про наявність *вузликового періартеріїту*, що розглядається як гіперергічне ураження судин. Іноді утворюються плями та пухирі, які нагадують прояви ліведо чи багатоформної ексудативної еритеми. Зазвичай вирішальне значення в діагностиці мають результати гістологічного дослідження м'язів, а також імуноферментний аналіз, підвищення рівня креатинфосфокінази, лактатдегідрогенази, лужної фосфатази, трансаміназ у крові, гіпергаммаглобулінемія та креатинурія.

**Лікування.** Використовують глюкокортикостероїди починаючи з ударних доз (1 мг на 1 кг маси тіла для преднізолону), які потім відтитровують до підтримувальних (10–20 мг на добу). Поступово додають азатіоприн (3–4 мг/кг), а також цитостатики (метотрексат 25 мг на тиждень, циклофосфамід), синтетичні похідні хіни (делагіл, плаквеніл), анаболічні стероїди (ретаболіл, метандростенолон), вітаміни. На стадії ремісії підключають лікувальну фізкультуру, масаж. При паранеопластичному дерматоміозиті проводять специфічну протипухлинну терапію.

**Профілактика й прогноз.** Первинної профілактики не існує, а вторинна передбачає уникнення загострень (не рекомендовано вживати антибіотики, сульфаніламида, імунокоригувальні препарати, слід уникати переохолодження, інсоляції та використовувати сонцезахисні засоби, проводити фізіотерапевтичні процедури, застосовувати гормональні контрацептиви). Летальність у разі відсутності лікування становить до 70%, можлива інвалідизація.



1. Які з зазначених дерматозів не належать до захворювань сполучної тканини:

- A. Епідермофітія
- B. Червоний вовчак
- C. Дерматоміозит
- D. Псоріаз
- E. Склеродермія

2. Virізняють такі різновиди обмеженої склеродермії:

- A. Бляшкова
- B. Лінійна
- C. Краплеподібна
- D. Кільцеподібна
- E. Усі перелічені

3. Virізняють три стадії перебігу склеротичного патологічного процесу:

- A. Ущільнення, ліхеніфікація та склерозування
- B. набряк, ущільнення й атрофія
- C. Інфільтрація, виразкування та рубцювання
- D. Еритематозна й інфільтративна стадії та розсмоктування
- E. набряк, еритематозна стадія й розсмоктування

4. Патогенетична схема лікування склеродермії не передбачає призначення:

- A. Пеніциліну
- B. Купренілу
- C. Орунгалу
- D. Делагілу
- E. Плаквенілу

5. LE-чинник – це:

- A. Імуноглобулін G, який є антитілом до цитоплазми клітини
- B. Імуноглобулін A, який є антитілом до нуклеопротейду
- C. Імуноглобулін G, який є антитілом до РНК
- D. Імуноглобулін G, який є антитілом до нуклеопротейду
- E. Імуноглобулін M, який є антитілом до нуклеопротейду

6. Яка з перерахованих форм не стосується хронічного червоного вовчака:

- A. Індуративна еритема Базена
- B. Дискоїдна форма
- C. Дисемінована форма
- D. Центробіжна еритема Біетта
- E. Глибока форма вовчака Капоші–Ірганга

7. Для клінічної симптоматики червоного вовчака нехарактерно:

- A. Інфільтровані плями
- B. Фолікулярний гіперкератоз
- C. Наявність свербіж
- D. Рубцева атрофія
- E. Відсутність свербіж

8. До різновидів дискоїдного червоного вовчака не належать:

- A. *Lupus erythematoses gypseus*
- B. *Lupus erythematoses papilomatosus et verrucosus*
- C. *Lupus erythematoses tumidus*
- D. *Lupus erythematoses dissiminatedus*
- E. Усі відповіді неправильні

9. Не є характерним клініко-діагностичним критерієм дерматоміозиту:

- A. Ураження шкіри у вигляді набряку й еритеми у вигляді окулярів
- B. Міозит, міалгії, креатинурія
- C. Пошкодження травного тракту
- D. Фолікулярний гіперкератоз
- E. Різке зменшення ваги

10. Вторинна профілактика дерматоміозиту передбачає уникнення:

- A. Уживання антибіотиків, сульфаніламідів, імунокоригувальних препаратів
- B. Інсоляції
- C. Переохолодження
- D. Уживання гормональних контрацептивів
- E. Усього перерахованого

**Завдання 1.** Пацієнтка звернулася до дерматолога зі скаргами на висипку на шкірі верхніх кінцівок і незначне оніміння. Зі слів жінки, патологічний процес почався два місяці тому з появи рожево-червоної плями округлої форми з бузковим віночком по периферії. Згодом у ділянці плями розвинулося поверхнєве ущільнення кольору слонової кістки. Хвора не лікувалася. *Об'єктивно:* на шкірі плеча праворуч спостерігається білувато-жовтого кольору інфільтроване вогнище, яке важко взяти в складку. У ділянці висипки на шкірі немає волосся, відсутнє потовий саловиділення, чутливість послаблено.

- а) Для якого захворювання це є найхарактернішим:
- А. Бляшкової склеродермії
  - В. Скрофулодерми
  - С. Індуративної еритеми Базена
  - Д. Лепри
  - Е. Дерматоміозиту
- б) Які додаткові дослідження треба провести для встановлення остаточного діагнозу?

**Завдання 2.** Пацієнтці, яка перебуває на стаціонарному лікуванні, поставили діагноз «початкова стадія обмеженої склеродермії».

- а) Яке раціональне комплексне лікування слід призначити:
- А. Пеніцилін + тигазон + перитол
  - В. Ангіопротектори + купреніл + перитол
  - С. Пеніцилін + лідаза + ангіопротектори
  - Д. Купреніл + тигазон
  - Е. Тигазон + лідаза
- б) Визначити заходи профілактики захворювання та прогноз.

**Завдання 3.** При гістологічному дослідженні виявлено набряк дерми, між пучками колагенових волокон – інфільтрат, що складається з лімфоцитів. В епідермісі спостерігаються стоншення шипуватого шару, вакуолізація клітин базального шару. Зазначаються склероз колагенових волокон, лімфоїдний інфільтрат, звуження просвіту судин, відсутність волосся, атрофія сальних і потових залоз, склероз гіподерми, стоншення епідермісу, потовщення рогового шару.

- а) Для якого захворювання це є найхарактернішим:
- А. Дерматоміозиту
  - В. Системного червоного вовчака
  - С. Індуративної еритеми Базена
  - Д. Лепри
  - Е. Склеродермії
- б) Визначити тактику ведення пацієнта.

**Завдання 4.** По консультацію до дерматолога звернулася пацієнтка зі скаргами на наявність на правій щоці висипки, що виникла після надмірної інсоляції. З анамнезу відомо, що процес почався з появи на шкірі обличчя рожево-червоної інфільтрованої плями величиною до 3 см, вкритої щільно прилеглими дрібними сірватими лусочками. На нижній поверхні лусочок при зніманні їх видно дрібні шипики. При спробі зняти лусочки хвора відчуває біль. Після видалення лусочок поверхня вогнища нагадує лимонну шкірку.

- а) Поставте попередній діагноз:
- А. Індуративна еритема Базена
  - В. Дискоїдний червоний вовчак
  - С. Бляшкова склеродермія
  - Д. Відцентрова еритема Біетта
  - Е. Глибокий червоний вовчак Капоші–Ірганга
- б) З якими нозологіями найчастіше диференціюють зазначене захворювання?

**Завдання 5.** На прийом до дерматолога прийшла пацієнтка зі скаргами на підвищення температури тіла, наявність болю в м'язах, суглобах, головного болю, запаморочення, шкірної висипки навколо очей. Захворювання почалося гостро після перенесеного грипу. *Об'єктивно:* на шкірі навколо очей, на повіках, щоках спостерігається еритема синюшно-червоного кольору у вигляді окулярів, на її тлі – телеангіектазії, що зумовлюють інтенсивніше забарвлення шкіри.

- а) Про який діагноз треба думати:
- А. Скрофулодерма
  - В. Червоний вовчак
  - С. Дерматоміозит
  - Д. Індуративна еритема Базена
  - Е. Склеродермія
- б) Проведіть диференційну діагностику.

**СПИСОК РЕКОМЕНДОВАНОЇ ЛІТЕРАТУРИ****I. Основна навчальна література**

1. Кожные и венерические болезни: Руководство для врачей в 4 т. / Под ред. Ю.К. Скрипкина. – М.: Медицина, 1995. – Т. 3. – 447 с.
2. Савчак В.І., Галникіна С.О. Практична дерматологія. Навчальний посібник. – К.: Укрмедкнига, 1998. – 508 с.

**II. Додаткова навчальна література**

1. Адаскевич В.П., Козин В.М. Кожные и венерические болезни: Учебное руководство. – М.: Медицинская литература, 2006. – С. 277–288.
2. Ганджа И.М., Сахарчук В.М., Свирид Л.М. Системные болезни соединительной ткани. – К.: Вища школа, 1988. – 270 с.
3. Довжанский С.И. Склеродермия. – Саратов: Изд-во Саратовского ун-та, 1979. – 200 с.

4. Дифференциальная диагностика кожных болезней: Руководство для врачей / Под ред. В.А. Беренбейна, А.А. Студницина. – М.: Медицина, 1989 – 672 с.
5. Скрипкин Ю.К. Кожные и венерические болезни./ Учебник для врачей и студентов мед. вузов. – М.: Триада-фарм, 2001 – 688 с.
6. Хэбиф Т.П. Кожные болезни. Диагностика и лечение: с англ. – М.: МЕД-пресс-информ, 2007 – 671 с.

**III. Методична література**

Методичні основи підготовки та проведення навчальних занять у медичних вузах III–IV рівня акредитації відповідно до теми, розроблені у вищих навчальних закладах згідно з «Положенням про кафедру».

**Відповіді на питання першого рівня складності**

1 – А; 2 – Е; 3 – В; 4 – С; 5 – D; 6 – А; 7 – С; 8 – D; 9 – D; 10 – Е

**Відповіді на питання другого та третього рівнів складності**

1а – А; 2а – С; 3а –; 4а – В; 5а – С

# 19

ТЕМА

## Генодерматози – спадкові захворювання шкіри

### НАВЧАЛЬНІ ТА ВИХОВНІ ЦІЛІ

- Розкрити актуальність проблеми генодерматозів
- Визначити основні групи спадкових патологічних процесів у шкірі та її придатках
- Визначити загальний перебіг і клініку різних генодерматозів
- Визначити клініку типових виявлень бульозних генодерматозів
- Вивчити діагностичні критерії іхтіозів
- Визначити принципи терапії та прогноз перебігу генодерматозів

### ЗНАТИ:

- класифікацію генодерматозів;
- етіологію та патогенез генодерматозів;
- клінічні особливості сучасного перебігу бульозних генодерматозів;
- діагностичні критерії для визначення різних форм іхтіозу;
- принципи лікувально-профілактичних заходів, які застосовуються щодо хворих на генодерматози.

### УМІТИ:

- зібрати анамнез у хворого на генодерматоз;
- аналізувати клінічну картину та результати лабораторних досліджень;
- проводити диференційну діагностику із захворюваннями, які мають подібну клінічну картину;
- призначити раціональне лікування хворому на генодерматоз.

**Епідеміологія.** Розділ медичної генетики, який висвітлює різні питання стосовно спадкових захворювань шкіри, має назву дерматогенетика. Статистичні дані про спадкові захворювання шкіри сьогодні неповні у зв'язку з порівняно недавнім початком систематичних генетичних досліджень у дерматології. За даними ВООЗ, близько третини всіх спадкових захворювань становлять дерматози, спадковий характер яких доведено. Вирішальне значення генетичного чинника встановлено приблизно для 200 шкірних захворювань, іншими словами, на частку спадкових захворювань припадає близько 10% усіх відомих нині дерматозів. Кількість генодерматозів рік від року постійно збільшується з огляду на розширення знань про причини й патогенез захворювань шкіри.

**Патогенез.** Спадкову патологію може бути зумовлено різним рівнем ураження генетичного апарату, тому генодерматологія, як і всяка наука, окрім специфічних символів і термінології, має свої специфічні методи дослідження, поміж яких генеалогічний, популяційний, близнюковий і цитогенетичний (каріологічний) методи.

У діагностиці хромосомних хвороб широко використовують метод вивчення рельєфних візерунків на шкірі долонь і ступень людини, які формуються папілярними лініями та гребінцями, – дерматогліфіка («дерма» – шкіра, «гліфе» – гравірувати). Подібно до вивчення статевого хроматину, дерматогліфічні дослідження мають важливе значення при виявленні аберацій статевих хромосом та аутосом.

Переважну більшість спадкових захворювань шкіри зумовлено краплиними мутаціями генів, знайти які поки що не вдається. Тому для виявлення цих мутацій використовують непрямі методи – біохімічні, імунологічні, фармакокінетичні та ін. Клінічні спостереження свідчать, що спадкові фактори тією чи іншою мірою впливають на виникнення й характер перебігу всіх дерматозів.

Доведено, що гени впливають на рівень та активність ферментів. Відомо більш ніж 1500 спадкових ензимопатій людини, частина яких супроводжується дерматологічною симптоматикою, тому не дивно, що останнім часом генодерматози розглядають як зміну метаболізму білків, жирів і вуглеводів, зумовлену вродженими ферменто- чи ензимопатіями. Біохімічні методики, маючи високу доступність, дають змогу не тільки встановити тип спадковості при виявленні конкретних порушень метаболізму, але й окреслити шляхи ліквідації біохімічних дефектів завдяки проведенню медико-генетичної консультації.

Достовірних даних про ферментативні порушення при всіх генодерматозах не отримано. Тому в основу сучасних генетичних класифікацій покладено тип передавання мутантного гена в поколіннях та особливості його розміщення в аутосомах або в статевих хромосомах. Ураховують також пенетрантність (імовірність фенотипічного прояву гена залежно від впливу середовища) та експресивність (ступінь вираженості) гена.

Шляхом *аутосомно-рецесивного успадковування* передаються аденома сальних залоз, веруциформний акрокератоз Гопфа, частковий альбінізм, atopічний дерматит, вроджена аплазія шкіри, сімейна доброякісна пухирчатка Гужеро–Хейлі–Хейлі, хвороба Дар'є, кератома долонь і ступень, нейрофіброматоз, пізня шкірна порфірія, вульгарний іхтіоз, псоріаз, порокератоз Мібеллі, простий бульозний епідермоліз та ін.

Шляхом *аутосомно-домінантного успадковування* передаються дистрофічний бульозний епідермоліз, ентеропатичний акродерматит, пігментна ксеродерма, веруциформна епідермодисплазія, вроджений іхтіоз, ліпоїдний протеїноз Урбаха–Вітте, вроджена порфірія, вроджений полікератоз Турена, цілий ряд синдромних захворювань (Гренблада–Страндберга, Ротмунда, Блума, Вернера та ін.).

*Зчеплене зі статтю (X-хромосою) домінантне успадковування* спостерігається при фолікулярному атрофованому кератозі, нетриманні пігменту (типу Блоха–Сульцбергера).

*Рецесивне успадковування, зчеплене зі статтю (X-хромосою)*, спостерігається при ангідротичній ектодермальній дисплазії, дистрофічній формі бульозного епідермолізу, дифузній ангіокератомі, вульгарному іхтіозі.

Спадкові захворювання шкіри з домінантним типом численніші порівняно з захворюваннями з рецесивним типом. Це здебільшого зумовлено тим, що в людини складно простежити рецесивний ген. Слід зауважити, що спадкові захворювання можуть проявлятися як одразу після народження, так і в різні періоди життя (в дитинстві, юнацтві й навіть у зрілому віці). Одні й ті ж самі генодерматози можуть передаватися по-різному, як домінантно, так і рецесивно, що накладає певний відбиток на особливості клінічної симптоматики, перебігу та прогнозу цих дерматозів.

Клінічні спостереження свідчать, що успадковані за домінантним типом дерматози нерідко проявляються менш клінічно вираженими порушеннями й сумісні з життям, тоді як успадковані за рецесивним типом форми цього ж самого захворювання мають тяжчу симптоматику. Так, деякі рецесивні форми бульозного епідермолізу й іхтіозу можуть бути несумісними з життям, а домінантні форми цих захворювань (простий бульозний епідермоліз і вульгарний іхтіоз) проходять доброякісно й у зрілому віці не завжди проявляються.

**Класифікація.** Було зроблено багато спроб створити клінічну класифікацію спадкових захворювань шкіри. Нині виділяють такі групи спадкових патологічних процесів у шкірі та її придатках:

- *фізіологічні аномалії* (гетерохронія та передчасне посивіння волосся, ластовиння, лентиго тощо);
- *метаболичні дефекти* (альбінізм, пігментна ксеродерма, порфірія, ксантоматоз і т. ін.);
- *порушення розвитку еластичної тканини* (бульозний епідермоліз, гіпереластична шкіра тощо);

- *дискератози* (іхтіоз, кератодермія, хвороба Девержі та ін.);
- *ектодермальні дисплазії* (вроджені алопеції, аноніхія, гіпертрихоз) та інші аномалії.

Закономірним із клінічного погляду є поділ спадкових захворювань на три основні групи.

1. Шкірні хвороби, вирішальне значення для виникнення яких мають генетичні фактори (група іхтіозів: вульгарний іхтіоз, вроджений іхтіоз та вроджені іхтіозиформні еритеми; бульозні генодерматози, вроджені диспластичні хвороби, факоматози та ін.).

2. Дерматози, генетичне походження яких не викликає сумнівів, але тип спадкової передачі нечітко визначено й значною мірою зумовлено впливом зовнішнього середовища (екзема, псоріаз, вульгарні вугрі, atopічний дерматит). Ці хвороби часто називають хворобами спадкової схильності.

3. Деякі дерматози, при яких подібні захворювання зазвичай не спостерігаються серед близьких родичів, але в окремих групах хворих реєструється спадкова передача (червоний плесканий лишай, себорейний дерматит, вітиліго).

## Бульозні генодерматози

Захворювання цієї групи характеризуються виникненням різних за величиною пухирів на шкірі, а в окремих випадках—і на слизових оболонках. Пухирі утворюються у відповідь навіть на незначний тиск. До групи вроджених бульозних дерматозів входять бульозний епідермоліз, хронічна доброякісна сімейна пухирчатка Гужеро—Хейлі—Хейлі, порфірія, нетримання пігменту, іхтіозиформні ураження, віспоподібна гідроа.

**Бульозний епідермоліз** (*epidermolysis bullosa hereditaria*). Оскільки питання про точний діагноз вирішується не тільки клінічно, але й з обов'язковим долученням морфологічного дослідження, для практикуючого лікаря важливим є знання простої та дистрофічної форм бульозного епідермолізу.

Бульозний епідермоліз вперше описали J. Hutchinson (1875) і T. Fox (1879). Н. Kebner (1886) назвав це захворювання бульозним епідермолізом, а L. Gros (1902) — травматичним пемфігусом. Бульозний епідермоліз розглядають як гетерогенну групу генетично зумовлених захворювань шкіри, серед яких є як домінантно, так і рецесивно успадковувані форми. Їх розділено на три групи відповідно до результатів морфологічних досліджень. Нараховують 24 клінічні форми цієї хвороби. Відповідно виділяють *групи простого, граничного та дистрофічного бульозного епідермолізу*.

**Етіологія та патогенез.** Етіологія всіх форм бульозного епідермолізу визначається численними генними мутаціями в різних хромосомах. Патогенез його вивчено недостатньо. При всіх формах наявні генетично зумовлені структурні порушення на рівні базальної мембрани. При ряді клінічних форм виявляють ферментні порушення в епідермісі.

**Клініка.** Спільне для всіх клінічних форм бульозного епідермолізу – раннє виникнення хвороби, найчастіше при пологах або в перші дні після народження дитини. Характерною є поява пухирів та ерозій на шкірі й слизових оболонках у результаті незначної механічної травми чи гіпертермії. Наявність або відсутність рубців після загоєння є підставою для поділу клінічних форм бульозного епідермолізу на дистрофічні й прості.

**Простий генералізований бульозний епідермоліз.** Хвороба у спадок передається за аутосомно-домінантним типом. Генні мутації можуть виявлятися у 1-й, 8-й і 16-й хромосомах. У більшості народів зустрічається з однаковою частотою (1:50000). Патогенез недостатньо вивчений. Для розвитку пухирів мають значення SH-протеази.

Захворювання починається в дитини з народження або в перший місяць життя. Спочатку пухирі виникають на ступнях, потім – на кистях, далі – на місцях тертя одягом, підгузками. Схильність до утворення пухирів стає особливо помітною з часом, коли дитина починає ходити. Через 20–30 хв. після механічного подразнення шкіри на ній утворюються тонкостінні пухирі розміром від горошини до волоського горіха, інколи більші, наповнені серозним умістом. Після штучного чи самостійного порушення покришки пухиря больові відчуття зменшуються, загоювання відбувається протягом кількох днів, інколи залишається тимчасова пігментація. Рубців, як правило, не зазначають. Після повторної травматизації на тих самих місцях можуть виникати рецидиви пухирів. Загострення хвороби настає в літній час або після теплих ванн, ремісії – взимку, в перші місяці вагітності та в пубертатний період. Загальний стан хворих не порушено, перебіг хвороби легкий, інтелект не потерпає, нігті не уражено, симптом Нікольського негативний. Приблизно у чверті хворих спостерігають гіпергідроз на підшвах і долонях. У період статевого дозрівання можливе спонтанне видужання. Перебіг хвороби в жінок легший.

**Пізній, або локалізований, бульозний епідермоліз** (синоніми: синдром Вебера–Коккейна, літній бульозний епідермоліз ступень і кистей). Захворювання починається в юнацькому віці або в дорослих, зазвичай улітку. Розміщення пухирів обмежується долонями та підшвами. Захворювання може вперше виникнути в дорослих пацієнтів улітку, оскільки поява пухирів провокується впливом спеки, а інколи й узимку (переважно після гарячої ванни, носіння тісного взуття тощо). Пухирі утворюються на ледь почервонілій шкірі долонь і на підшвах. Вміст їх може бути серозним і серозно-кров'янистим. Утворені ерозії протягом кількох днів епітелізуються. У ряді випадків спостерігається значний гіпергідроз на підшвах, інколи – кератодермія.

**Група дистрофічного бульозного епідермолізу.**

Дистрофічний бульозний епідермоліз представлено неоднорідною групою генетично зумовлених вроджених пухирних захворювань, частина з



яких передається аутосомно-домінантним, частина-аутосомно-рецесивним шляхом.

Патогенетично при аутосомно-домінантних формах спостерігається неповноцінність будови закріплювальних (якірних) фібрил, тобто структур, які з'єднують базальну мембрану з дермою. При аутосомно-рецесивних формах спостерігається вроджена дисплазія як закріплювальних фібрил, так і колагенових волокон сосочкового шару дерми. У хворих цієї групи виявлено підвищену кількість структурно зміненої колагенази.

Гістопатологія при всіх клінічних формах дистрофічного бульозного епідермолізу подібна. Пухирі розміщено під базальною мембраною, яка відокремлюється від дерми разом з епідермісом і входить до складу покришки пухиря («дермолітичний» пухир). Під пухирем у дермі спостерігаються виражений набряк, гомогенізація колагенових волокон. Еластичні волокна набрякають, подекуди дезорганізовані як у зоні пухиря, так і на здорових на вигляд ділянках шкіри.

У цій групі вирізняють такі клінічні форми:

- гіперпластична форма дистрофічного вродженого бульозного епідермолізу домінантного типу;
- альбопапулоїдна його форма;
- атрофована форма;
- бульозний епідермоліз рецесивного типу, що, у свою чергу, поділяється на:
  - полідиспластичний;
  - генералізований;
  - локалізований.

**Гіперпластична форма домінантного дистрофічного вродженого бульозного епідермолізу.** Захворювання починається з моменту народження або з перших місяців життя, коли на травмованих ділянках шкіри, а також слизових оболонках з'являються пухирі. Спонтанна висипка спостерігається рідко. На місцях регресу пухирів утворюються гіпертрофічні та келоїдні рубці, бородавчасті гіперкератози. Часто тяжко уражаються слизові оболонки. Висипання пухирів на слизових оболонках призводить до формування вторинного рубцевого стенозу глотки, гортані, стравоходу, помутніння рогівки. Волосся й зуби не змінені. У частини хворих поряд із цими явищами спостерігаються сухість шкіри, акроціаноз, гіпергідроз і гіперкератоз долонь і ступень. Поліпшення може настати під час менструацій, вагітності й зазвичай пубертатного періоду. Тривалість життя хворих на гіперпластичний бульозний епідермоліз істотно не знижується.

**Альбопапулоїдна форма домінантного дистрофічного бульозного епідермолізу.** Хвороба починається з дворічного віку та проходить за типом гіперпластичного вродженого бульозного епідермолізу. Із наближен-

ням пубертатного періоду (в деяких дітей навіть раніше) висипання пухирів у ділянці кінцівок припиняється, а на шкірі, переважно на тулубі, виникають дрібні щільні білі папули. Ці елементи поступово збільшуються та зливаються, їхня поверхня набуває кольору слонової кістки. Загальний стан хворих задовільний. На місцях порушених пухирів з'являються міліуми, утворюють рубці. Симптом Нікольського рідко буває позитивним. Зазначаються дистрофічні зміни нігтів, акроціаноз, інколи сухість шкіри. Прогноз для життя сприятливий. Припускають, що ця форма являє собою легший варіант гіперпластичної форми бульозного епідермолізу.

**Атрофована форма домінантного дистрофічного бульозного епідермолізу.** Хвороба починається з народження. Уже в перші дні розвивається генералізоване ураження шкіри. Пухирі виникають на ділянках шкіри, які найбільше травмуються, зокрема на кистях, ступнях, ліктях, шиї та попереку. Покришка пухирів напружена, вміст серозний або серозно-геморагічний. При порушенні покриття утворюються ерозії, які повільно загоюють із утворенням атрофічних рубців із чіткими межами, на поверхні яких спостерігаються міліумподібні кісти. Слизові оболонки не пошкоджено. Нігтьові пластинки дистрофічно змінено в усіх хворих. Фізичний розвиток може затримуватися, розумовий – не потерпає. Із віком пухирі виникають дедалі

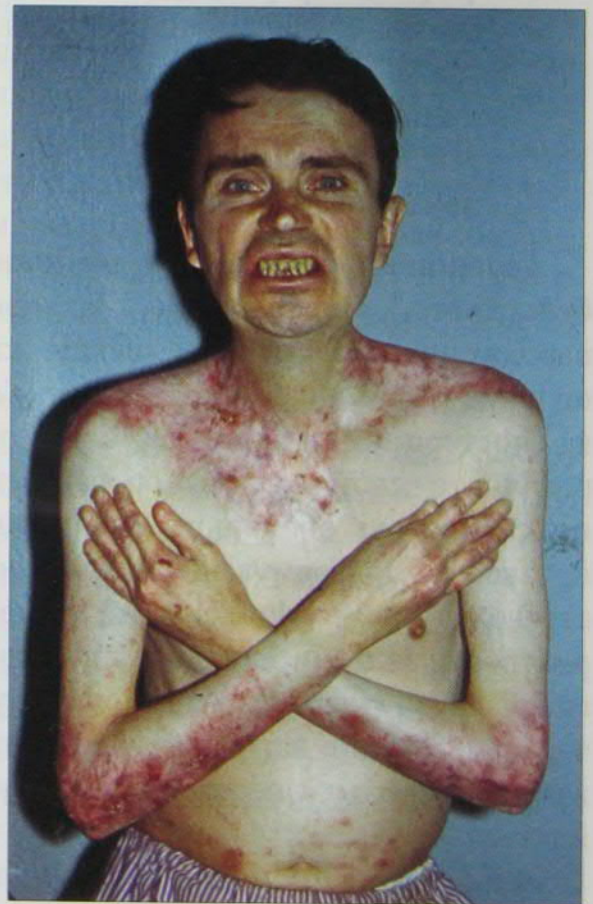
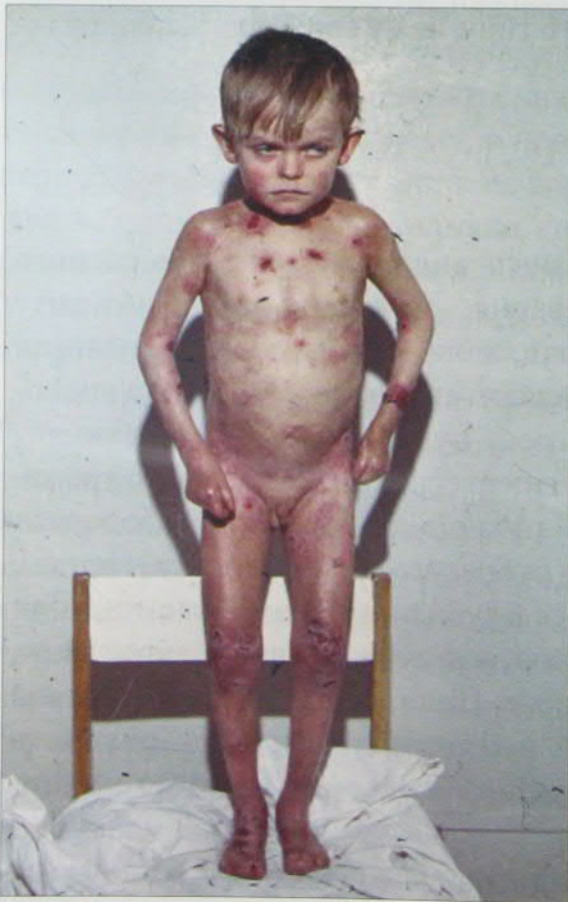

Рис. 19.1. Бульозний дистрофічний епідермоліз.

Рис. 19.2. Бульозний дистрофічний епідермоліз.

рідше й про наявність хвороби в дорослих можуть свідчити тільки дистрофія нігтів та атрофічні рубці на ліктях, гомілках, колінах.

**Рецесивний бульозний епідермоліз.** Ця група захворювань характеризується найтяжчим перебігом. У ній виділяють бульозний епідермоліз дистрофічний полідиспластичний (негенералізований та генералізований) і дистрофічний інверсний локалізований.

**Полідиспластичний дистрофічний бульозний епідермоліз.** Захворювання переважно починається з народження й може призвести до смерті в ранньому віці. Воно проявляється з перших хвилин життя дитини, й у момент народження пухирі та ерозії можуть виникати на значних ділянках шкіри немовляти. У перші дні життя пухирі виникають як унаслідок легких травм шкіри, тиску, тертя, так і спонтанно, на місці їх швидко утворюються ерозії, й процес набуває поширеного характеру. Симптом Нікольського виражений. Загоювання відбувається повільно з утворенням атрофічних рубців. Широке рубцювання шкіри в ділянці ліктів, кистей, стоп поступово призводить до розвитку контрактур, синдактилій, мутиляцій кінцевих фаланг пальців. Нігті відсутні з народження або поступово втрачаються в результаті утворення піднігтьових пухирів. Рубцева атрофія шкіри волосистої частини голови супроводжується дифузним розрідженням волосся та його дистрофією. У всіх хворих уражено зуби – спостерігаються карієс, множинні дефекти емалі, аномалії розміщення зубів, пародонтоз. Приблизно у 20% дітей реєструють ураження слизових оболонок порожнини рота, стравоходу, прямої кишки. На цих ділянках також можуть виникати пухирі з геморагічним умістом. Процес рубцювання в роті призводить до обмеження рухливості язика, атрофії сосочків, мікростомії. Відповідні ураження стравоходу, гортані, очей, прямої кишки спричиняють звуження стравоходу та порушення його прохідності, стеноз гортані, зрощення сполучнотканинних оболонок повіки й очного яблука (симблефарону), закрепи, біль при дефекації. Погіршується загальний стан хворих, що проявляється періодичним підвищенням температури від 37 до 38 °С, швидкою втомлюваністю, загальною кволістю, гіпохромною анемією. Постійні больові відчуття призводять до зменшення рухливості, соціальної дезадаптації, а поява мутиляцій і контрактур – до інвалідності. Причинами смерті у перший рік життя найчастіше є дерматогенний сепсис, асфіксія через покришки пухирів, аспіраційна пневмонія. У віці понад 30 років здатність до загоєння уражень шкіри знижується. На деяких ділянках рани не загоюються протягом кількох місяців і можуть вегетувати. На таких ділянках шкіри може розвиватися плоскоклітинний рак.

**Генералізований дистрофічний бульозний немутлюючий епідермоліз.** Цей бульозний епідермоліз подібний до описаної вище клінічної форми, але проходить легше й вирізняється відсутністю уражень слизових оболонок і полегшеним перебігом хвороби у старшому віці (рідкі й дедалі легші рецидиви). Рубцювання не призводить до мутиляцій.

**Локалізований дистрофічний бульозний епідермоліз.** При цій формі початок захворювання припадає на перші дні життя й характеризується появою пухирів із серозно-геморагічним умістом у місцях максимального тиску й тертя (на ступнях, колінах, ліктях, кистях). У зоні пухирів розвивається атрофія, утворюються міліумподібні кісти, але ці зміни менш виражено, аніж при генералізованій формі. На долонях і ступнях зазначають обмежений гіперкератоз. Ураження слизової оболонки порожнини рота проходить легко. Часто зустрічається дистрофія нігтів. *Інверсний варіант* захворювання проявляється висипкою в складках шкіри, наслідком якої є легка атрофія. Хвороба не супроводжується контрактурами й синдактиліями. Ураження слизових оболонок може бути тяжчим, аніж при генералізованій мутлюючій формі бульозного епідермолізу через виражене рубцювання, яке призводить уже в ранньому дитинстві до вкорочення язика, функціональної мікростомії, а в старшому віці – до стриктур стравоходу. Якщо в дитячому віці прогноз проблематичний через можливі ускладнення, то в дорослих перебіг хвороби полегшується й спостерігаються тривалі ремісії.

**Патоморфологія.** Гістопатологічні дослідження, проведені за допомогою електронної мікроскопії, стали підставою для поділу форм бульозного епідермолізу на прості, граничні та дистрофічні.

При **простих формах** виникнення пухирів в епідермісі відбувається за рахунок цитолізу базальних епідермоцитів, і це виявляють на електронограмах у вигляді різко вираженого набряку їхньої цитоплазми з розривом клітинної оболонки. Покришку пухиря утворює весь відшарований епідерміс, а дно – неушкоджена базальна мембрана.

Пухирі при **граничних формах** з'являються на рівні світлої пластинки базальної мембрани. Це зумовлено вродженою неповноцінністю десмосом базальних епітеліоцитів і закріплювальних тонофіліментів. Дно пухиря утворює щільна пластинка базальної мембрани.

При **дистрофічних формах** утворення пухирів відбувається на межі базальної мембрани та дерми, що пов'язано з генетично зумовленою неповноцінністю закріплених фібрил, які з'єднують базальну мембрану з дермою. Дном пухиря слугує дерма, а це призводить до формування рубців.

**Диференційна діагностика.** У дітей вроджений бульозний епідермоліз слід диференціювати з вродженою бульозною іхтіозиформною еритродермією, епідемічною та сифілітичною пухирчаткою, ентеропатичним акродерматитом, вродженою еритропоетичною порфірією, нетримання пігменту.

У дорослих спадковий бульозний епідермоліз треба відрізнити від набутого бульозного епідермолізу, бульозного варіанту багатоформної ексудативної ерітеми, вульгарної пухирчатки, пемфігоїду, герпетиформного дерматозу Дюрінга, пізньої шкірної порфірії, синдрому Лайелла, бульозної форми мастоцитозу.

**Лікування.** Активна терапія у хворих цієї групи захворювань проводиться курсами під час загострень і виникненні ускладнень, далі вона змінюється призначенням загальнозміцнювальних та симптоматичних лікувальних середників. Головна мета – запобігання травматизації шкіри й слизових оболонок (завдяки фізично та хімічно щадній їжі), підвищення резистентності шкіри до впливу травмувальних чинників, прискорення загоювання наявних висипань, профілактика вторинного інфікування, запобігання тяжким ускладненнями, пов'язаним із рубцюванням і лікування їх.

**Патогенетична терапія** з огляду на те, що при рецесивному бульозному епідермолізі виробляється надлишок структурно зміненої колагенази, обґрунтовано передбачає застосування препаратів, які інгібують її вироблення й активність (дифеніну, великих доз вітаміну E, ретиноїдів).

**Симптоматична терапія** є основою лікування хворих на бульозний епідермоліз. Вона включає застосування антибіотиків широкого спектра дії при вторинному інфікуванні, антигістамінних препаратів при вираженому свербіжі, анаболічних засобів. При анемії добрий ефект дає переливання еритроцитарної маси, плазми, альбуміну з обов'язковим призначенням препаратів заліза, вітаміну B<sub>12</sub>, відповідної дієти, полівітамінних препаратів із мікроелементами, а також стимуляторів типу актовегіну й ербісолу. Треба забезпечити належний догляд за ротовою порожниною (ретельне полоскання настоями та відварами ромашки, календули, шавлії, дубової кори). Долучати загальну й місцеву кортикостероїдну терапію небажано, бо вона не перешкоджає утворенню пухирів та не сприяє загоюванню ерозій.

Із перших днів життя дитини треба створити режим мінімального травмування шкіри (м'які пелюшки та одяг рубцями назовні). Шкіру необхідно змащувати й гідратувати, щоб вона була м'якою, еластичною та стійкішою до дії механічних подразників. При виникненні контрактур, синдактилій та інших рубцевих ускладнень здійснюють хірургічне реконструктивне втручання.

**Трудова експертиза.** Трудова експертиза й раціональна профорієнтація дорослих пацієнтів проводяться залежно від тяжкості та ускладнень захворювання. Хворим зі спадковим бульозним епідермолізом може бути встановлено групу інвалідності.

## Іхтіози

Для цієї групи захворювань характерними є зміни в епідермісі, які призводять до появи на шкірі лусочок, що нагадують риб'ячі.

Клінічно іхтіоз характеризується сухістю та шерехатістю шкіри, роговими нашаруваннями різного розміру – від маленьких ніжних білуватих лусочок до сірувато-чорно-зелених нашарувань, щільно з'єднаних зі шкірою в центрі й трохи піднятих по краях. У деяких випадках рогові нашарування можуть досягати товщини кількох міліметрів.

**Етіологія та патогенез.** Іхтіози – спадкові захворювання; клінічні різновиди їх зумовлено різними генними мутаціями, біохімічна природа яких залишається невідомою. При іхтіозі виявлено порушення білкового й амінокислотного обміну, зміну активності деяких ферментів, газообміну через шкіру та напруження кисню в ній. Мають значення брак вітаміну А, ендокринопатії (недостатня активність гормонів щитоподібної залози, надниркових залоз, статевих гормонів). У деяких випадках спостерігаються зміни на шкірі набутого характеру, внаслідок яких вона нагадує риб'ячу луску, – набутий іхтіоз. Такі зміни мають симптоматичний характер і можуть слугувати проявом гіповітамінозу, старечої інволюції шкіри, неопластичних захворювань та ін.

**Класифікація.** На підставі клініко-генетичних і патоморфологічних даних іхтіози поділяють на спадкові та набуті.

*Спадковий іхтіоз* включає звичайний (вульгарний) іхтіоз з аутосомно-домінантним та аутосомно-рецесивним Х-зчепленим типом, іхтіоз плода, вроджену іхтіозиформну еритродермію, однобічний, лінійний, оточуючий, голкоподібний іхтіоз та синдроми, які передбачають іхтіоз як симптом.

*Набутий іхтіоз* (іхтіозоподібні стани) поділяють на симптоматичний, дископодібний і сенільний (старечий).

**Клініка.** Зосередимо увагу на найчастіших клінічних формах спадкового іхтіозу.

**Вульгарний іхтіоз** (*ichthyosis vulgaris*). Вульгарний іхтіоз – найпоширеніша форма захворювання, на яку припадає до 80% всіх випадків іхтіозу. Частота поширення цієї форми іхтіозу серед населення становить 1:20000 народжень. Вульгарний іхтіоз передається у спадок за аутосомно-домінантним типом.

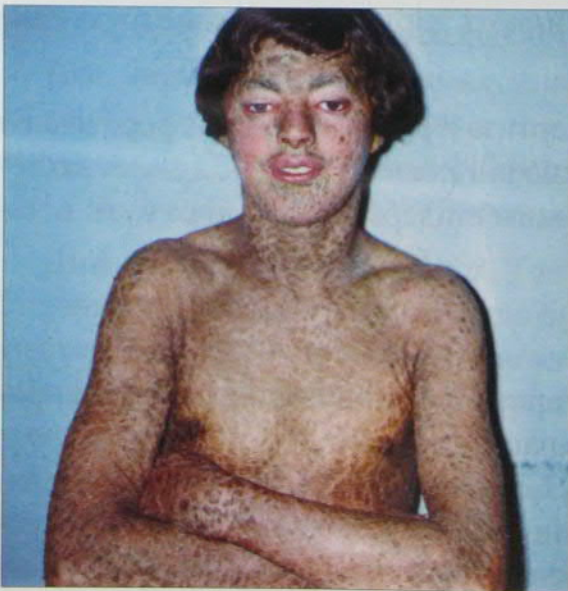

Рис. 19.3. Іхтіоз вульгарний.

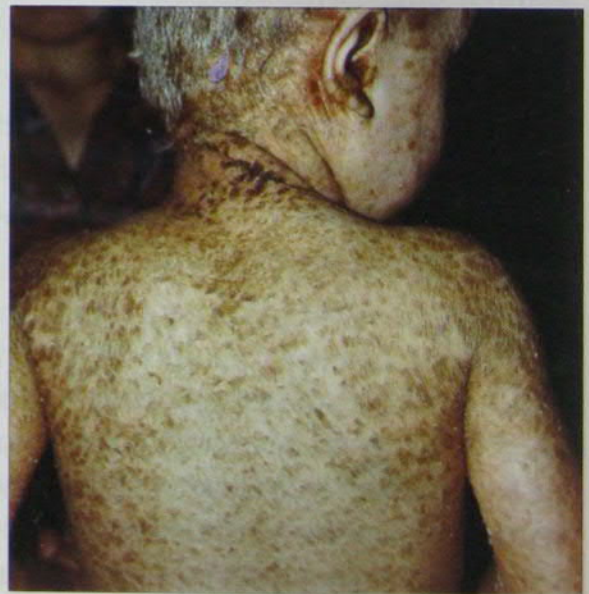

Рис. 19.4. Іхтіоз вульгарний.

Перші ознаки хвороби у вигляді сухості, складчастості епітелію, особливо на бічних поверхнях тулуба, та лущення шкіри вперше з'являються на другому-третьому місяці життя. Здебільшого вульгарний іхтіоз виникає в перші три роки життя, але також не виключається й у пізніший термін (до 12-річного віку).

Розвивається вульгарний іхтіоз поступово, досягаючи свого максимуму до періоду статевого дозрівання. Із цього часу перебіг хвороби стає стабільним, але інтенсивність її проявів може змінюватися, зазвичай процес слабшає влітку й посилюється пізно восени та взимку.

Залежно від інтенсивності клінічних проявів вирізняють такі *клінічні форми* вульгарного іхтіозу:

- фолікулярний іхтіоз (*ichthyosis follicularis*);
- ксеродермію (*xerodermia*);
- блискучий іхтіоз (*ichthyosis nitida*);
- змієподібний іхтіоз (*ichthyosis serpentina*);
- гістриксоїдний іхтіоз (*ichthyosis hystrix*).

Для **фолікулярного іхтіозу** характерною є (поряд із ледь помітною сухістю шкіри й шерехатістю її на розгинальних поверхнях верхніх і нижніх кінцівок) наявність в устях волосяних фолікулів рогових пробок розміром до голів шпиль, на яких помітно виступає волосина, – *lanugo*. На бічних поверхнях тулуба при легкому зміщенні шкіри спостерігається помітна складчастість епітелію.

При **ксеродермії** більше виражено сухість шкіри та висівкоподібне лущення. Шкіра обличчя суха, рум'яна, натягнена, вкрита рум'янцем («обличчя ляльки»). На шкірі тулуба, живота зазначають складчастість епітелію. На долонях природні візерунчасті лінії підкреслено.

При **блискучій формі** звичайного іхтіозу на перший план виходить виражена сухість шкіри. Шкіра вкрита тоненькими блискучими лусочками розміром як сочевиця й дещо більшими, нашарування лусочок і розмір їх при цій клінічній формі більш значні. Канавки між лусочками зазвичай поверхневі, але за наявності товстих лусочок вони поглиблюються. Через те, що під периферичною частиною лусочок є повітря, вони білясті, центральна ж частина щільно прилягає до шкіри, що лежить нижче, й темніша. Унаслідок коливання периферичних частинок лусочок при русі хворого та характерного відблиску вони нагадують луску риби (звідси назва – блискучий, або перламутровий, іхтіоз). Шкіра обличчя суха, натягнена, посилено лущиться.

При **змієподібному іхтіозі** на розгинальних поверхнях кінцівок і тулубі спостерігаються широкі щитки темно-бурого, брудно-сірого, темно-жовтого кольору, які щільно сидять і розділені подекуди глибокими й поверхневими борозенками. Щитки надають шкірному покриву схожості зі шкірою змії або крокодила. Рогові пластинки можуть охоплювати як невеличкі, так і широкі ділянки шкіри, утворюючи подобу панцира й залишаючи вільними

складки шкіри та ліктьові згини. При цій клінічній формі частіше, аніж при ксеродермії та блискучій формі, реєструється ураження нігтів у вигляді по-здовжньої й поперечної смугастості.

Для *гістриксоїдної (дикобразоподібної) форми*, окрім слабо вираже-ної сухості шкіри, характерною є наявність бородавчатих утворів у вигляді шипів або голок, що різко виступають над рівнем шкіри. Зазвичай ці рогові утвори розміщено на обмежених ділянках шкіри. Колір їх бурий, бурувато-чорний, брудно-сірий.

При гістопатологічному дослідженні шкіри спостерігають помірний гіперкератоз, зменшення й навіть цілковиту відсутність зернистого шару, великі фолікулярні пробки, тиск яких спричиняє атрофію нижньої частини фолі-кулів і сальних залоз. У дермі виникають незначні периваскулярні інфільтра-ти, що складаються з лімфоцитів, у глибоких шарах спостерігаються гіаліні-зація колагенових волокон, згущення аргентофільних волокон біля потових залоз і в м'язах, які піднімають волосся.

**Діагностика й диференційна діагностика.** Клінічні та морфологічні зміни при вульгарному іхтіозі характеризуються постійністю, й тому діагностика не є складною. Диференційна діагностика із набутим іхтіозом ґрунтується на тому, що вульгарний іхтіоз виникає в дитинстві, а набутий – на тлі захворювань крові, неопластичних процесів, гіповітамінозу, аліментарних порушень.

**Лікування.** Лікування хворих має бути обґрунтованим патогенетично. Комплекс лікувальних заходів передбачає призначення вітамінів А, Е, С, ультрафіолетового опромінення, гідротерапії. Дітям до десятирічного віку слід давати вітамін А всередину по 10–15 крапель тричі на день під час уживання їжі на невеличкому шматочку хліба, а дітям, старшим від десяти років, бажано призначати ін'єкції аевіту. Підставою для додавання вітаміну Е те, що цей вітамін (токоферол-ацетат) знижує чутливість до гіпоксії (її ви-ражено в цього контингенту хворих), сприяє нормалізації окиснювальних процесів, впливає на рівень фосфоліпідів, який знижується при гіпоксії. Вітамін Е як сильний антиоксидант сприяє кращому засвоєнню вітаміну А.

Вітамін Е дітям до десяти років призначають усередину по половинні чайної ложки двічі на добу, а старшим – внутрішньом'язово по 100–200 мг через два дні на третій, на курс 15–20 ін'єкцій.

Окрім того, хворим показано після визначення біодози ультрафіолетове опромінення еритемними дозами (2–3 біодози) за зональною схемою, що сприяє не тільки посиленню кровотоку в шкірі, але й викликає рефлекторні та гуморальні ефекти, підвищує споживання шкірою кисню й виділення вуглекислоти, тим самим поліпшуючи трофічні процеси в шкірі. Позитивно зарекомендували себе в комплексному лікуванні солоні ванни (200 г кухон-ної солі на ванну) з дальшим застосуванням 5–10% крему із сечовиною або крему «Карбодерм».

**Вроджений іхтіоз (*ichthyosis congenita*),** синоніми: вроджений кера-тоз, універсальна вроджена кератома, утробний іхтіоз, універсальний врод-



жений гіперкератоз, іхтіоз плода, плід арлекіна. Вроджений іхтіоз розвивається в ембріональному періоді, й дитина народжується з проявами іхтіозу. Немовлята з цим захворюванням недоношені приблизно у 80% випадків. Спостерігається помірне коливання експресивності від тяжких летальних форм із мертвонародженням або недоношеністю з рядом ранніх ускладнень до форм, сумісних із життям, не інвалідизувальних, але завжди з вираженим косметичним дефектом через грубе порушення зроговіння. Успадковується вроджений іхтіоз аутосомно-рецесивно з повною пенетрантністю та варіабельною експресивністю гена. Цей дефект вважають рідкісним.

При народженні шкіра новонародженого має вигляд грубого рогового панцира сірувато-білого кольору. У перші години після народження панцир починає темнішати й стає фіолетово-сірим і навіть коричневим, а потім розтріскується на полігональні майданчики, розділені глибокими тріщинами. Ця аномалія шкіри має універсальний характер. На дистальних відділах кінцівок грубий роговий панцир може створювати таке враження, ніби пальці злилися. Волосся на голові коротке, рідке, може бути й повністю відсутнім. Обличчя деформовано та вкрито великими роговими пластинками. Рот широко розкрито через сильну інфільтрацію м'яких тканин та тріщин куточках його – тріщини. Губи потовщені, а слизова оболонка вивернута й гіпертрофована та нагадує «пащу риби». Різко виражено ектропіон. У ніздрях і слухових проходах спостерігаються рогові нашарування у вигляді пробок.

На волосистій частині голови видно багат шарове скупчення товстих сипких білих лусочок, а в місцях найбільшого скупчення й тиску їх може виникати розрідження й навіть повне випадіння волосся. Особливо це помітно по краю росту волосся (на лобі, потилиці). Крайова алопеція вважається важливою діагностичною ознакою вродженого іхтіозу. Вії розріджено, особливо на нижніх повіках, подекуди вони відсутні. У ділянці брів волосся росте в різні боки, інколи воно сильно розріджене в латеральних частинах. Нігті опуклі, інколи потовщені за типом оніхогрифозу. Вушні раковини деформовані, притиснуті щільно до черепа або завернуті вперед.

Ураження шкіри на долонях і ступнях відбувається за типом пергаментного відшарування рогового шару з утворенням тріщин, які часто розташовано по згинальних складках. У дорослих на пальцях рук можуть з'явитися перетяжки, що призводить до потоншення кінцевих фаланг або відторгнення їх.

Виразене утворення лусочок зберігається на все життя. Періодично раз на 3–4 місяці зазначають відлущування, коли значні ділянки шкіри звільняються від великих рогових пластинок, але потім такі ж самі лусочки знов утворюються й поступово потовщуються. У деяких хворих інтенсивніше відлущування реєструється влітку, особливо при купанні та перебуванні на вологому повітрі.

У хворих на вроджений іхтіоз виявляють схильність до гнійничкової інфекції, особливо в дитинстві. Диференційна діагностика проводиться з

пластинчастим іхтіозом і рядом синдромів, таких як синдром Руда, синдром Рефсума та ін.

Лікування таке ж саме, як і при вульгарному іхтіозі.

**Вроджена іхтіозиформна еритродермія Брока.** Вроджена іхтіозоподібна еритродермія має бульозний та небульозний клінічний різновиди й належить до групи іхтіозоподібних захворювань. Передається у спадок за аутосомно-рецесивним типом. У медичній літературі останнім часом небульозний (сухий) різновид називають ламелярним (пластинчастим) іхтіозом, а бульозний – вродженим епідермолітичним гіперкератозом, вродженим іхтіозиформним епідермолізом, вродженим універсальним акантокератолізом.

**Небульозна (суха) іхтіозиформна еритродермія** проявляється з народженням дитини. Поверхня шкіри новонародженого нагадує колоїдну плівку або пергамент. Роговий шар жовтувато-зелений, ледь зморщений, при перших рухах починає розтріскуватися та протягом кількох днів і навіть тижнів відлущується великими пластами, й у деяких дітей може настати видужання. В інших випадках далі виникає загострення у вигляді еритеми з періодичним лущенням. Це легка форма захворювання.

Існують тяжкі форми з генералізацією процесу у вигляді дифузної гіперемії, сухості, інфільтрації шкіри та пластинчастого лущення. Часто еритема значно зменшується або зникає, але посилюються явища гіперкератозу, особливо в складках шкіри. За рахунок ущільнення шкіри в ній розвивається виворіт їх.

**Бульозна іхтіозиформна еритродермія** характеризується вираженими запальними явищами, особливо в складках шкіри. Захворювання починається з народження. У новонародженого в перший час шкіра червоного кольору, м'яка, піддатлива, волога, але швидко стає сухою, а в ділянці вели-

ких складок з'являються пухирі. На ділянках гіперпластичного відшарування шкіри оголюються поверхневі ерозії.

Поява пухирів провокується механічним і термічним подразненням. Наростає тенденція до розвитку гіперкератотичних утворів (особливо в складах) у вигляді шипів брудно-бурого кольору. У більшості випадків гіперкератотичні утвори не мають вигляду лусочок, а представлені щільними крихкими масами, при відторгненні яких залишаються ерозії з помітними сосочковими роз-

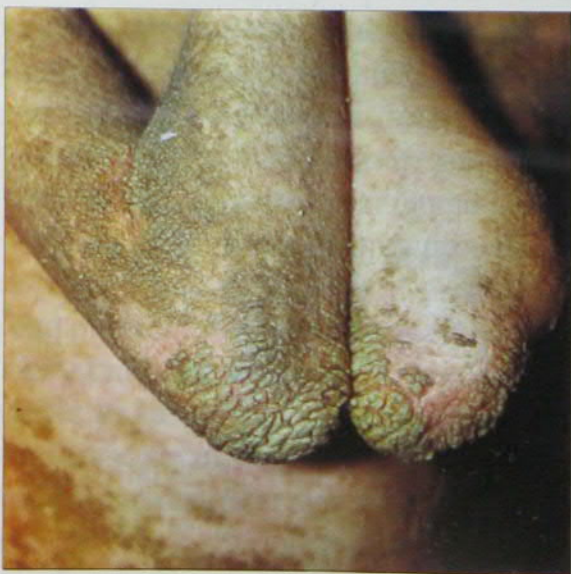

Рис. 19.5. Вроджена іхтіозиформна еритродермія.

ростаннями. Можливі розростання у вигляді голок, що значно виступають над рівнем навколишньої шкіри. Неприємний запах, зумовлений такими змінами, ще більше ускладнює загальний стан хворого.

Із віком гіперкератотичні зміни переважно локалізуються тільки в ділянці великих складок, і пацієнти за умови ретельного догляду за шкірою стають працездатними.

Гістологічно зазначають масивний гіперкератоз, який залучає конгломерати шипуватих клітин із нечіткими контурами. В уражених місцях у шипуватому шарі спостерігається безладне розташування епітеліальних клітин межу між клітинами, епідермісу стерто або вона відсутня. Шипуваті клітини дістрофічно змінені та позбавлені зв'язку поміж собою.

При проведенні диференційної діагностики з вульгарним іхтіозом неодмінно звертають увагу на те, що при вульгарному іхтіозі складки шкіри залишаються вільними від уражень. При проведенні диференціації з бульозним епідермолізом ураховують, що при ньому немає еритродермії й пухирі виникають на місцях механічного подразнення. Епідемічна пухирчатка новонароджених (стафілококова) супроводжується високою температурою та утворенням пухирів на еритематозному й набряклому тлі.

**Принципи лікування** вродженої іхтіозиформної еритродермії аналогічні принципам лікування іхтіозів, але для поліпшення дальшого прогнозу таким хворим доцільно зразу після встановлення діагнозу (не пізніше від десятого дня від народження) призначити один із кортикостероїдних препаратів (преднізолон, кенокорт, дипроспан, полькортолон) у розрахунку на преднізолон у добовій дозі 1,5–2,5 мг на 1 кг маси тіла в два прийоми (вранці до 9-ї години та вдень не пізніше від 14–15-ї години). Уранці вводять 2/3 й після обіду – 1/3 добової дози. Тривалість введення максимальної дози глюкокортикоїдів становить від 3 до 5 тижнів залежно від тяжкості вродженого іхтіозу. У міру позитивної динаміки дозу поступово зменшують протягом 4–6 тижнів.

У процесі комплексного лікування новонародженим призначають виходячи з тяжкості перебігу вливання 10% розчину альбуміну, перевірену на трансаміназу свіжу нативну плазму. Вливання білкових препаратів слід чергувати зі введенням 5% розчину глюкози, сольових розчинів із додаванням 1 мл 5% розчину аскорбінової кислоти або 25 мг кокарбоксілази. Усім новонародженим треба закапувати в ніс 3,44% олійний розчин ретинолу ацетату, а за наявності ектропіону – по 1 краплі в очну щілину. Далі лікування проводять за методикою терапії вульгарного іхтіозу.

При бульозній іхтіозиформній еритродермії в дітей, старших від десяти років, при поширених пухирях позитивний ефект зазначають від призначення всередину сульфаніламідних препаратів у загальнотерапевтичних дозах до зникнення пухирів, а далі добову дозу поступово зменшують до підтримувальної.

1. Назвіть захворювання, які належать до спадкових:
  - A. Атопічний дерматит
  - B. Червоний плесканий лишай
  - C. Скрофулодерма
  - D. Вульгарний іхтіоз
  - E. Усе перераховане вище є правильним
2. Основу генодерматозів становлять:
  - A. Соматичні мутації
  - B. Генні мутації
  - C. Індуковані мутації
  - D. Хромосомні мутації
  - E. Усе перераховане вище є правильним
3. Вроджений іхтіоз проявляється:
  - A. Пухирями й лущенням
  - B. Папулами та бляшками
  - C. Вузлами й виразками
  - D. Ліхеніфікацією
  - E. Усе перераховане не є правильним
4. Звичайний іхтіоз характеризується:
  - A. Симетричною локалізацією
  - B. Своєрідним рельєфом долонь
  - C. Симетричною локалізацією та своєрідним рельєфом долонь
  - D. Ураженням слизових оболонок
  - E. Усе перераховане є правильним
5. До групи генетично зумовлених іхтіозів входять:
  - A. Ксеродермія
  - B. Симптоматичний іхтіоз
  - C. Сенільний іхтіоз
  - D. Ліхеніфікація
  - E. Усе перераховане є правильним
6. Клінічними різновидами вульгарного іхтіозу є:
  - A. Фолікулярний
  - B. Перламутровий
  - C. Ксеродермія
  - D. Змієподібний
  - E. Усе перераховане є правильним
7. До групи дистрофічного бульозного епідермолізу відносять:
  - A. Гіперпластичний різновид домінантного дистрофічного вродженого бульозного епідермолізу
  - B. Альбопапулоїдний різновид домінантного дистрофічного бульозного епідермолізу
  - C. Атрофований різновид домінантного дистрофічного бульозного епідермолізу
  - D. Аутосомно-рецесивний бульозний епідермоліз
  - E. Усе перераховане
8. Патогенетична терапія бульозного епідермолізу передбачає застосування:
  - A. Дифеніну (фенітоїну)
  - B. Еритроміцину
  - C. Великих доз вітаміну E
  - D. Ретиноїдів
  - E. Усього перерахованого
9. Якої клінічної форми не має вульгарний іхтіоз:
  - A. Фолікулярної
  - B. Ксеродермії
  - C. Блискучої
  - D. Лентикулярної
  - E. Змієподібної
10. Комплекс лікувальних заходів при іхтіозі не передбачає призначення:
  - A. Вітамінів A, E, C
  - B. Клотримазолу
  - C. Ультрафіолетового опромінення
  - D. Гідротерапії
  - E. Преднізолону

**Завдання 1.** У дівчинки через 11 днів після народження виявили ерозії на сідницях (зумовлені тазовим передлежанням) і пухирі біля нігтів великих пальців. Пухирі почали швидко поширюватися. Із цієї причини було призначено антибіотики, що не дало ефекту. У родині подібні захворювання раніше не зустрічалися.

- а) Про яке захворювання йде мова:
- А. Простий генералізований бульозний епідермоліз
  - В. Альбопапулоїдний варіант домінантного дистрофічного бульозного епідермолізу
  - С. Атрофований варіант домінантного дистрофічного бульозного епідермолізу
  - Д. Пізній бульозний епідермоліз
  - Е. Пухирчатку
- б) Дайте прогноз захворювання.

**Завдання 2.** У дворічного хлопчика з перших днів після народження на місцях тісного прилягання одягу з'являються напружені пухирі розміром від 4 до 6 см в діаметрі, наповнені серозним та серозно-геморагічним умістом. Крайовий симптом Нікольського позитивний. Сімейний анамнез щодо захворювань шкіри не обтяжено.

- а) Які захворювання слід виключити:
- А. Вроджену бульозну іхтіозиформну еритродермію
  - В. Епідемічну й сифілітичну пухирчатку
  - С. Ентеропатичний акродерматит
  - Д. Вроджену еритропоетичну порфірію
  - Е. Усе перелічене
- б) Призначте лікування пацієнтові.

**Завдання 3.** У хлопчика 12 років починаючи з тримісячного віку з'явилася сухість шкіри, особливо виражена на розгинальній поверхні верхніх і нижніх кінцівок. Шкіру зазначених ділянок укрито ніжними білуватими лусочками, тісно з'єднаними в центрі зі шкірою, яка лежить нижче, та трохи піднятими по периферії.

Подібне захворювання, але менш виражене, є у батька.

- а) Про яке захворювання йде мова:
- А. Вроджена іхтіозиформна еритродермія Брока
  - В. Вульгарний іхтіоз
  - С. Бульозна іхтіозиформна еритродермія
  - Д. Небульозна (суха) іхтіозиформна еритродермія
  - Е. Хвороба Девержі
- б) З якими захворюваннями треба диференціювати цю хворобу?

**Завдання 4.** У 13-річної дівчинки вся шкіра, за винятком природних складок, суха, вкрита нашаруваннями сріблясто-білих лусочок, центральну частину яких тісно з'єднано зі шкірою, що лежить нижче, й тому вона темніша. На бічних поверхнях тулуба виражена складчастість епітелію. Шкіра обличчя суха, натягнена («обличчя ляльки»).

- а) Який діагноз ви поставите:
- А. *Ichthyosis follicularis*
  - В. *Xerodermia*
  - С. *Ichthyosis nitida*
  - Д. *Ichthyosis serpentine*
  - Е. *Ichthyosis hystrix*
- б) Яке лікування слід призначити?

**Завдання 5.** У 25-річного пацієнта, який хворіє з раннього дитинства (скільки себе пам'ятає), вся шкіра суха включаючи долоні й підшви, вкрита пластинчатими лусочками, які тісно прилягають до шкіри. Вії вивернуті, вушні раковини деформовані.

- а) Який найімовірніший діагноз у цьому випадку:
- А. Вроджена іхтіозиформна еритродермія Брока
  - В. Хвороба Девержі
  - С. Бульозна іхтіозиформна еритродермія
  - Д. Небульозна (суха) іхтіозиформна еритродермія
  - Е. Синдром Вебера–Коккейна
- б) З якими захворюваннями треба диференціювати цю хворобу?

## СПИСОК РЕКОМЕНДОВАНОЇ ЛІТЕРАТУРИ

**I. Основна навчальна література**

1. Кожные и венерические болезни: Руководство для врачей в 4-х томах / Под ред. Ю.К. Скрипкина. – М.: Медицина, 1995. – Т. 3. – 447 с.
2. Савчак В.І., Галнікіна С.О. Практична дерматологія. Навчальний посібник. – К.: Укрмедкнига, 1998. – 508 с.

**II. Додаткова навчальна література**

1. Адашкевич В.П., Козин В.М. Кожные и венерические болезни: Учебное руководство. – М.: Медицинская литература, 2006. – С. 277–288.
2. Дерматовенерологія // За редакцією В.П. Федотова, А.Д. Дюдюна, В.І. Степаненка. – Дніпропетровськ-Київ: Свідлер, 2008. – 600 с.
3. Иванов О.Л., Молочков В.А., Бутов Ю.С., Кряжева С.С. Кожные и венерические

болезни под ред. Проф. Иванова О.Л. – М.: Шико, 2002. – 480 с.

4. Мавров И.И. и соавторы. Основы диагностики и лечения в дерматологии и венерологии. – Харьков: Факт, 2007. – 800 с.
5. Романенко И.М. и соавторы. Лечение кожных и венерических болезней. – М.: МИА, 2006. – 884 с.
6. Скрипкин Ю.К. Кожные и венерические болезни // Руководство для врачей. – М.: Медицина. – 2005. – Т.2. – 544 с.

**III. Методична література**

Методичні основи підготовки та проведення навчальних занять у медичних вузах III–IV рівня акредитації відповідно до теми, розроблені у вищих навчальних закладах згідно з «Положенням про кафедру».

**Відповіді на питання першого рівня складності**

1 – D; 2 – E; 3 – A; 4 – C; 5 – A; 6 – E; 7 – E; 8 – E; 9 – D; 10 – B

**Відповіді на питання другого та третього рівнів складності**

1a – A; 2a – E; 3a – B; 4a – B; 5a – D

## Хвороби волосся

Група дерматозів, до яких належать захворювання волосся, дуже різноманітна як за етіологією та патогенезом, так і за клінічним перебігом, прогнозом тощо. У нинішній час немає єдиної загальноновизнаної класифікації захворювань волосся. Рекомендовано ділити алопеції та патології волосся на такі групи й підгрупи:

1. Алопеції набуті – облісіння гніздове, андрогенетичне, або андрогенне реборейне, симптоматичне сифілітичне, лепрозне, токсичне, симптоматичне, в тому числі післяпологове, після голодування тощо.
2. Алопеції вроджені (повні або часткові) – спадкові синдроми, до яких належать гіпотрихоз (акрогерія родинна Готтрона), ангідротична ектодермальна дисплазія, синдром Конраді–Гюнермана, кератодермія Бушке–Фішера, синдром Гроба, синдром кучерявого волосся, синдром Унни, трихоринофаланговий синдром.
3. Монілетрикс – вроджена, зазвичай сімейна дистрофія волосся та волоссяних фолікулів.
4. Рубцеві алопеції – псевдопелада Брока, червоний вовчак, фолікулярний муциноз, синдром Літтла–Лассюера, алопеція після рентгенівського опромінення.
5. Дистрофії та аномалії росту волосся – вузлова трихоплазія, трихоптилоз, перекручене волосся, трихiaz, вросле волосся, синдром Нетертонна.
6. Гіпертрихоз набутий та вроджений (універсальний і частковий) як один із симптомів синдрому Морганьї, хвороби Пфаундлера–Гурлера, синдрому Штейна–Левенталя, хвороби Реклінгаузена, аномалії Арнольда–Кіарі.
7. Грибкові ураження волосся (мікроспорія, трихофітія, фавус).

## НАВЧАЛЬНІ ТА ВИХОВНІ ЦІЛІ

- Визначати ймовірні умови та тригерні чинники для виникнення хвороб волосся
- Визначати особливості різних захворювань волосся
- Вирізняти та розуміти загальний перебіг різних хвороб волосся
- Установлювати клінічні особливості типових проявів захворювань волосся різних груп
- Визначати принципи етіопатогенетичної терапії та профілактики хвороб волосся.

## 20

## Алопеції

**Алопеція** (*alopecia*), або **облисіння**, – це часткова чи повна вроджена або набута відсутність волосся. До набутих алопецій відносять облісіння гніздове, андрогенетичне, себорейне, сифілітичне, лепрозне, токсичне, симптоматичне, в тому числі післяпологове, після голодування тощо. Група вроджених алопецій включає спадкові синдроми, до яких належить гіпотрихія (акрогерія родинна Готтрона), ангідротична ектодермальна дисплазія, синдром Конрад-Гюнермана, кератодермія Бушке-Фішера, синдром Гроба, синдром кучерявого волосся, синдром Унни, трихоринофаланговий синдром. Виділяють також рубцеві алопеції – псевдопеладу Брока, червоний вовчак, фолікулярний муциноз, синдром Літла-Лассюера, алопецію після рентгенівського опромінення.

### ЗНАТИ:

- сучасні концепції етіопатогенезу клінічних різновидів алопеції;
- чинники, що сприяють розвитку та прогресуванню цього захворювання;
- принцип класифікації алопецій;
- симптоматологію різних клінічних форм алопецій;
- клініко-лабораторні діагностичні критерії визначення патології волосся;
- патоморфологічні зміни в шкірі при різних формах алопеції;
- загальні й місцеві методи терапії та принципи лікувально-профілактичних заходів при різних формах алопеції.

### УМІТИ:

- правильно здійснювати забір матеріалу для дослідження та визначати структуру волосся;
- проводити диференційну діагностику алопеції із хворобами, які мають подібну клінічну картину;
- правильно призначати відповідні лабораторні дослідження, потрібні для підтвердження діагнозу;
- призначити раціональне лікування хворому на алопецію з огляду на вік і стать хворого;
- рекомендувати необхідні заходи профілактики алопеції.



Патологічне випадіння волосся є обов'язковою визначальною постійною ознакою захворювання при одних дерматозах (гніздовому облісінні, псевдопеладі Брока) та необов'язковою й непостійною при інших (сифілісі, лепрі).

## Гніздове облісіння

**Гніздове облісіння** (*alopecia areata*), синоніми: плішивість, голомозість, вогнищеве облісіння, гніздова алопеція, кола Цельсає, поширеною формою набутої алопеції, що характеризується раптовим вогнищевим чи тотальним випадінням волосся без явищ запалення, рубцювання й атрофії шкіри внаслідок дії різноманітних патологічних чинників.

**Етіопатогенез.** Етіологію та патогенез гніздової алопеції остаточно не визначено. До ймовірних чинників відносять порушення імунного статусу, нейротрофічні й ендокринні розлади, особливо з боку гіпофізарно-наднирничкової системи, стреси, хронічні та гострі інтоксикації, травми, наслідки оперативних утручань, наявність хронічної фокальної інфекції тощо.

Непередбачуваність перебігу гніздового облісіння, велика кількість його клінічних форм, наявність супровідних захворювань, які суттєво впливають на перебіг дерматозу, унеможливають пояснення всіх випадків гніздового облісіння єдиною причиною, що є доказом поліетіологічності цієї хвороби.

**Епідеміологія.** Захворюваність на гніздову алопецію становить 3–5% від загальної кількості дерматозів, здебільшого через неї потерпають особи молодого віку, але відомі випадки гніздового облісіння в немовлят і в літніх людей. За даними одних авторів, рівень захворюваності чоловіків та жінок є приблизно однаковий, за результатами досліджень інших, на гніздову алопецію хворіють переважно жінки.

**Класифікація.** Вирізняють такі клінічні форми гніздового облісіння:

- **вогнищеву** – (наявність одиничних або множинних ізольованих вогнищ облісіння з округлими обрисами на шкірі волосистої частини голови);
- **субтотальну** – волосся відсутнє на більшій частині поверхні волосистої частини голови (площа облісіння становить понад 2/3 поверхні скальпу, зберігаються тільки окремі «кущики» волосся);
- **тотальну** – волосся відсутнє по всій поверхні голови;
- **універсальну** – волосся відсутнє по всій поверхні шкіри;

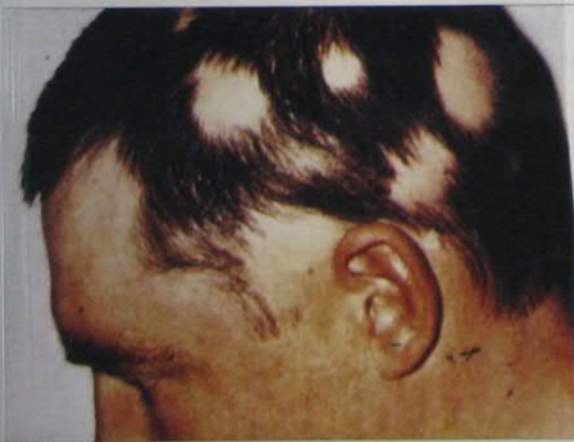

Рис. 20.1. Облісіння вогнищеве.

- *стрічкоподібну, або офіазис Цельса*, – волосся відсутнє в крайовій зоні в ділянці потилиці та скронь.

**Клініка.** Гніздове облісіння характеризується вогнищами випадіння волосся круглої чи овальної форми без проявів рубцювання й атрофії шкіри. Шкіра у вогнищах ураження має нормальне забарвлення (на початку захворювання може набувати рожевого відтінку, бути набряклого), немає явищ лущення, фолікулярний апарат збережено.

Залежно від активності патологічного процесу вирізняють три стадії клінічного перебігу гніздового облісіння:

- *прогресуючу* – спостерігається довільне випадіння волосся та наявність зони «розхитаного» волосся по периферії вогнищ облісіння (якщо потяг за волосся, відбувається його безболісна епіляція), при мікроскопічному дослідженні виявляють дистрофічно змінене, багаторазово розщеплене волосся, яке не має кореневої щілини;
- *стаціонарну* – припиняється довільне випадіння волосся, зона «розхитаного» волосся не визначається, при спробі механічної епіляції волосини міцно втримуються у шкірі, ріст волосся у вогнищах облісіння відсутній;
- *регресуючу* – у вогнищах облісіння спостерігається ріст волосся, в першу чергу пушкового.

**Перебіг і прогноз.** На початку захворювання важко передбачити дальший перебіг гніздової алопеції. Іноді після 2–4 місяців існування вогнищ облісіння ріст волосся в зонах ураження поступово відновлюється. Спочатку виростає знебарвлене пушкове волосся, далі воно пігментується, досягаючи довжини нормального волосся. Але найчастіше захворювання набирає злоякісного, хронічно-рецидивного перебігу. Повторні рецидиви,

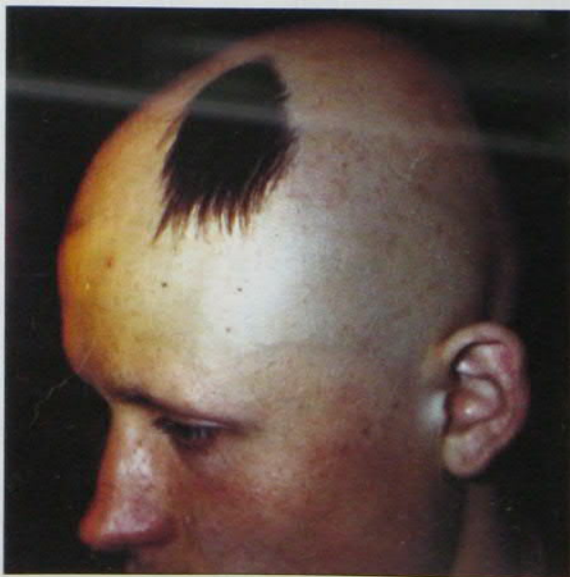

Рис. 20.2. Облісіння субтотальне.

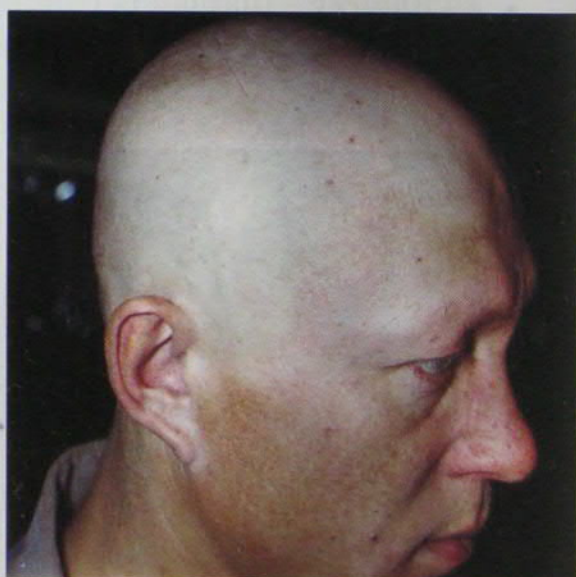

Рис. 20.3. Облісіння тотальне.

охоплюючи нові й нові ділянки, можуть призвести до цілковитої втрати волосся. Таким чином, форма облісіння стає тотальною, що найчастіше зустрічається в дитячому та юнацькому віці.

**Патоморфологія.** Гістологічні зміни на початку захворювання відбуваються переважно у волосяних фолікулах: епітеліальні піхви волосся відокремлюються від сполучнотканинних оболонок фолікулів, структура зовнішньої та внутрішньої епітеліальних піхв порушується, сосочок волосини атрофується, цибулина деформується. Навколо волосяних фолікулів формується лімфоцитарна інфільтрація. Суттєві зміни відбуваються також у нервово-рецепторному апараті шкіри: численні нервові закінчення, розміщені біля волосяних фолікулів, руйнуються.

При стаціонарній стадії патоморфологічна картина істотно змінюється: в дермі виявляють периваскулярні лімфогістіоцитарні інфільтрати й поширені капілярні судини з товстими стінками, які частково не функціонують. Кількість редукованих волосяних фолікулів збільшено, у їхніх устях знаходять залишки волосся у вигляді знака оклику та скупчення рогових мас. Проте більшість із цих фолікулів зберігає здатність утворювати волосся. При регресі захворювання у шкірі відбуваються процеси проліферації та відновлення судин, волосяного й нервово-рецепторного апаратів.

**Діагностика.** Діагноз гніздової алопеції у переважній більшості випадків не становить труднощів і може бути верифікований за допомогою мікроскопічного дослідження – виявлення дистрофічно зміненого волосся та волосся у вигляді знака оклику.

**Диференційна діагностика.** За наявності у хворого великої кількості дрібних вогнищ облісіння на голові треба виключити вторинний сифіліс. У такому разі слід шукати інші ознаки сифілісу та провести серологічне дослідження. Червоний вовчак може нагадувати гніздову алопецію, в такому разі треба провести біопсію та дослідження шкіри хворого. За відсутності волосин у вигляді знака оклику й за наявності лущення шкіри слід виключити дерматофітію за допомогою лампи Вуда й мікроскопічного та мікробіологічного досліджень. Іноді виникає потреба у диференціюванні гніздового облісіння з травматичною алопецією, що є наслідком неврозу, при якому сам хворий висмикує в себе волосся. Але при трихотиломанії обламане волосся розміщено на обмеженій ділянці, вогнища асиметричні, корінці обламаного волосся розташовано на різних рівнях. Також гніздову алопецію слід диференціювати з вродженою атрофією шкіри черепа та лепрозною й токсичною алопецією. Для останніх при мікроскопічному дослідженні характерною ознакою є наявність булавоподібного волосся. Від вродженої алопеції гніздове облісіння відрізняється тим, що є набутих захворюванням, не супроводжується рубцюванням та аномаліями розвитку. Часто гніздову алопецію треба диференціювати з андрогенною алопецією, для якої характерними є прогресуюче стоншення та дифузне випадіння волосся, ознаки гірсутизму й акне, значне збільшення (до 30%) кількості волосся в стадії телогену, що виявляють за допомогою трихограми.

**Лікування.** Не всі клінічні форми гніздової алопеції однаково піддаються терапії. Найсприятливіший прогноз щодо клінічного одужання мають пацієнти з локалізованими клінічними формами облісіння. Найважче відновити ріст волосся у хворих із тотальною та універсальною клінічними формами, з тривалим терміном захворювання та за наявності супровідної патології. Отже, лікування гніздової алопеції має бути комплексним та індивідуалізованим з урахуванням стадії й клінічної форми дерматозу, а також виявлених у пацієнтів супровідних або фонових захворювань.

У хворих на гніздову алопецію спостерігаються психоемоційні порушення та розлади особистості, тому цій категорії пацієнтів призначаються седативні препарати.

З огляду на той факт, що перебіг гніздового облісіння супроводжується порушеннями в системі імунітету, патогенетично обґрунтованим є включення до комплексної терапії імуномодуляторів (тимопептину, левамізолу, тимогену, Т-активіну, ербісолу та ін.).

Окрім того, рецидивний характер перебігу гніздової алопеції потребує тривалого лікування й зумовлює включення до комплексної терапії загальнозміцнювальних засобів, біогенних стимуляторів, вітамінів, амінокислот, зокрема метіоніну, препаратів цинку, міді, заліза та препаратів, які поліпшують мікроциркуляцію. У лікуванні хворих на гніздове облісіння використовують фотосенсибілізатори – фурукумарини (меладінін, аміфурін, псорален, псоберан, бероксан та ін.). Сучасною модифікацією цього методу є поєднане застосування фурукумаринів з ультрафіолетовим опромінюванням – PUVA-терапія. Слід зазначити, що використання фурукумаринів може спричинити низку ускладнень як загального, так і місцевого характеру, зокрема сильний головний біль, безсоння, дратівливість, блювання, жовтяницю, альбумінурію. До вад цих способів лікування слід віднести також дуже тривалий термін лікування (не менш ніж 15 місяців). До того ж побічні ускладнення дуже обмежують контингент хворих, яким може бути призначено таку терапію, зокрема її не можна застосовуватися в дитячому й підлітковому віці та у пацієнтів із супровідними захворюваннями, наприклад при патології серцево-судинної, травної системи тощо.

Призначення хворим на гніздову алопецію кортикостероїдів виправдане лише при злоякісному перебігові захворювання, й із початком відновлення росту волосся рекомендовано підключати іншу терапію.

Значно частіше цим хворим призначають кортикостероїдні препарати безпосередньо у вогнища ураження шляхом обколювання.

Велику групу середників, які використовують при лікуванні гніздової алопеції, становлять місцеві подразнювальні препарати, що викликають еритему та поліпшують обмін речовин у вогнищах ураження. Застосовують настої червоного перцю, подорожника, цибулі, часнику, прополісу, екстракти інших природних речовин.

Ефективним є місцеве застосування як стимулятора росту волосся гіпотензивного препарату міноксидилу (регейну). Відновлення росту волосся при застосуванні міноксидилу зумовлено синергічним ефектом стимуляції фолікулярного епітелію та пригнічення імунологічних реакцій.

До схеми терапії хворих на гніздову алопецію доцільно включати фізіотерапевтичні методи – непряму діатермію або індуктотермію шийних симпатичних вузлів і поперекової зони, а також кріомасаж рідким азотом, дарсонвалізацію вогнищ ураження, фонофорез із вітамінами та кортикостероїдами, ультрафіолетове опромінення, заморожування хлоретилем (до появи інею), рефлексотерапію й санаторно-курортне лікування.

## Себорейна алопеція

**Себорейна алопеція** (*alopecia seborrhoica*) – це форма набуті алопеції, що проявляється прогресуючим випадінням волосся без явищ рубцювання й атрофії шкіри на тлі стійкої себореї.

**Етіопатогенез.** Остаточо його не визначено. До ймовірних етіологічних чинників відносять генетичну схильність, ендокринні розлади, порушення функції статевих залоз, наднирників, щитоподібної залози, нервової, імунної, травної систем, гіпертрофію та гіперсекрецію сальних залоз, зміну якості шкірного сала. Захворювання різного ступеня вираженості починається переважно в пубертатному віці, хворіють як чоловіки, так і жінки.

**Клініка.** Головною причиною розвитку себорейної алопеції є себорея, причому клінічний перебіг і розвиток ускладнень залежать від форми себореї (жирна, суха, змішана). Себорейний дерматит – поліетіологічне захворювання, яке проявляється еритемою та лущенням, локалізується переважно на волосистій частині голови, обличчі, верхній частині тулуба. Вирізняють жирну (рідку й густу), суху та змішану форми себореї.

У хворих на рідку жирну себорею чоловіків випадіння волосся починається в постпубертатному віці (18–20 років) переважно в центрально-тім'яній ділянці волосистої частині голови. Процес повільно, але неухильно прогресує й закінчується формуванням у цій ділянці зони значного порідіння волосся (зберігається тонке сухе волосся) або зони облісіння в разі злоякісного перебігу захворювання. У жінок себорейна алопеція починається в пубертатному віці й характеризується дифузним випадінням волосся переважно в центрально-тім'яній ділянці волосистої частини голови, де шкіру дещо гіперемійовано, характерним є підвищене лущення у вигляді утворення лупи, скупчення лусочок та кірок. Лусочки утворюються безперервно, вони рясно вкривають волосся та спадають на одяг. Волосся після миття швидко стає жирним, злипається. Себорейна алопеція супроводжується свербіжем, що призводить до розчухів з появою екскоріацій та геморагічних кірок, можливі помірне мокнення, утворення пустул, папулопустул.

При густій жирній себорейній алопеції має низку особливостей: волосся випадає по всій поверхні голови, але в меншому обсязі, аніж при рідкій жирній себорейній. Певний час волосся не стоншується, блищить, має вигляд склеєного (змащеного шкірним салом), жирні жовтуваті рогові лусочки (лупу) досить щільно прикріплені до інфільтрованої шкіри та волосся, що надає хворому недоглянутого вигляду. Можливі ускладнення у вигляді фолікулів, а інколи фурункулів, абсцесів тощо. Стійка алопеція формується у віці 30–35 років.

Суха себорея спричиняє значну сухість волосся, його стоншення й випадіння з дальшим утворенням вогнищ облісіння переважно на тімені та маківці (часто спостерігається в жінок у період клімаксу). Шкіра голови не має ознак еритеми, суха, вкрита маленькими висівкоподібними лусочками, які легко відокремлюються. Суб'єктивно відчуються свербіж, стягненість шкіри.

Алопеція при змішаній формі себорейної характеризується поєднанням проявів жирної та сухої себорейної.

**Перебіг і прогноз.** Перебіг захворювання має хронічний характер із тривалими неповними ремісіями в літній період. Найчастіше процес дуже повільно, але неухильно прогресує. За умови ефективного лікування себорейної, на тлі якої розвивається алопеція, прогноз сприятливий.

**Патоморфологія.** При гістологічному дослідженні у хворих на себорейну алопецію у вогнищах ураження виявляють гіперкератоз, який максимально виражено в устях фолікулів, акантоз та спонгіоз клітин шипуватого шару епідермісу. У поверхневих шарах дерми спостерігаються периваскулярні та перифолікулярні лімфогістіоцитарні інфільтрати (розміщені більш поверхнево, аніж у хворих на гніздову алопецію). Устя сально-волоссяних фолікулів розширено й заповнено роговими масами.

**Діагностика.** Базується на характерній клінічній картині, мікроскопічному та гістологічному дослідженні (наявності атрофованих волоссяних фолікулів).

**Диференційна діагностика.** Червоний вовчак за умови локалізації вогнищ ураження на шкірі волосистої частини голови може нагадувати себорейну алопецію. Для вточнення діагнозу слід провести біопсійне дослідження шкіри хворого; крім того, при червоному вовчаку шкіра у вогнищах облісіння гіперемійована, наявні фолікулярний гіперкератоз, лущення, атрофія з чіткими межами.

При існуванні у хворого великої кількості дрібних вогнищ облісіння на голові треба виключити вторинний сифіліс. У такому разі слід шукати інші клінічні ознаки сифілісу та провести серологічне дослідження.

Від вродженої атрофії шкіри голови себорейна алопеція відрізняється тим, що є набутих захворюванням, яке не супроводжується аномаліями розвитку. Часто себорейну алопецію слід диференціювати із андрогенною алопе-

цією, для якої характерні спадкова схильність, прогресуюче стоншення та дифузне випадіння волосся, ознаки гірсутизму й акне (в жінок).

**Лікування.** Обов'язковим є всебічне обстеження й у разі виявлення патології лікування в суміжних фахівців (гастроентеролога, ендокринолога, гінеколога тощо).

Хворим призначають певну діету (обмеження вуглеводів, жирних продуктів та екстрактивних речовин), седативні препарати (бромкамфору, валеріану). Із метою нормалізації функції сальних залоз застосовують препарати цинку, міді, заліза, а також середники, що поліпшують мікроциркуляцію, біогенні стимулятори, вітаміни. Важливу роль відіграє раціональний догляд за шкірою й волоссям. У разі жирної себореї шкіру змащують розчинами саліцилової кислоти, резорцину, настоянкою календули. Доцільним є використання комбінованих кортикостероїдних мазей або кремів («Імакорт», «Тридерм», «Травокорт» тощо), які містять протигрибковий компонент. Місцево застосовують шампуні «Нізорал», «Стипрокс», «Клас-ревіталь кератин» (для сухого пошкодженого волосся), «Клас-ревіталь гербаль» (для жирного волосся), «Клас-ревіталь піритіон» (при вираженій лупі), «Юцерил Уреа» (для сухого й пошкодженого волосся, при сухій себореї) та ін.

## Андрогенетична алопеція

**Андрогенетична алопеція** (*alopecia praematura, alopecia androgenic*), синоніми: алопеція звичайна, плішивість, голомозість, андрогенна алопеція, передчасна алопеція, пресенільна алопеція, облісіння за чоловічим типом, – це передчасне прогресуюче випадіння волосся.

**Етіопатогенез.** Андрогенетична алопеція зумовлена генетично детермінованим підвищенням чутливості клітин волосяних фолікулів до дії андрогенних гормонів та посиленням активності 5- $\alpha$ -редуктази.

У чоловіків андрогенетична алопеція генетично зумовлена аутосомно-домінантним геном із різною пенетрантністю, але не виключено й полігенний тип наслідування, у жінок – аутосомно-рецесивний тип наслідування.

**Епідеміологія.** Захворювання різного ступеня вираженості спостерігається як у жінок, так і в чоловіків, але останні хворіють значно частіше.

**Клініка.** Захворювання в чоловіків починається в пубертатному віці. Процес повільно, але неухильно прогресує й закінчується формуванням облісіння у 35–40 років.

Розрізняють п'ять стадій алопеції за чоловічим типом:

*I стадія* – відсувається назад передня лінія волосся;

*II стадія* – порідіння волосся трикутної форми в скроневих ділянках у вигляді літери М та в тім'яній ділянці;

*III стадія* – дифузне випадіння волосся в центрально-тім'яній ділянці;

*IV стадія* – волосся залишається лише між лобною та центрально-тім'яною ділянкою;

*V стадія* – повне симетричне облісіння лобно-тім'яної ділянки.

У жінок перші ознаки захворювання з'являються у віці 20–30 років, розгорнута картина формується у передклімактеричному періоді. Клінічно андрогенетична алопеція характеризується порідінням волосся в централь-но-тім'яній зоні та його збереженням у лобній і зоні скронь та ознаками гірсутизму й акне.

Вирізняють три стадії алопеції за жіночим типом:

*I стадія* – незначне порідіння волосся;

*II стадія* – помірне порідіння волосся;

*III стадія* – значне порідіння волосся.

**Перебіг і прогноз.** Перебіг андрогенетичної алопеції характеризується чергуванням періодів загострення та ремісії, при цьому спостерігаються підвищення активності сальних залоз, болючість, парестезії в зоні волосистої частини голови. Найчастіше процес дуже повільно, але неухильно прогресує. Щодо відновлення волосся у вогнищах ураження прогноз несприятливий.

**Патоморфологія.** При гістологічному дослідженні виявляють, що волосяні фолікули зменшено в розмірах, мініатюризовано, деякі атрофовано.

**Діагностика.** Діагноз андрогенетичної алопеції ґрунтується на характерній клінічній картині (прогресуюче стоншення та випадіння волосся, ознаки гірсутизму й акне) з урахуванням анамнезу (спадкової схильності) та даних мікроскопічного й гістологічного дослідження (дисбаланс між волосяними фолікулами в стадіях анагену й телогену в бік останнього, наявність мініатюризованих та атрофованих волосяних фолікулів).

**Диференційна діагностика.** На відміну від андрогенної алопеції, гніздове облісіння характеризується вогнищами випадіння волосся круглої чи овальної форми без проявів рубцювання й атрофії шкіри, виявленням дистрофічно зміненого волосся та волосся у вигляді знака оклику під час мікроскопічного дослідження.

Симптоматичну, або телогенову, алопецію зумовлено впливом низки ендо- та екзогенних чинників (стресу, значної втрати крові, операційного втручання, застосування деяких медикаментів, інфекційних захворювань тощо), вона характеризується дифузним випадінням волосся, яке триває від трьох місяців до одного року й зазвичай закінчується цілковитим відновленням росту волосся.

Для себорейної алопеції характерними є дифузне випадіння волосся, запальні явища різної інтенсивності, лущення, свербіж шкіри волосистої частини голови, що призводить до розчухів з утворенням екскоріацій та геморагічних кірок, приєднання вторинної інфекції.

При наявності у хворого великої кількості дрібних вогнищ облісіння на голові треба виключити вторинний сифіліс. У такому разі слід шукати інші ознаки сифілісу та провести серологічне дослідження.



**Лікування.** Обов'язковим є всебічне обстеження й лікування в разі виявлення патології в суміжних фахівців (гастроентеролога, ендокринолога, гінеколога тощо). Лікування андрогенетичної алопеції малоефективне, але при ранньому застосуванні препаратів кальцію, цинку, метіоніну, методів зовнішньої подразнювальної терапії може спостерігатися затримка випадіння волосся на кілька років. Позитивний ефект виникає при місцевому використанні як стимулятора росту волосся в чоловіків гіпотензивного препарату міноксидилу (регейну). Відновлення росту волосся зумовлено синергічним ефектом стимуляції фолікулярного епітелію та пригнічення імунологічних реакцій, опосередкованих Т-лімфоцитами.

При лікуванні облісіння в чоловіків використовують антиандрогени (фінастериди), які пригнічують активність 5- $\alpha$ -редуктази. При гормональних розладах у жінок з андрогенетичною алопецією виправдано призначення гормонозамісної терапії, що дає вагомий терапевтичний ефект. В останні роки широко використовують методи оперативного втручання для трансплантації волосся.

## Псевдопелада Брока, або атрофічна алопеція

**Псевдопелада Брока** (*pseudopelada Brocq, alopecia atrophicans*), синоніми: рубцеве атрофічне облісіння, – це набута форма алопеції, що проявляється вогнищевим випадінням волосся, яке супроводжується рубцюванням та атрофією шкіри.

**Етіопатогенез.** Етіологію та патогенез остаточно не з'ясовано.

**Епідеміологія.** Псевдопелада Брока виникає переважно в 35–40-річному віці. Хворіють як чоловіки, так і жінки.

**Клініка.** Захворювання починається з появи дрібних рубцево-атрофічних асиметрично розміщених вогнищ облісіння, які збільшуються в розмірах, набувають неправильних зазубрених обрисів, зливаються між собою. На початку захворювання у вогнищах ураження спостерігається помірна перифолікулярна гіперемія, далі атрофія шкіри без ознак запалення (шкіра набуває жовтуватого кольору, стає гладенькою, легко збирається в складку) та лущення, фолікулярний апарат зруйновано. Іноді в центрі вогнищ ураження виявляються одиничні візуально незмінені довгі волосини. У хворих на псевдопелладу Брока суб'єктивні відчуття відсутні.

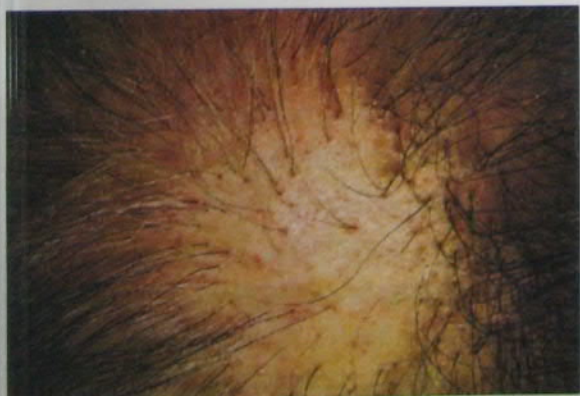

Рис. 20.4. Псевдопелада Брока.

**Перебіг і прогноз.** Процес повільно, але неухильно прогресує. З часом випадіння волосся припиняється, повного облісіння не

буває. Проте щодо відновлення росту волосся у вогнищах ураження прогноз несприятливий.

**Патоморфологія.** При гістологічному дослідженні у хворих на псевдопелладу Брока виявляють різку атрофію епідермісу, в дермі – зруйновані сально-волосяні фолікули, периваскулярні та перифолікулярні лімфогістiocитарні інфільтрати, розміщені більш поверхнево, аніж у хворих на гніздову алопецію, подекуди фолікулярний гіперкератоз.

**Діагностика.** Ґрунтується на характерній клінічній картині та може бути верифікована за допомогою гістологічного дослідження.

**Диференційна діагностика.** Червоний вовчак за умови локалізації вогнищ ураження на шкірі волосистої частини голови може нагадувати псевдопелладу Брока. Для підтвердження діагнозу треба провести біопсію шкіри хворого; крім того, при червоному вовчаку шкіра у вогнищах облісіння гіперемійована, наявний фолікулярний гіперкератоз, лущення, атрофія з чіткими межами.

На відміну від псевдопеллади Брока, гніздове облісіння характеризується вогнищами випадіння волосся круглої чи овальної форми без проявів рубцювання й атрофії шкіри, виявленням дистрофічно зміненого волосся та волосся у вигляді знака оклику під час мікроскопічного дослідження.

За наявності у хворого великої кількості дрібних вогнищ облісіння на голові треба виключити вторинний сифіліс. У такому разі слід шукати інші ознаки сифілісу та провести серологічне дослідження.

Від вродженої атрофії шкіри черепа псевдопеллади Брока відрізняється тим, що є набутиим захворюванням, яке не супроводжується аномаліями розвитку. Часто псевдопелладу Брока треба диференціювати з андрогенною алопецією, для якої характерні прогресуюче стоншення та дифузне випадіння волосся, ознаки гірсутизму й акне, а при мікроскопічному дослідженні – наявність мініатюризованих фолікулів та дисбаланс між волосяними фолікулами в стадіях анагену й телогену в бік збільшення останнього.

**Лікування.** Рубцеві алопеції необоротні, тому в переважній більшості випадків лікування є неефективним.

Пацієнтам призначають седативні препарати (бромкамфору, валеріану), лідазу, препарати нікотинової кислоти, які поліпшують мікроциркуляцію (внутрішньо та місцево), біогенні стимулятори, вітаміни, препарати цинку, міді, заліза, поліензимами. У лікуванні хворих на псевдопелладу Брока використовують препарати ретиноевої кислоти (роакутан, акнетин). Доцільне також застосування фізіотерапевтичних методів – непрямой діатермії або індукто-термії шийних симпатичних вузлів і поперекової зони, кріомасажу рідким азотом тощо. Важливою частиною комплексного лікування є раціональний догляд за волоссям (використання лікувальних шампунів), відмова від шкідливих звичок (куріння, вживання алкоголю тощо).

**1. До набутих алопецій не відносять:**

- A. Себорейну алопецію
- B. Кола Цельса
- C. Сифілітичну алопецію
- D. Синдром Конрад-Гюнермана
- E. Андрогенетичну алопецію

**2. Відсутність атрофії та лущення у вогнищах облісіння характерні для:**

- A. Псевдопелади Брока
- B. Гніздової алопеції
- C. Червоного вовчака
- D. Поверхневих грибкових уражень волосистої частини голови
- E. Синдрому Конрад-Гюнермана

**3. З явищами атрофії волосистої частини голови проходять:**

- A. Псевдопелада Брока
- B. Гніздове облісіння
- C. Андрогенетичне облісіння
- D. Себорейне облісіння
- E. Грибкові ураження волосся (мікро-спорія, трихофітія, фавус)

**4. Якої клінічної форми не має гніздове облісіння:**

- A. Вогнищевої
- B. Тотальної
- C. Універсальної
- D. Стрічкоподібне або офіазис Цельса
- E. Усе перелічене є правильним

**5. При II стадії алопеції за чоловічим типом спостерігається:**

- A. Відсування передньої лінії волосся назад
- B. Порідіння волосся трикутної форми в скроневих ділянках у вигляді літери М та в тім'яній ділянці
- C. Дифузне випадіння волосся в центральній-тім'яній ділянці
- D. Наявність волосся лише між лобною та центрально-тім'яною ділянками
- E. Повне симетричне облісіння лобно-тім'яної ділянки

**6. Наявність зони «розхитаного» волосся характерне для:**

- A. Рубцевої алопеції
- B. Стаціонарної стадії гніздової алопеції
- C. Прогресуючої стадії гніздової алопеції
- D. Синдрому Конрад-Гюнермана
- E. Червоного вовчака

**7. До ймовірних етіологічних чинників розвитку себорейної алопеції відносять:**

- A. Генетичну схильність
- B. Ендокринні розлади
- C. Порушення функції статевих залоз
- D. Гіпертрофію та гіперсекрецію сольних залоз, зміну якості шкірного сала
- E. Усе перелічене є правильним

**8. З яким захворюванням слід диференціювати вогнищеву алопецію:**

- A. Різноколірним лишаєм
- B. Псоріазом
- C. Сифілітичною алопецією
- D. Педикульозом
- E. Оперізуючим герпесом

**9. Показання до кріомасажу:**

- A. Гніздове облісіння (стадія регресу)
- B. Колоподібна алопеція (прогресуюча стадія)
- C. Герпетичне ураження шкіри волосистої частини голови
- D. Псевдопелада Брока
- E. Грибкові ураження волосся (мікро-спорія, трихофітія, фавус)

**10. Кріомасаж:**

- A. Викликає патогістологічні зміни в шкірі
- B. Поліпшує кровообіг і трофіку шкіри
- C. Має антимікотичні властивості
- D. Дає бактерицидний ефект
- E. Відновлює іннервацію тканин

**Завдання 1.** До дерматолога звернулася пацієнтка віком 34 роки зі скаргами на посилене випадіння волосся. З анамнезу: захворіла близько трьох місяців тому, коли раптово з'явилось спочатку одне на потилиці, а через місяць – численні вогнища облісіння по всій поверхні голови. Спадковість необтяжена. При дерматологічному огляді виявлено, що вогнища облісіння мають округлі обриси, розмір 1–4 см у діаметрі та локалізуються по всій поверхні голови. Шкіра в місцях ураження звичайного кольору, волоссяні фолікули без патологічних змін. По периферії вогнищ облісіння на голові виявляється зона «розхитаного» волосся. Нігтьові пластинки дистрофічно змінені, тьмяні, ламкі.

- а) Поставте попередній діагноз:
- А. Гніздове облісіння, вогнищева форма
  - В. Гніздове облісіння, тотальна форма
  - С. Гніздове облісіння, універсальна форма
  - Д. Офіазис Цельса
  - Е. Гніздове облісіння, субтотальна форма
- б) З якими захворюваннями треба провести диференційну діагностику?

**Завдання 2.** Пацієнт віком 19 років перебуває на амбулаторному лікуванні з приводу облісіння. З анамнезу відомо, що захворів на першому році життя, коли протягом двох місяців випало волосся на голові, тулубі, а також брови. Хворий лікувався неодноразово в стаціонарних та амбулаторних умовах, але позитивного ефекту від проведеної терапії не спостерігав. Травм, операцій не було. Спадковість необтяжена. При дерматологічному огляді виявлено відсутність волосся на голові, тулубі, кінцівках. Вії та брови збережено. Шкіра волосистої частини голови без явищ запалення й атрофії. Фолікулярний апарат повністю збережено. Зазначається повне відшарування нігтьових пластинок.

- а) Поставте попередній діагноз:
- А. Гніздове облісіння, вогнищева форма
  - В. Гніздове облісіння, тотальна форма
  - С. Гніздове облісіння, універсальна форма
  - Д. Офіазис Цельса
  - Е. Гніздове облісіння, субтотальна форма
- б) Визначте тактику ведення пацієнта.

**Завдання 3.** Пацієнт віком 43 роки перебуває на амбулаторному лікуванні зі скаргами на наявність облісіння. З анамнезу відомо: захворів 11 років тому, коли після тяжкої бронхопневмонії протягом трьох тижнів випало волосся на голові й тулубі, а також вії та брови. Хворий лікувався неодноразово в стаціонарних та амбулаторних умовах. Пройшов курс гормонотерапії (вживав внутрішньо преднізолон за схемою протягом двох місяців), було призначено плазмаферез, гемосорбцію, судинорозширювальні препарати, вітаміни, але позитивного ефекту від проведеної терапії не було. *Об'єктивно:* у хворого спостерігається відсутність всіх видів волосся (на голові, підборідді, тулубі, кінцівках, у пахвових западинах, а також вії, брів, вусів). Шкіра волосистої частини голови звичайного кольору, без явищ запалення й атрофії. Фолікулярний апарат збережено повністю. Нігтьові пластинки дистрофічно змінені; зазначається повне відшарування нігтів на пальцях верхніх кінцівок.

- а) Поставте попередній діагноз:
- А. Гніздове облісіння, вогнищева форма
  - В. Гніздове облісіння, тотальна форма
  - С. Гніздове облісіння, універсальна форма
  - Д. Офіазис Цельса
  - Е. Гніздове облісіння, субтотальна форма
- б) Складіть план обстеження пацієнта та дайте прогноз щодо одужання.

**Завдання 4.** На консультацію до дерматолога прийшов пацієнт віком 24 роки зі скаргами на наявність вогнища облісіння та посилене випадіння волосся. Суб'єктивні відчуття відсутні. З анамнезу відомо, що захворювання почалося з появи двох дрібних асиметрично розміщених вогнищ облісіння, які повільно збільшувалися в розмірах, зливаючись між собою. *Об'єктивно:* на скронево-потиличній ділянці волосистої частини голови спостерігається округле вогнище облісіння розміром до 4 см у діаметрі з явищами атрофії шкіри без ознак запалення. Шкіра в ділянці ураження жовтуватого

кольору, гладенька, легко збирається в складку. Фолікулярний апарат зруйновано.

- а) Про який попередній діагноз можна думати:
- А. Гніздове облісіння, вогнищева форма
  - В. Гніздове облісіння, субтотальна форма
  - С. Гніздове облісіння, тотальна форма
  - Д. Офіазис Цельса
  - Е. Псевдопелада Брока
- б) Які обстеження треба провести для вточнення діагнозу?

**Завдання 5.** Пацієнтці при повному дерматологічному огляді поставили діагноз «гніздове облісіння, вогнищева форма, прогресуюча стадія».

- а) З якими захворюванням треба провести диференційну діагностику:
- А. Різноколірним лишаям
  - В. Псоріазом
  - С. Червоним вовчаком
  - Д Сифілітичною алопецією
  - Е. Оперізуючим герпесом
- б) Визначте тактику лікування та профілактичні заходи.

## СПИСОК РЕКОМЕНДОВАНОЇ ЛІТЕРАТУРИ

### I. Основна навчальна література

1. Кожные и венерические болезни: Руководство для врачей в 4 т. / Под ред. Ю.К. Скрипкина. – М.: Медицина, 1995. – Т. 3. – 447 с.
2. Савчак В.І., Галникіна С.О. Практична дерматологія. Навчальний посібник. – К.: Укрмедкнига, 1998. – 508с.

### II. Додаткова навчальна література

1. Адашкевич В.П., Козин В.М. Кожные и венерические болезни: Учебное руководство. – М.: Медицинская литература, 2006. – С. 277–288.
2. Дифференциальная диагностика кожных болезней / Под ред. Б.А. Беренбейна., А.А. Студницина. – М.: Медицина, 1989. – 672 с.
3. Калюжная Л.Д. Болезни волос. – К.: Здоров'я, 1991. – 94 с.
4. Лечение кожных болезней / Под ред. А.Л. Машкиллейсона. – М.: Медицина, 1990. – 560 с.

5. Сосновский А.Т., Балакирев А.В., Жданова Н.И. Алопеция. Методические рекомендации. – Минск: Медкнига, 1995. – 14 с.
6. Рук А., Даубер Р. Болезни волос и волосистой части головы. – М.: Медицина, 1985. – 527 с.
7. Цветкова Г.М., Калантаевская К.А., Сыч Л.И. Справочник по гистологической диагностике кожных заболеваний. – К.: Здоров'я, 1981. – 247 с.
8. Эрнандес Е.И., Марголина А.А. Борьба за волосы / Под ред. Ж.Г. Умерова. – М.: Косметика и медицина, 1999. – 114с.

### III. Методична література

Методичні основи підготовки та проведення навчальних занять у медичних вузах III–IV рівня акредитації відповідно до теми, розроблені у вищих навчальних закладах згідно з «Положенням про кафедру».

**Відповіді на питання першого рівня складності**

1 – D; 2 – B; 3 – A; 4 – E; 5 – B; 6 – C; 7 – E; 8 – C; 9 – A; 10 – B

**Відповіді на питання другого та третього рівнів складності**

1a – A; 2a – B; 3a – C; 4a – E; 5a – D

# 21

ТЕМА

## Особливості шкіри в дітей раннього віку

### НАВЧАЛЬНІ ТА ВИХОВНІ ЦІЛІ

- Визначати фізіологічно-морфологічні особливості шкіри, її придатків і слизових оболонок у нормі та при різних патологічних станах у дітей раннього віку
- Визначати прояви гормонального кризу та шкірні хвороби новонароджених
- Вивчити основні загальні та спеціальні методи обстеження у дітей раннього віку

### ЗНАТИ:

- особливості анатомічної та гістологічної будови шкіри, її придатків і слизової оболонки порожнини рота в дітей раннього віку;
- характеристики функціональних властивостей шкіри в дітей раннього віку;
- клінічні різновиди патофізіологічних змін у дітей раннього віку (телеангієктазії, монгольські плями, темна лінія, фізіологічна жовтяниця, фізіологічна еритема та ін.);
- клінічну характеристику проявів гормонального кризу та основних шкірних хвороб дітей раннього віку;
- принципи лікувально-профілактичних заходів, що застосовуються в дітей раннього віку.

### УМІТИ:

- правильно зібрати анамнез та обстежити новонароджену дитину;
- розпізнавати різні види патологічних станів у дітей раннього віку;
- аналізувати клінічну картину захворювання та результати лабораторних досліджень;
- проводити диференційну діагностику із захворюваннями, які мають подібну клінічну картину;
- призначити раціональне лікування при виявленні хвороб шкіри у дітей раннього віку.

Вибір предмета розгляду зумовлено не патологічними змінами як такими, а віком пацієнтів, змінами шкіри фізіологічного характеру та захворюваннями, які зустрічаються в дітей раннього віку.

У кожному віці існує сприйнятливність чи несприятливність щодо різних патологічних процесів. Шкіра в дитячому віці зазнає різних захворювань, які, незважаючи на неухильний характер, майже завжди доброякісні. З іншого боку, одна й та ж сама недуга в різних вікових групах має різний характер і неоднаковий перебіг. Вік накладає свій відбиток на захворювання, звідси й цілий ряд модифікацій хвороб, знання яких для клініциста є суттєвим. При цьому слід ураховувати чинники, які діють іззовні, зокрема погрішності догляду, до цього додаються посилені діяльність чинники внутрішнього походження, зумовлені анатомо-фізіологічними особливостями раннього дитячого віку.

## Загальний стан шкіри, її придатків і статевих органів у новонароджених дітей

У здорової новонародженої дитини шкіра дещо червонувата, вкрита більш або менш товстим шаром сироподібної сірувато-жовтої жирної в'язкої маси, яку називають *vernix caseosa*. Вона наявна на всій поверхні шкіри, але найбільше виражена на шкірі обличчя, вух, попереку, паху, пахвових ділянок, задньої поверхні тіла. Багато авторів вбачають у *vernix caseosa* найкращий захист шкіри новонародженого від бактеріальної інфекції. До складу *vernix caseosa* входять змінені епітеліальні клітини, розчинні ефіри та жири, холестерин, елеїдин, глікоген. *Vernix caseosa* розглядають як неповну аналогію водно-ліпідної мантиї та шкірного сала. Після першого купання шкіра новонародженого має вже не кислу рН, а близьку до нейтральної (рН 6–7).

**Волосяний покрив.** У момент народження більшу частину шкіри дитини вкрито ніжним пушком (*lanugo*), який випадає або до народження, або протягом першого тижня життя. Голову може бути вкрито найчастіше темним густим волоссям, яке доходить до лоба. Наявність такого волосся, що згодом випадає й замінюється іншим, як і відсутність волосяного покриву на голові при народженні дитини, ніяк не впливає на його кількість, якість і колір у майбутньому. Характер постійного волосяного покриву можна побачити тільки на другому році життя дитини. Виникає питання: що робити, якщо волосся обмаль або воно взагалі відсутнє? Прогнозувати щось тут складно. Усе здебільшого прояснюється в першій половині другого року життя дитини.

**Нігті.** Нігті в новонароджених доходять до кінців пальців, проте слабший розвиток їх не дає підстав говорити про недоношеність. У недоношених дітей нігті можуть бути відсутніми.

**Пупок.** Пуповина муміфікується й відокремлюється на 6–10-й день після народження в місці переходу слизової оболонки пуповини в шкіру живота. Кровоносні судини пуповини облітеруються тільки в кінці третього тижня життя. У цьому періоді можуть виникати не діагностовані клінічно тромбози, які стають підґрунтям для інфікування. Тому протягом тижня після відпадання пуповини потрібен ретельний антисептичний догляд за пупковою ранкою. Після заростання пупка часто на шкірі живота утворюється шкірна складка, яку можна сприйняти як пупкову грижу. Грижі діаметром не більш ніж 1,5 см зазвичай проходять самі по собі до кінця першого року життя.

**Розширення капілярів,** або телеангіектазії (*teleangiectasiae*). Телеангіектазії реєструються у 50% новонароджених у вигляді як окремих судин, так і груп капілярів. Вони лежать на рівні шкіри – це плями, подібні до плоских гемангіом. Розширення кровоносних судин – фізіологічне явище. Такі судини розміщено переважно на потилиці, лобі, переніссі, повіках і губах. На переніссі вони утворюють фігуру, подібну до літери V, яку спрямовано в бік лоба. Плоскі судинні плями розглядають як рудиментарні залишки ембріональних судин, що самостійно зникають наприкінці першого або на початку другого року життя. Їх не слід плутати зі справжніми судинними вродженими плямами, які мають темніше та насиченіше забарвлення й, на відміну від телеангіектазій, не зникають при натисканні.

**Монгольські, або сині, плями** (*taches bleues mongoliques*). Монгольські плями не є ознакою патології й мають тенденцію до самостійного зникнення. Найчастіше вони локалізуються в ділянці крижів, рідше в ділянці лопаток та сідниць. Тільки у представників монголоїдної раси вони зустрічаються й на обличчі. Це більш або менш темні синюваті неінфільтровані плями, на яких відсутнє волосся та які не зникають при натисканні. Плями мають тенденцію до самочинного зникнення без лікування в перші роки життя, зазвичай вони спонтанно зникають на третьому-п'ятому році життя. У 90% новонароджених представників монголоїдної раси зустрічаються ці плями, тоді як у людей білої раси – лише в 2–5% і тільки у брунетів із темними очима.

**Темна лінія** (*linea fusca*). Часто в новонароджених між другим і восьмим, а найчастіше між третім та шостим тижнями життя по середній лінії живота з'являється тоненька пігментована смужка, яка охоплює пупок і через два-три місяці самостійно зникає. Пігментація по білій лінії живота (*lineae albae*) нерідко зустрічається й у пізнішому віці.

**Фізіологічна еритема новонароджених** (*erythema neonatorum*). Шкіра новонародженого як один із органів, що безпосередньо зазнає впливу різноманітних зовнішніх чинників, реагує на них різними проявами. Після зняття *vernix caseosa* шкіра новонародженого блідо-ціанотична, а після



перших подизів набуває яскраво-червоного кольору. При справжній *erythema neonatorum* шкіра всього тіла набуває кольору вареного рака. Зазвичай на третій день еритема зникає, після цього виникає загальне лущення шкіри. Тільки на руках і підшвах певний час іще зберігається синюшний колір. Еритему новонароджених іще називають *фізіологічним катаром шкіри новонароджених*. Інтенсивність кольору шкіри буває різною та залежить від особливостей шкіри й реакції її судин на температурні та механічні подразники. Еритема – прямий наслідок впливу факторів довкілля, вона є пристосувальною реакцією до раптової зміни умов існування (повітря, температури, механічного подразнення) в результаті пологів.

**Фізіологічна жовтяниця** (*icterus neonatorum*). Через кілька днів після народження (на 2–4-й день життя у 60–80% дітей) шкіра набуває жовтуватого кольору. Якщо загальний стан дитини не порушено, то така жовтизна не має значення. Ступінь її може бути різним. Жовтизна досягає максимуму протягом 2–3 днів, а потім слабшає й через кілька днів зникає без лікування. Вважають, що причиною такого стану є підвищення рівня білірубіну через руйнування еритроцитів, пов'язане з переходом від плацентарного до легеневого шляху доставки кисню до організму та з функціональною недостатністю глюкуронілтрансферазної системи печінки. Окрім того, слід пам'ятати, що в перші дні життя іноді виникає небезпечна жовтяниця (*icterus septicus*), яка майже завжди є наслідком септичного захворювання пупкової ранки й може закінчитися смертю при тяжких загальних явищах.

**Фізіологічне лущення** (*desquamatio neonatorum*). У зв'язку з посиленням розвитком епідермісу плода в останні місяці вагітності шкіра лущиться, втрачаючи епідермальні клітини, які входять до складу *vernix caseosa*. У новонародженого на третій-п'ятий день життя поступово наростає лущення шкіри з появою ніжних сіруватих лусочок. Воно може тривати від двох тижнів до одного-двох місяців. У деяких випадках шкіра лущиться великими пластинами, які скручуються в місцях з'єднання їх зі шкірою. Епідерміс легко відокремлюється від шарів, що лежать нижче, як при симптомі Нікольського, але шипуватий шар епідермісу не оголюється. Такий стан не супроводжується жодними загальними явищами. Великопластинчасте лущення починається з кінчиків пальців на долонях і підшвах. Завдяки такому лущенню рельєфніше проявляється рисунок шкіри. Своєрідною формою пластинчастого лущення є *vernix caseosa pellicularis* («щетинка»), при якій тіло дитини, переважно у верхній частині спини, вкривається щільною кіркою, що складається зі склеєних пологовим мастилом волосинок та епітеліальних клітин. Після купання (двох-трьох ванн) і змащування ланоліновим кремом ці явища швидко минають.

Сильне відторгнення епідермісу великими пластинами може бути й не фізіологічним явищем, а ознакою іхтіозу.

**Сальний іхтіоз (*ichthyosis sebacea*).** У деяких дітей у перші дні після народження посилено функціонують сальні залози за рахунок естрогенів, отриманих від матері. Секрет сальних залоз швидко засихає, внаслідок чого ніжна та бархатиста шкіра новонародженого стає сухою й щільною. Процес триває близько тижня й закінчується лущенням. Таким чином, сальний іхтіоз – це своєрідний стан шкіри, в основі якого лежить швидке засихання виділеного секрету сальних залоз.

**Іхтіозоподібна сухість шкіри.** У частини новонароджених переважно на ліктях, кистях, щиколотках шкіра буває грубою, сухою, блідою, з тріщинами. Такий стан виникає на другому тижні життя й не має нічого спільного з іхтіозом. При іхтіозоподібній сухості шкіри спостерігаються переходи від дуже ніжної до досить грубої, «товстої» шкіри.

**Рот і слизові оболонки.** Протягом перших днів життя язик новонародженого значною мірою обкладений білим нальотом. Можливо, це зумовлено початком молочного харчування, й наліт набуває тенденції до зникнення, коли новонародженому починають давати воду. Не слід сприймати залишки молочних частинок за ураження грибами роду *Candida*.

У новонародженого на верхній губі та навколишня шкіра можуть набрякати й лущитися. Ці зміни швидко минають, і їх пов'язують з актом ссання.

При народженні, за винятком випадків передчасного розриву плідного міхура, слизові оболонки порожнини рота, носа й зівра стерильні. Але вже в кінці першого дня життя в носі та горлі виявляють мікрофлору у вигляді білого стафілокока, альфа- й гамма-гемолітичних стрептококів, інколи знаходять дифтероїди. Пізніше виділяють зі слизової оболонки носа й золотистий стафілокок, але ніколи не знаходять пневмококи, бета-гемолітичні стрептококи, клебсієли пневмонії навіть у разі, якщо дитина була в тісному контакті з матір'ю – носієм цієї інфекції.

**Вузечка язика.** Вузечка язика в більшості новонароджених коротка й натягнена. Слід урахувати, що язик не бере особливої участі в акті ссання. Зазначений стан не є патологією й тільки у виняткових випадках потребує хірургічного втручання.

**Статеві органи.** Крайня плоть у новонароджених хлопчиків завжди щільно прилягає до голівки статевого члена й не відокремлюється протягом кількох місяців, тому неприпустимо робити спроби відтягнути її назад. У той же час крайня плоть може бути відносно довгою з вузьким отвором. Показань для обрізання немає при нормальному сечовипусканні. У 98% хлопчиків яєчка знаходяться в калитці. У дівчаток при народженні великі статеві губи недорозвинено й статева щілина зяє.

## Шкірні прояви гормонального кризу в новонароджених дітей

У новонароджених між третім і восьмим днями життя у зв'язку з утробним переходом естрогенних гормонів від матері до дитини можуть спостерігатися явища, які нагадують явища періоду статевого дозрівання.

**Опухання молочних залоз.** Зустрічається як у дівчаток, так і в хлопчиків. У більшості випадків припухлість слабо виражено, але інколи вона досягає розміру вишні. Проявляється на третій-сьомий день і тримається протягом 2–3 тижнів. При натисканні на припухлу залозу з неї витікає молокоподібна рідина, яка за своїм складом нагадує молозиво. Клінічно опухання молочних залоз може проходити в одних випадках без симптомів, а в інших – із помірним болем, що знаходить відображення у загальній неспокійній поведінці та плачу дитини. Роль лікаря в подібних ситуаціях полягає в запобіганні будь-яким маніпуляціям, у тому числі видавлюванню й масажу, які можуть призвести до вторинного інфікування та розвитку запалення молочної залози. Достатньо накладити сухий чистий ізолювальний компрес, і тільки в разі нагноєння та утворення абсцесу (а це в нинішній час зустрічається дуже рідко) слід розрізати гнійник. Щоб не пошкодити канали молочної залози, розріз треба виконувати радіально до соска.

**Сальні кісти** (*miliaria sebacea seu acne neonatorum*). Як прояв гормонального кризу в половини хлопчиків і дівчаток на шкірі лоба, біля носа й вух, на голові, особливо на потилиці, та на інших ділянках шкіри виникають дрібні жовтуваті зернятка (білі вугрі) як результат перехідної гіперсекреції сальних залоз. Сальні кісти бувають одиничні або множинні; часто вони групуються. Через кілька днів – два тижні елементи висипки зникають без лікування. У ряді випадків *acne neonatorum* можуть триматися протягом кількох місяців. Вугрі новонароджених інколи виникають після змащування шкіри вазеліною або камфорою олією.

**Перехідні набряки.** У новонароджених дуже часто реєструють схильність до набряків усєї шкіри або її окремих ділянок у ділянці статевих органів, на руках і ногах. Причини та механізм виникнення перехідних набряків різноманітні й можуть бути пов'язані з багатьма чинниками. Вони можуть розглядатися або як «реакція вагітності», або як особливий фізіологічний стан новонародженого, що виник в утробі матері внаслідок застійних явищ чи стискання при проходженні через пологові шляхи. Зазвичай набряки швидко минають і мають безпечний характер, але можуть супроводжуватися затримкою хлориду натрію, а інколи проявами серйозних і тяжких захворювань серцево-судинної та сечовидільної систем. Тому в кожному випадку доцільно з'ясувати конкретну причину їх із суміжними спеціалістами.

У недоношених найчастіше зустрічається так званий генітальний набряк, який виникає при народженні як «реакція вагітності». Інколи він проходить у легкій формі й швидко минає, але в ряді випадків набряк охоплює всю нижню частину тіла. Перехідні набряки тіла новонароджених можна спостерігати при нефропатіях матері без зміни сечі, в дітей вони є наслідком перехідної недостатності нирок.

**Гідроцеле яєчок і канатика сім'яника** (*hydrocele testis et funiculi spermatici*). Інколи в новонароджених хлопчиків спостерігається одnobічне або двобічне набрякання калитки внаслідок накопичення рідини між обома листками *tunica vaginalis* і навколо канатика сім'яника. Набряк може мати значні розміри, триматися протягом кількох місяців і потім спонтанно розсмоктується. Пункція не обов'язкова, а інколи й небезпечна. Якщо пухлина не розсмоктується до кінця першого року життя, тоді можлива пункція або оперативне втручання.

**Виділення з піхви та кровотеча** (десквамативний вульвовагініт). Під дією фолікулотропного гормону між сьомим ембріональним місяцем і днем народження плоский епітелій піхви дівчаток швидко розвивається, а з народженням він виділяється у вигляді білого слизу (*colpitis desquamativa*). Тому в дівчаток між п'ятим і сьомим днями життя інколи із піхви витікає слизувата біляста рідина на кшталт виділень із піхви у вагітних і дівчаток у період статевого дозрівання. У ряді випадків при порушенні дрібних кровоносних судин до цих виділень із піхви може приєднуватися кров. Виділення продовжуються протягом кількох днів, а потім припиняються самостійно без спеціального лікування. Однак слід пам'ятати, що кров'янисті виділення з піхви може бути пов'язано зі злоякісними пухлинами піхви дитини, кровотечами септичного характеру, а також вони бувають першою ознакою геморагічної хвороби новонароджених.

## Шкірні хвороби в новонароджених дітей

Причини виникнення та розвитку захворювань шкіри в новонароджених різноманітні, а самі захворювання можуть бути вродженими та набутими. Шкіра як зовнішній покрив організму зазнає впливу багатьох різноманітних чинників навколишнього середовища. Група екзогенних факторів за певних умов (тривалості та інтенсивності впливу, індивідуальних особливостей організму загалом і шкіри зокрема) поряд із генетичними та соціальними чинниками може спричинити патологічні зміни в шкірі, порушення її функцій, розвиток дерматозів. З іншого боку, шкіра як орган пов'язана через серцево-судинну, лімфатичну, ендокринну та нервову системи з усім організмом у цілому. Тому зміни на шкірі, особливо в дитячому віці, прямо чи опосередковано можуть відбиватися на загальному стані маленького пацієнта.

Виділення в окрему групу специфічних для новонароджених захворювань шкіри є умовним. Значна кількість цих захворювань, хоч вони й починаються в перші три-чотири тижні життя, можуть мати продовження після закінчення цього періоду.

**Обмежені дефекти на шкірі.** Зустрічаються рідко. Найчастіше їх спостерігають на голові у вигляді одиничних або множинних округлих виразок із чіткими межами від кількох міліметрів до сантиметра в діаметрі. Інколи вони досягають окістя, кісток і навіть мозкових оболонок. У такому разі існує велика небезпека розвитку вторинної інфекції. Ці виразки можуть загоюватися ще в утробі матері, й тоді в новонародженого видно рубці.

Обмежені дефекти виявляють на голові по середній лінії тімені. Появу їх може бути зумовлено безпосереднім тиском амніона на тканини або первинною тканинною аплазією. Інколи такі дефекти сприймають як акушерську травму. Зовнішньо дефект подібний до рани невідомого походження. У такому разі рекомендовано хірургічне втручання.

**Вроджений ектодермальний шкірний дефект** (*hiatus cutis congenitalis*). Дефект може охоплювати шкіру по всій середній лінії тіла (спину, живіт, складки на стегнах) і являє собою класичний прояв так званої амніотичної хвороби. Інший її прояв – вроджені смужки на шкірі. Вважається, що вроджений шкірний дефект зумовлено розривом амніотично-шкірних зрощень при існуванні амніотичних тяжів (*тяжі Альфреда, або зв'язки Симонара*). Часто реєструються сімейні випадки.

**Геморагічна хвороба новонароджених** (*псевдогемофілія новонароджених*). У новонароджених у перші п'ять днів життя протромбіновий час уповільнено й він становить у середньому 7–15 хв., а час кровотечі – ще більший. Причиною цього є відсутність VII фактора згортання крові (проконвертину), зумовлена браком вітаміну К, що надходить із кишечника, який у немовляти у перші дні життя стерильний. Проконвертин утворюється в печінці під впливом вітаміну К, а в новонароджених існує відносна печінкова недостатність. У більшості цих малят вповільнене згортання крові латентне, й тільки в окремих випадках воно буває сильно вираженим і призводить до розвитку геморагічної хвороби новонароджених.

Між другим-п'ятим днями життя з'являються кровотечі, пов'язані з пологовими травмами шкіри або пупка. Кровотечі можуть виникають зі слизових оболонок порожнини рота, з носа, статевих органів. Можливі крововиливи в печінку, надниркові залози, мозок і легені. Дерматологічна діагностика хвороби складна. Залежно від глибини та особливостей крововилив може нагадувати післяпологову гематому, щільну склеремну бляшку, бешиху, асептичне запалення. Якщо дитина втратила за рахунок кровотечі незначну кількість крові, то хвороба минає наприкінці першого тижня.

Лікування полягає в призначенні вітаміну К й переливанні крові за потреби. Для профілактики геморагічної хвороби новонароджених матері до початку пологів дають вітамін К.

**Токсична еритема новонароджених Лейнера** (*erythema neonatorum toxicum, exanthema allergicum, urticaria neonatorum*). Токсична еритема новонароджених спостерігається у немовлят на другий-третій день життя, рідко раніше й ще рідше в пізніші терміни. Раніше токсичну еритему вважали пограничним станом між нормою та патологією. Останнім часом встановлено формування при ній реакції чутливості підвищеної або вповільненої дії. Чинниками ризику щодо появи цього захворювання в дітей, окрім дієтичних погрішностей вагітних і матерів-годувальниць та пізніх токсикозів вагітності, є ендокринопатії, інфікування в утробі матері, пізній початок грудного вигодовування.

Залежно від характеру змін на шкірі вирізняють *еритематозну й папуло-уртикарну клінічні форми токсичної еритеми*. Першими її ознаками є червоні плями різної величини, завжди множинні й розміщені дуже близько одна до одної, а інколи вони зливаються в поля значних розмірів. Еритема реєструється на тулубі, кінцівках, переважно в ділянці ліктів, і на голові. Долоні та підшви в більшості випадків залишаються вільними від висипки. Характерною особливістю є насиченість висипки, що рельєфно відрізняється від фізіологічної еритеми новонароджених. Перед появою висипки шкіра дуже легко зазнає подразнення; спостерігається яскраво виражений червоний дермографізм.

Еритематозна форма токсичної еритеми – явище рідкісне. У більшості випадків вона комбінується з пухирями та пухирцями. На тлі еритематозних плям з'являються папули або пухирці, рідше пустули. При еритематозно-папульозній формі спостерігається схильність до зливання висипань та утворення широких ділянок ураження, особливо на спині, сідницях і на обличчі. У однієї й тієї самої дитини всі клінічні форми токсичної еритеми (еритематозна та папуло-уртикарна) можуть проявлятися відособлено. Висипка зникає через 2–4 дні. Іноді з'являються нова висипка, й тоді екзантема може зберігатися до кінця другого тижня життя дитини. Перебіг токсичної еритеми доброякісний, без суб'єктивних ознак. Висипка безслідно зникає без лущення й пігментації. Діти, які перенесли генералізовану токсичну еритему, належать до групи ризику щодо виникнення надалі алергічних і респіраторних захворювань.

Діагностика токсичної еритеми не є складною. При диференційній діагностиці треба мати на увазі фізіологічну еритему новонароджених і кір. Фізіологічна еритема дифузна, гіперемія шкіри темно-червона, а токсична еритема – плямиста, гіперемія цегляно-червона й з'являється тоді, коли фізіологічна еритема минула. Проти кору свідчать відсутність високої температури, нормальний стан слизових оболонок, характер висипки та вік дитини.

Із лікувальною метою треба вилучити алергени з їжі матері. Дитині призначають антигістамінні засоби, глюконат кальцію, рутин. Місцево змащують пустули двічі-тричі на день 1% спиртовим розчином діамантового зеленого або метиленового синього, 5% розчином перманганату калію з дальшим припудруванням тальком із оксидом цинку.

**Склередема новонароджених** (*scleroedema neonatorum*). Це своєрідна форма набряку шкіри й підшкірної клітковини. Розвивається між 2–4-м днями життя й навіть пізніше. Найчастіше уражає недоношених дітей, але може виникнути й у нормальної доношеної дитини, особливо після переохолодження. Патологічний процес на шкірі нагадує звичайний набряк, але шкіра гладенька, припухла, щільна, холодна на дотик. При натисканні на ній утворюється ямка.

У легких випадках процес обмежується нижніми кінцівками (стегнами), а в тяжчих випадках може охоплювати шкіру всього тіла, за винятком долонь і стоп.

**Етіопатогенез** залишається невідомим. Серед причин увагу приділяють тривалому переохолодженню та гіпопротеїнемії, своєрідному хімічному складу підшкірної жирової клітковини (відносному збільшенню кількості пальмітинової й стеаринової жирних кислот), підвищеній проникності стінок капілярів, недосконалості нервової регуляції водного обміну. Появі склередеми сприяють інфекційні захворювання, недостатнє харчування, вроджені вади серця та ендокринопатії в матері.

У першу чергу таким дітям рекомендовано зігрівання (сухе тепло). Лікарські засоби призначають усередину й у жодному разі не підшкірно, оскільки при такому стані шкіри не відбувається всмоктування. Роблять легенький масаж, застосовують антибіотики, внутрішньом'язово вводять нормальний імуноглобулін за показаннями. Дають преднізолон із розрахунку 1–2 мг на 1 кг маси тіла на добу до значного зменшення набряку й ущільнення шкіри, а потім дозу поступово знижують до повної відміни.

**Прогноз** сприятливий. При доброму догляді, раціональному харчуванні й зігріванні дитини захворювання минає через кілька тижнів.

**Профілактика** полягає в запобіганні охолодження новонародженого; якщо таке сталося, вводять внутрішньом'язово аевіт по 0,1 мл двічі на добу протягом 5–7 днів та зігрівають дитину.

**Склерема новонароджених** (*sclerema neonatorum*). Це тяжке захворювання, що характеризується дифузним ущільненням шкіри, при якому вона не припухає й при натисканні ямка не утворюється. Спостерігається у кволих недоношених дітей у стані зневоднення. Виявляють на третій-п'ятий день життя.

**Етіопатогенез** залишається невідомим. Існує думка, що як склерема, так і склередема є своєрідним колагенозом новонароджених. В етіології

цього захворювання важливе значення має тривале переохолодження, проте склерема може виникнути й при сепсисі та токсикозах.

**Клінічно** від самого початку з'являється ущільнення на обличчі та гомілках, потім воно поширюється на стегна, сідниці, тулуб, верхні кінцівки. Вільними від ураження залишаються підошви, долоні, у хлопчиків калитка. Шкіра нагадує щільний твердий натягнутий холодний панцир, у складку не береться. На уражених ділянках обличчя подібне до маски, розвивається нерухомість суглобів. Загальний стан дитини тяжкий. В однієї й тієї самої дитини можна одночасно побачити склерему та склереду, тому в ряді випадків виникають труднощі при проведенні диференційної діагностики.

**Лікування й профілактику** здійснюють за аналогією зі склередою.

**Підшкірний (вогнищевий) некроз жирової тканини новонароджених** (*adiponecrosis subcutanea neonatorum*). Характеризується появою в підшкірній жировій клітковині обмежених щільних інфільтратів або вузлів завтовшки 1–2 см й діаметром від 1 до 6 см, а інколи до долоні дитини.

На обмежених ділянках шкіри, найчастіше на кінцівках, сідницях, спині, плечах та обличчі (на щоках) на першому-другому році життя розвиваються одиничні або множинні глибокі та щільні вузли. На спині товщина їх може сягати 1–1,5 см. Шкіра над вузлами спочатку фіолетово-червона й по мірі розвитку процесу стає блідою. Утворені вузли неболючі, уражені ділянки на шкірі розміщено симетрично над виступами кісток таза, потилиці, задньої поверхні кінцівок. Оскільки новонароджений лежить переважно на спині, на цих ділянках розвивається капілярний стаз і погіршується постачання кров'ю підшкірної жирової тканини, що призводить до її некрозу. Інфільтрати найчастіше самостійно розсмоктуються через 3–5 місяців, але іноді вони можуть розм'якшуватися в центрі з виділенням незначної кількості кашкоподібної білої маси. Загальний стан дитини не порушено. Перебіг хвороби доброякісний.

**Диференційну діагностику** слід проводити стосовно склередеми, склереми, а також набряку шкіри новонароджених.

Підшкірний некроз жирової тканини не треба змішувати з адипонекрозом, який проявляється у дітей старшого віку на щоках, лобі, підборідді під впливом холоду.

**Етіопатогенез** захворювання залишається невивченим. Висловлено думку, що головними його причинами є механічні чинники й охолодження, які призводять до парезу капілярів. Можливо, пологова травма й охолодження є пусковим механізмом, що активує ланцюгову реакцію біохімічних змін, перш за все вивільнення з пошкоджених клітин ферментів і тимчасове порушення обміну ліпідів у шкірі, що призводить до зміни їхнього хімічного складу. На підставі цього вважають, що адипонекроз є есенціальним захворюванням молодшої жирової тканини в новонароджених із тимчасовим порушенням ліпідного обміну.



Дітей треба тримати в теплі. Позитивний ефект дають теплові процедури, УВЧ-терапія, солюкс, сухі ватні пов'язки. При поширеному процесі призначають вітамін Е впродовж одного-двох місяців, а також преднізолон усередину з розрахунку 1 мг на 1 кг маси тіла протягом 2–3 тижнів із дальшим поступовим зниженням дози.

**Профілактика** полягає в обереганні новонародженого від охолодження, а якщо таке трапилося, треба вводити аевіт внутрішньом'язово по 0,1 мл двічі на добу протягом 7 днів і зігрівати дитину.

**Пітниця** (*miliaria seu sudamina*). Серед захворювань потових залоз пітниця за частотою посідає перше місце. Вона виникає внаслідок підвищеної секреції потових залоз і спостерігається при раптовому та сильному потовиділенні, особливо у вгодованих дітей грудного й молодшого віку. При цьому розвивається висипка, що складається зі згрупованих або розсіяних множинних везикул і дрібних папул червоного, білого та жовтого кольору. Появу їх пов'язано з перегріванням дитини через надмірне закутування в сильну спеку. Пітниця може слугувати входними воротами для стрептококової та стафілококової інфекції. У дітей грудного й молодшого віку спостерігаються кристалічний, червоний, білий та жовтий різновиди пітниці.

При **кристалічній пітниці** (*miliaria cristallina*) дрібні везикули з прозорим умістом розташовані в роговому шарі епідермісу. Піт затримується у вивідних протоках потових залоз. Шкіру, яка оточує пухирці, не змінено. Проіснувавши кілька днів, вони висихають і викриваються лусочкокірочками.

**Червона пітниця** (*miliaria rubra*) супроводжується появою червоних папул, оточених запальним віночком. Вона виникає після різкого перегрівання дитини або в період лихоманки при інфекційних хворобах. У центрі запальних папул утворюються невеличкі везикули з мутним умістом. Вподобана локалізація їх – тулуб, шия, складки шкіри.

**Біла пітниця** (*miliaria alba*) вирізняється молочно-білим кольором везикул, що зумовлено вторинним інфікуванням умісту їх стафілококами.

**Жовта пітниця** (*miliaria flava*) характеризується утворенням інтраепітеліальних везикул із жовтуватим гнійним умістом. Пітниця спостерігається (як один із важливих симптомів) при акродинії (хворобі Фейера).

Лікування полягає в усуненні дефектів догляду й застосуванні ванн із розчином марганцевокислого калію з дальшим припудрюванням тальком.

**Омфаліт.** Пупкова ранка після відпадання пуповини загоюється наприкінці другого – на початку третього тижня життя. Якщо ж запальний процес унаслідок інфікування ранки поширюється на шкіру й підшкірну клітковину в окружності пупка, тоді мова йде про омфаліт. Шкіра навколо еритематозна й інфільтрована, набрякла, пупок випинається. У радіально-

му напрямку виявляють сині тонкі смужки розширених вен із явищами лімфангіту, поряд із синіми смужками видно червоні. Зазвичай явища омфаліту швидко минають, однак у тяжких випадках розвиваються сепсис і перитоніт.

У легких випадках лікування полягає в промиванні ранки перекисом водню, 1–2% розчинами анілінових барвників, 5% розчином марганцево-кислого калію, обережному ультрафіолетовому опроміненні. При поширенні процесу в глибину та на окружність пупка призначають загальне лікування із застосуванням антибіотиків.

**Себорейний дерматит раннього дитячого віку** (*dermatitis seborrhoides*). Виникає на першому-другому тижні життя (інколи в кінці першого місяця) й зникає під впливом раціональної терапії не пізніше від третього місяця життя.

Характерними ознаками себорейного дерматиту в перші три місяці є схильність патологічного процесу до поширення по поверхні шкіри аж до розвитку повної еритродермії з частим поєднанням шкірного процесу з диспептичними явищами.

Хворих на себорейний дерматит дітей у перші три місяці життя поділяють на три групи залежно від поєднання уражень шкіри із загальними явищами:

1) діти з нормальним або близьким до норми приростом ваги без диспептичних явищ та без особливого порушення загального стану й зі шкірними явищами псоріазоподібного типу та слабкою схильністю до еритродермії;

2) дистрофічні грудні діти без диспептичних явищ (або з ледь вираженими) із сильно підкресленою схильністю до еритродермії та вираженими середньою мірою загальними явищами;

3) диспептичні грудні діти з різним ступенем порушень, сильно поширеними (аж до повної еритродермії) шкірними проявами й сильно вираженими загальними явищами.

Загальноновизнаної теорії етіології та патогенезу себорейного дерматиту немає. У розвитку захворювання важливого значення надають сенсibiliзуючому впливу екзогенних чинників, перше місце серед яких посідають інфекційні агенти при виражених порушеннях білкового, вуглеводного, жирового й мінерального обміну, браку деяких вітамінів (А, В<sub>1</sub>, В<sub>6</sub>, С, Е, фолієвої кислоти, біотину) та фагоцитарної активності у зв'язку з дефіцитом фракції С<sub>6</sub> сироваткового комплексу. Для появи цього захворювання потрібна наявність певної схильності до нього.

За клінічним перебігом вирізняють три ступені тяжкості себорейного дерматиту – легку, середньотяжку й тяжку. Себорейний дерматит у грудному й дитячому віці відповідає себорейній екземі дорослих, однак має специфічні особливості, пов'язані з віком. Стійкими та постійними ознаками

всіх клінічних форм себорейного дерматиту є почервоніння й запалення, зазвичай без мокнуття шкіри та без утворення папул і везикул. Для всіх клінічних форм цього дерматозу на всіх етапах розвитку обов'язковим є дрібне паракератотичне лущення, яке нагадує лущення із сірувато-жовтими жирними лусочками при себорейній екземі в дорослих. Патологічний процес локалізується на початкових стадіях у складках, на обличчі й волосистій частині голови, потім набирає поширеного характеру. Себорейний дерматит може проявлятися у вигляді молочної кірочки, опрілості, еритеми сідниць, десквамативної еритродермії Лейнера–Муссу. Відмінністю клінічного перебігу себорейного дерматиту в ранньому віці від себорейного дерматиту в пізнішому дитячому віці є схильність до генералізації процесу на шкірі та розвитку еритродермії з диспептичними явищами.

При *легкій формі* загальний стан не потерпає. Процес на шкірі локалізується переважно в складках і проявляється у вигляді почервоніння, помірної інфільтрації шкіри та висівкоподібного лущення на волосистій частині голови.

При *середньотяжкій формі* лущення й почервоніння реєструють, окрім складок, на шкірі тулуба та кінцівок; на волосистій частині голови – виражене почервоніння, інфільтрація. Зазначають блювота в поєднанні з рідким випорожненням 3–4 рази на добу, порушується загальний стан дитини, яка стає неспокійною, погано спить.

*Тяжка клінічна форма себорейного дерматиту* характеризується поширеним ураженням шкіри (до 2/3 площі тіла) у вигляді почервоніння, інфільтрації, висівкоподібного лущення. У природних складках (завушних, шийних, стегнових, пахових) спостерігаються яскраве почервоніння, мацерація, тріщини. На волосистій частині голови на початкових стадіях на тлі почервоніння з'являються тоненькі лусочки, які щільно прилягають до шкіри на тімені, а далі процес поширюється на всю волосисту частину голови, лоб, скроні, потилицю, обличчя. Розвиваються запальні явища, інфільтрація шкіри. Загальний стан дитини порушується. Спостерігаються диспепсія, рідкі випорожнення й навіть блювота, наростають анемія та диспротеїнемія за рахунок зниження кількості альбумінів.

При легкій формі себорейного дерматиту достатньо зовнішнього лікування з використанням дезінфікувальних та кератопластичних засобів у вигляді присипок, паст, кремів, а також змащування уражених ділянок водними розчинами анілінових барвників (1% розчини метиленового синього, діамантового зеленого, фулорцину). Усередину призначають вітаміни групи В й аскорбінову кислоту. Комплексне лікування з використанням коротких курсів антибіотиків, введення глюкози з аскорбіновою кислотою, альбуміну, плазми крові, гаммаглобуліну, вітамінів проводять при тяжкій та середньотяжкій формі захворювання.

Після поліпшення загального стану хворих і зникнення проявів на шкірі при всіх клінічних формах себорейного дерматиту призначають загальне ультрафіолетове опромінення (до 15–20 сеансів).

**Десквамативна еритродермія Лейнера–Муссу** (*erythrodermia desquamativa*). Кожен з описаних вище варіантів себорейного дерматиту може перейти в генералізовану форму цього захворювання – десквамативну еритродермію Лейнера–Муссу. Вона уражає виключно дітей перших трьох місяців життя й не зустрічається в інших вікових групах. Етіопатогенез цієї хвороби невідомий.

Захворювання розвивається переважно в перші три-чотири тижні життя, рідше у віці понад один місяць. Еритродермія має такі етапи розвитку. Після появи попрілостей, сідничної еритеми або розвитку еритемато-сквамозних явищ на волосистій частині голови процес продовжує поширюватися. Навколо первинних вогнищ утворюються папули та бляшки, які зливаються з вогнищем ураження. На сусідніх ділянках шкіри виникає нова висипка, яка зберігає характерні ознаки – почервоніння й лущення, проте лусочки мають особливий вигляд – вони сірувато-білі або жовтувато-білі, жирні й легко відокремлюються від шкіри. Для десквамативної еритеми характерне ураження всієї без винятку шкіри протягом короткого часу (кількох днів), але здебільшого подекуди залишаються неуразнені ділянки. Спостерігаються випадки, коли еритродермія є першим та єдиним симптомом себорейного дерматиту.

Загальний стан дітей тяжкий через поширеність процесу й такі порушення, як значні диспептичні розлади (часте блювання, часте й рідке випорожнення), зниження маси тіла аж до гіпотрофії третього ступеня, появу стійких набряків, особливо помітних на ногах і попереку. У таких дітей розвиваються гіпохромна анемія, лейкоцитоз, гіпоальбумінемія з диспротеїнемією, спостерігається підвищення хлоридів у крові. Характерною ознакою десквамативної еритродермії є приєднання ускладнень – отиту, пневмонії, пієлонефриту, блефариту, кон'юнктивіту, множинних абсцесів, флегмон із некрозом м'яких тканин і розвиток тяжкого токсико-септичного стану.

Диференційну діагностику проводять із вродженою іхтіозоподібною еритемою, яка розвивається одразу після народження, псоріазом, ексфолювативним дерматитом Ріхтера.

Результати лікування залежать від правильної оцінки етіологічних та патогенетичних чинників в окремій дитини; таку оцінку можна зробити на підставі добре зібраного анамнезу, правильного морфологічного й топографічного діагнозу, чіткого уявлення про побутові умови маленького пацієнта й догляд за ним. Лікувальні заходи можна поділити на дві групи – місцеве (дієтичне) й загальне (медикаментозне) лікування. Місцеве лікування має на меті зняття подразнення шкіри та боротьбу з інфекцією. Дієта повинна

забезпечити правильний приріст ваги та вплив на діяльність шлунково-кишкового тракту.

Для санації вогнищ інфекції потрібна раціональна антибактеріальна терапія з використанням антибіотиків протягом 10–15 днів. Використовується стимулювальна терапія шляхом введення альбуміну, гаммаглобуліну, поліглобуліну, трансфузії плазми та крові. При септико-токсичному стані призначають регідратаційну терапію протягом 1–2 діб (внутрішньовенно 5–10% розчин глюкози з розчином Рінгера, 5% розчин альбуміну), біологічні препарати (біфідумбактерин, лактобактерин), вітаміни. Харчування матері грудної дитини повинно бути достатньо калорійним. Їй призначають вітаміни С, В, 3,44% розчин ретинолу ацетату в олії (100000 МЕ в 1 мл) по 15–20 крапель на добу протягом 1–1,5 місяця.

Зовнішнє лікування проводять за тими ж самими принципами, що й при себорейному дерматиті.

Прогноз при своєчасному та раціональному лікуванні сприятливий. Профілактику треба здійснювати ще в антенатальному періоді шляхом уживання вагітною полівітамінів препаратів місячними циклами з перервою 1,5–2 місяці й раціонального харчування майбутньої матері.

1. Зазначте характерну реакцію шкіри новонародженого на вплив зовнішнього середовища:
  - A. Припухлість молочних залоз
  - B. Монгольські плями
  - C. Фізіологічна еритема
  - D. Пухирне імпетіго
  - E. Усе перераховане є правильним
2. Проявами гормонального кризу в новонароджених є:
  - A. Vernix caseosa
  - B. Припухлість молочних залоз
  - C. Лососеві плями
  - D. Монгольські плями
  - E. Усе перераховане є правильним
3. Для адипонекрозу характерною є поява:
  - A. Папул
  - B. Екскоріацій
  - C. Щільних інфільтратів
  - D. Ліхеніфікацій
  - E. Усе перераховане вище не є правильним
4. Зазначте невластиву підшкірному адипонекрозу ознаку:
  - A. Ураження лімфатичних вузлів
  - B. Поява уртикарних елементів висипки
  - C. Поява вузлів
  - D. Виражений свербіж
  - E. Усе перераховане є правильним, окрім появи вузлів
5. Десквамативна еритродермія Лейнера-Муссу вражає виключно дітей у віці:
  - A. Перші три місяці життя
  - B. Від 3 до 6 місяців
  - C. Від 6 місяців до одного року
  - D. Від 1 до 3 років
  - E. Усе перераховане вище є правильним
6. Десквамативну еритродермію Лейнера-Муссу слід диференціювати з:
  - A. Вродженою іхтіозиформною еритемою
  - B. Псоріазом
  - C. Ексфоліативним дерматитом Ріхтера
  - D. Усе перераховане вище не є правильним
  - E. Усі відповіді правильні
7. При склеремі здебільшого уражено:
  - A. Волосяні фолікули
  - B. Шкіру навколо нігтів
  - C. Гомілки
  - D. Слизові оболонки порожнини рота
  - E. Усе перераховане вище є правильним
8. Важливою ознакою склереми при диференційній діагностиці є тенденція до:
  - A. Генералізації ущільнення
  - B. Порушення загального стану
  - C. Ямка при натисканні на шкіру не утворюється
  - D. Усе перераховане вище є правильним
  - E. Усе перераховане є правильним, окрім генералізації ущільнення
9. Для пітниць другої стадії характерно:
  - A. Помірне почервоніння
  - B. Різко виражене запалення зі зливними ерозіями
  - C. Виражене почервоніння з одиничними ерозіями
  - D. Наявність виразок
  - E. Усе перераховане вище не є правильним
10. Сосочковий шар дерми в новонароджених найбільш виражено:
  - A. На обличчі
  - B. На долонях
  - C. На підшвах
  - D. На долонях і підшвах
  - E. Усе перераховане вище є правильним

**Завдання 1.** У хлопчика на п'ятий день після народження мама виявила в ділянці лопаток і сідниць темні із синюватим відтінком неінфільтровані плями, які не зникають при натисканні.

- а) Що можна запідозрити у хлопчика:
- А. Фізіологічну еритему новонароджених
  - В. Токсичну еритему
  - С. Монгольські плями
  - Д. Лососеві плями
  - Е. Темну лінію

б) Якою має бути тактика лікаря?

**Завдання 2.** У двомісячної дитини на тлі загальних явищ у вигляді блювання та випорожнення кишечника 3–4 рази на добу виявлено почервоніння шкіри в ділянці складок тулуба, а також кінцівок. На волосистій частині голови шкіра яскраво-червона інфільтрована з вираженим лущенням.

- а) Яке захворювання можна запідозрити:
- А. Екسفоліативний дерматит
  - В. Токсичну еритему
  - С. Себорейний дерматит
  - Д. Пітницю
  - Е. Лососеві плями

б) Яке лікування треба призначити?

**Завдання 3.** У недоношеної дитини в пологовому будинку на третій день життя з'явилося ущільнення шкіри в ділянці обличчя й гомілок, яке через добу поширилося на стегна, тулуб і верхні кінцівки. Шкіра на уражених ділянках нагадує твердий натягнений холодний панцир і не береться в складку.

а) Поставте попередній діагноз:

- А. Склередема
- В. Склерема
- С. Адипонекроз
- Д. Підшкірний набряк
- Е. Склеродермія

б) Якою повинна бути тактика лікаря?

**Завдання 4.** У хлопчика на п'ятий день після народження з'явилася припухлість молочних залоз розміром із вишню. При натисканні на залозу з неї виділяється рідина, подібна до молока.

а) Проявом чого є така клініка:

- А. Гормонального кризи
- В. Злоякісної пухлини
- С. Пологової травми
- Д. Склередеми
- Е. Токсичної реакції

б) Яка причина захворювання?

**Завдання 5.** У двомісячного хлопчика на потилиці, переніссі, попереку спостерігаються плями темно-синього кольору, які не зникають при натисканні. На переніссі вони утворюють схожу на літеру V фігуру, спрямовану в бік лоба.

а) Про яке захворювання йде мова:

- А. Телеангіектазії
- В. Монгольські плями
- С. Фізіологічна еритема
- Д. Пологова травма
- Е. Геморагічна хвороба новонароджених

б) На які моменти при діагностиці слід звернути увагу?

## СПИСОК РЕКОМЕНДОВАНОЇ ЛІТЕРАТУРИ

**I. Основна навчальна література**

1. Кожные и венерические болезни: Руководство для врачей в 4 т. / Под ред. Ю.К. Скрипкина. – М.: Медицина, 1995. – Т. 3. – 447 с.
2. Савчак В.І., Галникіна С.О. Практична дерматологія. Навчальний посібник. – К.: Укрмедкнига, 1998. – 508 с.
3. Суворова К.Н., Куклин В.Т., Рукавишнікова В.М. Детская дерматовенерология: Руководство для врачей. – Казань: Татполиграф, 1996. – 440 с.

**II. Додаткова навчальна література**

1. Гольдштейн Л.М., Ткач В.С. Методи і методики обстеження хворих на шкірні та венеричні хвороби – Івано-Франківськ: Нова зоря, 2004. – 140 с.

2. Дерматовенерология // За редакцією В.П. Федотова, А.Д. Дюдюна, В.І. Степаненка. – Дніпропетровськ-Київ: Свідлер, 2008. – 600 с.
3. Мавров И.И. и соавторы. Основы диагностики и лечения в дерматологии и венерологии. – Харьков: Факт, 2007. – 800 с.
4. Романенко И.М. и соавторы. Лечение кожных и венерических болезней. – М.: Медицина, 2006. – 884 с.

**III. Методична література**

Методичні основи підготовки та проведення навчальних занять у медичних вузах III–IV рівня акредитації відповідно до теми, розроблені у вищих навчальних закладах згідно з «Положенням про кафедру».

**Відповіді на питання першого рівня складності**

1 – С; 2 – В; 3 – С; 4 – Е; 5 – А; 6 – Е; 7 – С; 8 – D; 9 – С; 10 – D

**Відповіді на питання другого та третього рівнів складності**

1а – С; 2а – С; 3а – В; 4а – А; 5а – А



## Новоутворення шкіри

### НАВЧАЛЬНІ ТА ВИХОВНІ ЦІЛІ

- Вирізняти пухлини шкіри поміж інших дерматозів
- Визначати класифікацію та патогенетичні ланки виникнення новоутворень шкіри
- Оцінити перебіг різних новоутворень шкіри
- Виробити тактику діагностики й лікування новоутворень шкіри

### ЗНАТИ:

- ймовірні причини та механізм виникнення новоутворень шкіри;
- класифікацію цих захворювань;
- методи діагностики новоутворень шкіри;
- ознаки трансформації передраку шкіри в новоутворення зі злоякісним перебігом;
- основні анатомо-гістологічні зміни структурних елементів шкіри в разі виникнення новоутворень;
- принципи лікування передраку та злоякісних новоутворень шкіри;
- заходи профілактики виникнення пухлин шкіри й переродження передраку в злоякісні новоутворення.

### УМІТИ:

- визначати основні макроскопічні прояви пухлин – папулу, горбик, вузол, виразку, інфільтрат і кісту;
- провести пальпацію, дерматоскопію та оцінити результати їх;
- визначати гістогенез новоутворень шкіри на підставі мікроскопічної картини;
- вирізняти новоутворення шкіри із доброякісним та злоякісним перебігом за клінічними ознаками й характером росту;
- визначати клінічні ознаки метастазів, пояснювати механізм утворення їх та ймовірні шляхи метастазування (лімфогенний, гематогенний, периневральний);
- прогнозувати наслідки доброякісних і злоякісних новоутворень шкіри.

Стан шкіри – показник здоров'я людського організму. Завдяки своєрідній будові та багатогранності функцій вона є надзвичайно уразливою й за різноманітністю патологічних процесів посідає перше місце поміж інших органів. Особливу групу серед дерматозів становлять новоутворення шкіри, які можуть розвинутися первинно чи як наслідок метастазів. І це не випадково, адже шкіра є імунним органом і має протипухлинну функцію, порушення якої сприяє розвитку пухлин.

Злоякісні новоутворення шкіри посідають провідне місце серед пухлин людини, поступаючись лише пухлинам легень. Жінки й чоловіки хворіють однаково часто, переважно в похилому віці.

**Патогенез.** Причини виникнення новоутворень узагалі й новоутворень шкіри зокрема не з'ясовано. Новоутворення шкіри розвиваються внаслідок надмірної регенерації, гіперплазії, проліферації та метаблазії клітин шкіри. Найактуальнішою є мультифакторна теорія виникнення пухлин, яка враховує вплив на шкіру різноманітних мутагенів. Виділяють такі чинники ризику розвитку новоутворень шкіри:

- фізичні: інсоляція (нині вважається головним канцерогенним чинником) – у 90% випадків пухлини шкіри виникають на її відкритих ділянках; іонізувальне та рентгенівське випромінювання; виробничі канцерогенні чинники (вугілля, вугільна смола, асфальт, арсен); куріння;
- неспецифічні патологічні процеси шкіри з явищами регенерації: незагойні виразки, нориці, рубці після опіків, травми, трофічні розлади, пов'язані із впливом різних фізичних та хімічних чинників;
- імунодефіцитні стани: ВІЛ-інфекція, тривале вживання імунодепресантів після трансплантації органів і т. ін.;
- вірусні: папіломавірус людини (HPV), зокрема розвиток бородавчастої епідермодисплазії пов'язують із 5-м і 8-м типом HPV, карциноми шкіри зовнішніх статевих органів та періанальної ділянки – із 16-м і 18-м типом HPV;
- спадкові: схильність до гіперкератозів, наявність множинних невусів тощо;
- антропометричні: білий колір шкіри, руде або світле волосся, блакитні чи сірі очі;
- старіння шкіри.

## Класифікація новоутворень шкіри

### 1. Передраки

*Факультативні передраки* – це хвороби шкіри, з яких за умови своєчасного лікування новоутворення шкіри зі злоякісним перебігом розвиваються рідко. До них відносять шкірний ріг, кератози, новоутворення з доброякісним перебігом (папіломи, фіброми, аденоми, кератоакантоми), судинні та пігментні невуси, хронічні запальні процеси шкіри, післяопікові рубці та ін.

*Облігатні передраки* – це новоутворення шкіри, які завжди набувають злоякісного перебігу. До них належать пігментна ксеродерма, хвороба Боуена, еритроплазія Кейра, хвороба Педжета.

2. Новоутворення шкіри з незлоякісним (доброякісним) перебігом

3. Новоутворення шкіри зі злоякісним перебігом:

- базальноклітинний рак (базаліома);
- плоскоклітинний рак (спіноцелюлома);
- метастатичний рак;
- меланома;
- саркома шкіри.

## ФАКУЛЬТАТИВНІ ПЕРЕДРАКИ ТА НОВОУТВОРЕННЯ ШКІРИ З НЕЗЛОЯКІСНИМ (ДОБРОЯКІСНИМ) ПЕРЕБІГОМ

### Старечий кератоз

**Старечий кератоз** (*keratosis senilis*), синоніми: віковий кератоз, сенільна кератома, сонячний, або актинічний, кератоз, – передракове захворювання шкіри, яке характеризується обмеженими щільними гіперкератотичними вогнищами на ділянках, які найчастіше зазнають інсоляції.

**Епідеміологія.** Захворювання частіше розвивається в літніх чоловіків білої раси у відповідь на багаторічний постійний вплив інсоляції.

**Клініка.** На шкірі обличчя, шиї, верхніх кінцівок з'являються невеличкі плоскі бляшки сірувато-жовтуватого кольору круглої чи овальної форми із шорсткою поверхнею. Вони вивищуються над рівнем шкіри та бувають одиничні (солітарні) й множинні. Із часом новоутворення ущільнюються, при насильному відокремленні лусочок під ними можуть з'являтися краплі крові. Суб'єктивно старечий кератоз супроводжується свербіжем. Новоутворення самостійно не зникає. При постійній травматизації або нераціональному лікуванні може трансформуватися в злоякісну пухлину.

**Патоморфологія.** При гістологічному дослідженні виявляють нерівномірну проліферацію росткового шару епідермісу, акантоз і гіперпаракератоз, окремі ділянки папіломатозу. Малігнізація кератоми супроводжується вираженим атипізмом клітин, активацією мітозу.

**Диференційна діагностика.** Старечий кератоз слід диференціювати із себорейним кератозом хворобою, Боуена, вульгарною бородавкою.

**Лікування та профілактика.** Кератолітичні засоби можна використувати лише на початкових стадіях розвитку сенільної кератоми та перед

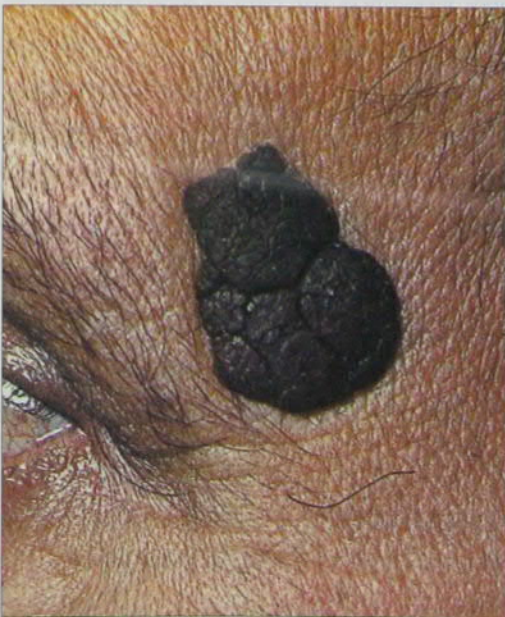кріодеструкцією. Сформоване новоутворення видаляють хірургічно або застосовують промені неодимового лазера, кріодеструкцію. Рекомендовано використовувати на відкритих ділянках тіла сонцезахисні креми, зокрема «Антигеліос XL SPF 50+» та ін. Прогноз сприятливий.

## Себорейний кератоз

**Себорейний кератоз** (*keratosis seborrhoicum*), синоніми: кератома себорейна, кератопапілома, себорейне зроговіння, себорейна бородавка, стареча бородавка, – доброякісне епідермальне новоутворення шкіри, яке складається з клітин базального шару епідермісу або кератиноцитів поверхневої частини волосяного фолікула.

**Епідеміологія.** Себорейний кератоз зустрічається переважно в осіб старшого віку (понад 50 років), але може бути й у молодих людей та навіть у дітей. Пухлина розвивається повільно й повністю сформовується через десятиліття. Вона виникає на вкритих волоссям ділянках шкіри, багатих на сальні залози.

**Клініка.** Клінічно себорейний кератоз має вигляд обмеженої жовто-коричневої плями незначного розміру. Із часом плями можуть збільшуватися в розмірах (досягати 4–6 см) і зростати кількісно (до кількох десятків). Поверхня їх бородавчата з жирними кірками, які легко знімаються. Плями поступово вивищуються над рівнем шкіри, ущільнюються й набувають темно-коричневого та чорного забарвлення. Себорейний кератоз рідко малігнізується. При дерматоскопії ознаки переродження у злоякісну пухлину відсутні.



**Патоморфологія.** При патогістологічному дослідженні виявляють папіломатоз, акантоз, проліферацію базальних клітин епідермісу (базалоїдів), рогові кісти, скупчення меланіну. У верхніх шарах епідермісу є вогнища гіперкератозу.

**Діагностика.** Встановлення діагнозу ґрунтується на клінічних проявах, гістологічних змінах і результатах дерматоскопії. Себорейний кератоз слід диференціювати з простими бородавками, меланоцитарними невусами, меланоною, базаліоною, старечим (сонячним) кератозом, нумулярною екземою.

Рис. 22.1. Себорейний кератоз.

**Лікування.** Із терапевтичних заходів застосовують кріодеструкцію та/чи кюретаж, лазеротерапію, радіохвильове видалення. Прогноз сприятливий.

## Шкірний ріг

**Шкірний ріг** (*corniu cutaneum*), синоніми: рогова кератома, акрохордон, фіброкератома, кератома Унни, – передракове захворювання шкіри, яке характеризується виникненням епітеліального новоутворення з клітин шипуватого шару епідермісу. Сьогодні цю патологію розглядають як варіант актинічного кератозу.

**Епідеміологія.** Захворювання найчастіше розвивається в осіб білої раси й локалізується переважно в ділянках постійної травматизації.

**Клініка.** Клінічно хвороба проявляється виростом у вигляді рогу розміром від кількох міліметрів до кількох сантиметрів. Шкірний ріг складається зі щільно спресованого кератину, виникає переважно на відкритих ділянках шкіри, чому сприяє постійна травматизація їх.

Виріняють *первинний шкірний ріг*, який виникає на раніше не зміненій шкірі, та *вторинний*, що розвивається на тлі таких хронічних дерматозів, як туберкульоз шкіри, еритематоз, вікова кератома та ін. Перебіг шкірного рогу доброякісний, малігнізація відбувається рідко.

**Патоморфологія.** При патогістологічному дослідженні можна виявити виражений гіперкератоз, акантоз, гранулематоз.

**Діагностика.** Діагностика ґрунтується на клінічних проявах і характерних гістологічних змінах епідермісу. Шкірний ріг слід диференціювати із роговим типом кератоакантоми, плоскоклітинним раком, старечою кератоною.

**Лікування.** Терапевтичні заходи включають видалення шкірного рогу в межах здорової тканини хірургічним методом, кріодеструкцію, електроекцизію. Прогноз сприятливий.

## М'яка фіброма

**М'яка фіброма** (*fibroma molle pendulum*), синоніми: фібропапілома, акрохордон, фіброепітеліальний поліп, – новоутворення сполучної тканини з доброякісним перебігом.

**Епідеміологія.** Частіше зустрічається в жінок.

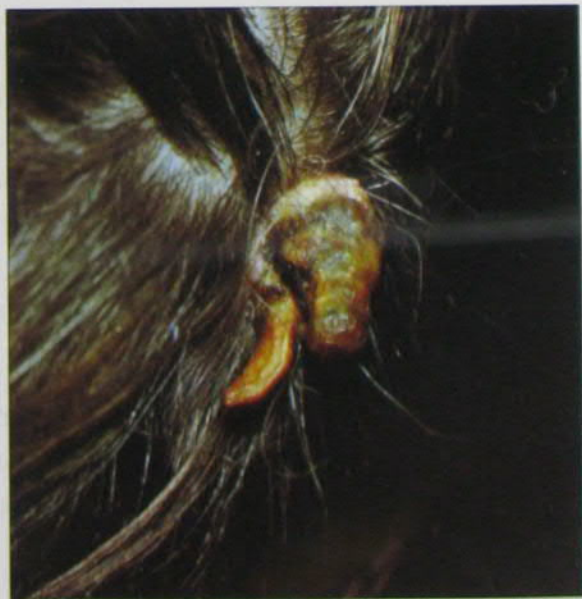

Рис. 22.2. Шкірний ріг.

**Клініка.** Новоутворення має м'яку консистенцію, круглу чи овальну форму, різну величину, рожевий або темно-коричневий колір. М'яка фіброма розміщена на ніжці. Шкіра над нею зморшкувата. Пухлина буває одиничною, рідше множинною та має мішкоподібний вигляд, локалізується найчастіше на шиї, передній поверхні грудей, спині, в пахвових і пахових складках.

**Патоморфологія.** При патогістологічному дослідженні спостерігається скупчення тонких пучків колагенових волокон, між якими розміщено міжклітинну речовину й клітини фібробластичного ряду. Еластичні волокна відсутні. М'яка фіброма багата на капіляри. Зустрічаються зони набряку, вогнищеві скупчення гемосидерину, запальні інфільтрати, ділянки склерозу та гіалінозу. Наявна атрофія епідермісу й розростання сполучної тканини. Фіброму чітко відмежовано від навколишньої дерми.

**Діагностика та диференційна діагностика.** Захворювання діагностують на основі характерних гістологічних змін. М'яку фіброму слід диференціювати із фібропапіломою та папіломою.

**Лікування.** Для лікування м'яких фібром найчастіше використовують хірургічне видалення й електроексцизію. Прогноз сприятливий. Після видалення зазначене новоутворення не рецидивує.

## Дерматофіброма

**Дерматофіброма** (*dermatofibroma*), синоніми: тверда, або щільна, фіброма шкіри, гістіоцитома, фіброксантома, – доброякісна сполучнотканнна пухлина шкіри, яка найчастіше виникає на кінцівках у вигляді внутрішньошкірного вузла, що нагадує кнопку.

**Епідеміологія.** Частіше зустрічається в дорослих жінок.

**Клініка.** Клінічно дерматофіброма характеризується наявністю вузлика (солітарного, рідше множинного) округлої форми, щільної консистенції й темно-коричневого кольору. Має гладеньку поверхню. Розмір – від 0,2 до 1,5 см. При пальпації виявляють фіксований у межах шкіри твердий «гудзик», який переміщується вздовж підшкірного жирового шару. При стисканні між двох пальців утворюється заглибина нижче від рівня навколишньої шкіри. Інколи спостерігаються свербіж, болочість при натисканні.

**Патоморфологія.** При патогістологічному дослідженні виявляють скупчення дозрілих і молодих колагенових волокон, розміщених у різних напрямках, фібробласти й велику кількість дрібних капілярів, периваскулярний набряк. В окремих дерматофібромах наявні скупчення гістіоцитів, ці пухлини називають гістіоцитомами.

**Діагностика.** Діагностика проводиться на основі клінічного та гістологічного досліджень. Дерматофіброму слід диференціювати з меланомою,

дерматофібросаркомою, ксантоматозом, себорейним кератозом, саркомою Капоші, келоїдними рубцями.

**Лікування.** Показано хірургічне лікування, електроексцизію, кріодеструкцію. Пухлина росте повільно – від кількох місяців до одного року. Може зберігатися незмінною десятиліттями, рідко трапляється спонтанна дегенерація її.

## Кератоакантома

**Кератоакантома** (*keratoacanthoma*), синоніми: сальний моллюск, роговий моллюск, псевдоепітеліома, пухлинний кератоз, епітеліоподібна верукома Гужеро, – доброякісна пухлина епідермісу, що розвивається із сальних залоз та волосяних фолікулів і характеризується наявністю напівсферичного вузла з кратероподібною заглибиною в центрі, заповненою роговими масами. Кератоакантома може бути паранеопластичним проявом новоутворень внутрішніх органів, особливо органів шлунково-кишкового тракту. Нерідко локалізується на обличчі й нагадує плоскоклітинний рак шкіри.

**Епідеміологія.** Кератоакантома виникає переважно в осіб похилого віку на шкірі обличчя, шиї, кінцівок, рідше на інших ділянках шкіри. Удвічі частіше зустрічається у білих чоловіків, старших від 50 років. Представники негроїдної та монголоїдної раси хворіють рідше.

**Етіологія.** Етіологію з'ясовано не повністю. Висловлено припущення щодо вірусного походження захворювання, зокрема зв'язку з папіломавірусом людини типів 9, 16, 19, 25 і 37. Можливий сімейний характер з успадкуванням за аутосомно-домінантним типом.

**Клініка.** Клінічно кератоакантома характеризується наявністю щільної екзофітної пухлини напівсферичної форми розміром до 20 мм в діаметрі з кратероподібною заглибиною у центрі (псевдовиразкою), вкритою роговими масами сіро-коричневого кольору, які легко знімаються. Краї новоутворення валикоподібні, рельєф шкіри на них згладжено. Пухлина має здатність до швидкого прогресуючого росту, проте схильна до самочинної регресії. Виділяють типову й атипові клінічні форми кератоакантоми – гігантську (діаметр понад 20 мм), грибоподібну (плоский чи опуклий вузол без заглибини, рівномірно вкритий ро-

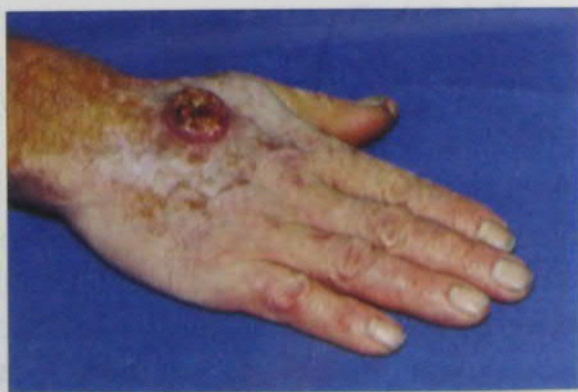

Рис. 22.3. Кератоакантома.

вими масами), кератоакантому у формі шкірного рогу (пухлина має центральний кратер, вкритий роговими масами, що нагадують шкірний ріг), мультинодулярну (пухлина розвивається з кількох ізольованих чи зливних кратерів), відцентрову (має швидкий відцентровий ріст до 20 см в діаметрі з утворенням у центрі рубця, із зовнішнього боку якого наявна валикоподібна зона з телеангіектазіями), верукозну (поверхню вкрито товстим шаром лусочок), піднігтьову (утворення на нігтьовому ложі вузла, який відшаровує нігтьову пластинку).

**Патоморфологія.** При патогістологічному дослідженні в матеріалі виявляють виражений гіперкератоз, паракератоз, дискератоз і псевдокарциноматозну гіперплазію епідермісу. У зрізі по контуру кератоакантоми епідерміс потовщено та вдавнено у вигляді кратера, заповненого роговими масами. Плоскоепітеліальні тяжі з клітин шипуватого шару глибоко проникають у дерму, руйнуючи базальну мембрану. У клітинах помітні поліморфізм і гіперхроматоз ядер. Дискератоз переходить у патологічне зроговіння, що нагадує гістологічну картину плоскоклітинного раку.

**Діагностика.** Кератоакантому слід диференціювати зі старечим кератозом, звичайними бородавками, шкірним рогом, гігантським контагіозним моллюском, базаліомою, високодиференційованим плоскоклітинним раком шкіри.

**Лікування.** Показано хірургічне лікування (вирізання пухлини), електроексцизію, лазеротерапію та кріодеструкцію.

**Прогноз.** У ряді випадків пухлина схильна до злоякісної трансформації.

## Гемангіома

**Гемангіома** (*haemangioma*) – доброякісна пухлина, утворена з кровеносних судин.

**Епідеміологія.** Зустрічається в 1–2% дітей. Хворіють переважно люди білої раси.

**Клініка.** Локалізується гемангіома на будь-яких ділянках шкіри. Клінічна картина залежить від стадії розвитку процесу. У фазі проліферації з'являється червона невеличка плямка або папула, що збільшується в розмірі. У разі підшкірної гемангіоми первинний прояв нагадує синець із поступовим збільшенням опуклості. При пальпації температура ділянки ураження вища, аніж у прилеглих тканинах. Під час проліферативної фази можливі утворення виразок, кровотеча. У фазі стабілізації темп росту гемангіоми зменшується, колір стає менш насиченим, виникають маленькі ділянки проростання сполучної тканини в новоутворення. У фазі регресії може відбутися повне спонтанне розсмоктування або жирове чи сполучнотканинне заміщення пухлинних клітин зі збереженням косметичного дефекту.



Вирізняють *капілярну, артеріальну, артеріовенозну та кавернозну гемангіоми*. Капілярна має вигляд плями від насичено-рожевого до багряного або синюшного кольору. Прикладами типової *капілярної гемангіоми* є телеангіектазії та зірчаста ангиома. При діаскопії пляма блідне або зникає. *Артеріальна гемангіома* – це обмежена пляма рожевого або блідо-рожевого кольору, розміщена в глибоких шарах дерми. При поверхневому розташуванні помітна пульсація. *Кавернозна гемангіома* зазвичай буває в новонароджених і збільшується в розмірах пропорційно зростанню дитини. Вона є найчастіше одиничною, рідше виникають множинні вогнища. Пухлина має часточкову будову, виступає над рівнем шкіри й нагадує ягоду шовковиці. Колір її залежить від глибини розміщення й може бути застійно-червоним або не відрізняється від кольору шкіри. У 40% дітей гемангіоми поступово регресують.

**Патоморфологія.** При патогістологічному дослідженні зазначають проліферацію васкулярного ендотелію, розширення просвіту капілярів, збільшення кількості їх.

**Діагностика.** Діагностика іноді ускладнена, базується на анамнезі, огляді, пальпації, аускультатії та інструментальних методах дослідження (ультразвуковому, ангиографії, магнітно-ядерній томографії, дерматоскопії).

Гемангіому слід диференціювати з лімфангіомою та плоским пігментним невусом.

**Лікування.** Вибір методу лікування залежить від віку та стану дитини, локалізації новоутворення й фази його розвитку. Передбачається видалення гемангіоми методом електро- та кріохірургії або лазерного чи хімічного склерозування. При множинних зірчастих гемангіомах треба виключити хвороби печінки (цироз). Перебіг гемангіом у більшості випадків доброякісний.

## Лімфангіома

*Лімфангіома (lymphangioma)* – доброякісне новоутворення з лімфатичних судин (вада розвитку лімфатичних судин), що локалізується на будь-яких ділянках шкіри.

**Епідеміологія.** Частіше зустрічається у жінок білої раси.

**Клініка.** Клінічно виділяють *капілярну* (просту), *кістозну й кавернозну* лімфангіоми. Проста лімфангіома має горбисту поверхню та нечіткі межі. При кавернозній формі припухлість виражена, консистенція м'яка. Шкіру над лімфангіомою не змінено. Новоутворення повільно збільшується в розмірах. Кістозна лімфангіома має еластичну консистенцію. Шкіра найчастіше стоншена, синюшна. При пальпації виникає відчуття флуктуації.

**Патоморфологія.** При патогістологічному дослідженні виявляють проліферацію лімфатичних судин, розширення просвіту капілярів, збільшення кількості їх.

**Діагностика.** Діагностика проводиться на основі клінічної картини, лімфографії, інструментальних методів досліджень, рентгенографії та гістологічного дослідження. Лімфангіому слід диференціювати з кістою, дермоїдами, ліпомою, спинномозковими грижами, тератомою, лімфаденітом.

**Лікування.** Показано хірургічне видалення, склеротерапію, високочастотну коагуляцію, електрокоагуляцію. За відсутності лікування лімфангіоми можуть спричиняти виражені вторинні деформації м'яких тканин і кісток щелепно-лицьової зони, серйозні порушення дихання й ковтання при локалізації в ділянці шиї. Переродження їх у злоякісні пухлини не зазначено.

## НЕВУСИ

**Невуси** (*naevus*), синонім: вроджена пляма, – доброякісні вади. Виникнення їх пов'язують із міграцією меланоцитів в ембріональному періоді з нейроектодермальної трубки (неврального гребінця) в базальний шар епідермісу ембріона. Деякі меланоцити не досягають епідермісу й залишаються в дермі.

Різноманітні невоїдні утворення є практично в 90% людей у кількості від трьох до ста, й кількість їх збільшується з віком. Вони бувають вроджені й набуті, з'являються в перші роки життя та зберігаються до глибокої старості. Усі невуси можуть збільшуватися й набувати сильнішої пігментації в період статевого дозрівання або під час вагітності. Актуальність проблеми вивчення цієї патології зумовлено загрозою розвитку на місці вродженого чи набутого доброякісного невусу особливо злоякісного новоутворення – меланоми.

Провокаційними чинниками трансформації певних різновидів невусів у меланому є різноманітні травми – механічні, хімічні, радіаційні. Тому абсолютно протипоказано біопсію підозрілого пігментного утвору шкіри або його часткове косметичне лікування (електрокоагуляцію, кріотерапію, вплив хімічних та інших чинників). Значна частина хворих на меланому шкіри говорять про попередню травму в ділянці наявного невусу. З іншого боку, хірургічне видалення таких невусів у межах здорової тканини ніколи не супроводжувалося розвитком меланоми.

Клінічно виділяють такі різновиди невусів: *меланоцитарний невус, вроджений меланоцитарний невус, диспластичний невус, меланоз Дюб-рейля, судинні невуси, невус сполучної тканини.*

## Меланоцитарний невус

**Меланоцитарний невус** (*naevus pigmentosus*), синоніми: невоклітинний невус, невоцитарний невус, невомеланоцитарний невус, меланоцитарно-невоцитарний невус, – доброякісне новоутворення шкіри, яке виникає в результаті проліферації скупчення меланоцитів.

**Епідеміологія.** Часто утворюється у представників білої раси (в середньому в кожній дорослої особи нараховується до 20 таких невусів).

**Клініка.** Виділяють кілька клінічних різновидів меланоцитарних невусів.

1. *Пограничні невуси* – плоскі, дещо вивищені, коричневі або кольору засмаги, бувають найчастіше в дітей. Локалізуються на долонях, підошвах, геніталіях.

2. *Складні невуси* – пігментовані папули. Пігментні клітини розміщено як на межі епідермісу та дерми, так і в дермі, вони мають неправильну форму, симетричні, їхня поверхня гладенька або трохи горбиста з більш пігментованим центром.

3. *Внутрішньодермальні невуси* – папули з помірною плямистою пігментацією, на поверхні яких помітно ріст волосся. Невусні клітини розміщено дифузно або у вигляді скупчень у нижніх частинах епідермісу й на межі із сітчастим шаром дерми.

4. *Плямистий невус* – пляма бронзового або світло-коричневого кольору. На її тлі є кілька невеличких мономорфних папульозних темно-коричневих невусів.

5. *Блакитний невус* – одиничні блакитні плями або напівсферичні щільні папули розміром від 0,5 до 2 см на голові, шиї, сідницях. Блакитний колір зумовлено багатими на меланін меланоцитами, розміщеними в глибоких шарах дерми. Консистенція щільна. Блакитний невус не турбує пацієнта, збільшується в розмірах повільно, тому тривалий час залишається непомітним.

6. *Галоневус (невус Сеттона)* має гіпопігментацію у вигляді обідка навколо пігментного невусу.

**Патоморфологія.** При патогістологічному дослідженні спостерігається збільшення кількості меланоцитів у базальному шарі епідермісу, в нижніх шарах дерми, навколо придатків шкіри.

**Діагностика.** Меланоцитарні невуси слід диференціювати з меланоною, гемангіомою, базаліомою, себорейною кератоною.

**Лікування.** Меланоцитарні невуси лікування не потребують. Хірургічне видалення може здійснюватися в разі травмонебезпечного розміщення їх, появи ознак малігнізації або наявності косметичного дефекту. Прогноз більшості меланоцитарних невусів сприятливий.

## Вроджений меланоцитарний невус

*Вроджений меланоцитарний невус (naevus pigmentosus et pilosus),* синоніми: вроджений невоклітинний меланоцитарний невус, гігантський пігментний невус, гігантський волосистий невус, – доброякісні пігментні новоутворення з невоклітинних меланоцитів у новонароджених.

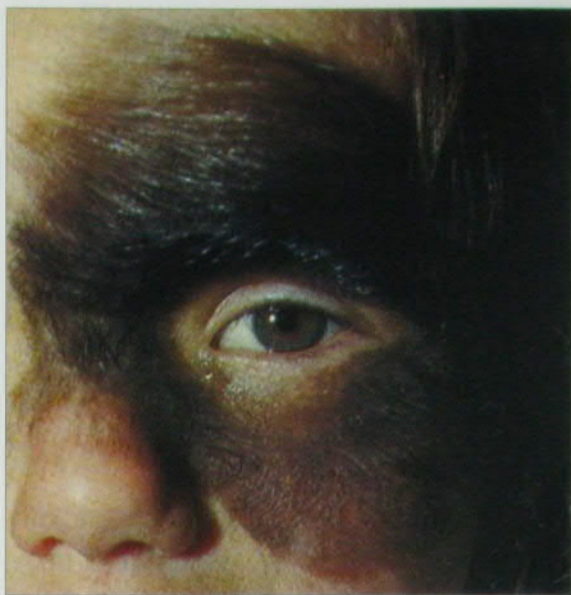


Рис. 22.4. Вроджений меланоцитарний невус.

**Епідеміологія.** В осіб чоловічої та жіночої статі такий різновид невусу виникає з однаковою частотою. Великі невуси зустрічаються у пропорції 1 на 20 000 новонароджених.

**Клініка.** Вроджений меланоцитарний невус виникає через порушення диференціювання меланоцитів під час внутрішньоутробного розвитку. На будь-яких ділянках шкіри помітно пляшки різних розмірів і форми світлого або темно-коричневого кольору, які мають м'яку консистенцію, виступають над рівнем шкіри та нерідко вкриті густим волоссям. Зі зростанням дитини

пляшка пропорційно збільшується, досягаючи великих розмірів та охоплюючи значну частину тулуба, шиї та інших ділянок тіла. Поверхня такого невуса в більшості випадків є нерівною, бородавчастою, з глибокими тріщинами на шкірі.

Можливість злоякісної трансформації поширюється на всі вроджені меланоцитарні невуси незалежно від їхнього розміру. Ризик розвитку меланоми протягом життя становить 6,3–12% для гігантських вроджених меланоцитарних невусів та 1–5% – для дрібних.

**Патоморфологія.** При патогістологічному дослідженні можна побачити збільшення кількості меланоцитів у базальному шарі епідермісу, в нижніх шарах дерми, навколо придатків шкіри, скупчення їх у вигляді пластів, вогнищ або тяжів.

**Діагностика.** Не є складною завдяки анамнезу та типовій клінічній картині.

**Лікування.** Показано видалення в разі травмування невусу або спостереження.

## Диспластичний невус

**Диспластичний невус** (*naevus dysplastica*), синоніми: невус Кларка, атипова вроджена пляма, – набуте пігментне новоутворення.

**Епідеміологія.** Диспластичний невус спостерігається в 5% білого населення. Його виявляють практично в усіх хворих із сімейною меланомою та в 30–50% пацієнтів зі спорадичною меланомою. Чоловіки й жінки хворіють з однаковою частотою.

**Клініка.** Диспластичний невус виникає на неураженій шкірі або як компонент складного невоклітинного невусу. Такі невуси з'являються впродовж життя. Клінічно вони проявляються нерівномірною пігментацією шкіри від чорно-коричневої до рожево-червоної з темнішою ділянкою в центрі новоутворення. Невус має нечіткі межі, неправильну форму, найчастіше локалізується на спині, нижніх кінцівках, волосистій частині голови, грудній клітці, сідницях, статевих органах.

**Патоморфологія.** При патогістологічному дослідженні виявляють не-впорядковану проліферацію поліморфних атипичних (великий розмір, поліморфізм та гіперхромазія ядер) меланоцитів.

**Діагностика.** Диспластичний невус діагностують на підставі клінічної картини в поєднанні з епілюмінесцентною мікроскопією та результатами гістологічного дослідження.

**Лікування.** Показано хірургічне видалення.

## Передраковий меланоз Дюбрейля

*Передраковий меланоз Дюбрейля* є невоїдною хворобою шкіри переважно людей похилого віку й належить до передмеланомних уражень.

**Епідеміологія.** Захворювання виникає в осіб, старших від 60 років, найчастіше в жінок.

**Клініка.** Клінічно проявляється появою одиначної світло-коричневої плями розміром до 4–5 см та більше в діаметрі з неправильними поліциклічними краями без ущільнення в основі. Поступово пляма збільшується в розмірах, набуває темно-коричневого, потім чорного кольору. У межах патологічного вогнища можуть бути ділянки різного кольору (коричневого, сірого, синюшного) поряд із депігментованими (вогнищами мимовільної регресії). Найчастіша локалізація – відкриті ділянки тіла, особливо обличчя (щоки, лоб, ніс) і шиї. Для меланозу Дюбрейля характерною є часта (75% випадків) трансформація його в злоякісну меланому. Клінічно це проявляється помітним ростом, зміною кольору (на чорний), появою вузлів і папіломатозних розростань із вогнищевим гіперкератозом, ділянками атрофії, утворенням ерозій і гіперемією навколо вогнища.

**Діагностика.** Діагностика пігментних невусів базується на клінічній картині, анамнезі, дерматоскопії, цитологічному та патогістологічному дослідженні. Біопсію протипоказано. Видалений невус має стати матеріалом для патогістологічного дослідження. Диференційна діагностика проводиться насамперед із меланомою, пігментною базаліомою, гемангіомою, себорейною кератою.

**Лікування.** Вибір методу лікування залежить від ступеня інвазії пухлини. Застосовують широке хірургічне видалення в межах здорової тканини, екстирпацію регіонарних лімфатичних вузлів, рентгенотерапію.

Невуси, які часто травмуються чи опромінюються сонячним світлом, видаляють хірургічним методом або застосовують кріо- чи лазерну деструкцію. Це роблять також із косметичною метою.

**Профілактика.** Усі люди, які мають пігментні невуси, мають перебувати під постійним диспансерним наглядом. Важливо уникати надмірної інсоляції й травматизації невусних новоутворень. При найменших ознаках переродження (швидкому рості, зміні кольору, появі запалення, суб'єктивних відчуттів, ерозій, виразок, невоїдних сателітів, збільшення регіонарних лімфатичних вузлів) потрібна радикальна терапія.

## Судинні невуси

**Судинні невуси** (*naevi vasculosi*), синоніми: вроджені судинні ураження шкіри, судинні мальформації, невус Унни, палаючий невус, винна пляма, – вроджені вади розвитку кровоносних або лімфатичних судин постійного характеру (за винятком невусу Унни). Вони можуть поєднуватися з вадами розвитку судин ока та мозкових оболонок.

**Епідеміологія.** Зустрічається в 0,3% новонароджених.

**Етіологія.** Причину появи судинних невусів остаточно не з'ясовано. На розвиток їх можуть впливати патологічний перебіг вагітності, фенотипічні особливості, чинники зовнішнього середовища.

**Клініка.** Невуси мають рожево-червоний або фіолетовий колір. Вирізняють такі клінічні форми:

- невус Унни (вроджена телеангіектазія потилиці);
- синдром Стерджа–Вебера (поєднання палаючого невусу в зоні іннервації трійчастого нерва з вадами розвитку судин ока та мозкових оболонок);
- синдром Кліппеля–Треноне (поєднання палаючого невусу з вадами розвитку судин м'яких тканин і кісток);
- синдром Кобба (палаючий невус по задній серединній лінії в поєднанні з вадами розвитку судин спинного мозку).

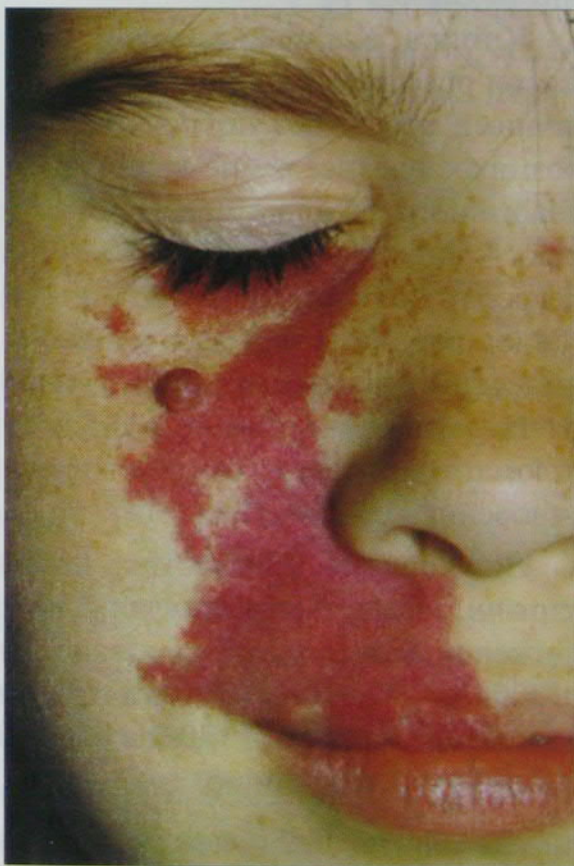

Рис. 22.5. Вроджений судинний невус.

**Патоморфологія.** При патогістологічному дослідженні виявляють первинну нейродистрофію та вторинну ангіопатію.

**Діагностика.** Діагностика проводиться на основі клінічних проявів і даних інструментальних та гістологічних досліджень. Судинну мальформацію слід диференціювати з гемангіомою, ангіокератомою, червоним вовчаком, лімфгемангіомою.

**Лікування.** Основними методами терапії судинних невусів є кріодеструкція, електрокоагуляція, склерозування, метод селективного фототермолізу. Прогноз сприятливий.

## Невус сполучної тканини

**Невус сполучної тканини**, синоніми: колагенома, еластома, «шагрє-неві» бляшки, дисемінований лентикулярний дерматофіброз, – шкірна гамартома, яка складається переважно з колагену (колагеноми), еластину (еластоми) або з того й іншого водночас.

**Епідеміологія.** Найчастіше зустрічається в чоловіків старшого віку.

**Клініка.** Клінічно невус сполучної тканини проявляється виникненням безсимптомних папул або бляшок. Локалізуються вони навколо геніталій, на долонях, нігтьовому ложі, слизових оболонках, колір мають тілесний (переважання колагену) або жовтуватий (переважання еластону).

**Патоморфологія.** При патогістологічному дослідженні виявляють щільні конгломерати колагенових та еластичних волокон.

**Діагностика.** Діагноз ставлять на основі клінічних проявів і даних інструментальних (дерматоскопії) та гістологічних (біопсії) досліджень. Невус сполучної тканини слід диференціювати зі склеродермією, дерматофібромою, ксантомою.

**Лікування.** При сполучнотканинному невусі показано хірургічне видалення або спостереження. Прогноз сприятливий, проте в деяких випадках можливе злякисне переродження.

## ОБЛІГАТНІ ПЕРЕДРАКИ

### Пігментна ксеродерма

**Пігментна ксеродерма** (*xeroderma pigmentosum*), синоніми: прогресивний ретикулярний меланоз Піка, – вроджена хронічна хвороба шкіри, що характеризується підвищеною її чутливістю до ультрафіолетових променів, успадковується за аутосомно-рецесивним типом і дає картину тяжкої сонячної геродермії в поєднанні зі злякисними новоутвореннями шкіри та м'яких тканин.

**Клініка.** Клінічно пігментна ксеродерма проявляється еритемою, пігментними плямами, набряком дерми, гіперкератозом, тріщинами, виразками, бородавчастими розростаннями, вогнищами атрофії, телеангіектазіями переважно на ділянках шкіри, які зазнають сонячного опромінення.

**Лікування.** Радикальних способів терапії не існує, рекомендують постійне застосування сонцезахисних кремів, зокрема «Антигеліос XL SPF 50+» та ін., а навесні й улітку – також фотогіпосенсибілізаторів (делагілу, плаквенілу) в поєднанні з вітамінами А, Е, В<sub>12</sub>, пантотеновою кислотою. Досить високий ефект при цій недугі дають ароматичні ретиноїди. На стадії появи зроговінь і пухлиноподібних утворів рекомендовано хірургічне видалення, кріодеструкцію, діатермокоагуляцію. Пацієнти перебувають під постійним диспансерним спостереженням у дерматолога й онколога.

При наявності в родині хворих із пігментною ксеродермою потрібні медико-генетичні консультації для визначення ймовірності реалізації патологічного гена в наступних поколіннях.

## Хвороба Боуена

**Хвороба Боуена**, синоніми: дискератоз Боуена, внутрішньоепідермальний рак, – новоутворення шкіри, що розвивається з кератиноцитів і виникає на різних ділянках шкіри.

**Епідеміологія.** Однаково часто уражає чоловіків і жінок, старших за 20 років.

**Клініка.** Клінічно новоутворення проявляється одиничними, рідко численними бляшками коричнево-червоного кольору з неправильної контурами розміром від 2 мм до дитячої долоні. Поверхню бляшок може бути вкрито лусочками й серозно-кров'янистими кірочками. У центрі деяких утворів може спостерігатися атрофія. При злитті їх утворюються вогнища неправильної форми жовто-червоного кольору, краї яких вивищуються над рівнем шкіри. Після зняття кірочок, що вкривають бляшки, залишається бархатиста поверхня. Іноді вона гладенька волога (екзематозний тип), в інших випадках бляшки вкрито бородавчастими розростаннями (бородавчастий тип). На слизових оболонках бляшки мають папіломатозну по-

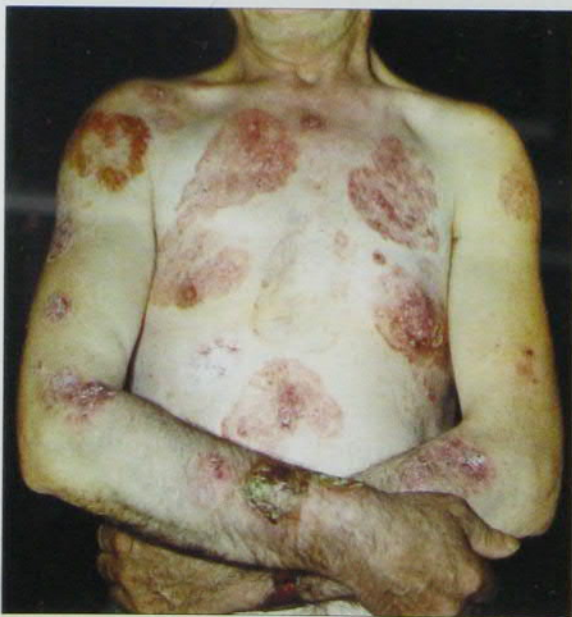

Рис. 22.6. Хвороба Боуена.



верхню. Пухлина локалізується найчастіше на тулубі, верхніх кінцівках, у промежині, рідко на слизових оболонках статевих органів.

Якщо хвороба Боуена локалізується на нігтьовому ложі, зазначають лущення навколо нігтьової пластинки, оніхолізіс або ерозію з кірочками та знебарвленням нігтя. Хвороба Боуена в складках шкіри характеризуються проявами тривалого екзематозного процесу з різким неприємним запахом.

Перебіг захворювання повільний, тривалий (упродовж років), закінчується здебільшого розвитком плоскоклітинного раку.

**Патоморфологія.** Гістологічні зміни в епідермісі характеризуються вираженим гіперкератозом, паракератозом та акантозом. Клітини шипуватого шару розміщено хаотично, багато атипових клітин із гіперхромними ядрами, поряд із ними багатоядерні гігантські клітини епітелію, ділянки дискератозу.

**Діагностика.** Хвороба Боуена діагностується на основі клінічних проявів та гістологічного дослідження (*cancer in situ*). Диференційна діагностика проводиться з мікробною екземою, бородавчастим туберкульозом шкіри, базаліомою, метастатичним раком.

**Лікування.** Лікування хвороби Боуена переважно хірургічне (видалення пухлини), застосовують також лазеротерапію та кріодеструкцію.

## Еритроплазія Кейра

**Еритроплазія Кейра**, синонім: хвороба Боуена голівки статевого члена.

**Епідеміологія.** Хворіють чоловіки похилого віку.

**Клініка.** На голівці статевого члена, рідко на крайній плоті, з'являється бляшка яскраво-червоного кольору розміром 2–5 см із чіткими межами. Краї дещо вивищуються над рівнем шкіри. Поверхня пухлини бархатиста або блискуча волога, при пальпації чутлива. При інфікуванні поверхня вкривається гнійною кіркою. Патологічний процес розвивається повільно, пухлина подеколи роками залишається без змін. У 30% випадків еритроплазія трансформується у плоскоклітинний рак.

**Патоморфологія.** Гістологічна й цитологічна картина відповідає змінам при хворобі Боуена, проте відсутній дискератоз.

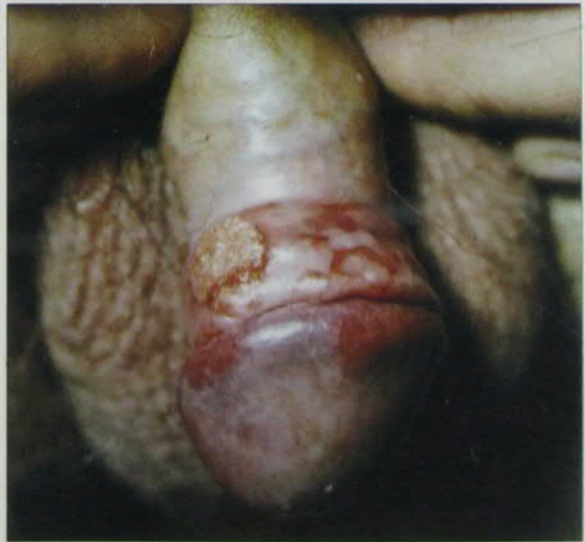

Рис. 22.7. Еритроплазія Кейра.

**Діагностика.** Діагностику здійснюють на основі клінічної картини й результатів цитологічного та гістологічного дослідження. Еритроплазію Кейра слід диференціювати з твердим шанкером, кандидозним баланопоститом, плоскоклітинним раком.

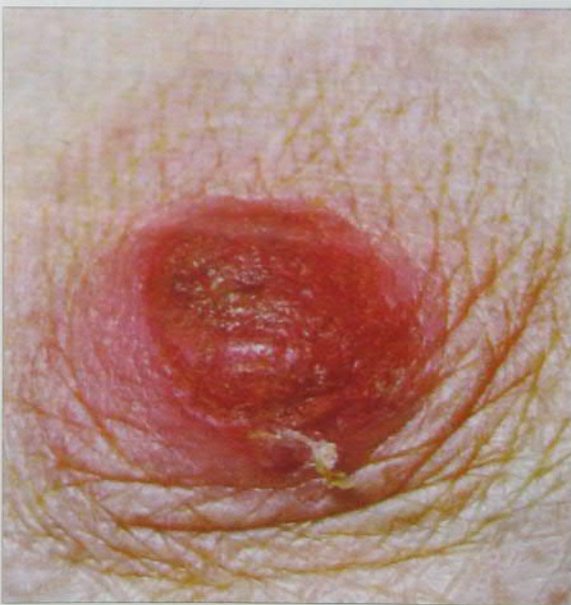**Лікування.** При ураженні крайньої плоті доцільним є обрізання, в разі локалізації еритроплазії в ділянці голівки статевого члена рекомендовано кріодеструкцію. При інвазивній формі еритроплазії Кейра та ураженні регіонарних лімфатичних вузлів їх видаляють і проводять близькофокусну рентгенотерапію.

## Хвороба Педжета

**Хвороба Педжета** – внутрішньопотоковий рак молочної залози, який розвивається в усті вивідних молочних проток соска. Розвиток хвороби Педжета пов'язують із хронічними запальними процесами в грудній залозі. Вважають також, що клітини Педжета можуть походити з потових і сальних залоз.

**Епідеміологія.** Хвороба частіше розвивається в жінок віком від 40 до 70 років й характеризується тривалим перебігом упродовж кількох років.

**Клініка.** Клінічною особливістю є поява сухих кірок, тріщин, поверхневих ерозій у ділянці соска, мокнення. Хворих непокоїть свербіж, інколи поколювання чи біль. Поступово сосок стає плоским, а згодом – утягнутим. Коли патологічний процес поширюється на тканину молочної залози, з'являється пухлиноподібний вузол і збільшуються лімфатичні вузли.



Хвороба Педжета може виникати на тих ділянках шкіри, де є апокринові потові залози (у промежині, на статевих органах, у пахових і пахвинних складках). При локалізації хвороби Педжета в ділянці соска молочної залози її слід диференціювати з екземою соска, хронічним неспецифічним захворюванням соска, аденомою й туберкульозом, в інших ділянках – з екземою та свербцю.

**Патоморфологія.** Гістологічно виявляють у базальному шарі клітини Педжета. Це клітини великого розміру зі світлою цитоплазмою, великим ядром і відсутністю цитоплазматичних містків.

Рис. 22.8. Хвороба Педжета.

**Діагностика.** Діагноз підтверджується при біопсії та імуногістохімічному аналізі.

**Лікування.** Лікування хвороби Педжета переважно хірургічне з обов'язковим гістологічним контролем країв видаленої тканини. При наявності пухлинного вузла хвороба лікується як рак відповідної стадії.

## НОВОУТВОРЕННЯ ШКІРИ ЗІ ЗЛОЯКІСНИМ ПЕРЕБІГОМ

До новоутворень шкіри зі злоякісним перебігом відносять базальноклітинну карциному (базаліому), плоскоклітинний рак шкіри, меланому, фібросаркому.

### Базальноклітинна карцинома

**Базальноклітинна карцинома** (*carcinoma basocellulare*), синоніми: базаліома, канкроїд шкіри, карциноїд шкіри, коріумкарцинома, *ulcus-rodens*, базальноклітинна епітеліома, базоцелюлярний рак, – новоутворення шкіри зі злоякісним перебігом, яке походить із базальних клітин епітелію.

**Епідеміологія.** Базальноклітинна карцинома – найпоширеніше новоутворення, що становить 75–90% усіх випадках раку шкіри. Ряд авторів відносять базальноклітинну карциному до місцеводеструктивних пухлин шкіри, що є проміжними між доброякісними та злоякісними новоутвореннями. До раку її наближає характерний інфільтрувальний, нерідко з деструкцією, прогресований ріст, до доброякісних пухлин – відсутність метастазування. Виникає базаліома найчастіше в похилому віці й локалізується переважно на обличчі (на носі, повіках, у носогубній складці).

**Клініка.** За клінічною картиною вирізняють п'ять форм базаліоми – поверхневу, склеродермоподібну, пухлинну, виразкову та пігментну, або педжетоїдну. При останній найчастіше в центрі пухлини виникає атрофія, а по периферії – ланцюжок дрібних щільних вузликів-перлинок. Ця форма базаліоми схильна до периферичного росту.

*Поверхнева базаліома* розміщується переважно на шкірі тулуба. Має вигляд обмеженого вогнища округлої або овальної форми з тон-

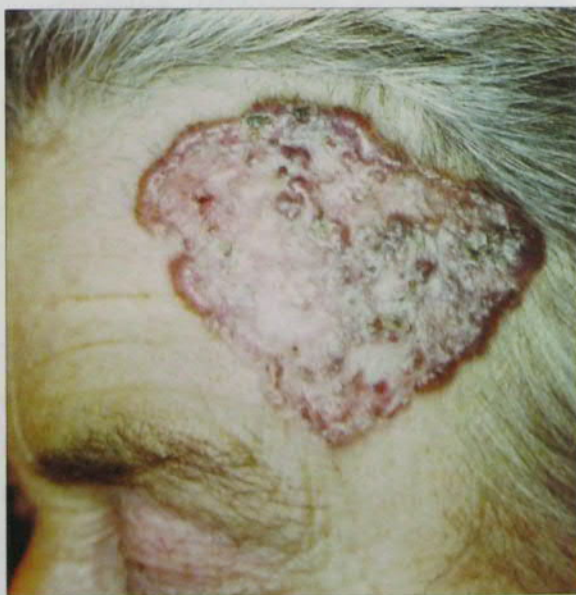

Рис. 22.9. Базальноклітинна карцинома.

ким щільнуватим валикоподібним обідком, що складається з дрібних перлинних щільних воскоподібних блискучих вузликів. При діаскопії обідок набуває білуватого кольору (анемічний віночок Богдановича). У центрі новоутворення – западина. Колір пухлини з часом набуває темно-рожевого, коричневого, сіруватого відтінку. Базаліома може бути одиничною, рідко множинною. Як варіант поверхневої базаліоми виділяють рубцювальну.

Для *склеродермоподібної базаліоми* характерна щільна бляшка кольору слонової кістки з воскоподібним блиском і вивищеними краями. Цей різновид пухлини повільно збільшується в розмірах до 3 см та більше, в центральній частині помітні телеангіектазії.

*Пухлинна базаліома* має кулясту форму, блідо-рожевий або застійно-рожевий колір, розмір від сочевиці до горошини, поступово збільшується до 1,5–2 см у діаметрі. Поверхня пухлини гладенька з помітними телеангіектазіями, центральну частину її іноді вкрито сіруватими щільними лусочками.

*Вузликово-виразкова форма базаліоми* може бути первинним варіантом або наслідком дальшого розвитку пухлинної чи поверхневої форми. Характерною для неї є кратероподібна виразка незначних розмірів зі щільною дерев'янистою основою. Новоутворення поступово збільшується, набуває вигляду кратера. Виразка руйнує навколишні тканини й ті, що лежать нижче (*ulcus rodens*). Вона неболюча, дно її нерівне, часто кровоточить. Іноді на дні виразки з'являються папіломатозні бородавчасті розростання.

Для *пігментної базаліоми* характерна дифузна пігментація новоутворення.

**Патоморфологія.** При гістологічному дослідженні виявляють пухлинні клітини, що нагадують клітини базального шару епідермісу, які, проте, відрізняються від них відсутністю міжклітинних відростків та інтенсивно забарвленими великими ядрами.

**Діагностика.** Діагностика базальноклітинної карциноми базується на клінічній картині, цитологічному та гістологічному дослідженні, епілюмінесцентній дерматоскопії.

Базаліому слід диференціювати з дискоїдним червоним вовчаком, хворобою Боуена, кератопапіломою, меланомою, актинічним кератозом, себорейною кератою.

**Лікування.** Лікування базаліоми залежить від клінічної та гістологічної картини, локалізації, форми патологічного процесу. Окрім того, слід передбачити функціональні й косметичні наслідки лікування. Застосовують хірургічний, променевий та медикаментозні методи. Прогноз при базаліомі сприятливий, рідко можуть бути рецидиви.

## Плоскоклітинна карцинома

**Плоскоклітинна карцинома** (*carcinoma planocellulare*), синоніми: плоскоклітинна епітеліома, спіноцелюлярний рак, епідермоїдний рак, спіналіома, *squamous cell carcinoma* – SCC, інвазивний первинний рак шкіри, – новоутворення шкіри зі злоякісним перебігом, що виникає з кератиноцитів шкіри й слизових оболонок.

**Епідеміологія.** Хворіють частіше чоловіки віком понад 50 років.

**Класифікація.** Важливо використовувати TNM класифікацію раку шкіри (UICC, 2002), де T – первинна пухлина: T<sub>x</sub> – первинну пухлину не може бути виявлено, T<sub>0</sub> – немає ознак первинної пухлини, T<sub>is</sub> – карцинома *in situ*, T<sub>1</sub> – пухлина розміром до 2 см, T<sub>2</sub> – пухлина розміром 2–5 см, T<sub>3</sub> – пухлина розміром понад 5 см, T<sub>4</sub> – пухлина проростає в екстрадермальні тканини (м'язи, хрящі, кістки). У разі первинно-множинної карциноми категорія T встановлюється за розмірами найбільшого ураження з зазначенням у дужках кількості первинних пухлин, наприклад: T2(5);

N – регіонарні лімфатичні вузли: N<sub>x</sub> – регіонарні лімфатичні вузли не може бути визначено, N<sub>0</sub> – немає метастатичного ураження лімфовузлів, N<sub>i</sub> – є метастази в лімфатичні вузли;

M – віддалені метастази: M<sub>x</sub> – віддалені метастази не може бути визначено, M<sub>0</sub> – немає віддалених метастазів, M<sub>i</sub> – є віддалені метастази;

G – ступінь диференціації: G<sub>x</sub> – ступінь диференціації не може бути оцінено, G<sub>1</sub> – високий ступінь диференціації, G<sub>2</sub> – помірний ступінь диференціації, G<sub>3</sub> – низький ступінь диференціації, G<sub>4</sub> – недиференційована пухлина. Карциноми зі ступенем диференціації G<sub>3</sub> і G<sub>4</sub> належать до пухлин із високим метастатичним потенціалом.

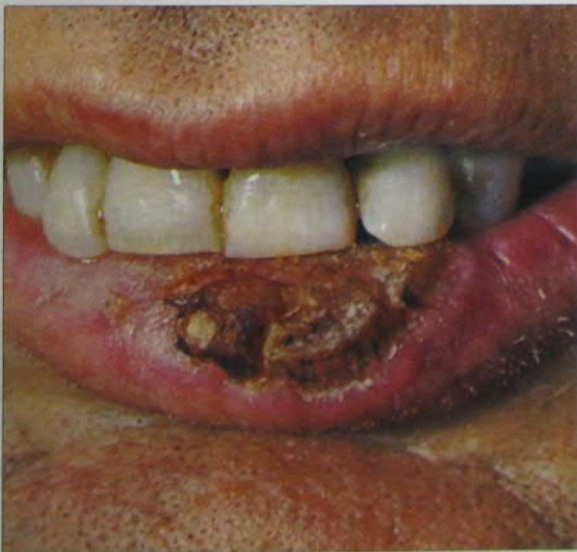

Рис. 22.10. Плоскоклітинна карцинома.

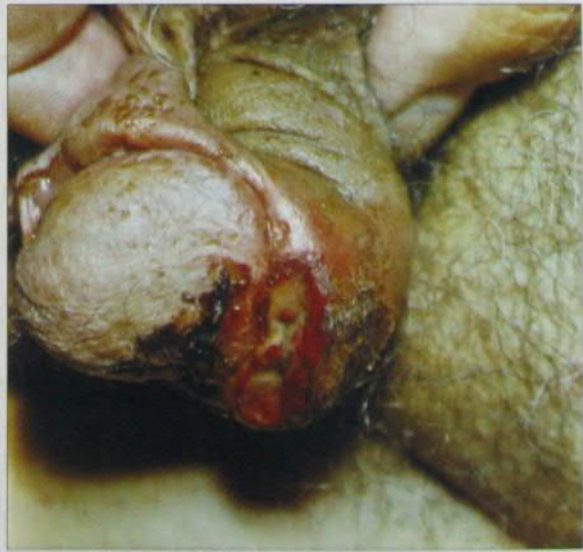

Рис. 22.11. Плоскоклітинна карцинома.

**Клініка.** Плоскоклітинний рак – новоутворення з найбільш злоякісним перебігом із-поміж усіх епітеліальних пухлин. Локалізується на будь-яких ділянках шкіри, переважно на відкритих, і місцях переходу шкіри в слизові оболонки (на статевих органах, нижній губі, носі, в анальній ділянці). Він переважно виникає на тлі облігатних і факультативних преанкрозів.

Вирізняють дві клінічні форми плоскоклітинного раку – інфільтративно-виразкову та папілярну.

При *інфільтративно-виразковій формі* спочатку з'являється невеличкий вузлик із гладенькою поверхнею або вкритий гіперкератотичними нащаруваннями. Вузлик швидко збільшується до розмірів вузла, в центрі його виникає виразка з нерівним кровоточивим дном, часто вкритим геморагічною кіркою. Під лупою при плоскоклітинному роговіючому раку можна на дні помітити жовтуваті цятки – вогнища зроговіння (ракові перлинки). Виразку оточено щільним валиком. В основі її – щільний дерев'янистий інфільтрат (інвазивна частина новоутворення), який виходить далеко за межі виразки.

Для *папіломатозної форми* характерні бородавчасті розростання у вигляді сосочків із дна виразки. Вони швидко збільшуються в розмірах, вищупуються над рівнем шкіри. Плоскоклітинний рак метастазує в регіонарні лімфатичні вузли та інші органи. Лімфатичні вузли щільні, неболючі, спаяні між собою та з навколишніми тканинами, нерухомі.

**Патоморфологія.** Гістологічно вирізняють роговіючу й нероговіючу форми плоскоклітинного рака. При роговіючому різновиді спостерігаються епітеліальні тяжі, виражений поліморфізм, дисконплекція та дискератоз окремих клітин («рогові перлини»). При нероговіючій формі переважають клітини з гіперхромними ядрами, пласти епітеліальних клітин у вигляді гнізд, які відшаровуються від епідермісу, зроговіння виражене слабо або зовсім відсутнє.

**Діагностика.** Плоскоклітинний рак діагностують на підставі:

- а) клінічної діагностики (клінічних даних, пальпації);
- б) лабораторного дослідження (цитології, гістології);
- в) інструментального дослідження (біопсії, вітропресії).

Плоскоклітинний рак шкіри слід диференціювати із сонячним кератозом, базаліомою, кератоакантомою, хворобою Педжета.

**Метастатичний рак шкіри.** Серед карцином внутрішніх органів найчастіше метастазує в шкіру рак молочної залози. Рак прямої кишки може давати метастази в зовнішні статеві органи. Метастазує також у шкіру рак шлунка, матки, легень, товстої кишки, нирок. У більшості випадків пухлинні клітини поширюються лімфатичним шляхом, рідше гематогенним. У дермі з'являються неболючі вузли хрящової консистенції величиною від просяного зерна до квасолини. Вузли зливаються у бляшки, спочатку шкіра

над ними незмінена, потім набуває синюшно-червоного кольору. Вони чітко відмежовані, з нерівними краями, мають щільну консистенцію. Метастатичні вогнища нагадують бешиху. Із часом утворюються виразки, навколо яких є запальний інфільтрат. При дослідженні біоптату гістологічна картина здебільшого ідентична з первинною карциномою.

**Лікування.** Лікування плоскоклітинного раку, як і базаліоми, залежить від клінічної та гістологічної картини, локалізації, стадії. Слід урахувати функціональні та косметичні наслідки лікування. Застосовують хірургічний, променевий і медикаментозні методи.

У першій-другій стадії розвитку пухлини найбільш адекватними є метод близькофокусної рентгенотерапії, кріодеструкція з подальшим широким хірургічним вирізанням у межах здорової тканини електроексізією. Якщо неможливе широке видалення (зокрема на обличчі), здійснюють комбіноване лікування (променеву терапію та хірургічне видалення) або лише променеве лікування. При незначних розмірах пухлини застосовують лазерну терапію. У разі метастазування плоскоклітинного раку поряд із новоутворенням видаляють хірургічним методом і лімфатичні вузли. Далі призначають хіміотерапію.

При метастатичному раку проводять терапію первинної пухлини, хірургічне видалення метастазів у шкіру, хіміотерапію.

При відсутності метастазів і за умови раннього виявлення плоскоклітинний рак виліковується майже в 80–90% випадків. У разі проростання ракової пухлини у прилеглі органи й тканини та наявності метастазів у лімфатичні вузли виживання хворих протягом п'яти років не перевищує 20–25%. Прогноз при метастатичному раку шкіри несприятливий.

## Меланома

**Меланома** (*melanoma malignum*), синоніми: злоякісна меланома, меланокарцинома, меланоцитобластома, меланоцитома, меланомалігнома, невокарцинома, – новоутворення зі злоякісним перебігом, яке розвивається з меланоцитів (пігментних клітин), що продукують меланін.

**Епідеміологія.** Відносний ризик розвитку меланоми залежить від фототипу шкіри (див. тему 23 «Медична косметологія»). Найбільш схильні до розвитку меланоми люди з першим і другим фототипом шкіри. Меланома належить до найбільш злоякісних новоутворень людини за рахунок швидкого росту та бурхливого метастазування гематогенним і лімфогенним шляхом. Меланома найчастіше (87–90% випадків) уражає шкіру, рідше (7–8%) – сітківку ока, дуже рідко (1%) – слизову оболонку стравоходу й прямої кишки. Кількість хворих на меланому постійно зростає. Жінки хворіють частіше, аніж чоловіки (співвідношення 2:1 та 3:1), хвороба розвивається в будь-якому віці, проте в більшості випадків виникає в осіб віком 40–60 років.

Найбільш злоякісний перебіг характерний для меланоми в чоловіків, осіб юнацького та молодого віку.

**Етіологія.** Причину виникнення меланоми, як і всіх новоутворень зі злоякісним перебігом, не встановлено. Відомі тільки екзогенні та ендогенні чинники, що сприяють розвитку цієї патології. Поміж *екзогенних чинників* виділяють короткохвильову ультрафіолетову частину сонячного спектра з довжиною хвилі від 290 до 320 нм, яка й викликає засмагу; іонізуювальну радіацію, електромагнітне випромінювання та флуоресцентне освітлення, шкідливі хімічні речовини, їжу, багату на білок і тваринні жири та деякі ліки (екзогенні естрогени, фотосенсибілізатори). Вагітність обтяжує перебіг меланоми, прискорює метастазування. *Ендогенні чинники* – це расова й етнічна належність, рівень пігментації шкіри, спадкові чинники (невуси), імунні та ендокринні порушення, репродуктивні чинники в жінок. Установлено, що особи з рудим волоссям, світлою або блідою шкірою та блакитними очима хворіють на меланому частіше. Значну роль у виникненні меланоми відіграє раса людини. У рас із малою пігментацією шкіри частота первинної меланоми в 3–4 рази більша, ніж серед сильно пігментованих людей. Підвищує ризик розвитку меланоми також наявність множинних доброякісних меланоцитарних вроджених чи набутих невусів, особливо меланонебезпечних (блакитного, невусу Отта, гігантського пігментного невусу, меланозу Дюбрейля, фіброепітеліального та папіломатозного).

**Клініка.** Меланома може виникати на будь-яких частинах тіла людини. Найчастіше вона локалізується на кінцівках (50% випадків), рідко – на тулубі (35–40%), ще рідше – на голові та шиї (10–12%).

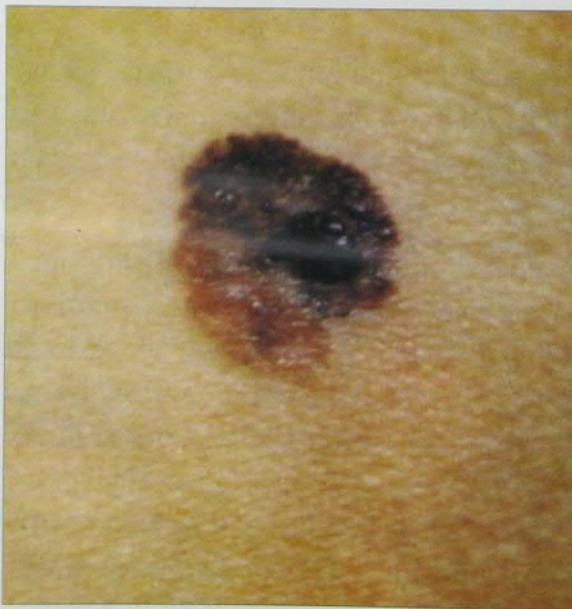

Рис. 22.12. Меланома.

Виділяють чотири клініко-анатомічні форми меланоми – поверхневу, вузликову, акролентигоподібну та слизову, меланому за типом злоякісного лентиго.

*Внутрішньоепідермальна поверхнева меланома* вирізняється двофазністю розвитку. Перша фаза – горизонтальне радіальне поширення коричневої пляшки, відсутність інвазії пухлинних клітин у ретикулярний шар дерми. Прогноз сприятливий. Друга – *вузликова меланома*, зустрічається у 15% випадків. Меланома має форму плоского вузла синюшного кольору, який виви-