

# ОСНОВИ СПЕЦІАЛЬНОЇ МЕДИЧНОЇ ЕМБРІОЛОГІЇ

**Розвиток Щелепо-лицевої ділянки**

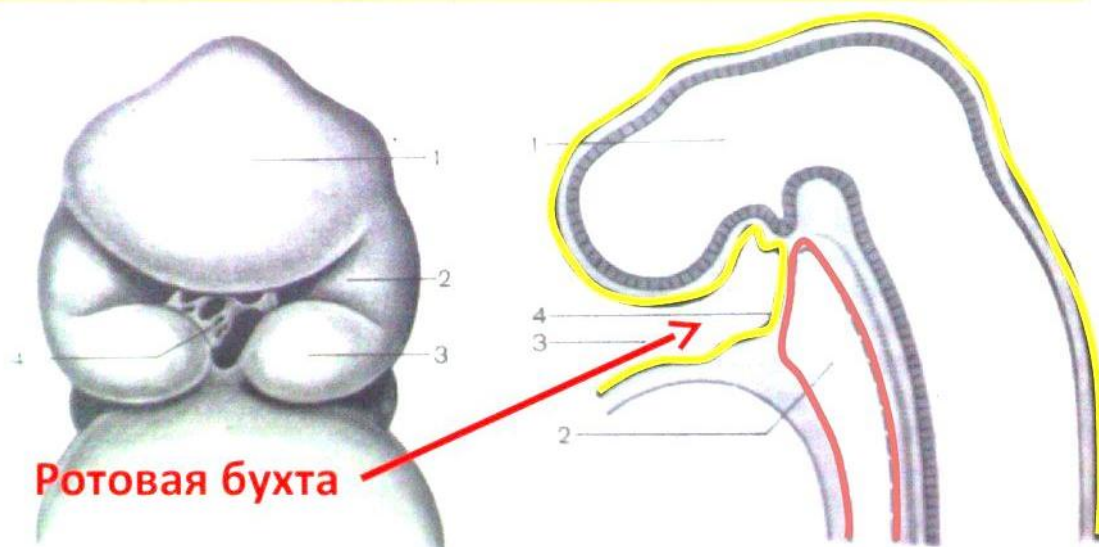
**ОНМедУ**

**2024**

# ЕМБРІОГЕНЕЗ КИШКОВОЇ ТРУБКИ

- ◎ Епітелій переднього відділу розвивається із ектодерми (ротова бухта - стомодеум);
- ◎ Сполучна тканина слизової оболонки ротової порожнини формується із мезенхіми.

# РОЗВИТОК РОТОВОЇ ПОРОЖНИНИ ТА ОБЛИЧЧЯ



# ЖАБЕРНІ (ЗЯБРОВІ) ДУГИ

Основне ембріональне джерело розвитку

обличчя –

**жаберні дуги.**

Первинна глотка формує інвагінації – **жаберні**

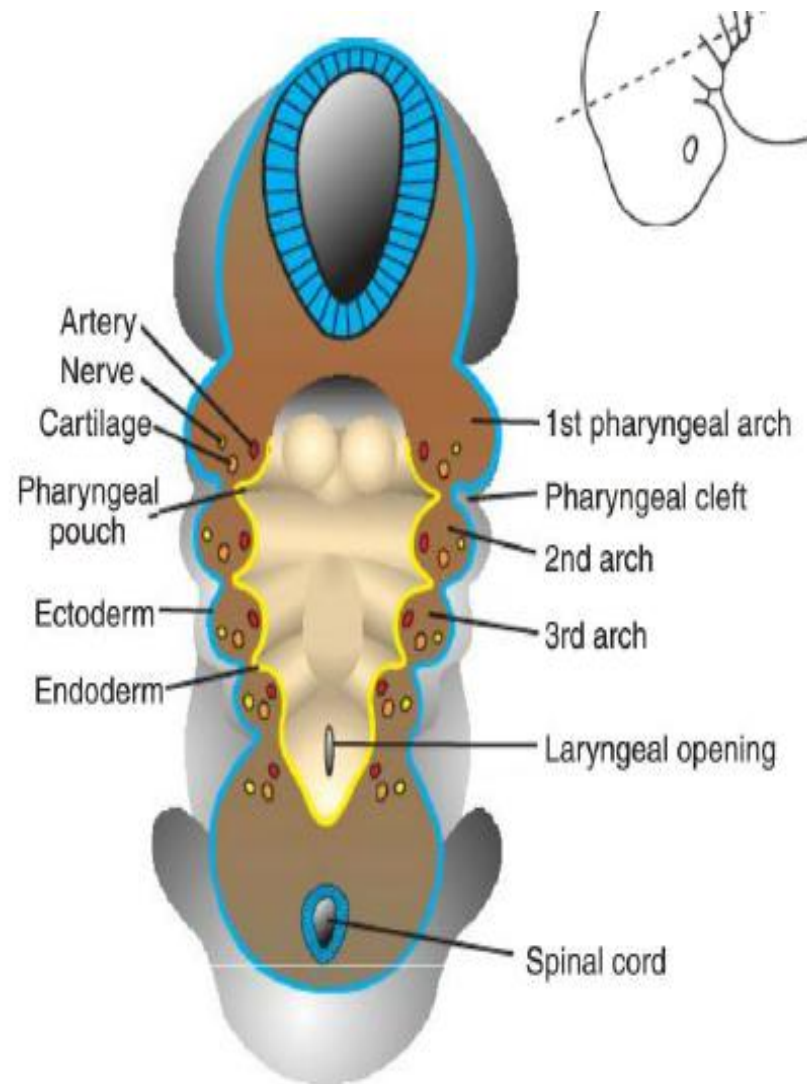
**кишені** (всередині).

Шкірна ектодерма формує

**жаберні щілини** (зовні).

Потовщення між ними –

**жаберні дуги.**



# ЖАБЕРНІ (ЗЯБРОВІ) ДУГИ

Перша зяброва дуга розщеплюється і формує 2 відростка:

**Максиллярний** відросток – верхньощелепний;

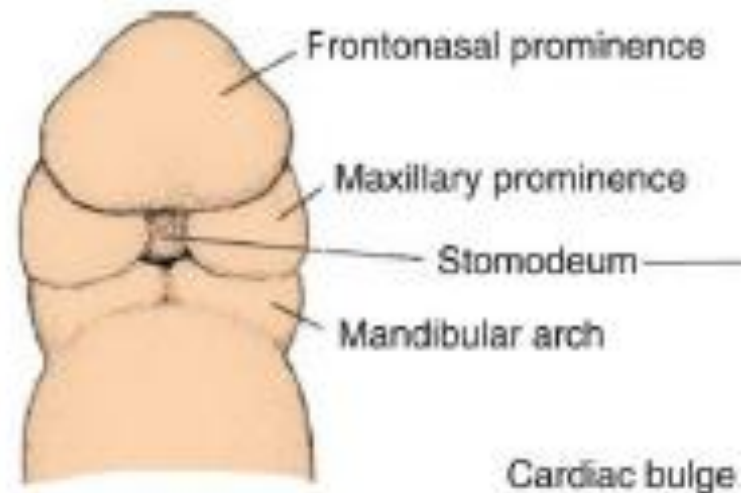
**Мандибулярний** відросток – нижньощелепний.

Третій відросток – **фронтальний (лобовий)**, що пізніше розділяється на:

**Власне лобовий** відросток

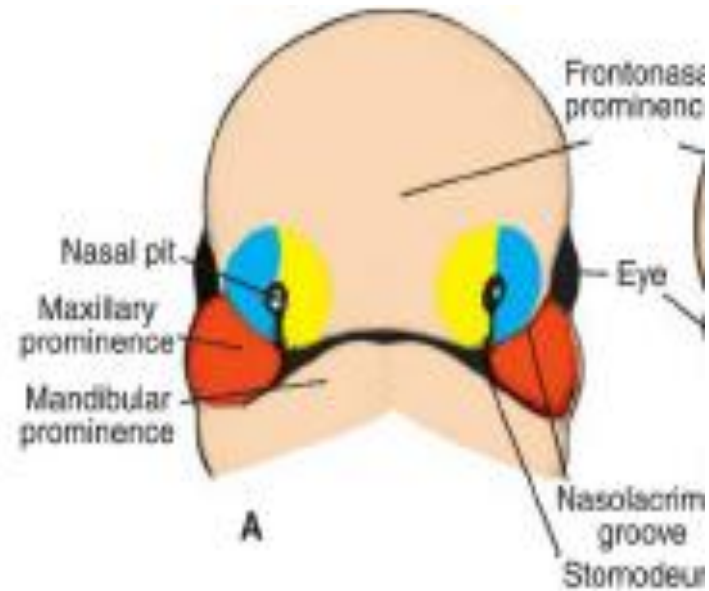
**Медіальний носовий** відросток

**Латеральний носовий** відросток



# РОЗВИТОК ЩЕЛЕПИ, ПІДБОРІДДЯ ТА ОБЛИЧЧЯ

Два нижньощелепні відростки  
ростуть одне до одного  
і зливаються в центрі,  
формуючи нижню щелепу.

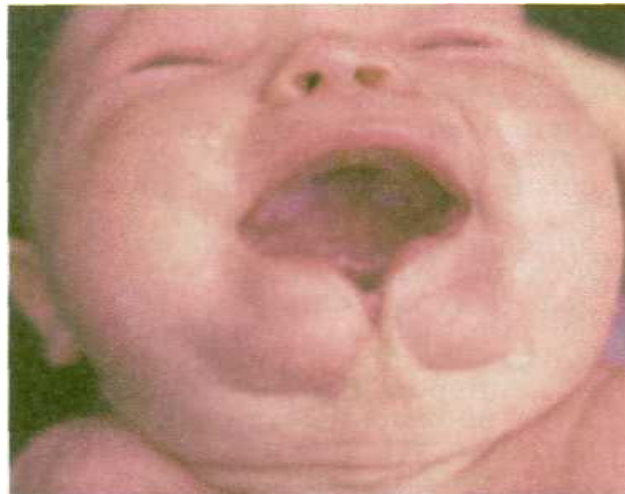

# РОЗВИТОК ЩЕЛЕПИ, ПІДБОРІДДЯ ТА ОБЛИЧЧЯ

Ямка на підборідді  
або роздвоєння  
підборіддя –  
результат неповного  
злиття  
нижньощелепних  
Відростків  
(варіант норми).



Серединна розщелина  
нижньої губи  
та нижньої щелепи –  
результат неповного злиття  
нижньощелепних відростків.

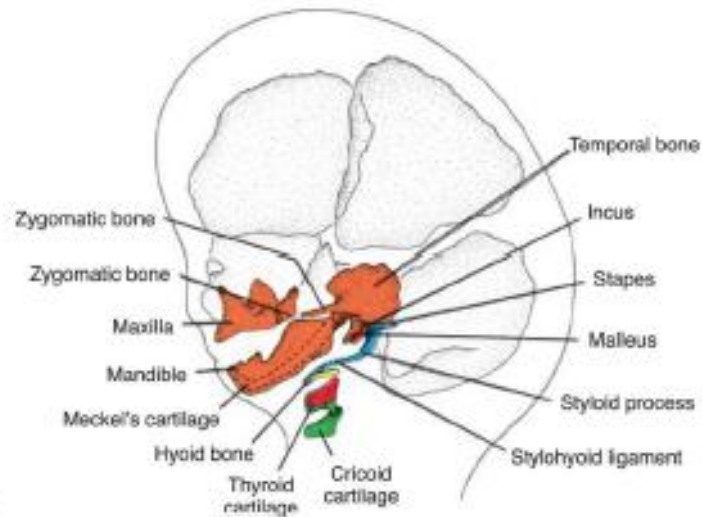
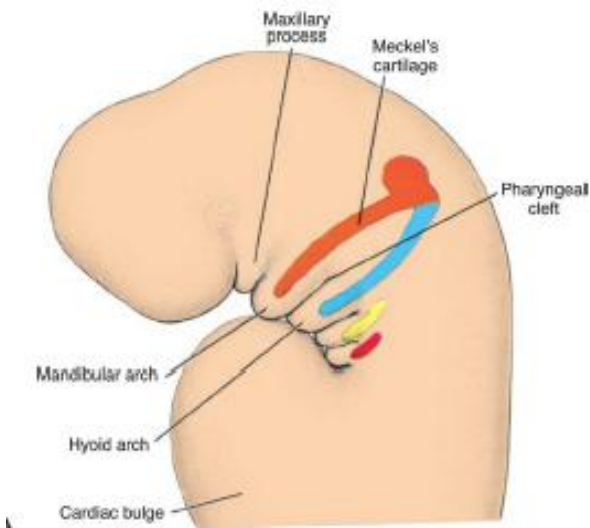
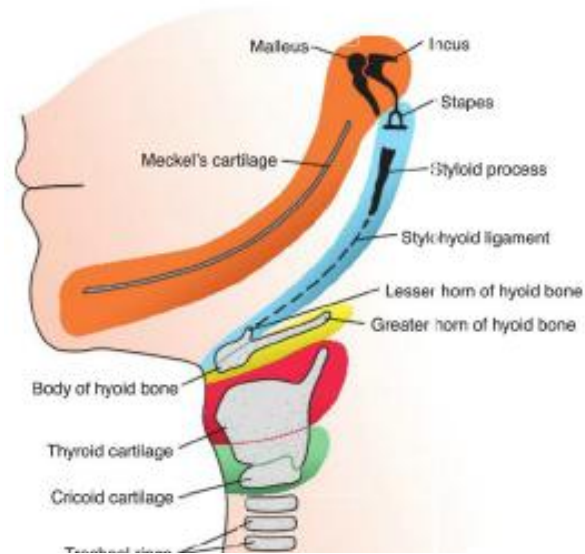


◎ Патологія



# РОЗВИТОК ЩЕЛЕПИ, ПІДБОРІДДЯ ТА ОБЛИЧЧЯ

- Всередині формується
- хрящ Меккеля, на
- основі якого
- формується
- нижньощелепна кістка.

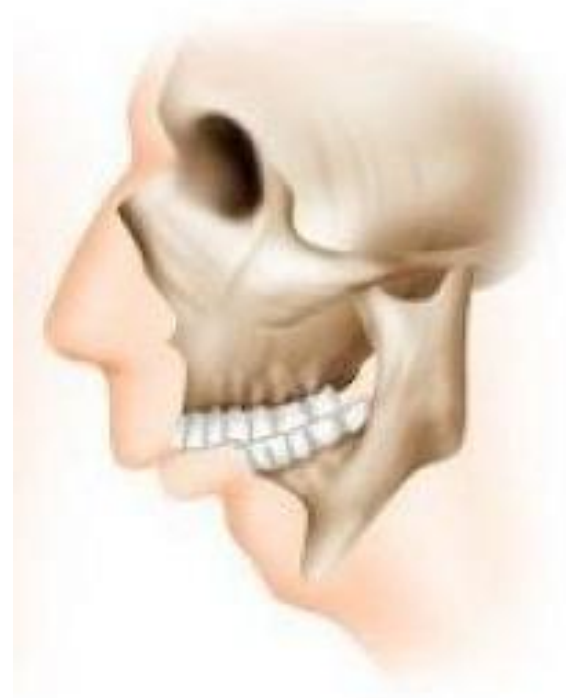



# РОЗВИТОК ЩЕЛЕПИ, ПІДБОРІДДЯ ТА ОБЛИЧЧЯ

**Мікрогенія (нижня мікрогнатія)**

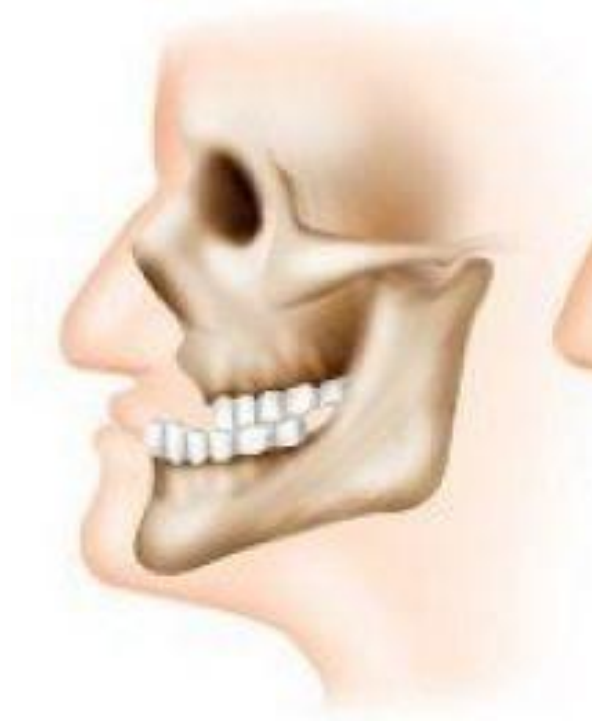- результат недостатнього розвитку нижньощелепного відростка.



# РОЗВИТОК ЩЕЛЕПИ, ПІДБОРІДДЯ ТА ОБЛИЧЧЯ

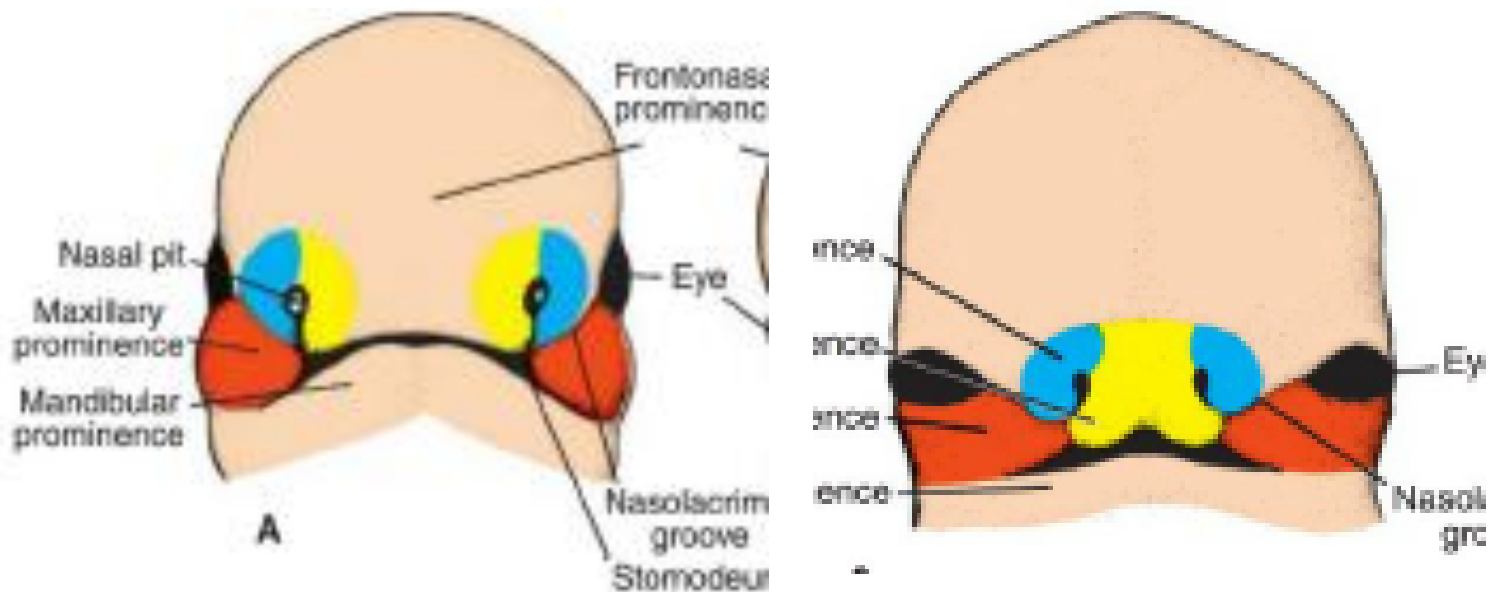
Верхньощелепний відросток разом із медіальним носовим відростком формують верхню щелепу.

Верхня мікрогнатія – недостатній розвиток верхньощелепного відростка



# РОЗВИТОК ЩЕЛЕПИ, ГУБИ ТА ОБЛИЧЧЯ

Два медіальні носові відростки зближуються і, зливаючись, формують верхню губу.

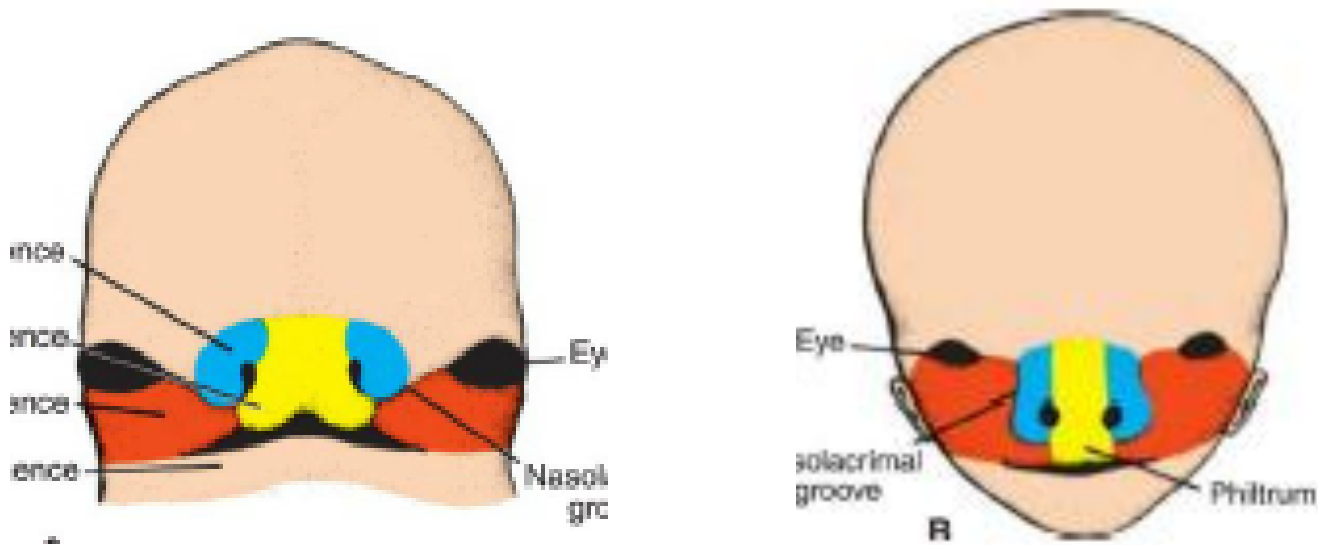


# РОЗВИТОК ЩЕЛЕПИ, ГУБИ ТА ОБЛИЧЧЯ

Верхньощелепний відросток зливається із носовими відростками:

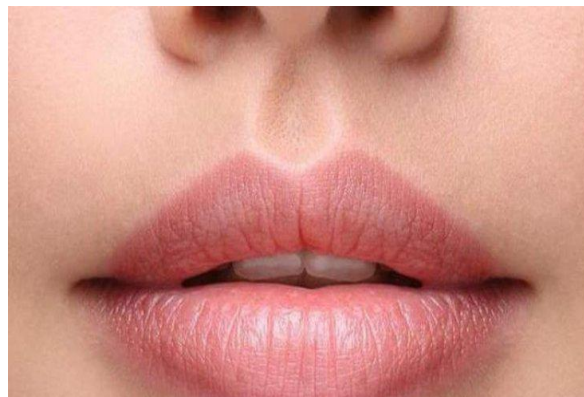
Верхня частина - із латеральним.

Нижня частина - із медіальним.

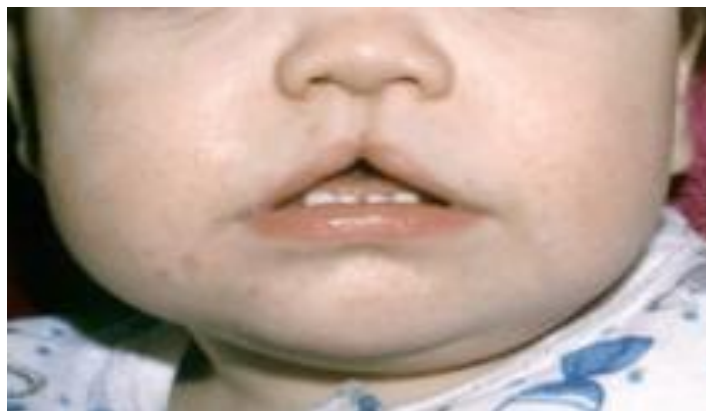

# РОЗВИТОК ЩЕЛЕПИ, ГУБИ ТА ОБЛИЧЧЯ

Місце з'єднання  
медіальних носових  
відростків - **filtrum**  
(норма)

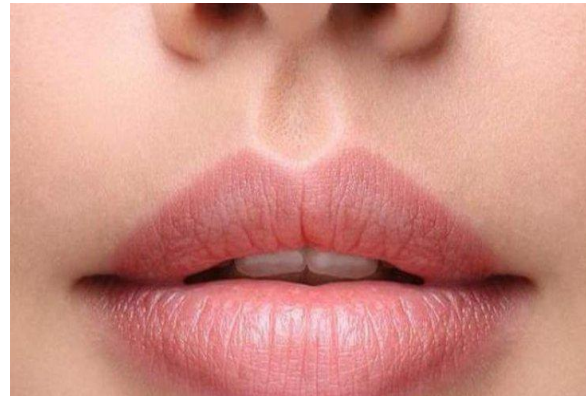


**Вроджена серединна  
розщелина верхньої  
губи** – результат  
неповного злиття  
медіальних носових  
відростків  
**патологія**

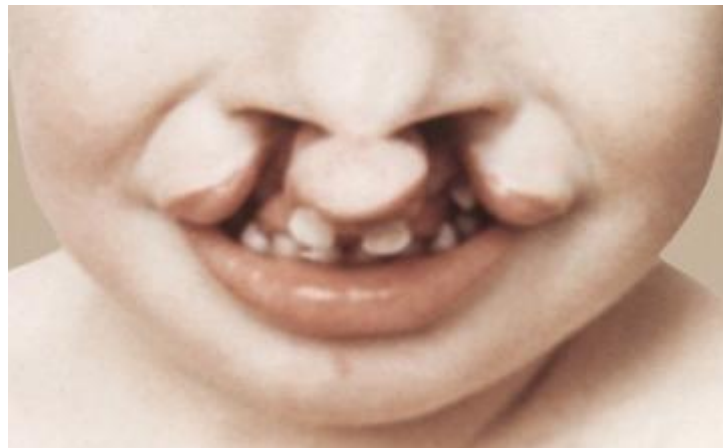

# РОЗВИТОК ЩЕЛЕПИ, ГУБИ ТА ОБЛИЧЧЯ

Місце з'єднання  
медіальних носових  
відростків - filtrum  
**(норма)**

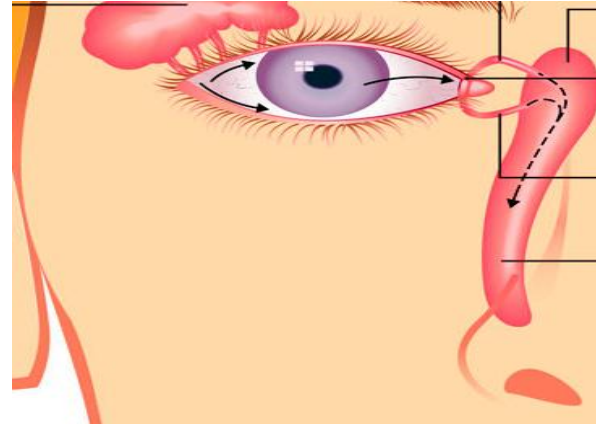


Бічна розщелина верхньої губи  
(заяча губа) – порушення злиття  
медіального носового  
відростка із  
верхньощелепним відростком  
**патологія**

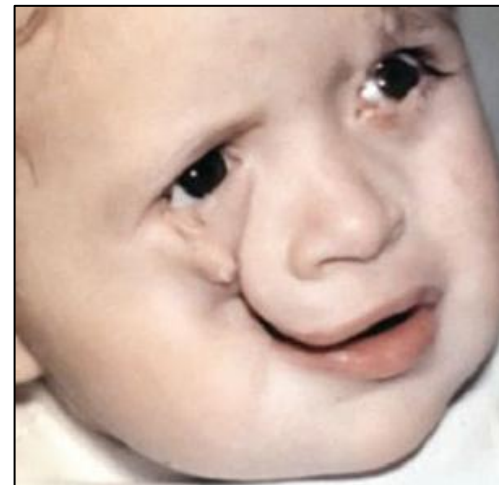

# РОЗВИТОК ЩЕЛЕПИ, ГУБИ ТА ОБЛИЧЧЯ

При злитті латерального носового відростка із верхньощелепним відростком формується носо-слізна борозна, що, зростаючись, формує носо-слізний канал. (норма)



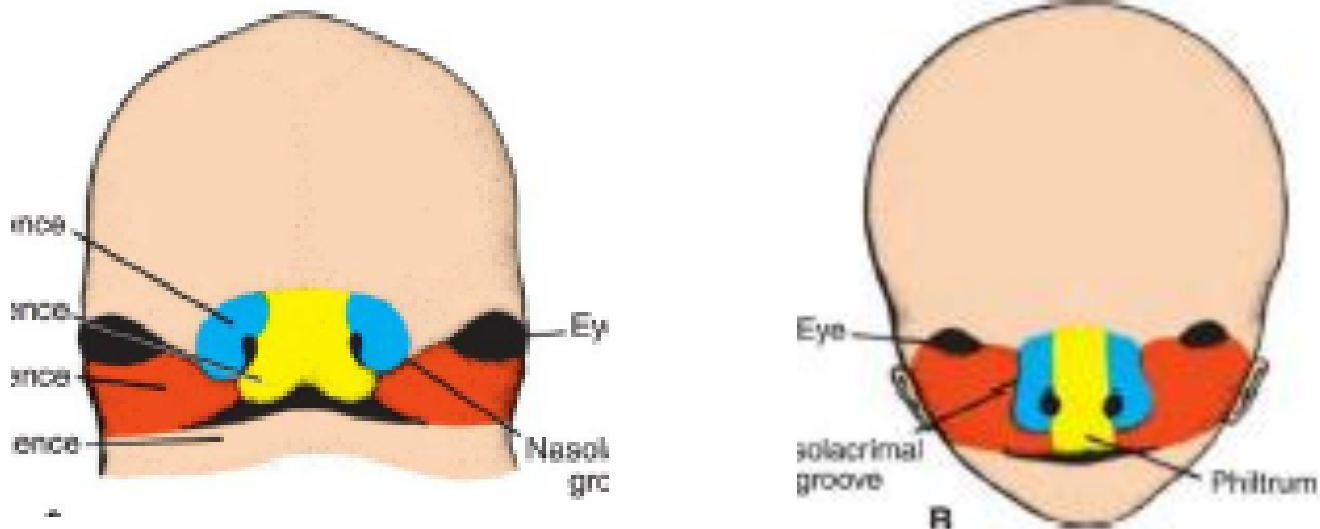
Око-носова щілина  
(коса розщелина обличчя)  
- порушення злиття  
латерального носового  
відростка із  
верхньощелепним  
Відростком. (патологія)





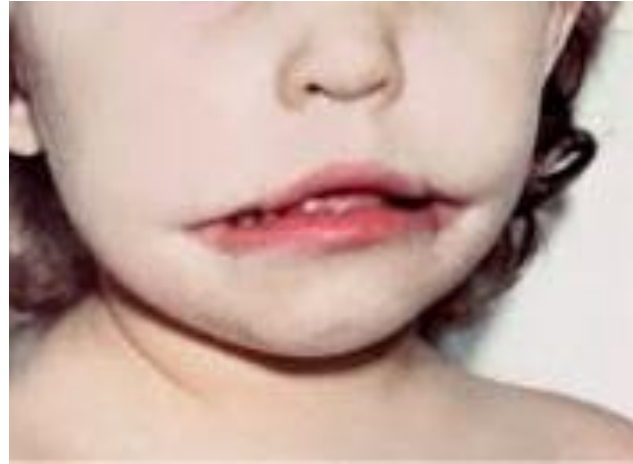# РОЗВИТОК ЩЕЛЕПИ, ГУБИ ТА ОБЛИЧЧЯ

- Верхньощелепний відросток у бічних ділянках зливається із нижньощелепним відростком, формуючи вторинну ротову порожнину.
- Проміжна зона щоки - місце зрощення верхньощелепного та нижньощелепного відростків

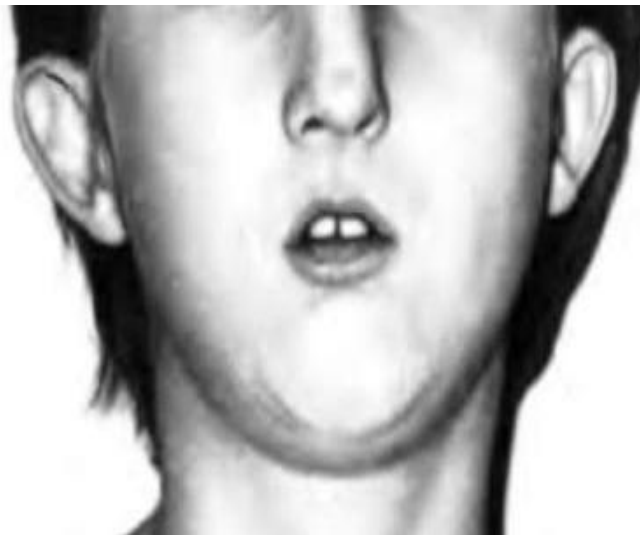


# РОЗВИТОК ЩЕЛЕПИ, ГУБИ ТА ОБЛИЧЧЯ

**Макростомія та поперечна розщелина обличчя –** результат неповного злиття верхньощелепного та нижньощелепного відростків.



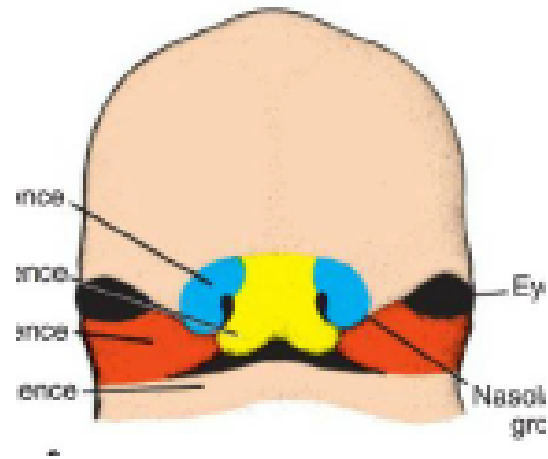
**Мікростомія –** результат надмірного злиття верхньощелепного та нижньощелепного відростків.



# РОЗВИТОК ЩЕЛЕПИ, ГУБИ ТА ОБЛИЧЧЯ

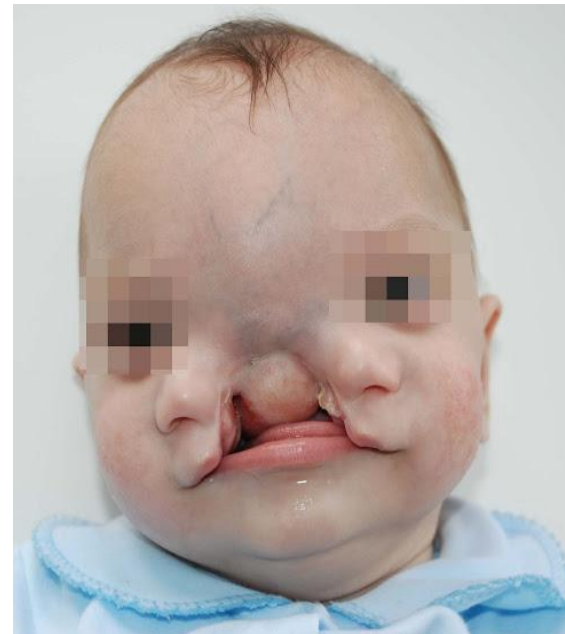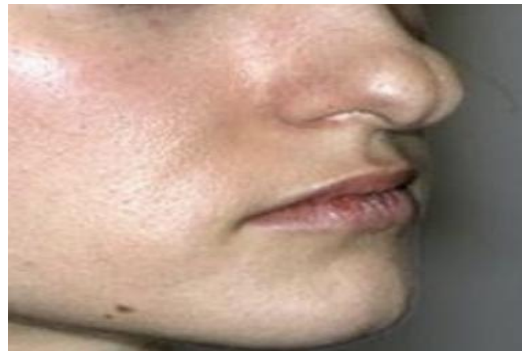## Серединна розщелина обличчя

- наслідок неповного злиття усіх або більшості парних зачатків обличчя



## Роздвоєння кінчика носа

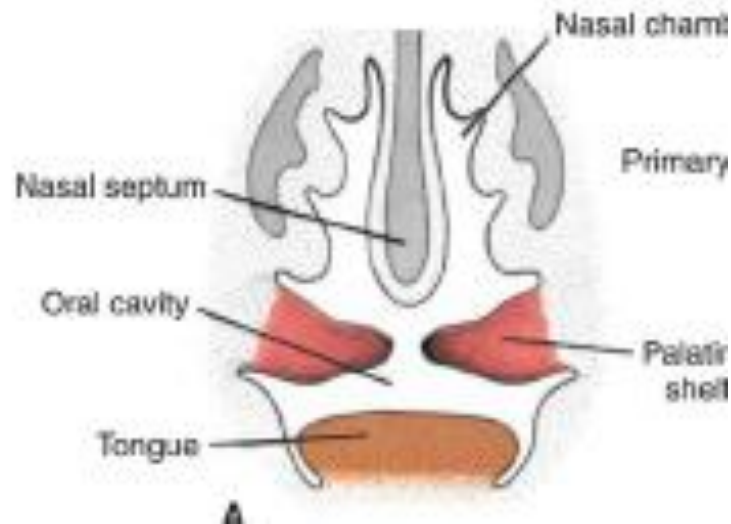
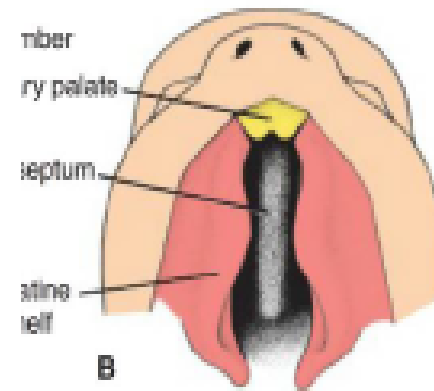
- наслідок неповного злиття медіальних носових відростків, варіант норми.



# РОЗВИТОК ПІДНЕБІННЯ

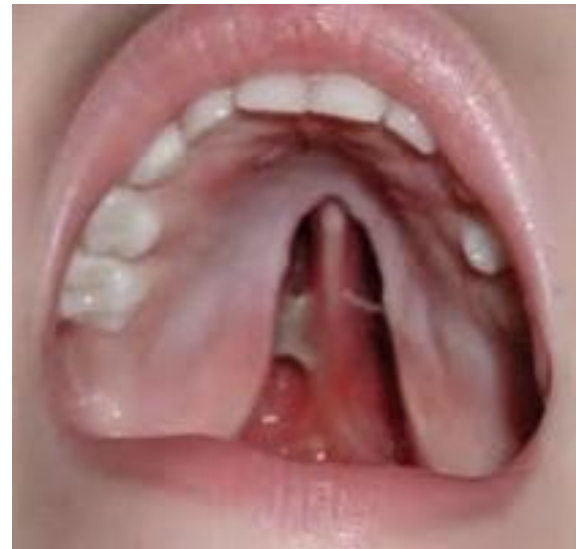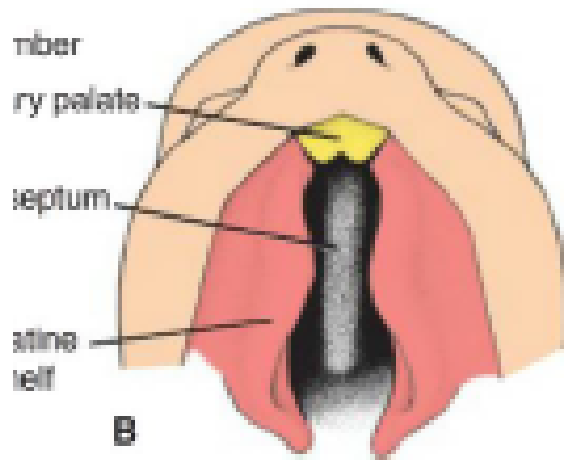
Первинне піднебення формується за рахунок медіального носового відростка

Із верхньощелепного відростка формуються два парні піднебінні відростки, що зливаються посередині і формують піднебіння.



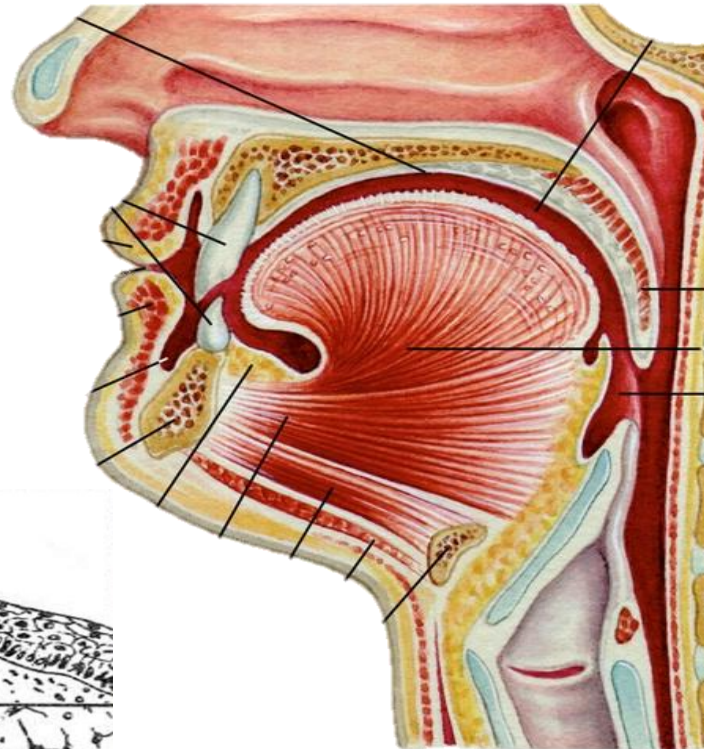
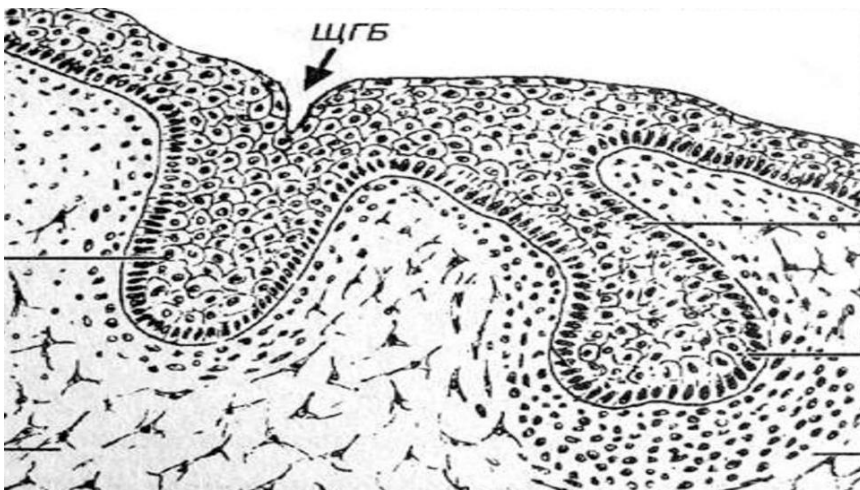
# РОЗВИТОК ПІДНЕБІННЯ

- Вовча паща (розщелина піднебіння) - результат порушення злиття піднебінних відростків.



# УТВОРЕННЯ ЗУБНИХ ЗАЧАТКІВ

Ектодерма стомодеума  
формує два вирости  
Передній виріст -  
щічно-губна борозна  
(пластинка) - утворює  
присінок рота  
Задній виріст -  
зубна пластинка.



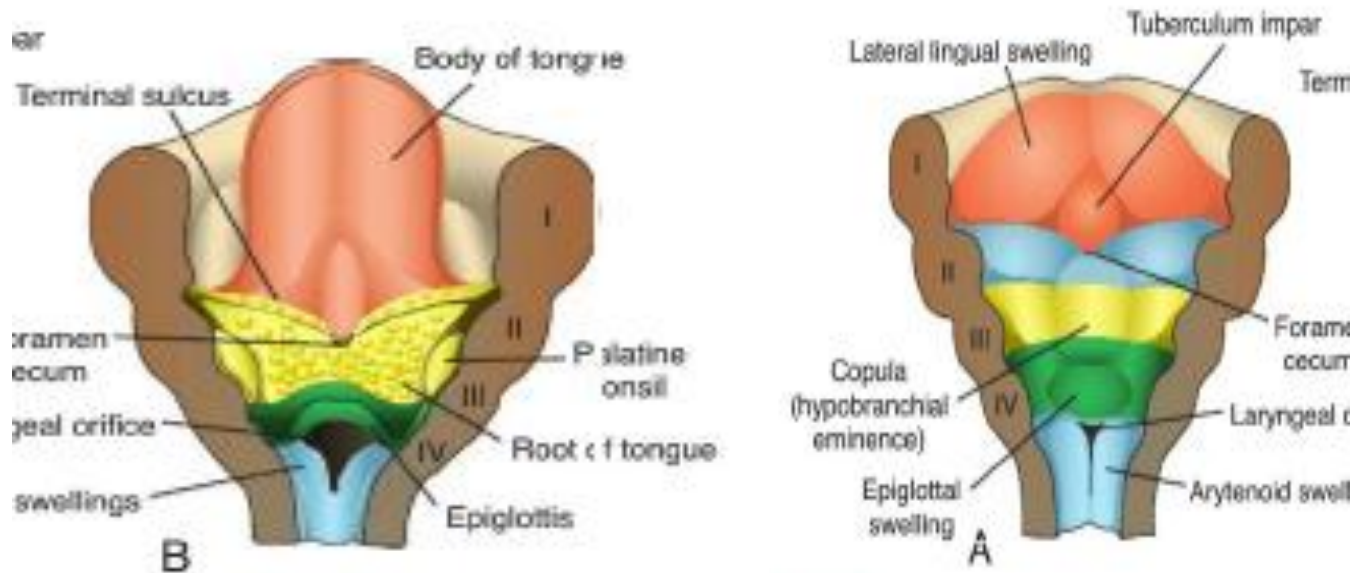


# РОЗВИТОК ЯЗИКА

Язик формується із першої жаберної дуги,  
де формуються три зачатки:

**Непарний** язиковий горбок (корінь язика);

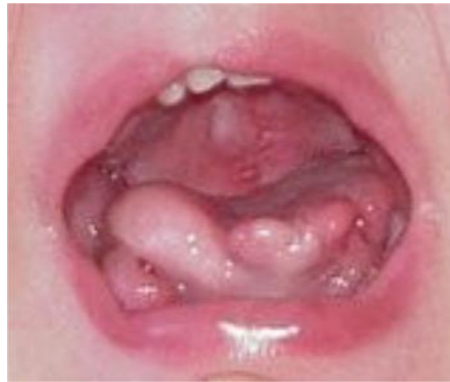**Парні бічні** язикові горбки (тіло язика).





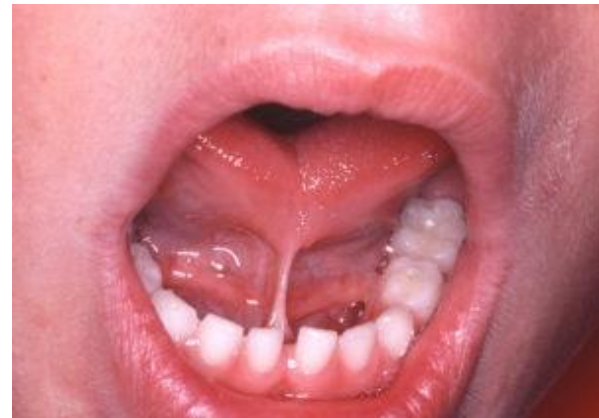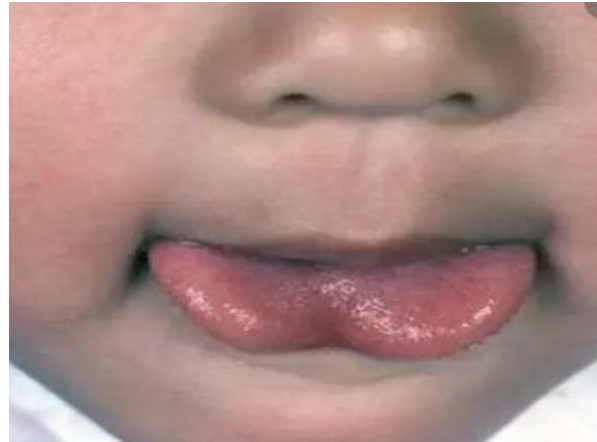# РОЗВИТОК ЯЗИКА

**Роздвоєння язика -**  
наслідок неповного  
злиття парних бічних  
зачатків язика.



**Мікроглосія - недостатній**  
розвиток язика.

**Мікроглосія часто поєднується**  
**із вкороченням вуздечки язика**



◎ Дякую за увагу!