

**МІНІСТЕРСТВО ОХОРОНИ ЗДОРОВ'Я УКРАЇНИ**  
**ОДЕСЬКИЙ НАЦІОНАЛЬНИЙ МЕДИЧНИЙ УНІВЕРСИТЕТ**

Факультет медичний №2

Кафедра неврології та нейрохірургії

**ЗАТВЕРДЖУЮ**

Проректор з науково-педагогічної роботи

Едуард БУРЯЧКІВСЬКИЙ

« \_\_\_\_ » \_\_\_\_\_ 2023 р.

**МЕТОДИЧНА РОЗРОБКА**  
**ДО ПРАКТИЧНИХ ЗАНЯТЬ ЗДОБУВАЧІВ ВИЩОЇ ОСВІТИ**  
**З НАВЧАЛЬНОЇ ДИСЦИПЛІНИ**

Факультет, курс: Медичний, 5 курс

Навчальна дисципліна: **Актуальні питання нейрохірургії та цереброваскулярної патології**

**Затверджено:**

Засіданням кафедри неврології та нейрохірургії Одеського національного медичного університету

Протокол № 1 від "28" 08 2023 р.

Завідувач кафедри



Анатолій СОН

**Розробники:**

Сон Анатолій Сергійович, д.мед.н., проф., завідуючий кафедри

Добровольський Василь Вячеславович, к.мед.н., доцент

Бабич Еліза Віталіївна, асистент

Гнатюк Ірина Михайлівна, асистент

Саражина Катерина Святославівна, асистент

Сербін Ігор Володимирович, асистент

Ярова Ксенія Олександрівна, асистент

## ПРАКТИЧНІ ЗАНЯТТЯ

### Практичне заняття № 1

**Тема:** Травматичні ураження нервової системи. Закрита черепно-мозкова травма (ЧМТ).

**Мета:** оволодіти знаннями та навичками огляду пацієнта з закритою черепно-мозковою травмою, навчитись самостійно інтерпретувати результати візуалізаційних досліджень, сформувані чітке уявлення про послідовність дій при веденні пацієнта з закритою черепно-мозковою травмою.

**Основні поняття:** закрита черепно-мозкова травма, шкала ком Глазго, дислокаційний синдром

**Обладнання:** ноутбук, мультимедійний проектор.

#### План:

1. Організаційні заходи (привітання, перевірка присутніх, повідомлення теми, мети заняття, мотивація здобувачів вищої освіти щодо вивчення теми).

2. Контроль опорного рівня знань (фронтальне опитування):

- анатомо-фізіологічні особливості головного мозку у різних вікових груп;
- особливості кровопостачання головного мозку, оболонки, кісток черепа; лікворна система головного мозку;
- рентгенологічні методи дослідження у хворого із ЗЧМТ;
- вогнищеві і загальномозкові симптоми ЗЧМТ;
- менінгіальні симптоми;
- групи препаратів для комплексної терапії ЗЧМТ дегідратаційні, гемостатики, гормональні.

#### Тести

1) У якому просторі порожнини черепа знаходиться ліквор?

Варіанти відповіді:

- а) Епідуральний простір.
- б) Субарахноїдальний простір в) Субдуральний простір.
- г) Сагітальна щілина. д) Намет мозочка.

Правильна відповідь: б)

2) При забитті якої ділянки головного мозку розвивається сенсорна афазія?

Варіанти відповіді:

- а) Поліус лобової частки.
- б) Базальні відділи правої лобової області. в) Центр Брока.
- г) Центр Верніке. д) Тім'яна частка.

Правильна відповідь: г)

3) Перелічити загальномозкові симптоми ЗЧМТ (вісім).

Правильні відповіді: а) Головний біль.

б) Запаморочення. в) блювота.

г) Застійні явища на очному дні. д) Брадикардія.

е) Порушення свідомості. ж) Краніографічні ознаки. з) Епісиндром.

#### Зміст заняття

#### Класифікація черепно-мозкової травми:

- 1. Закрита ЧМТ
  - 1.1 Струс головного мозку
  - 1.2 Забій головного мозку
  - 1.3 Стиснення головного мозку
  - 1.4 Дифузне аксональне ураження

2. Відкрита
- 2.1 Проникаюча
- 2.2 Непроникаюча

За ступенем тяжкості

1. Легка ШКГ 14 АБО 15 + ЧИ коротка втрата свідомості (<5 хв) ЧИ порушення концентрації уваги.
2. Помірна ШКГ 9-13 АБО втрата свідомості  $\geq 5$  хв АБО вогнищевий неврологічний дефіцит.
3. Важка ШКГ 3-8.

**Струс головного мозку** – це комплекс патофізіологічних процесів, що впливають на мозок та результатом яких є зміна мозкових функцій; індукований непроникаючими біомеханічними силами без виявлених аномалій на стандартному структурному зображенні. Неврологічні симптоми (не)включають втрату свідомості.

Початок симптомів зазвичай гострий, вони короткострокові та спонтанно зникають. Прояви можуть включати транзиторні порушення рівноваги, координації, пам'яті/когніції, сили або концентрації уваги.

Можуть виникати нейропатологічні зміни, але гострі клінічні симптоми переважно відображають функціональні зміни, а не структурну патологію.

Діагностика заснована на анамнезі та клінічній картині.

**Забиття головного мозку** характеризується наявністю зон високої щільності на КТ-зображеннях. Найбільш часто виникає при різкому сповільненні руху голови, що призводить до удару мозку об кісткові виступи (скронева, лобна, потилична кістки) за механізм «ку-контраку». Оточуючі зони низької щільності на КТ-зображеннях свідчать про набряк мозку.

Вогнище забиття являє собою ділянку некрозу мозкової тканини із перифокальною зоною, в котрій розвиваються реакції запалення, вторинного ушкодження, набряку. В зоні забиття, залежно від тяжкості травми, можуть виявлятися як дрібновогнищеві геморагії, невеликі ділянки гомогенізації мозкової тканини, так і утворення масивних вогнищ некрозу, виповнених мозковим детритом, розрив судин, крововиливи у зруйновану тканину, виражений набряк-набухання перифокальної зони з тенденцією до поширення на прилеглі ділянки, інколи на весь мозок.

При забитті **легкого ступеня** спостерігають втрату свідомості (тривалість зазвичай описують хвилинами), інтенсивний головний біль, запаморочення, слабкість, шум у вухах, часто амнезію, виражену нудоту, повторне блювання. Порушення життєво важливих функцій не характерне, іноді відзначають помірну тахікардію або (рідше) брадикардію, приливи крові до обличчя, порушення сну тощо. Також для неврологічної симптоматики характерна наявність спонтанного ністагму, легка анізокорія, ознаки пірамідної недостатності, легкі менінгеальні симптоми. Зазвичай описана неврологічна симптоматика повністю регресує протягом 2-3-х тижнів.

Забиття **середнього ступеня** тяжкості супроводжується втратою свідомості, що триває від кількох десятків хвилин до кількох годин (тривалість зазвичай описують годинами). Практично завжди виявляють амнезію, характерна наявність головного болю, інтенсивного і тривалого, багаторазове блювання, можливі психічні розлади. Для цієї форми ЧМТ характерні також тимчасові порушення життєво важливих функцій (бради- або тахікардія, підвищення артеріального тиску, тахіпноє без порушення ритму дихання, субфебрилітет); іноді спостерігають стовбурові розлади. Менінгеальні симптоми виражені; виявляють чітку вогнищеву симптоматику, яка визначається локалізацією вогнища забиття (окорохові порушення, парези кінцівок, розлади чутливості тощо). Протягом 2-5 тижнів неврологічна симптоматика поступово регресує, однак часто виявляють залишкові явища.

Забиття **тяжкого ступеня** супроводжується втратою свідомості (тривалість зазвичай

описують добами, інколи тижнями), психомоторним збудженням, вираженими, часто загрозливими розладами життєво важливих функцій, грубою неврологічною симптоматикою, у якій домінують ознаки ураження стовбура мозку.

Менінгеальні симптоми різко виражені, часто виникають генералізовані або фокальні епіпади. Вогнищеві симптоми регресують поволі і не повністю, характерні грубі залишкові явища насамперед з боку рухової і психічної сфери.

Основа діагностики – КТ головного мозку.

### **Дифузне аксональне ушкодження**

Первинне ураження як результат ЧМТ з ротаційним прискоренням/сповільненням. При важких формах спостерігаються геморагічні вогнища в мозолистому тілі та дорсолатеральній ростральній частині ствола мозку з мікроскопічними ознаками дифузного ураження аксонів (аксональні ретракційні кульки, мікрогліальні зірки та дегенерація білої речовини). Часто є причиною довготривалої втрати свідомості у пацієнтів, що миттєво впали в кому після ЧМТ, при відсутності об'ємного утворення на КТ (хоча ДАУ може існувати з/без субдуральної або епідуральної гематоми). Можна діагностувати клінічно, коли втрата свідомості (кома) триває більше 6 годин за відсутності інтракраніального утворення або ішемії.

ДАУ ступень	Опис
легкий	кома > 6–24 год, за якою слідують легкі/помірні порушення пам'яті та обмеження працездатності.
помірний	кома > 24 год, за якою слідують оглушення та довготривала амнезія. Легкі/помірні порушення пам'яті, поведінки та розумової функції.
важкий	Кома, що триває місяцями, флексорні та екстензорні рухові реакції. Порушення функцій: когнітивної, пам'яті, мовлення, сенсомоторної. Розлади особистості. Дизавтономія.

### **Епідуральна гематома**

Перелом скроневої та парієтальної кістки призводить до розриву середньої менінгеальної артерії в місці її виходу з кісткової борозни та входу в порожнину черепа (птеріон). Як результат виникає артеріальна кровотеча, що поступово відшаровує тверду мозкову оболонку.

Клініка

- коротка посттравматична втрата свідомості
- «світлий проміжок» протягом декількох годин
- оглушення, контралатеральний геміпарез, іпсилатеральна ділатація зіниці (результат мас-ефекту)
- головний біль, блювота, судоми (можуть бути односторонніми), гемігіперрефлексія, односторонній симптом Бабінського, підвищення тиску ЦСР, брадикардія.

Зсув ствола мозку в протилежний бік від гематоми може викликати компресію ніжок мозку в наметовій виїмці та іпсилатеральний геміпарез (феномен Керногана).

Діагностика:

КТ головного мозку

Високощільна двоопукла (сочевидцеподібна) гематома, що прилягає до черепа. В 11% місяцеподібної форми. Може перетинати серп, але зазвичай обмежена швами черепа. Зазвичай має рівномірну щільність, різко окреслені краї на кількох зрізах, високе поглинання (нерозведена кров), примикає до внутрішньої поверхні склепіння черепа і зазвичай обмежується невеликим сегментом черепа.

Лікування

### Консервативне

-Підгострі або хронічні епідуральні гематоми (максимальна товщина  $\leq 1$  см) з мінімальними неврологічними проявами (легка летаргія, головний біль) без ознак вклинення.

Показання до хірургічного втручання:

1. Об'єм ЕДГ  $> 30$  см<sup>3</sup> в незалежності від ШКГ.

2. ЕДГ з наступними характеристиками можна вести консервативно з повторними КТ сканами та інтенсивним наглядом в нейрохірургічному відділенні.

a) об'єм  $< 30$  см<sup>3</sup>

b) товщина  $< 15$  mm

c) дислокація серединних структур (ДСС)  $< 5$  мм

d) ШКГ  $> 8$

e) відсутність вогнищового неврологічного дефіциту.

### Гостра субдуральна гематома

Причини

1. Акумуляція крові навколо ураження паренхіми (зазвичай лобної або скроневої частки).

Як правило, немає «світлого проміжку».

Вогнищеві симптоми спостерігаються пізніше та менш виражені, ніж при ЕДГ.

2. Розрив поверхневих та мостових судин від різкого прискорення/сповільнення руху голови. Більш частий «ясний проміжок».

Діагностика

КТ – місяцеподібне утворення підвищеної щільності

Локалізація

Над дорсальною поверхнею головного мозку.

● Міжпівкульна

● Вистилає намет

● в задній черепній ямці

Показання до хірургічного втручання

1. товщина  $> 10$  мм або дислокація серединних структур  $> 5$  мм (на КТ) в незалежності від ШКГ.

2. товщина  $< 10$  мм та дислокація серединних структур  $< 5$  мм, якщо:

a) зниження ШКГ на  $\geq 2$  пункти від травми до госпіталізації

b) та/чи зіниці асиметричні або фіксовані та ділатовані

c) та/чи ВЧТ  $> 20$  мм рт. ст.

3. слідкуйте за ВЧТ у всіх пацієнтів з гострою СДГ та ШКГ  $< 9$ .

### Хронічна субдуральна гематома

Виникає у людей похилого віку (в сер. 63 роки)

Фактори ризику : зловживання алкоголем, судоми, шунт ЦСР, коагулопатії, пацієнти з ризиком падінь.

Традиційно містить темну рідину кольору «машинної олії», що не згортається.

Утворюється з гострої. Кров в межах субдурального простору викликає запальну відповідь. Протягом днів фібробласти проникають у кров'яний згусток та формують неомембрани на внутрішній(кортикальній) та зовнішній (дуральній) поверхні. За цим слідує ріст неокапілярів, ензиматичний фібриноліз та розрідження кров'яного згустку. Продукти розпаду фібрину вбудовуються в нові згустки та інгібують гемостаз.

Клініка:

-головний біль

-оглушення

-труднощі у мовленні

-ТІА-подібні симптоми

Лікування

1. Профілактика судом
2. Реверсія коагулопатії
3. Хірургічне лікування

Показання:

- Наявність симптомів (товщина гематоми > 1 см): вогнищевий дефіцит, зміни психічного стану, судоми.
- Прогресивне збільшення гематоми на КТ або МРТ.

Методи:

- Евакуація гематоми
- Ендоваскулярна емболізація середньої менінгеальної артерії.

**Задачі для самоконтролю:**

1. Визначити нейрохірургічну тактику і вказати метод лікування при кожному виді переломів кісок черепа:

- а) лінійний перелом;
- б) вдавлений перелом:
  - закритий
  - відкритий
- в) багатооскольчатий:
  - проникаючий
  - непроникаючий

Правильна тактика:

- а) консервативне лікування.
- б) - можлива консервативна тактика в залежності від зони;
  - оперативна тактика.
- в) оперативна тактика у всіх випадках.

**Матеріали для аудиторної самостійної підготовки:**

Перелік навчальних практичних завдань:

- 1) Психоневрологічний огляд хворих із ЧМТ.
- 2) План обстеження хворого зі ЗЧМТ.
- 3) Читання рентгенограм черепа.
- 4) Показання і техніка проведення люмбальної пункції.
- 5) Заповнити лист призначення хворому зі струсом головного мозку і забиттям головного мозку різного ступеня тяжкості.

**Інструктивний матеріал для оволодіння професійними вміннями**

Професійний алгоритм обстеження хворого із ЗЧМТ:

1. Огляд хворого.
2. Анамнез (давнина травми, спадковість).
3. Скарги (головний біль, блювота, порушення зору, епіприпадки).
4. Об'єктивне дослідження внутрішніх органів (обов'язково АД і пульс на обох руках).
5. Вивчення ступеня порушення свідомості (шкала ком Глазго від 3 до 15).
6. Вивчення 12 пар черепних нервів.
7. Вивчення рухово-чутливої сфери (рефлекси, визначення розладів чутливості).
8. Визначення статичної і координації.
9. Визначення менінгіального синдрому.
10. Локальне дослідження голови.
11. Виявлення витікання рідини, крові з носа, вух.
12. Виявлення зовнішніх ушкоджень м'яких тканин.
13. Краніограма в двох проекціях.

14. Додаткові методи дослідження при необхідності.

**Професійний алгоритм виконання спинно-мозкової пункції:**

1. Положення хворого на правому боці.
2. Ноги зігнуті в колінах і підтягнуті до живота.
3. Обробка рук антисептиком, стерильні рукавички.
4. Обробка поля 5% йодом, потім спиртом на рівні 3-5 поперекових хребців.
5. Місцева анестезія 0,5% розчином новокаїну на рівні міжхребцевої щілини між 4 і 5 поперековими хребцями.
6. Контроль голки (наявність мандрена, гострота голки).
7. Поперековий прокол. Під час проколу відчуття двох перешкод (жовта зв'язка і тверда мозкова оболонка) і провалювання.
8. Повільне підтягування мандрена з голки, перевірка наявності ліквору.
9. При витягнутому мандрені евакуація 1-2 мл ліквору для аналізу.
10. Видалення голки й асептична наклейка.

**Ситуаційні задачі:**

1) Хворого знайдено у дворі без свідомості, запах алкоголю з рота. Місцево - набряк м'яких тканин у правій скроневій області, анізокорія праворуч, арефлексія. Визначити план обстеження, лікувальну тактику. ВІДПОВІДЬ: госпіталізація в НХВ, КТ, трепанація черепа, видалення внутрішньочерепної гематоми.

2) Хворий знаходився на лікуванні з приводу ЗЧМТ - перелому скроневої кістки ліворуч. Через 10 годин після одержання травми - різке погіршення, розвилася кома 4-5 по шкалі ком Глазго, порушення функції дихання, періодичні тонічні судороги, зіниці широкі, фотореакція млява, ліва зіниця трохи ширше правої. ПИТАННЯ: Чим може бути обумовлена зміна клінічної картини? Визначте тактику лікаря.

ВІДПОВІДЬ: Наростанням епідуральної гематоми ліворуч, дислокацією серединних структур мозку. Тактика лікаря - термінове оперативне втручання за життєвими показниками (трепанація черепа).

3) Допризывник 18 років переніс ЗЧМТ у 12 років. Наступні роки періодично головні болі, було два приступи втрати свідомості. Закінчив 11 класів, учиться в коледжі.

ПИТАННЯ: Намітити план обстеження і лікування.

ВІДПОВІДЬ: Психо-неврологічне обстеження, ЕЕГ КТ головного мозку.

3. Підбиття підсумків.

**Основна література:**

1. Нейрохірургія : підручник / [В.О. Пятикоп, І.О. Кутовий, А.В. Козаченко та ін.] ; за ред. В.О. Пятикопа – Київ, ВСВ «Медицина», 2019 р. – 152 с.

2. Нейрохірургія : підручник / [В. І. Цимбалюк, В. В. Медведєв, М. О. Марущенко та ін.] ; за ред. акад. В. І. Цимбалюка. – 2-ге вид. допов., переробл. – Вінниця : Нова Книга, 2020. – 360 с.

3. Григорова І.А., Соколова Л.І., Герасимчук Р.Д., Сон А.С., та ін. Неврологія // Навчальний посібник за редакцією І.А. Григорової, Л. І. Соколової - 3-є видання – Київ, ВСВ «Медицина», 2020 р. – 640 с.

4. Топічна діагностика патології нервової системи. Алгоритми діагностичного пошуку. Шкробот С.І., Салій З.В., Бударна О.Ю. Укрмедкнига, 2018. – 156с.

5. Методи обстеження неврологічного хворого: навч. Посібник / за ред. Л.І.Соколової, Т.І.Ілляш. К., 2020. – 144 с.



Медицина невідкладних станів. Екстрена(швидка) медична допомога: підручник / І.С. Зозуля, В.І. Боброва, Г.Г. Рощин та інші / за ред. І.С. Зозулі. - 3-є видання, пер. та доп. - Київ. - ВСВ «Медицина», 2017. – 960с.

6. Негрич Т.І., Боженко Н.Л., Матвієнко Ю.Щ. Ішемічний інсульт: вторинна стаціонарна допомога: навч. посіб. Львів: ЛНМУ імені Данила Галицького, 2019. - 160с.

7. Handbook of Neurosurgery / Greenberg M.S. – Thieme, 2019. – 1784 p. ISBN 9781684201372

8. Neurology - Неврологія: textbook / I.A. Hryhorova, L.I. Sokolova, R.D. Herasymchuk et al.; edited by I.A. Hryhorova, L.I. Sokolova. – Kyiv : AUS Medicine Publishing, 2017. – 624p.

#### Додаткова література:

1. Боженко М.І., Негрич Т.І., Боженко Н.Л., Негрич Н.О. Головний біль. Навчальний посібник.-К.: Видавничий дім Медкнига, 2019.-48с.

#### Інформаційний ресурс

1. Клінічні настанови та інші видання з нейрохірургії (Державна установа Інститут нейрохірургії ім. акад. А. П. Ромоданова НАМН України)  
<https://neuro.kiev.ua/uk/category/publishing-uk/>

2 Клінічні настанови з неврології. (Наказ МОЗ України N 487 від 17.08.2007)

<https://zakon.rada.gov.ua/rada/show/v0487282-07#Text>

### *Практичне заняття № 2*

**Тема:** Відкрита ЧМТ, клініка, діагностика.

**Мета:** оволодіти знаннями та навичками огляду пацієнта з відкритою черепно-мозковою травмою, навчитись самостійно інтерпретувати результати візуалізаційних досліджень, сформувати чітке уявлення про послідовність дій при веденні пацієнта з відкритою черепно-мозковою травмою.

**Основні поняття:** відкрита черепно-мозкова травма, перелом кісток черепа, шкала ком Глазго, дислокаційний синдром

**Обладнання:** ноутбук, мультимедійний проектор.

#### **План:**

1. Організаційні заходи (привітання, перевірка присутніх, повідомлення теми, мети заняття, мотивація здобувачів вищої освіти щодо вивчення теми).

2. Контроль опорного рівня знань (фронтальне опитування):

- анатомо-фізіологічні особливості головного мозку у різних вікових груп;

- особливості кровопостачання головного мозку, оболонки, кісток черепа; лікворна система головного мозку;

- рентгенологічні методи дослідження у хворого із ВЧМТ;

- вогнищеві і загальномозкові симптоми ВЧМТ;

- менінгіальні симптоми;

#### **Зміст**

Клінічні ознаки відкритої ЧМТ:

а) візуалізація тканини мозку чи твердої мозкової оболонки у рані;

б) ушкодження м'яких тканин склепіння черепа, котрі супроводжуються ушкодженням апоневротичного шолома (galea aroneurotica), при цьому між краями рани самовільно утримується діастаз - рана зяє, в глибині можна побачити поверхню кістки; ушкодження апоневротичного шолома є достатнім для інфікування порожнини черепа завдяки існуванню системи випускних вен (venae emissariae: v. emissaria parietalis, v. emissaria mastoidea, v. emissaria condylaris, v. emissaria occipitalis) і вен губчатки (venae diploicae: v. diploica frontalis, v. diploica temporalis anterior, v. diploica temporalis posterior, v. diploica occipitalis), котрі з'єднані між собою та з венозними синусами; таким чином, між басейном внутрішньої та зовнішньої яремної вени існують анастомози; це означає, що

напрямок руху венозної крові залежить від різниці тисків у зовнішній яремній вені та всередині черепа, відтак - напрямок руху крові у вказаних анастомозах може багаторазово змінюватися, що зумовлює можливість засмокування інфікованих рідких компонентів із глибини рани у систему мозкових синусів, тобто всередину черепа;

в) переломи кісток основи черепа, що містять повітроносні пазухи; при цьому виявляють носову (перелом тіла клиноподібної кістки, решітчастої кістки) або вушну (перелом кам'янистої частини скроневої кістки) лікворею. У випадку перелому основи черепа часто виникає крововилив у навколоорбітальну тканину, під шкіру повік і субкон'юнктивально, що проявляється характерним "симптомом окулярів". Двобічні садна (синці) в медіальних відділах орбіти ("очі єнота") - ознака перелому в області передньої черепної ямки. Синець або гематома над соскоподібним відростком - ознака можливого перелому піраміди скроневої кістки, або симптом Бетла. При наявності назореї (витікання рідини з носа) слід визначити, чи є ця рідина ліквором. Для цього використовують симптом носової хустинки: якщо витікаюча рідина є носовим секретом, змочена нею хустинка після висихання стає жорсткуватою, якщо рідина є ліквором - щільність тканини хустинки після висихання практично не змінюється. У носовому секреті міститься значно більше білків і протеогліканів, ніж у лікворі.

Відкриті ЧМТ залежно від ушкодження твердої мозкової оболонки поділяють на проникаючу (тверда мозкова оболонка пошкоджена) та непроникаючу (цілісність твердої мозкової оболонки збережена).

При переломі кісток основи черепа з ліквореєю травма автоматично вважається відкритою проникаючою, оскільки тверда мозкова оболонка на основі черепа щільно зрощена з кістками; отже, перелом кістки означає розрив твердої мозкової оболонки.

Діагностика

КТ головного мозку.

Хірургічне лікування вдавненого перелому черепа:

Показання до операції

1. Відкриті (складні) переломи:

а) операція рекомендується при переломах з вдавненням, що перевищує товщину даху черепа (calvaria), та тих, які не відповідають критеріям для нехірургічного лікування, перерахованим нижче;

б) консервативне лікування розглядається у випадках:

● відсутності доказів (клінічних чи на КТ) проникаючої ЧМТ (витік ЦНС, внутрішньодуральна пневмоцефалія на КТ...);

● та відсутності значної внутричерепної гематоми

● та вдавнення менше 1 см

● та відсутності ураження пазух лобної кістки;

● та відсутності інфекції рани чи вираженого забруднення

● та відсутності вираженої косметичної деформації

2. Закриті (прості) переломи з вдавненням можна лікувати як хірургічно, так і консервативно.

Методика краніотомії

- Положення: (залежить від місця перелому).

- Післяопераційний період: в реанімаційному відділенні.

- Процедура: хірургічне втручання в області перелому черепа відновлення «покриву» мозку, видалення стороннього матеріалу та ушкоджених тканин мозку (тобто мертвої тканини мозку), видалення будь-якого крововиливу та зупинки будь-якої ідентифікованої кровотечі, можлива установка моніторингу внутрішньочерепного тиску. Положення: (залежить від місцезнаходження перелому черепа).

**Клінічні задачі.**

1. Під час гри хлопчик кинув пляшку, яка вдарила у бічну частину голови його 16-річного друга. Протягом 30 секунд потерпілий здавався глухим, але потім повністю відновився. Але раптово впав у кому. Знизилась чутливість з протилежної сторони. За 25 хвилин його доставили до лікарні без реакції на біль. Пульс – 40 ударів/хв, без аритмії. На обох руках артеріальний тиск – 170/110 мм рт.ст., немає набряку дисків зорових нервів, але є венозний застій на дні очного дна. Який можливий діагноз:

Варіанти:

- а) Епілептичний напад.
- б) Порушення теплопровідності.
- в) Збільшення внутрішньочерепного тиску.**
- г) Синдром слабкості.
- д) Утворення гідроцефалії.

2. Під час гри хлопчик кинув пляшку, яка вдарила у бічну частину голови його 16-річного друга. Протягом 30 секунд потерпілий здавався глухим, але потім повністю відновився. Але раптово впав у кому. Знизилась чутливість з протилежної сторони. За 25 хвилин його доставили до лікарні без реакції на біль. Пульс – 40 ударів/хв, без аритмії. На обох руках артеріальний тиск – 170/110 мм рт.ст., немає набряку дисків зорових нервів, але є венозний застій на дні очного дна. Що є найшвидшим лікуванням для молодого людини протягом наступних 4 годин:

Варіанти:

- а) Краніотомія.**
- б) Антигіпертензивна терапія.
- в) Встановлення водія ритму.
- г) Вентрикулоперитонеальний шунт.
- д) Відсутність лікування епілептичних нападів.

3. Пацієнт отримав тяжку черепно-мозкову травму 3 місяці тому - відкритий перелом правої лобової кістки. Після первинної хірургічної обробки стан пацієнта покращився. У правій лобовій ділянці була дефектна шкіра і кістка, вкрита грануляціями з гнійним процесом. Який є найкращим методом лікування для цього пацієнта:

Варіанти:

- а) Консервативне лікування.
- б) Пластична хірургія дефекту черепа.**
- в) Люмбальна пункція.
- г) Перев'язки з мазями.
- д) Часткове видалення часток головного мозку.

4. Пацієнта доставлено до травматологічного відділення у стані алкогольного сп'яніння та психомоторного збудження. В лівій скроневій області було виявлено підшкірний крововилив з постійним витоком рідини з лівого зовнішнього слухового ходу. Встановлено діагноз алкогольного отруєння. Лікування розпочато через 6 годин після госпіталізації. Відзначалися напади тонічних спазмів, мідріаз лівої зіниці та стан глибокої коми. Який можливий діагноз?

Відповіді:

- а) Алкогольне отруєння.
  - б) Струс мозку.
  - в) Базальний перелом черепа з епідуральною гематомою.**
  - г) Гостре порушення кровообігу в мозку.
  - д) Менінгоенцефаліт.
4. Підбиття підсумків

**Основна література:**

1. Нейрохірургія : підручник / [В.О. Пятикоп, І.О. Кутовий, А.В. Козаченко та ін.] ; за ред. В.О. Пятикопа – Київ, ВСВ «Медицина», 2019 р. – 152 с.

2. Нейрохірургія : підручник / [В. І. Цимбалюк, В. В. Медведєв, М. О. Марущенко та ін.] ; за ред. акад. В. І. Цимбалюка. – 2-ге вид. допов., переробл. – Вінниця : Нова Книга, 2020. – 360 с.

3. Григорова І.А., Соколова Л.І., Герасимчук Р.Д., Сон А.С., та ін. Неврологія // Навчальний посібник за редакцією І.А. Григорової, Л. І. Соколової - 3-є видання – Київ, ВСВ «Медицина», 2020 р. – 640 с.

4. Топічна діагностика патології нервової системи. Алгоритми діагностичного пошуку. Шкробот С.І., Салій З.В., Бударна О.Ю. Укрмедкнига, 2018. – 156с.

5. Методи обстеження неврологічного хворого: навч. Посібник / за ред. Л.І.Соколової, Т.І.Ілляш. К., 2020. – 144 с.

Медицина невідкладних станів. Екстрена(швидка) медична допомога: підручник / І.С. Зозуля, В.І. Боброва, Г.Г. Рощин та інші / за ред. І.С. Зозулі. - 3-є видання, пер. та доп. - Київ. - ВСВ «Медицина», 2017. – 960с.

6. Негрич Т.І., Боженко Н.Л., Матвієнко Ю.Щ. Ішемічний інсульт: вторинна стаціонарна допомога: навч. посіб. Львів: ЛНМУ імені Данила Галицького, 2019. - 160с.

7. Handbook of Neurosurgery / Greenberg M.S. – Thieme, 2019. – 1784 p. ISBN 9781684201372

8. Neurology - Неврологія: textbook / I.A. Hryhorova, L.I. Sokolova, R.D. Herasymchuk et al.; edited by I.A. Hryhorova, L.I. Sokolova. – Kyiv : AUS Medicine Publishing, 2017. – 624p.

#### **Додаткова література:**

1. Боженко М.І.,Негрич Т.І.,Боженко Н.Л.,Негрич Н.О. Головний біль. Навчальний посібник.-К.: Видавничий дім Медкнига, 2019.-48с.

#### **Інформаційний ресурс**

1. Клінічні настанови та інші видання з нейрохірургії (Державна установа Інститут нейрохірургії ім. акад. А. П. Ромоданова НАМН України)  
<https://neuro.kiev.ua/uk/category/publishing-uk/>

2. Клінічні настанови з неврології. (Наказ МОЗ України N 487 від 17.08.2007)

<https://zakon.rada.gov.ua/rada/show/v0487282-07#Text>

### *Практичне заняття № 3*

**Тема:** Хребетно-спинномозкова травма.

**Мета:** навчитись розпізнати гострий період ХСМТ, отримати навички надання першої лікарської допомоги і знання порядку проведення спеціалізованої медичної допомоги потерпілим із ХСМТ.

**Основні поняття:** травматичні ураження хребта та спинного мозку.

**Обладнання:** навчальна кімната, меблі, устаткування:

- ПК
- Мультимедійний проектор
- Нейрохірургічний мікроскоп Mitaka MM51YOH
- Хірургічний стіл RAPSODIA WITH MODULAR TABLEWORK
- Головоутримувач DORO
- Електрохірургічний апарат BOWA ARC 400
- Ультразвуковий хірургічний аспіратор CUSA CI C7000
- Хірургічний аспіратор Dominant Flex
- Система нейромоніторингу INOMED XPERT
- Нейрохірургічний інструментарій
- Паровий стерилізатор TICHE
- Паровий стерилізатор KRONOS B23 з ROSI
- Запечатувальна машина
- Ультразвукова мийка

План

1. Організаційний момент (привітання, перевірка присутніх, повідомлення теми, мети заняття, мотивація студентів щодо вивчення теми).

2. Контроль опорних знань (письмова робота, письмове тестування, фронтальне опитування тощо):

- анатоמו-фізіологічні особливості спинного мозку у різних вікових груп;
- особливості кровопостачання спинного мозку, оболонки; лікворна система спинного мозку;
- рентгенологічні методи дослідження у хворого із ХСМТ;
- вогнищеві і загальномозкові симптоми ХСМТ;
- групи препаратів для комплексної терапії ХСМТ дегідратаційні, гемостатики, гормональні.

### **Зміст**

Травму хребта з ушкодженням спинного мозку (СМ) відносять до найбільш важких травм людського організму, оскільки вона дає велику смертність, що складає при деяких формах ушкоджень 60-70% і приводить до важкого інвалідизації потерпілих, (більшість з них стають інвалідами I і II груп). Витрати на лікування і утримання одного хворого з травмою хребта і СМ у США оцінюють до двох млн. доларів.

Щороку в Україні одержують хребетно-спинно-мозкову травму (ХСМТ) більше 2000 людей. В основному – це люди молодого віку. Переломи хребта з ушкодженням СМ і (чи) його корінців виникають при безпосередньому застосуванні механічної сили (прямі ушкодження), падіння з висоти на ноги чи голову, а також при надмірному згинанні чи розгинанні хребта (непрямі ушкодження).

Розрізняють відкриті ушкодження хребта і СМ із порушенням цілісності шкірного покриву і закриті (без порушення цілісності шкірного покриву). При ушкодженні твердої мозкової оболонки виникають відкриті проникаючі ушкодження. Закриті травми СМ поділяють на струс, забій і стиснення СМ.

**Струси СМ** – характеризуються оборотними порушеннями функцій СМ, що після лікування цілком зникають протягом перших п'яти-семи днів. Клінічно це виявляється сегментарними (у виді слабкості м'язів) чи чуттєвими розладами в зоні травмованих сегментів СМ. Іноді можуть бути провідникові порушення у виді затримки сечовипускання, зменшення сили в дистальних від рівня травми відділах чи провідні чуттєві розлади у виді гіпестезії й ін. Таким чином, струс може виявлятися частковим порушенням функцій СМ.

**Забій СМ** – характеризується виникненням як оборотних функціональних, так і необоротних морфологічних змін у виді контузійних зон ішемічного чи геморагічного характеру. Морфологічні зміни при забої СМ можуть бути первинними і вторинними внаслідок порушення крово- і ліквороциркуляції, що нерідко приводить до морфологічної перерви СМ. Клінічно це виявляється синдромом часткового чи повного порушення провідності СМ. При забоях неврологічна симптоматика стійка і як правило цілком не регресує. Динаміка неврологічної симптоматики дуже важлива.

**Стиснення СМ** може бути обумовлене кістковими уламками хребців, ушкодженням зв'язок і дисків, крововиливами (гематомами), набряком і об'єднаннями цих причин. Воно може бути заднім, обумовленим переломом дужки, ушкодженням суглобних відростків, переднім, обумовленим переломом тіла, фрагментами ушкодженого диска, стовщеною заднім подовжнім зв'язуванням), і внутрішнім (внутрішньо мозкова гематома), детрит, набряк. Після травматичної гематоми, ці – і субдуральні гематоми (гідроми) можуть мати будь-яку локалізацію. Нерідко стиснення СМ обумовлюють декількома причинами, клінічно воно характеризується синдромом часткового чи повного порушення провідності СМ.

Відкриті ушкодження хребта і СМ, як і закриті, поділяють за рівнем травми на ушкодження шийного, грудного і попереково-крижового відділів СМ, а також корінців кінського хвоста.

Крім того розрізняють вогнепальні і невогнепальні uszkodження. По відношенню раньового каналу до хребта і СМ виділяють такі uszkodження:

- Наскрізнi (перетинають хребетні канали);
- Сліпі (закінчуються в хребетному каналі);
- Дотичні (раньовий канал проходить, доторкаючись до однієї зі стінок хребетного каналу, руйнують їх, але не проникають у канал);
- Непроникаючі (раньовий канал проходить через кісткові структури хребта, не ушкоджуючи стінок хребетного каналу);
- Паравертебральні (раньовий канал проходить біля хребта, не ушкоджуючи його).

У випадку uszkodження твердої мозкової оболонки виникають проникаючі поранення, без її uszkodжень – непроникаючі. Характер uszkodження встановлюють під час клінічних і інструментальних обстежень, а також хірургічного втручання.

Ушкодження хребта розрізняють на стабільні і нестабільні.

Нестабільні uszkodження обумовлені розривом задніх зв'язок, наявності переломо-вивихів хребців, при яких можливі повторні зсуви хребців з додатковим uszkodженням СМ і його корінців.

**До нестабільних uszkodжень** хребта відносять усі зсуви (вивихи) хребців, переломи і вивихи суглобних відростків, розриви міжхребцевих дисків і їх з'єднань з uszkodженням тіл хребців. Усі хворі з нестабільністю хребтів мають потребу в лікувальній стабілізації, шини, стібки, хірургічні методи).

**Стабільні uszkodження хребта** найчастіше усього бувають при клинчастих компресійних переломах тіл і при переломах дужок проксимального 4-го поперекового хребця, а також при переломах поперечних і остистих відростків. Остаточна нестабільність перелому встановлюють за допомогою додаткових методів обстежень: функціональної спондилографії, комп'ютерної (КТ) і (чи) магнітнорезонансної томографії (МРТ).

Найбільшу роль у патогенезі спінальних порушень грають судинні посттравматичні порушення, що далі розвиваються по ішемічному, рідше – геморагічному типу. Навіть незначне стиснення СМ заподіює порушення мозкового кровообігу. У суміжних сегментах у цих умовах нарастають гіпоксично-ішемічні явища.

Варто пам'ятати, що нервові клітки, що знаходяться в безпосередній близькості від вогнища uszkodження, знаходяться в стані гальмування, тобто у функціонально пригнобленому стані. Тривале функціональне порушення нейронного апарата СМ приводить надалі до розвитку органічних змін.

Ушкодження хребта і СМ можуть бути множинними (ушкодження в двох різних відділах хребетного стовпа) і об'єднаними (у випадку uszkodження інших органів і систем). При переломі тіла, дуги і (чи) остистих відростків, переломи хребців трактують як множинні.

**До закритих uszkodжень** хребта відносяться:

1. Ушкодження хребта без порушення функцій СМ чи його корінців (не ускладнених).
2. Ушкодження хребта з порушенням функцій СМ і його корінців (ускладнені).
3. Ушкодження СМ можуть бути без травматичних змін з боку хребетного стовпа (струс, забій, крововиливи).

**Характер uszkodження хребта:**

1. Ушкодження зв'язкового апарата.
2. Ушкодження тіл хребців (тріщини, компресійні, відламкові, поперечні, подовжні, вибухові, відриви замикальних пластинок).
3. Переломи заднього півкільця хребців (дужок, остистих, поперечних, суглобних відростків).
4. Переломи-вивихи з uszkodженням зв'язково-суглобного комплексу.
5. Переломи тіл і дужок з чи зсувом без зсуву.

**По локалізації uszkodження:**

- шийного
- грудного
- поперекового
- попереково-крижового відділів хребта
- ушкодження корінців кінського хвоста.

Частота ушкоджень хребта залежить від анатомо-фізіологічних особливостей хребта, зв'язок і його рухливості. Найчастіше ушкоджуються V, VI і VII хребці в шийному, XI і XII у грудному і I і V у поперекових відділах. Відповідно на цих рівнях ушкоджуються і СМ. У дітей досить часто (18-20%) бувають ушкодження СМ без рентгенологічних змін кісткового апарата.

У залежності від ступеня порушення провідності СМ розрізняють повне і часткове ураження СМ.

Ознаками ХСМТ є: локальний біль і деформація, зниження чи відсутність чутливості нижче рівня ушкодження, порушення рухів у верхніх і нижніх кінцівках (при травмі нижнього відділу), у нижніх кінцівках (при травмі грудного і поперекового відділу), порушень функцій тазових органів. Патологічні зміни при ХСМТ обумовлені механічними (безпосередньо після травми) причинами. Циркуляторні порушення виникають відразу ж після травми і часто прогресують, ішемія виражена сильніше чим геморагія і вторинними компресійними пошкодженнями.

**Оцінку функціонального стану хворих із ХСМТ варто проводити по Frankel:**

**Група А** – хворі з анестезією і плегією нижче рівня травми.

**Група В** – хворі з неповним порушенням чутливості нижче рівня травми, рух відсутній.

**Група С** – хворі з повним порушенням чутливості, є слабкі рухи, але сила м'язів недостатня для ходіння.

**Група Д** – хворі з неповним порушенням чутливості нижче рівня травми, є рух, сила м'язів достатня для ходьби зі сторонньою допомогою.

**Група Е** – хворі без чуттєвих і рухових порушень нижче рівня травми.

Сьогодні проблема надання невідкладної і спеціалізованої медичної допомоги потерпілим із ХСМТ на Україні організовано не виконана.

Велика кількість потерпілих затримується в районних і дільничних лікарнях, де в них незабаром після травми виникають трофічні порушення, інфекційно-запальні ускладнення. Через це операції необхідно відкладати, що приводить до негативних наслідків.

Основна задача персоналу, що надає допомогу при травмі – це недопущення подальших ушкоджень, профілактика вторинних змін, обумовлених компресією й ішемією СМ, дотримання оптимальних умов для його функціонування.

**Лікування хворих із ХСМТ починають на до госпітального етапі.**

Основне завдання до госпітального етапу – це не погіршити стан хворого під час його транспортування в стаціонар. Догоспітальна допомога включає збереження чи нормалізацію життєво важливих функцій (дихання, гемодинаміки); фіксація хребта, введення нейропротекторів метилпреднізалона. Хворих із ХСМТ рекомендується транспортувати безпосередньо в спеціалізовані нейрохірургічні відділення чи травматологічні відділення ЦРБ.

Хворого обов'язково обстежує нейрохірург. Проводять: спондилографію, КТ чи МРТ хребта.

Усім хворим із ХСМТ, яким не проведена КТ чи МРТ призначають спинномозкову пункцію, під час якої вимірюють лікворний тиск, а також проводять ліквородинамічні проби, що дозволяють виявити прохідність субарахноїдальних просторів. Порушення прохідності останніх свідчать про стиснення СМ. У цьому випадку треба негайно ліквідувати компресію. При травмі шийного відділу СМ ліквородинамічні проби мають

відносні значення, тому що при задньому чи передньому стисненні мозку прохідність субарахноїдальних просторів часто зберігається. По можливості проводять КТ чи МРТ.

Лікування хворого з ХСМТ наймовірно складне, довгострокове, і проводиться безпосередньо в процесі обстеження хворого. У випадку спінального шоку призначають атропін, дофамін, вводять сольові розчини (3-7% розчин натрію хлориду), реополіглюкін, гемодез, бинтують нижні кінцівки.

Проведені обстеження свідчать про необхідність введення великих доз (30 мг/кг на масу тіла)

Метилпреднизолон (солюмедрол) внутрівено в перші 8 годин – ще по 5,0 мг/кг кожні 4 години на протязі 48 годин. Метилпреднізалон діє на ушкоджений СМ так:

- Інгибірує переокислювання ліпідів, обумовлене вільними радикалами;
- Інгибірує гідроліз ліпідів;
- Підтримує кровопостачання тканин СМ і аеробний енергетичний метаболізм;
- Поліпшує введення з кліток кальцію (подовжує активацію нейтральних протеаз – підтримує цілісність нейрофеламентів);
- Підсилює збудливість нейронів і проведення імпульсів.

Метилпреднізалон як інгібітор переокислювання ліпідів значно більш ефективний, чим звичайний преднізалон чи дексаметазон. Для зняття набряку мозку поряд з гіпертонічним розчином NaCl використовують салуретики. Як антиоксидант використовують вітамін Е (по 5 мл в/м 2-3 рази в день). Для підвищення резистентності мозку до гіпоксії призначають дифенін, седуксен, реланіум.

При травмі шийного відділу хребта відразу ж проводять кісткову витяжку за тім'яні бугри чи накладають галлоапарати, що (до 80% випадків) зменшують компресію СМ, чи проводять закриті вправляння переломовивихів.

Дані літератури і наші спостереження свідчать про те, що у випадку стиснення СМ варто проводити якомога раніше його ліквідацію. Рання декомпресія мозку – обов'язкова умова успішного лікування хворих із ХСМТ.

Хірургічні втручання при ХСМТ показані в 68% випадків. Операцію декомпресії мозку закінчують стабілізацією хребта переднім чи заднім спондилодезом. Надалі при необхідності може бути проведена реконструктивна стабілізуюча операція у відповідних центрах.

Протипоказаннями до операції є шок, у сполученні з ушкодженнями, які необхідно енергійно і швидко ліквідувати.

Варто керуватися такими показаннями до операцій:

1. Деформація ПСМ каналу, встановлена під час рентгенологічного обстеження, КТ чи МРТ, що свідчать про стиснення СМ чи звуження СМ каналу на 30% і більше.
2. Наявність кісткових чи м'язово-тканинних фрагментів у СМ каналі.
3. Часткова чи повна блокада лікворних шляхів.
4. Прогресування вторинної дихальної недостатності унаслідок висхідного лінійного набряку СМ.
5. Клінічні й ангіографічні дані, що свідчать про стиснення магістральних судин мозку (синдром передньої артерії, ускладнення венозного відтоку).
6. Нестабільність хребцево-рухового сегмента, що загрожує наростанню неврологічної симптоматики.

Вибір методу декомпресії СМ залежить від характеру травми хребта і рівня стиснення мозку. Рання декомпресія СМ обов'язкова. Вона може бути досягнута шляхом репозиції, корпоректамії, ламінектомії (бічний, вентральнoboкoвoй, вентральний), у залежності від характеру ушкодження хребта. Слід зазначити, що декомпресія СМ повинна бути повноцінною. Операцію необхідно завершити ревізією СМ і пластикою твердої мозкової оболонки.

Обов'язково виконують міжтіловий чи міжостистий, чи міждужковий спондилодез.



Відмова від ранніх операцій у випадку стиснення мозку є шкідливим, неприпустимим для хворого, тому що це приводить до поліорганної недостатності: рано виникають пролежні, інфекційно-запальні процеси з боку сечостатевої і дихальної системи. Через це хірургічне втручання відкладають, тривалість лікування хворого збільшується, а термін реабілітації віддаляється.

При травмі шийного відділу СМ із його стисненні зростає ішемія і набряк мозку, що приводить до найбільш розповсюдженого набряку спинного і довгастого мозку, а також порушення дихання.

Адекватна ліквідація стиснення СМ і деформації хребта на ранніх термінах після травми, надійна внутрішня фіксація ушкодженого хребетного сегмента, ефективна профілактика пролежнів і урологічних ускладнень забезпечують сприятливе протікання хвороби. Надалі варто вчасно провести комплексну реабілітацію таких потерпілих.

### **Алгоритм обстеження і послідовність надання допомоги в гострому періоді ХСМТ.**

- I. 1) госпіталізація в нейрохірургічне відділення;
- 2) оцінка стану по Франкелю;
- 3) загальний аналіз крові і сечі, біохімічний аналіз крові, визначення групи і резус-фактора крові;
- 4) спондилографія;
- 5) люмбальна пункція з обстеження ліквородинаміки, мієлографія;
- 6) по можливості проводять МРТ чи КТ. Консультації терапевта, уролога.

II. нормалізація дихання і гемодинаміки, катетеризація сечового міхура, центральної вени. У випадку спінального шоку – забинтовують нижні кінцівки, введення атропіну, гіпертонічного (3-7%) розчину NaCl. При наявності компресії СМ показана рання декомпресивностабілізуюча операція (у перші 6-12 г.). у перші 8 г. – метилпреднізалон у дозі 30 мг/кг/маси тіла одноразово, через 2-4 г. – 15 мг/кг, надалі по 5 мг/кг кожні 4 г. не протязі 2 діб. Вітамін Е – по 5 мл в/м, дифенін – по 500 (реланіум, седуксен, тіопентал натрію, сібазон), німотоп, антибіотики широкого спектра дії, повертання хворого кожні 30-40 хв., анагетика, нейропротектори, магнію сульфат, пірацетам 10-12 гр/доб., церебралізін – по 15-25 мл в/в у 200 мл ізотонічного розчину NaCl, симптоматичне лікування. Через 8-12 тижнів переводиться на реабілітацію в неврологічне відділення, реабілітаційні центри.

### **Сполучена хребетно-спинномозкова травма.**

Госпіталізація в нейрохірургічне відділення, оцінка стану по Франкелю. Загальний аналіз крові і сечі, біохімічний аналіз крові, визначення її групи, резус-фактора, спондилографія, люмбальна пункція з обстеження ліквородинаміки, мієлографія, по можливості проводять МРТ чи КТ. Консультації терапевта, уролога. Уточнення характеру і локалізації екстравертебрального компонента.

У випадку гіповолемічного шоку – протишокова терапія. Невідкладні операції при гемопневмотораксі, ушкодженні внутрішніх органів. Нормалізація дихання, гемодинаміки, катетеризація сечового міхура, центральної вени. У випадку спінального шоку – забинтувати нижні кінцівки, введення атропіну, гіпертонічного (3-7%) розчину NaCl. При наявності компресії СМ - рання операція декомпресійно-стабілізуюча. У перші 8 г. – метилпреднізалон у дозі 30 мг/кг одноразово, через 2-4 г. – 15 мг/кг, надалі по 5 мг/кг кожні 4 г. на протязі 2 діб. Вітамін Е – по 5 мл в/м, дифенін – по 500 (реланіум, седуксен, тіопентал натрію, сібазон), німотоп, антибіотики широкого спектра дії, повертання хворого кожні 30-40 хв., анагетика, нейропротектори, магнію сульфат, пірацетам, юмекс церебралізін – по 15-25 мл в/в у 200 мл ізотонічного розчину натрію хлориду, що захищають спинний і головний мозок від вторинних посттравматичних змін, симптоматичне лікування. У випадку шоку – протишокова терапія, потім декомпресивно-стабілізуюча операція. Якомога раніше – декомпресія

СМ і стабілізація хребта. Рання реабілітація в центрі реабілітації. У хворих із ХСМТ існує значний ризик (до 50%) тромбоемболічних ускладнень (тромбоз глибоких вен гомілки

і тромбоемболія легеневої артерії). Профілактикою цих ускладнень є бинтування нижніх кінцівок, масаж, активація потерпілих, введення фраксипорина по 0,3 мл на добу в підшкірну клітковину передньообокової поверхні живота на протязі 7 днів, з 6-го дня варто перейти на тиклід – по 1 таблетці 2 рази в день під час їжі на протязі 2-3 місяців. При тривалому постільному режимі профілактику тромбоемболії здійснюють на всіх етапах травматичної хвороби СМ.

#### **Хірургічна тактика при лікуванні застарілої ускладненої травми хребта у віддалений термін після травми.**

Після важкої ХСМТ близько 80% потерпілих залишаються жити. Ці хворі на всіх стадіях травматичної хвороби СМ потребують медичної допомоги. У віддалений період ХСМТ зміни спостерігаються не тільки в місці травми, але й у віддаленні від неї. Для діагностики рівня, ступеня і довжини ушкодження хребта і СМ у віддалений термін після травми застосовують контрастні рентгенологічні, радіонуклідні й імунологічні обстеження, а також МРТ. Ці обстеження варто проводити в динаміці перебігу травматичної хвороби СМ.

Після діагностичного обстеження розробляють етапність лікування спинальних хворих. Так, наочне порушення серцево-судинної, дихальної, імунної і сечовивідної системи, травного каналу, вимагає відповідної корекції, це можна виділити як 1 етап лікувальних методів. На цьому етапі необхідно здійснити підготовку хворих до реконструктивних операцій на хребті і СМ, якщо вони показані. Показанням до операції є деформація каналу хребта і компресія СМ, що заважають виконанню подальших реабілітаційних методів. Як 2 етап відповідного лікування у віддалений період ХСМТ за показниками варто здійснювати види оперативних втручань декомпресивно-стабілізуючих, на хребті і відповідно реконструктивних на СМ. Повторна травма СМ, що обов'язково виникає під час оперативного втручання, приведе до набряку, гіпоксії і порушення лікворциркуляції нервових структур. Усі методи, що спрямовані на зменшення й усунення цих негативних явищ складають 3 етапи лікування. Не у всіх хворих після 3 етапу лікування відзначається відновлення порушених функцій, тому такі хворі надалі вимагають тривалого лікування (медикаментозного, функціонального і фізіотерапевтичного, протезно-ортапедичної допомоги). Усі ці методи складають 4 етапи лікування.

На 1 етапі оцінюють загальний стан спинальних хворих (функція серцево-судинної, дихальної, сечовивідної і ін. систем). Хворим із запальними процесами в дихальних шляхах призначають дезинтоксикаційну і протизапальну терапію, антибіотики широкого спектра дії. При запальному процесі сечовивідної системи визначають видовий склад і динаміку мікрофлори сечі, чутливість мікроорганізмів до антибіотиків. З обліком антибіотикограми застосовують відповідні антибіотики. Хворим необхідно промивати сечовий міхур дезрозчинами (біфуран, фурацилін) 1-2 рази на добу, наприкінці 2-го промивання на 30-40 хв. у сечовий міхур вводять розчин коларгола (протарголу).

На цьому етапі здійснюють профілактику і лікування трофічних порушень шкіри (пролежнів і т.д.). хворі вимагають постійного догляду (зміна положення тулуба через кожні 2-3 години, протирання шкіри камфорним спиртом, проведення легкого масажу). Широко використовують спеціальні ліжка з рамами, що обертаються, спеціальні матраци, м'які підкладки, найкраще з проса).

Комплексне лікування включає застосування дезинтоксикаційної, дегідратаційної, протизапальної, загальнозміцнювальної терапії, а також препаратів, що поліпшують крово- і лімфообіг. Здійснюють ультрафіолетове опромінення пролежнів суберитемними дозами (1-3 біодози) і УВЧ у слабкій термічній дозі. Широко застосовують місцеву і загальну лазеротерапію й електричну стимуляцію пролежнів з метою прискорення підготовки раневих поверхонь до наступного хірургічного лікування.

Параартикулярна осифікація в ділянці тазових і колінних суглобів значно заважає подальшій реабілітації спинальних хворих. У процесі реабілітації ставлять таку мету: якщо в хворого часткове порушення функцій СМ і зберігається надія на відновлення рухів у

нижніх кінцівках, то використовують мобілізацію суглобів, щоб у хворого була можливість самостійно рухатися, пересуватися в колясці (тобто сидіти). Система лікування параартикулярної осифікації включає резекцію гетеротопічної осифікації й артропластику.

Важливе значення для подальшої реабілітації має стан імунної системи. Клітинний і гуморальний імунітет найбільш знижений на 2-3-му місяці після травми. Через це при виконанні пластичних операцій на хребті і СМ, у цей період спінальні хворі попадають у досить складні умови. Проводити операцію через 2-3 місяця після травми не бажано, тому що можливі погані результати.

При наявності гнійних ускладнень токсично-септичного стану для ліквідації вторинного імунодефіциту застосовують Т-активін (по 1 мл; 0,1% розчину підшкірно чи в/м через день, сумарна доза – 500 мкг) у сполученні з імуноглобуліном (по 25 мл капельно з інтервалом у 24 і 48 г.). усього на курс лікування 75 мл.

Застосування лазерного опромінення крові і ліквора позитивно впливає на перебіг хвороби. Уже після 3-4 сеансів лікування спостерігається поліпшення загального стану, апетиту, регенерація й очищення пролежнів, знижується температура тіла.

У випадку стабілізації загального стану хворого (тобто при корекції порушень дихальної, серцево-судинної, сечовивідної і імунної систем, травного каналу), ліквідації трофічних порушень шкіри і мобілізації великих суглобів нижніх кінцівок необхідно переходити до 2-го етапу лікування – реконструкції каналу хребта.

У випадку стиснення СМ передніми структурами (тіло хребців і диски) у шийному відділі хребта і блокуванні субарахноїдального простору, що визначають за допомогою рентгенологічних радіонуклідних досліджень на МРТ, виконують передню декомпресію СМ із наступним корпородезом кістковим трансплантантом.

У випадку компресії СМ у шийному відділі задніми елементами проводять декомпресивну ламінектомію.

У грудному відділі в залежності від характеру компресії СМ виконують передню, задню чи тотальну декомпресію.

У ранній післяопераційний період у спінальних хворих здійснюють корекцію порушень діяльності серцево-судинної, дихальної, імунної і сечовивідної систем, травного каналу, порушень обміну речовин і водно-електролітного складу.

Необхідною потребою в цей період є профілактика і лікування гіпоксії і набряку тканин СМ. Важливо зберегти функціонування тих його структур, що постраждали, але ще можуть відновити свою функцію. Необхідно застосувати спазмолітики, антикоагулянти, протинабрякову терапію, ноотропін, церебролізін по 15-25 мл в/в на протязі 20-25 днів, антигіпоксанти, антиоксиданти.

Не у всіх хворих після 3-х етапів лікування настає відновлення утрачених функцій. Тому надалі проводять тривале медикаментозне і фізіотерапевтичне лікування, а також надають протезно-ортопедичну допомогу. Усі ці методи складають 4 етап. Призначають препарати і ГАМК –ергічні речовини (ноотропін, церебролізін – по 15-25 мл в/в), антихолінестеразні препарати (галантамін, прозерин і т.д.) активатори біоенергетичного метоболізма (АТФ рибоксин, кокарбоксілаза, вітаміни гр.У), анаболічні гормони (ретаболіл, неробол), тканеву терапію (екстракт алое, плазмол, склоподібне тіло).

Із судинних препаратів призначають кавінтон, лістенон, актовегін, цинаризин, еуфілін, папаверин, тиклід, трентал і т.д. Для зменшення болючого і спастичного синдромів застосовують ганомеоблокатори, інгібітори простагландинів, мідокалм, оксидутират натрію.

При реабілітації спінальних хворих важливе значення має нормалізація функцій тазових органів, установлення підконтрольних актів сечовиділення і дефекації.

У віддаленому періоді ХСМТ обов'язкові проведення заходів щодо профілактики тромбоембалічних ускладнень (масаж активації хворого, фраксипарин, тиклід і ін.).

**Медико-соціальна експертиза.**

**При струсі СМ** лікування продовжується, у середньому, до 3 тижнів. Загальна тривалість тимчасової непрацездатності складає до 2-3 місяців з обліком того, що при струсі СМ у момент травми міг бути ушкоджений зв'язковий апарат.

Людям, що займаються фізичною працею, рекомендують полегшену роботу (до 1 року). В окремих випадках їх переводять на 3 гр. інвалідності (до 1 року).

**Контузія СМ** часто супроводжується переломом кісткового кістяка (тіла, дуги, суглобних відростків). Експертна оцінка залежить від ступеня і характеру ушкодження кісток і травми СМ. Переломи тіла хребців у сполученні з переломами суглобних відростків – нестабільні. У цьому випадку термін тимчасової непрацездатності складає до 7 місяців, що необхідно для консолідації губчатої кістки.

**Легка контузія СМ:** тривалість стаціонарного лікування – до 1 міс., після виписки – амбулаторне лікування функцій СМ. Іноді хворого переводять на 3 гр. інвалідності (до 1 року). Терміни відновлення утрачених функцій - 3-4 тижня.

**Контузія СМ середньої ступеня:** тривалість стаціонарного лікування 1,5-2 місяця. У випадку сприятливого клінічного плину, амбулаторне лікування по листу непрацездатності до 8 місяців. Потім призначення 3 гр. інвалідності, рідше 2 гр. Термін відновлення утрачених функцій: початок – з 3-4 тижня, тривалість - місяць, рік.

**Важка контузія СМ:** тривалість стаціонарного лікування до 3-4 міс. Початок поновлення порушених функцій – з 3-4 міс., але продовжується роками, не завжди відбувається повне поновлення. Після стаціонарного лікування призначають 1 гр. інвалідності, первинно на 1 рік до уточнення прогнозу перебігу травматичної хвороби СМ. Надалі інвалідність цим хворим може бути продовжена до 3 років, і тільки через 5 років спостережень і встановлення безперспективного поновлення порушених функцій можна рекомендувати безстрокову інвалідність.

При гематомієлії клінічний і трудовий прогноз несприятливий, через цього тимчасову непрацездатність продовжують до 4 місяців. Цим хворим призначають частіше 1 і 2 гр. інвалідності терміном до 1 року. Потім після уточнення клінічного прогнозу ці терміни продовжують групу інвалідності чи призначають безстроково.

При крововиливах у спинномозковий канал зі спайковим процесом у кінському хвості, тимчасову непрацездатність продовжують до 4-6 місяців, надалі нерідко призначають 3 гр. інвалідності по залишкових явищах, рідше – 2 гр. (при арахноїдитах, каудитах чи глибоких парезах з больовим синдромом). Проводять динамічне спостереження і лікування на протязі 3-5 років, після чого група інвалідності може бути встановлена безстроково.

Всі потерпілі з ХСМТ мають потребу в медичній і соціальній реабілітації. Ранню медичну реабілітацію починають у гострий період травми в стаціонарі, де проводять ургентну операцію і лікування, спрямоване в основному на ускладнення (пролежнів, контрактур, сечових свищів і т.д.). У гострій стадії травматичної хвороби хворих переводять у спеціальне відділення реабілітації – 2 етап триває 1-2 місяця.

Після цього потерпілих відправляють на санаторно-курортне лікування в спеціалізовані санаторії (Сакі, Слов'янськ Донецької області, Солоний лиман Дніпропетровської області і т.д.).

4 етап реабілітації – це працевлаштування. Хворим надається можливість працювати в спеціально створених умовах.

#### **Клінічні задачі**

1. 18-річного хлопця доставлено до приймального відділення після травми під час дайвінгу. Він в свідомості та активний, черепні нерви інтактні, може рухати плечима, але не може рухати руками та ногами. Поверхнева та больова чутливість відсутні з рівня С7. Правильний підхід до лікування включає:

а) Налоксон гідрохлорид

**б) Метилпреднізолон внутрішньовенно**

в) Оральний дексаметазон

- г) Фенітоїн 100 мг
- д) Гіпербарична оксигенотерапія

2. Пацієнт 28 років отримав тяжку хребетно-спинномозкову травму під час стрибка головою у воду. Об'єктивно при огляді пацієнта виявлено тетрапарез, порушення чутливості на верхніх та нижніх кінцівках, дисфункцію тазових органів, по ішурії. Яку патологію можна підозрювати у пацієнта? Які допоміжні методи дослідження є найінформативнішими для постановки діагнозу?

- а) Хребетно-спинномозкова травма з ураженням спинного мозку**
- б) Черепно-мозкова травма
- в) Травма периферичної нервової системи
- г) Люмбальна пункція
- д) Рентген
- е) КТ, МРТ**

3. У пацієнта 40 років діагностовано важку хребетно-спинномозкову травму внаслідок дорожньо-транспортної пригоди: переломо-вивих хребців С6-С7, компресивно-оскольчастий перелом хребців С6-С7. Проведено операцію декомпресії спинного мозку, спондилістез за допомогою титанової фіксуєчої системи. Яку профілактику ускладнень слід провести для пацієнта?

- а) Трофічні розлади
- б) Інфекційно-запальні процеси
- в) Дисфункція тазових органів
- г) Тромбоемболічні ускладнення
- д) Всі вищевказані**

4. Пацієнта поранено ножем під час бійки. Під час обстеження пацієнт скаржиться на біль в грудному відділі хребта, слабкість у лівій нозі, оніміння правої ноги. Об'єктивно: різана рана розміром 2 см паравертебрально в області Th3 хребта зліва, монопарез лівої ноги, зменшення чутливості до болю та температури справа за гемітипом від рівня сегмента Th5. Який патологічний стан можна підозрювати у пацієнта?

ВІДПОВІДЬ: Синдром Броун-Секара

**Завдання НДРС по даній темі.**

- 4. Підбиття підсумків

#### **Основна література:**

1. Григорова І.А., Соколова Л.І., Герасимчук Р.Д., Сон А.С., та ін. Неврологія // Навчальний посібник за редакцією І.А. Григорової, Л. І. Соколової - 3-є видання – Київ, ВСВ «Медицина», 2020 р. – 640 с.

2. Топічна діагностика патології нервової системи. Алгоритми діагностичного пошуку. Шкробот С.І., Салій З.В., Бударна О.Ю. Укрмедкнига, 2018. – 156с.

3. Методи обстеження неврологічного хворого: навч. Посібник / за ред. Л.І.Соколової, Т.І.Ілляш. К., 2020. – 144 с.

4. Медицина невідкладних станів. Екстрена(швидка) медична допомога: підручник / І.С. Зозуля, В.І. Боброва, Г.Г. Рощин та інші / за ред. І.С. Зозулі. - 3-є видання, пер. та доп. - Київ. - ВСВ «Медицина», 2017. – 960с.

5. Негрич Т.І., Боженко Н.Л., Матвієнко Ю.Щ. Ішемічний інсульт: вторинна стаціонарна допомога: навч. посіб. Львів: ЛНМУ імені Данила Галицького, 2019. - 160с.

6. Handbook of Neurosurgery / Greenberg M.S. – Thieme, 2019. – 1784 p. ISBN 9781684201372

7. Neurology - Неврологія: textbook / I.A. Hryhorova, L.I. Sokolova, R.D. Herasymchuk et al.; edited by I.A. Hryhorova, L.I. Sokolova. – Kyiv : AUS Medicine Publishing, 2017. – 624p.

#### **Додаткова література:**

Боженко М.І., Негрич, Т.І., Боженко Н.Л., Негрич Н.О. Головний біль. Навчальний посібник.-К.: Видавничий дім Медкнига, 2019.-48с.

## **Інформаційний ресурс**

Клінічні настанови та інші видання з нейрохірургії (Державна установа Інститут нейрохірургії ім. акад. А. П. Ромоданова НАМН України)  
<https://neuro.kiev.ua/uk/category/publishing-uk/>

Клінічні настанови з неврології. (Наказ МОЗ України N 487 від 17.08.2007)  
<https://zakon.rada.gov.ua/rada/show/v0487282-07#Text>

### *Практичне заняття № 4*

**Тема:** Травматичні ушкодження периферичної нервової системи.

**Мета:** отримати знання та навички діагностики та лікування травматичних уражень периферичних нервів. Навчитись надавати кваліфіковану медичну допомогу на різних етапах, визначити показання до хірургічного лікування із застосуванням мікрохірургічної техніки.

**Основні поняття:** компресійно-ішемічні (тунельні) невропатії, основні принципи та методи оперативних втручань при травмі периферичних нервів в залежності від виду, рівня та механізму ушкодження, принципи відновного лікування хворих в післяопераційному періоді».

**Обладнання:** навчальна кімната, меблі, устаткування:

- ПК
- Мультимедійний проектор
- Нейрохірургічний мікроскоп Mitaka MM51YOH
- Хірургічний стіл RAPSODIA WITH MODULAR TABLEWORK
- Головоутримувач DORO
- Електрохірургічний апарат BOWA ARC 400
- Ультразвуковий хірургічний аспіратор CUSA CI C7000
- Хірургічний аспіратор Dominant Flex
- Система нейромоніторингу INOMED XPERT
- Нейрохірургічний інструментарій
- Паровий стерилізатор TICHE
- Паровий стерилізатор KRONOS B23 з ROSI
- Запечатувальна машина
- Ультразвукова мийка

### **План:**

1. Організаційні заходи (привітання, перевірка присутніх, повідомлення теми, мети заняття, мотивація здобувачів вищої освіти щодо вивчення теми).

2. Контроль опорного рівня знань (фронтальне опитування):

- анатомія та фізіологія периферичної нервової системи
- поняття про «тунельні» синдроми
- механізм ураження периферичної нервової системи при травмі

### **Зміст**

Травми периферичних нервів поділяють на відкриті і закриті. До перших відносять: різані, рублені, колоті, рвані, забиті, розчавлені рани; до закритих – струс, забій, здавлення, розтягнення, розрив та вивих. З морфологічної точки зору, розрізняють повний та частковий анатомічний розрив периферичного нерва.

Ушкодження нерва проявляються повним або частковим блоком провідності, що веде до різного ступеня порушень рухової, чутливої та вегетативної функції нерва.

При часткових ушкодженнях нервів виникають симптоми подразнення у сфері чутливості та вегетативних реакцій (гіперпатія, каузалгія, гіперкератоз).

**Невроапраксія** (праксіс – робота, апраксія – нездатність, бездіяльність) – тимчасова втрата фізіологічної функції – провідності нерва після легкого ушкодження. Анатомічні зміни головним чином з боку мієлінових оболонок. Клінічно спостерігаються переважно

рухові порушення. З боку чутливості перш за все відзначаються парестезії. Вегетативні порушення відсутні або не виражені. Відновлення настає протягом декількох днів. Ця форма відповідає струсу (за Дойніковим).

**Аксонотмезіс** – більш складна форма ушкодження внаслідок стиснення або розтягнення. Анатомічна безперервність нерва зберігається, але морфологічно відбувається валлерівська дегенерація детальніше місця ушкодження.

Невропраксія і аксонотмезіс лікуються консервативно.

**Невротмезіс** - означає повний перерив нерва або тяжке ушкодження з розривом окремих його нервових стовбурів, внаслідок чого регенерація неможлива без хірургічного втручання.

Процес розкладу нервових волокон, описаний у 1850 році французьким вченим Валером, тепер позначається терміном – Валлерівська дегенерація. Зворотній процес – регенерація нерва відбувається за умови точного співставлення пучків (відповідно – чутливих і рухових) обох відрізків нерва, протікає досить повільно (зі швидкістю приблизно 1 мм на добу).

Клінічна та електрофізіологічна картина при пошкодженнях периферичних нервів суттєво залежить від проміжку часу, що пройшов з моменту травми. З огляду на особливості перебігу процесу валлерівської дегенерації цей проміжок доцільно поділяти на два періоди: гострий та віддалений.

Гострий період травми – період, при якому вирішальне значення у клінічній картині мають не стільки прояви ушкодження нервів, скільки усі фактори травми в цілому: шокова реакція на біль, крововтрати, наявність вторинної інфекції, психічна травма тощо. Гострий період триває 15-20 днів, у цей час навіть після повного розриву дистальний відрізок зберігає можливість проведення, тому результати більшості електрофізіологічних методів обстеження у гострому періоді – малоінформативні.

Віддалений період травми характеризується сформованістю основних патоморфологічних змін у волокнах нерва, викликаних валлерівською дегенерацією, починається з третього-четвертого тижня після травми.

У гострому періоді травми найбільш інформативною ознакою ушкодження нерва є: порушення чутливості в зоні іннервації.

Найкращі результати лікування досягаються при проведенні адекватного хірургічного лікування у день травми. Проте проведення операції можливе лише при дотриманні певних умов: наявності підготовлених фахівців, необхідного обладнання, в тому числі – мікрохірургічного інструментарію, шовного матеріалу та збільшувальної оптики, належного анестезіологічного забезпечення та відсутності ускладнень з боку рани та соматичного стану хворого.

Проведення операцій на нерві за відсутності перерахованих умов переважно призводить до незадовільних наслідків.

Тому у закладах загальнохірургічного профілю при ушкодженнях периферичних нервів достатньо: зупинити кровотечу, провести протиінфекційні заходи та накласти шви на рану з подальшим направленням хворого до відділення мікрохірургії.

Діагноз ушкодження нерва ґрунтується на загальноклінічних даних та результатах електрофізіологічного дослідження.

Місце поранення кінцівки при наявності неврологічної симптоматики дає змогу запідозрити ушкодження периферичного нерва.

#### **Діагностика.**

Анамнез значною мірою дає можливість уточнити характер та механізм ушкодження нерва. Огляд травмованої кінцівки, локалізація рани дозволяють зробити висновок, який із нервів пошкоджений і уточнити ступень цього пошкодження.

Основна функція нерва – провідність. Ушкодження нерва проявляється синдромом повного чи часткового порушення його функцій. Ступень її втрати визначається за симптомами випадіння рухів, чутливості та вегетативної функції нерва.

Рухові порушення при повних ушкодженнях магістральних нервів, кінцівок проявляються картиною периферичного паралічу м'язів (атонія, арефлексія, атрофія. Проте, при оцінці рухових розладів слід враховувати можливість компенсаторного підсилення функції м'язів синергістів, що маскують прояви втрачених рухових функцій.

Дослідження чутливості часто є вирішальним у діагностиці ураження того чи іншого нерва. Анестезія у зоні іннервації характерна для анатомічного розриву нервового стовбура, чи повного розчавлення.

Трофічні розлади при пошкодженнях нервів проявляються порушеннями потовиділення (ангідроз, гіпо- чи гіпергідроз), відразу після травми гіпертермією в зоні іннервації з наступним зниженням температури, зміною росту волосся у вигляді часткового облісіння (гіпотріхоз), чи посиленням росту (гіпертріхоз), потоншенням шкіри, зникненням складок на ній.

Допомагає уточнити рівень та вид ушкодження пальпація та перкусія за ходом нервового стовбура. У гострому періоді травми при розриві нервових волокон постукування на рівні ушкодження викликає проєкційний біль. У більш віддалений термін пальпація дозволяє виявити неврому центрального відрізка ушкодженого нерва. Поява болочості при пальпації та перкусії за ходом периферичного відрізка травмованого нерва є характерною ознакою регенерації нерва після його зшивання (симптом Табеля).

### **Лікування.**

Вид і ступінь пошкодження нерву обумовлює подальшу тактику лікування: консервативного чи хірургічного.

Основним методом лікування травматичних уражень периферичних нервів є - хірургічне. З метою хірургічного лікування використовують:

**Невроліз** – звільнення нерва з тканин, які оточують і викликають його стиснення (гематома, рубці, уламки кісток, кісткова мозоль). Операцію виконують шляхом обережного виділення нерва з рубцевих тканин, що оточують, і які потім видаляють, по можливості уникаючи пошкодження епіневрію.

Внутрішній невроліз, або ендоневроліз – виділення пучків нервового стовбура з внутрішньоневральних рубців після розтину епіневрію, виконують з метою декомпресії пучків та з'ясування характеру ушкоджень волокон нерва. Для запобігання утворенню нових злук і рубців нерв розміщують у нове ложе, підготовлене із неушкоджених тканин, виконують ретельний гемостаз.

**Зшивання нерва** - Показанням до зшивання нерва є повний або частковий розрив нерва із значним ступенем порушення провідності. Розрізняють первинне зшивання нерва, яке здійснюють одночасно з первинною хірургічною обробкою рани, та відкладене, що виконується через 2-4 тижні після обробки рани. Для проведення операції на периферичних нервах на сучасному рівні необхідні операційний мікроскоп, мікрохірургічний інструментарій та шовний матеріал 6/0-10/0. При виконанні епіневрального зшивання необхідно досягти точного співпадіння поперечних зрізів центрального та периферичного відрізків пересіченого нервового стовбура.

В останні десятиріччя з розвитком мікрохірургії для з'єднання кінців нерва застосовують також периневральне (інтерфасцикулярне) зшивання. Можливе поєднання цих двох методик зшивання. Співставлення пучків та накладання швів здійснюється виключно під мікроскопом. Операцію завершують іммобілізацією кінцівки за допомогою гіпсової пов'язки у стані, при якому нерв зазнає найменшого натягу і тиску. Іммобілізацію витримують на протязі двох - трьох тижнів.

### **Питання для самоконтролю.**

1. Що таке відкриті та закриті травматичні ураження периферичної нервової системи?
2. Назвіть симптоми травматичного ураження периферичної нервової системи?
3. На підставі яких обстежень ставиться діагноз травматичного ураження периферичної нервової системи?



4. Які операції використовують в лікуванні травматичного ураження периферичної нервової системи?

**Матеріали для самоконтролю якості підготовки**

Тестові завдання для самоконтролю.

1. Ядра яких черепно-мозкових нервів ушкоджуються при альтернуючому синдромі Вебера?

- A. Відводячого
- B. Додаткового
- C. Окорухового**
- D. Трійчастого
- E. Язикоглоткового

2. Для центрального паралічу лицьового нерва характерно?

- A. Випадіння зіничного рефлексу
- B. Трофічні порушення м'язів язика
- C. Ушкодження жувальної групи м'язів

**D. Ушкодження мимічних м'язів нижньої половини обличчя**

- E. Ушкодження мимічних м'язів усієї половини обличчя

3. У пацієнта 42 років діагностований гвинтоподібний перелом середньої третини діафізу правої плечової кістки. Окрім "класичної" картини перелому даної локалізації відмічається: неможливість активного розгинання кисті, активного відведення 1 пальця та втрата чутливості на I-II та частково III пальці. Визначить адекватну тактику лікування.

**A. Відкрита репозиція, ревізія нерва, стабілізація відламків**

B. Закрита одномоментна репозиція з послідуною зовнішньою іммобілізацією

C. Закрита репозиція та фіксація відламків за допомогою апаратів зовнішньої фіксації

- D. Скелетне витяжіння

4. Після ножового поранення передньої області передпліччя спостерігається атрофія м'язів тенара великого пальця з уплощенням долоні („мавп'яча кисть”), гіпалгезія та гіперпатія в області долонної поверхні I-III пальців і відповідної їм частини долоні. Який нерв пошкоджено?

- A. Ліктьовий
- B. Променевий
- C. Медіальний шкірний нерв плеча
- D. М'язово-шкірний

**E. Серединний**

5. Хворий М., 27 років, який тривало перебував на холоді, після сну звернув увагу на неможливість закрити ліве око, сльозотечу з нього, гіперакузію, порушення смаку на передніх 2/3 язика. При обстеженні виявлено згладженість лівої носогубної складки, опущення лівого кута рота, відсутність лівого корнеального рефлексу, симптом „вітрила” зліва. Ваш діагноз:

- A. Невралгія лівого трійчастого нерва

**B. Неврит лівого лицьового нерва**

- C. Неврит правого лицьового нерва
- D. Пухлина мосто-мозочкового кута зліва
- E. Пухлина мосто-мозочкового кута справа

6. Вскриваючи променевий тенобурсит хірург необачно продовжив розріз у проксимальну третину тенора, внаслідок чого хворий втратив можливість протиставлення першого пальця. Гілку якого нерва перетнув хірург?

- A. Заднього міжкістного
- B. Ліктьового
- C. Переднього міжкістного
- D. Променевого

**Е. Серединного**

7. У потерпілого перелом тіла плечової кістки. Який нерв може бути пошкоджений?

A. Ліктьовий

**В. Променевий**

C. Медіальний шкірний нерв плеча

D. М'язово-шкірний

E. Серединний

8. У хворого після травми передпліччя спостерігається порушення функції м'язів-згиначів латеральної групи. Який нерв пошкоджений?

A. N. cutaneus antebrachii

**В. N. medianus**

C. N. musculocutaneus

D. N. radialis

E. N. ulnaris

9. Який м'яз не приймає участі в утворенні foramen quadrilaterum?

**A. M. biceps brachii**

B. M. subscapularis

C. M. teres major

D. M. teres minor

E. M. triceps brachii

10. У хворобливого спостерігається порушення чутливості на латеральній поверхні передпліччя. Який нерв пошкоджений?

A. N. Axillaris

B. N. medianus

**C. N. musculocutaneus**

D. N. radialis

E. N. ulnaris

11. У хворобливого спостерігається порушення функції білявушної слинної залози. Який нерв посилює її секрецію?

A. N. auricularis major

B. N. auricularis minor

C. N. petrosus major

**D. N. petrosus minor**

E. N. petrosus profundus

12. Хворий А., доставлений каретою швидкої допомоги в лікарню з різаною раною передпліччя. При огляді встановлено відсутність усіх видів чутливості на поверхні долоні 1, 2, 3 і променевої половини 4 пальця кисті. Активне сгинання 2 і 3 пальців неможливе. Вкажіть вірний діагноз.

A. Пошкодження ліктьового нерва і сухожилок згиначів 2 і 3 пальців

B. Пошкодження променевого нерва

C. Пошкодження променевого нерва і сухожилок згиначів 2 і 3 пальців

**D. Пошкодження серединного нерва і сухожилок згиначів 2 і 3 пальців**

E. Пошкодження сухожилок згиначів 2 і 3 пальців

13. У хворобливого має місце різана рана нижньої третини лівого плеча. Після поранення звисла ліва кисть. Хворий не може розігнути кисть, відвести великий палець, розігнути пальці. Який нерв пошкоджений біля хворобливого?

A. ліктьовий нерв

B. підпахвовий нерв

C. плечове сплетіння

**D. променевий нерв**

E. серединний нерв

4. Підбиття підсумків

### **Основна література:**

1. Григорова І.А., Соколова Л.І., Герасимчук Р.Д., Сон А.С., та ін. Неврологія // Навчальний посібник за редакцією І.А. Григорової, Л. І. Соколової - 3-є видання – Київ, ВСВ «Медицина», 2020 р. – 640 с.
2. Топічна діагностика патології нервової системи. Алгоритми діагностичного пошуку. Шкробот С.І., Салій З.В., Бударна О.Ю. Укрмедкнига, 2018. – 156с.
3. Методи обстеження неврологічного хворого: навч. Посібник / за ред. Л.І.Соколової, Т.І.Ілляш. К., 2020. – 144 с.
4. Медицина невідкладних станів. Екстрена(швидка) медична допомога: підручник / І.С. Зозуля, В.І. Боброва, Г.Г. Рощин та інші / за ред. І.С. Зозулі. - 3-є видання, пер. та доп. - Київ. - ВСВ «Медицина», 2017. – 960с.
5. Негрич Т.І., Боженко Н.Л., Матвієнко Ю.Щ. Ішемічний інсульт: вторинна стаціонарна допомога: навч. посіб. Львів: ЛНМУ імені Данила Галицького, 2019. - 160с.
6. Handbook of Neurosurgery / Greenberg M.S. – Thieme, 2019. – 1784 p. ISBN 9781684201372
7. Neurology - Неврологія: textbook / І.А. Hryhorova, L.I. Sokolova, R.D. Herasymchuk et al.; edited by І.А. Hryhorova, L.I. Sokolova. – Kyiv: AUS Medicine Publishing, 2017. – 624p.

### **Додаткова література**

Боженко М.І. Негрич Т.І., Боженко Н.Л., Негрич Н.О. Головний біль. Навчальний посібник.-К.: Видавничий дім Медкнига, 2019.-48с.

### **Інформаційний ресурс**

Клінічні настанови та інші видання з нейрохірургії (Державна установа Інститут нейрохірургії ім. акад. А. П. Ромоданова НАМН України)  
<https://neuro.kiev.ua/uk/category/publishing-uk/>

Клінічні настанови з неврології. (Наказ МОЗ України N 487 від 17.08.2007)

<https://zakon.rada.gov.ua/rada/show/v0487282-07#Text>

### *Практичне заняття № 5*

**Тема:** Пухлини головного мозку

**Мета:** Надати здобувачам можливість безпосередньо у ліжка хворого розглянути основні клінічні ознаки пухлин головного мозку. На прикладі конкретного хворого з пухлиною головного мозку розглянути загальнономозкові, вогнищеві симптоми. Розібрати діагностичні ознаки допоміжних методів обстеження при пухлинах головного мозку. Розглянути порядок постановки і формулювання діагнозу. Хірургічне лікування пухлин головного мозку. Радикальні і паліативні операції. Комбіноване лікування злоякісних пухлин.

### **Основні поняття:**

Гіпертензивний синдром. Дислокаційні синдроми. Радикальне та паліативне хірургічне лікування пухлин головного мозку. Комбіноване лікування пухлин головного мозку. Радіохірургічне лікування.

**Обладнання:** навчальна кімната, меблі, устаткування:

- ПК
- Мультимедійний проектор
- Нейрохірургічний мікроскоп Mitaka MM51YOH
- Хірургічний стіл RAPSODIA WITH MODULAR TABLEWORK
- Головоутримувач DORO
- Електрохірургічний апарат BOWA ARC 400
- Ультразвуковий хірургічний аспіратор CUSA CI C7000
- Хірургічний аспіратор Dominant Flex
- Система нейромоніторингу INOMED XPERT
- Нейрохірургічний інструментарій

- Паровий стерилізатор TICHE
- Паровий стерилізатор KRONOS B23 з ROSI
- Запечатувальна машина
- Ультразвукова мийка

### **План:**

1. Організаційні заходи (привітання, перевірка присутніх, повідомлення теми, мети заняття, мотивація здобувачів вищої освіти щодо вивчення теми).
2. Контроль опорного рівня знань (фронтальне опитування):

Контрольні питання:

- 1) Класифікація пухлин головного мозку в залежності від локалізації.
- 2) Класифікація пухлин головного мозку в залежності від їх гістоструктури.
- 3) Які основні клінічні симптоми пухлин головного мозку?
- 4) Які патофізіологічні механізми лежать в основі виникнення гіпертензійного синдрому?
- 5) Назвіть основні клінічні ознаки гіпертензійного синдрому.
- 6) Що лежить в основі виникнення первинних і вторинних вогнищевих симптомів при пухлинах головного мозку?
- 7) Які допоміжні методи дослідження застосовуються при діагностиці пухлини головного мозку?
- 8) Які зміни на очному дні можна спостерігати при пухлинах головного мозку?
- 9) Які контрастні методи дослідження. Застосовуються при діагностиці пухлин головного мозку?
- 10) Що лежить в основі реабілітації і реадaptaції хворих, оперованих із приводу пухлин головного мозку?
- 11) Які гістобіологічні види пухлин головного мозку найбільш часто зустрічаються?
- 12) Яка послідовність застосування допоміжних методів діагностики при підозрі на пухлину головного мозку?
- 13) Що необхідно зробити для поліпшення стану хворого з пухлиною ЗЧЯ при виникненні синдрому вклинення міндаликів мозочка в потилично-шийно-дуральну ліжку?
- 14) Перелічить види лікування пухлин головного мозку?
- 15) У яких випадках хворим показані паліативні операції?
- 16) Які методи застосовуються для реабілітації хворих після видалення пухлини головного мозку?

### **Зміст**

#### **Класифікація (5 ред., 2021)**

#### **Гліоми, гліонейрональні пухлини та нейрональні пухлини**

Дифузні гліоми дорослих

- астроцитома, ІДГ-мутантна
- олігоденрогліома, ІДГ-мутантна та з ко-делецією 1p/19q
- гліобластома, дикий тип ІДГ

Дифузні низькозлоякісні гліоми дітей

- дифузна астроцитома, МҮВ- чи МҮВ-1 змінена
- ангіоцентрична гліома
- поліморфна низькозлоякісна нейроепітеліальна пухлина молодих
- дифузна низько-злоякісна гліома зі зміненим МАРК шляхом

Дифузні високозлоякісні гліоми дітей

- дифузна серединна гліома, НЗ K27-змінена
- дифузна гемісферіяна гліома НЗ G34-мутантна
- дифузна високозлоякісна гліома дітей, НЗ-дикий тип та ІДГ-дикий тип
- гемісферична гліома немовлят

### Обмежені астроцитні гліоми

- пілоцитарна астроцитома
- високозлоякісна астроцитома з пілоїдними ознаками
- плеоморфна ксантоастроцитома
- субependимальна гігантоклітинна астроцитома
- хороїдальна гліома
- астробластома, MN1-змінена

### Гліонейрональні та нейрональні пухлини

- гангліогліома
- десмопластична гангліогліома немовлят/ десмопластична астроцитома

#### немовлят

- дизембріопластична нейроепітelialна пухлина
- дифузна гліонейрональна пухлина з олігодендрогліомо-подібними рисами та

#### ядерними кластерами

- папілярна гліонейрональна пухлина
- розетко-утворююча гліонейрональна пухлина
- міксоїдна гліонейрональна пухлина
- дифузна лептоменінгеальна гліонейрональна пухлина
- гангліоцитома
- багатовузликоста та вакуолізуюча нейрональна пухлина
- диспластична мозочкова гангліоцитоста (хвороба Лермітта-Дюклоса)
- центральна нейроцитоста
- екстравентрикулярна нейроцитоста
- мозочкова ліпонейроцитоста

### Епендимальні пухлини

- супратенторіальна епендимома
  - супратенторіальна епендимома, ZFTA фузійно-позитивна
  - супратенторіальна епендимома, YAP1 фузійно-позитивна
- епендимома задньочерепної ямки
  - епендимома задньочерепної ямки група PFA
  - епендимома задньочерепної ямки, група PFB
- спінальна епендимома
  - Спінальна епендимома, MYCN-посилена
- міксопапілярна епендимома
- субependимостома

### Пухлини судинного сплетення

- Папілома судинного сплетення
- Атипова папілома судинного сплетення
- Карцинома судинного сплетення

### Ембріональні пухлини

#### Медуллобластома

- медуллобластоми, молекулярно-визначені
  - медуллобластома, WNT-активована
  - медуллобластома, SHH-активована та TP53-дикий тип
  - медуллобластома, SHH-активована та TP53-мутантна
  - медуллобластома, non-WNT/non-SHH
- медуллобластома, гістологічно визначена

#### Інші ембріональні пухлини ЦНС

- атипова тератоїдна/рабдоїдна пухлина
- решітчаста нейроепітelialна пухлина
- ембріональна пухлина з багатозаровими розетками
- нейробластома ЦНС, FOXR2-активована

- пухлина ЦНС з дуплікацією внутрішнього тандему BCOR
- ембріональна пухлина ЦНС

#### **Пухлини шишкоподібної залози**

- пінеоцитома
- пінеальна паренхиматозна пухлина проміжної диференціації
- пінеобластома
- папілярна пухлина шишкоподібної області
- десмопластична міксоїдна пухлина шишкоподібної області, SMARCB1-

мутантна

#### **Пухлини черепних і параспінальних нервів**

- шванома
- нейрофіброма
- періневрома
- гібридна пухлина нервової оболонки
- злоякісна меланотича пухлина нервової оболонки
- злоякісна пухлина нервової оболонки периферичних нервів
- нейроендокринна пухлина кінського хвоста

#### **Менінгеоми**

- менінгіома

#### **Мезенхіамальні, неменінготеліальні пухлини**

##### **Пухлини м'яких тканин**

- фібробластні та міофібробластні пухлини
  - солітарна фіброзна пухлина
- судинні пухлини
  - гемангіоми та судинні мальформації
  - гемангіобластома
- пухлини скелетних м'язів
  - рабдоміосаркома
- неточна диференціація
  - внутрішньочерепна мезенхімальна пухлинаі, FET-CREB фузійно-позитивна
  - CIC-перебудована саркома
  - первинна внутрішньочерепна саркома, DICER1-мутантна
  - саркома Юїнга

##### **Хондро-кісткові пухлини**

- хондрогенні пухлини
  - мезенхімальна хондросаркома
  - хондросаркома
- нотохондральні пухлини
  - хондрома

##### **Меланоцитні пухлини**

- дифузні менінгеальні меланоцитні новоутворення
  - менінгальний меланоцитоз
  - менінгеальний меланоматоз
- обмежені менінгеальні меланоцитні неоплазми
  - менінгеальна меланоцитома
  - менінгеальна меланома

#### **Гематолімфоїдні пухлини**

##### **Лімфоми**

- лімфоми ЦНС
  - первинна дифузна велико-В-клітинна лімфома ЦНС
  - лімфома ЦНС асоційована з імунодефіцитом
  - лімфоматоїдний грануломатоз

- внутрішньосудинна велико-В-клітинна лімфома
- Змішані рідкісні лімфоми ЦНС
- MALT лімфома твердої мозкової оболонки
- інші низькозлоякісні В-клітинні лімфоми ЦНС
- анапластична великоклітинна лімфома (ALK+/ALK-)
- Т-клітинні та НК/Т-клітинні лімфоми

#### Гістіоцитні пухлини

- хвороба Ердгейма-Честера
- хвороба Розая-Дорфмана
- ювенільна ксантогранулома
- гістіоцитоз клітин Лангерганса
- гістіоцитна саркома

#### Гермінальні пухлини:

- зріла тератома
- незріла тератома
- тератома з малігнізацією соматичного типу
- гермінома
- ембріональна карцинома
- пухлина жовткового мішка
- хоріокарцинома
- змішані гермінальні пухлини

#### Пухлини області сідла:

- Адамантиноматозна краниофарингіома
- Папілярна краниофарингіома
- Пітуїцитома, гранульоцитома седлоподібної області та веретенноклітинна-онкоцитома
- Пухлина гіпофізу (пітНЕТ)
- Бластома гіпофізу

#### Метастази в ЦНС:

- метастази паренхіми головного та спинного мозку
- метастази мозкових оболонок

#### Клініка

● прогресуючий вогнищевий неврологічний дефіцит(68%):зазвичай моторна слабкість (45%)

- головний біль: 54%
- судоми 26%.

#### Фокальні синдроми:

1. лобна частка: абулія, деменція, зміни особистості. Часто без латералізації, але можуть зустрічатись апраксія, геміпарез чи дисфазія.

2. скроневі частки: слухові чи нюхові галюцинації, déjà vu, порушення пам'яті. Контралатеральна верхньо-квадратна геміанопсія (дослідження полів зору)

3. тім'яна частка: контралатеральні рухові або чутливі порушення, гомонімна геміанопсія. Агнозії (із залученням домінуючої півкулі) та апраксії.

4. потилична частка: контралатеральні дефіцити полів зору, алексія (особливо із залученням мозолистого тіла)

5. задньочерепа ямка: порушення функції черепних нервів, атаксія (тулуба або кінцівок)

#### Діагностика:

Магнітно-резонансна томографія (МРТ) з контрастом є оптимальним методом дослідження для оцінки пухлин мозку. Комп'ютерна томографія (КТ) має значно меншу роздільну здатність м'яких тканин і використовується головним чином в екстрених випадках, для докладнішого вивчення кісткових структур та у пацієнтів з протипоказаннями до МРТ.

Високозлякісна гліома — високозлякісні гліоми зазвичай є гіпоінтенсивними масами на T1 зважених зображеннях, які гетерогенно підсилюються після введення контрасту. Інтенсивну пухлину можна відрізнити від оточуючого гіпоінтенсивного сигналу набряку на T1-зважених зображеннях послідовностях. Зазвичай присутній вазогенний набряк, що проявляється гіперінтенсивним сигналом в білій речовині на послідовностях T2/FLAIR. Гліобластоми часто мають товстий кільцевий підсилений край уздовж меж пухлини, з відсутністю підсилення в центрі, що свідчить про некроз або кістозні зміни. Високозлякісні гліоми часто проявляють ознаки збільшеного кровопостачання та об'єму крові, а також підвищеної проникності на послідовностях перфузійного зображення. Висока сигнальна інтенсивність холіну, зменшення N-ацетиласпартату (NAA) та збільшення лактату на спектроскопії (MRS) також є помітними особливостями.

Низькозлякісна гліома — У дорослих низькозлякісні гліоми, як правило, виглядають гіперінтенсивними на зображеннях T2 / FLAIR, охоплюють як кору, так і дотичну білу речовину. Вазогенний набряк, як правило, відсутній. Більшість низькозлякісних гліом не підсилюються, хоча наявність або відсутність підсилення не є надійним показником ступеня злякисності пухлини. Іноді присутня кальцинація, що є певним, але не специфічним для гістології олігодендрогліоми.

### **Лікування**

Лікування пухлин головного мозку комплексне і включає хірургічні, хіміотерапевтичні (або радіотерапевтичні) методи. Це пов'язано передусім з відсутністю чіткої капсули у переважній більшості нейроепітеліальних внутрішньомозкових пухлин, що виключає можливість тотального видалення маси клітин пухлини під час хірургічного втручання. Хірургічне лікування може бути радикальним - спрямованим на максимально повне видалення пухлини, а також паліативним - зменшення ВЧТ з метою продовження життя хворого. За повнотою видалення серед радикальних втручань виділяють тотальне і субтотальне видалення. Завідомо часткове видалення пухлини складає основу одного з видів паліативних втручань - так званої внутрішньої декомпресії. Важливо зазначити, що під хірургічним лікуванням пухлин головного мозку в даний час розглядають проведення швидкої елімінації значної маси клітин пухлини шляхом мікрохірургічного видалення і деструкції пухлини (власне хірургічні втручання) або шляхом ініціації радіаційного некрозу та апоптозу клітин пухлини (радіохірургічні втручання).

Проведення хірургічного втручання з приводу видалення пухлини головного мозку вимагає використання сучасного устаткування, наприклад, операційних мікроскопів, систем інтраопераційної нейровізуалізації (установок для інтраопераційної рентген-, МРТ- і КТ-візуалізації), стереотаксичних апаратів. Для видалення пухлини під час відкритого (транскраніального) втручання використовують механічний метод (мікрохірургічний інструментарій), термодеструкцію (лазерна термодеструкція, кріодеструкція), ультразвукову деструкцію-аспірацію.

Радіохірургічна деструкція пухлин головного мозку досягається одноразовим прицільним інтенсивним опроміненням пухлинного вузла транскутанно з використанням радіохірургічних установок. Існують два види таких установок, які відрізняються методом отримання і спектром радіаційного випромінювання:

Технологія "гамма-ніж" - джерелом гамма-випромінювання є радіоактивний кобальт; серцевина установки являє собою напівсферу із понад 200 отворами-коліматорами; радіоактивний кобальт розташований по периметру, кількома фрагментами за напівсферою. Отвори коліматорів підібрані так, що гамма-промені, котрі проходять через них, перетинаються в обмеженому об'ємі простору - фокусі. Таким чином у точці перетину



променів досягається максимальна доза радіаційного навантаження. Голову пацієнта знерухомлюють у спеціальній рамі, яку фіксують до рухомого столу, на котрому пацієнт розміщується у лежачому положенні. Оскільки фокус променів нерухомий, опромінення необхідної ділянки всередині мозку здійснюється шляхом переміщення пацієнта. Кожен промінь, проходячи через тканини голови, викликає їх незначне опромінення, яке, як відомо, може спричинити негативний ефект лише при досягненні певного рівня. Такого рівня досягають у зоні фокусування променів, так що на пухлину припадає доза приблизно у 15-20 Гр. Похибка фокусування гамма-променів установок “у-Knife” мінімальна і не перевищує 1,5 мм.

Максимальний лінійний розмір пухлини, що підлягає радіохірургічній деструкції, не повинен перевищувати 3-3,5 см.

Хіміо- і радіотерапевтичні методи зумовлюють зупинку мітотичної активності пухлинних клітин і розтягнуту у часі, переважно апоптотичну, їх загибель. Це має найбільше значення для підвищення радикальності проведеного хірургічного лікування: знищення пухлинних клітин по периферії або на відстані від пухлинного вогнища. Променева терапія використовується при субтотальному видаленні деяких видів пухлин головного мозку, в контексті лікування пухлин з високим ступенем анаплазії. Існує традиційна, гіперфракційна, фотодинамічна терапія, брахітерапія, бор-нейтронзахоплювальна терапія.

Сумарна доза опромінювання впродовж курсу радіотерапії складає до 60 Гр. Курс променевої терапії призначається через 2 тиж. після видалення пухлини і триває протягом 6 тиж. із сеансами щоденного фракційного опромінювання дозами 180-200 мГр.

Найбільш радіочутливими пухлинами головного мозку є дисгермінома, первинна лімфома ЦНС, медулобластома, аденоми гіпофіза.

Хіміотерапія залежно від методу введення препарату може бути системною, регіонарною, внутрішньоартеріальною (селективною), інтратекальною. Обов'язковою умовою проведення курсу хіміотерапії є попереднє тестування пухлини на чутливість до хіміотерапевтичних препаратів. Найбільш хіміосенситивними є гліобластома, первинні лімфоми ЦНС, пухлинні інфільтрації оболонки мозку.

### **Матеріали для самоконтролю якості підготовки СИТУАЦІЙНІ ЗАДАЧІ**

№ 1. У хворої 34 років порушився менструальний цикл, а через рік наступила аменорея, яка розцінювалася лікарями як ранній клімакс. Потім почав знижуватися зір, хвора лікувалася стаціонарно й амбулаторно протягом 2 років, але зір прогресивно падав. Через 2 роки гострота зору правого ока 0.03, лівого 0.02, за рахунок первинної атрофії зорових нервів. З'явився помірний головний біль, що підсилювався вранці. Поставити попередній діагноз і визначити план обстеження.

**ВІДПОВІДЬ.** Попередній діагноз: пухлина в області гіпофіза. З найбільшою імовірністю аденома гіпофіза. Для уточнення діагнозу показане офтальмологічне дослідження, з уточненням полів зору, проведення МРТ головного мозку з в/в контрастуванням з прицілом на турецьке сідло, ЕЕГ, АКТГ.

№ 2. У хворого 62 років 2 місяці назад з'явилася обмежена припухлість 4x4 см нерухома і щільно спаяна з підлягаючими тканинами в тім'яній області. Хворий звернувся до дільничного лікаря-хірурга, що амбулаторно спробував видалити мягкоткану пухлину тім'яної області. Пухлина була вилучена частково, хворий переведений у нейрохірургічну клініку. Яку помилку допустив лікар при обстеженні і лікуванні даного хворого?

**ВІДПОВІДЬ.** Помилка в недостатньому первинному обстеженні хворого. Спроба видалення пухлини інтимно-спаяної з кістками склепіння черепа привела до того, що пухлина не вилучена радикально, що може привести до погіршення загального стану хворого і до можливості кровотечі, як ускладнення під час і після операції ( ранне ускладнення) і набряку мозку.

№ 3. У хворої 38 років почав знижуватися зір на праве око, лікувалася під спостереженням окуліста, але зір справа прогресивно знижувався за рахунок первинної атрофії правого зорового нерва; 4 місяці назад з'явилося випинання правого очного яблука, що наростає. При обстеженні відзначений екзофтальм справа, гострота правого ока – 0.05, лівого – 1.0. На очному дні первинна атрофія зорового нерва справа, застій диска зорового нерва ліворуч. Визначить топічний діагноз, при цьому застосуйте допоміжні методи дослідження.

**ВІДПОВІДЬ.** У хворої поразка базальних відділів правої лобової долі з найбільшою імовірністю пухлина. Необхідно використати допоміжні методи дослідження – МРТ головного мозку, АКТГ, каротидну ангіографію справа.

№ 4. Хворий 52 років звернувся до лікаря зі скаргами на напади судом у правих кінцівках, що з'явилися 2 роки тому. Протягом 1-го року було 3 напади, після яких виникав головний біль, слабкість у правій руці через 30 хвилин після початку нападу. Останні 0.5 року турбують напади із судомами і утратою свідомості, яким передують оніміння і судоми в правій руці. При огляді в хворого відзначається незначне відставання правої руки при пробі Барре, перевага сухожильних рефлексів справа по гемітипу, зниження больової чутливості справа. Поставте діагноз, визначіть лікування.

**ВІДПОВІДЬ.** У хворого пухлина лобово-скроневих відділів ліворуч. Рекомендовано: після обстеження – кістково-пластична трепанація, видалення пухлини. При злоякісному характері показане застосування хіміотерапії і променевої терапії.

№ 5. Хворий 62 років. Стан важкий, виражений головний біль, вранці блювота, обмежені рухи в лівих кінцівках. Вважає себе хворим 2 тижні, стан прогресивно погіршується. Хворий курить з 20-літнього віку. Останній рік турбує постійний кашель. Хворий зниженого харчування, шкірні покриви блідо-сірого кольору, пам'ять знижена. Складіть план обстеження хворого, визначте характер патології, обстеження і лікування.

**ВІДПОВІДЬ:** У хворого з найбільшою імовірністю – рак легень з метастазами в головний мозок. Необхідно провести загальне соматичне онкологічне обстеження хворого, рентгенографія органів грудної клітки. При виявленні одиночного метастазу в правій півкулі головного мозку і при відсутності протипоказань зі сторін легень показано після ангіографії видалення одиничного метастазу з наступною хіміотерапією і променевою терапією. Симптоматичне лікування. При наявності множинних метастазів оперативне лікування не показане. Проводиться хіміотерапія і симптоматичне лікування.

№ 6. Хвора 42 років надійшла в клініку з жалобами на головний біль, що підсилюється вранці, супроводжується блювотою, хиткість при ходьбі, відсутність слуху на праве вухо. При зміні положення тіла відзначає «завісу» перед очима. Хворіє близько 5 років. Спочатку з'явився шум у правому вусі, обстежилася і лікувалася у ЛОР фахівців, поліпшення не відзначила, почав знижуватися слух на праве вухо. Два роки тому наступила повна глухота на праве вухо. Останній рік почав турбувати головний біль в передранкові години. В даний час головний біль постійний. З'явилася вище зазначена симптоматика. Визначте вид поразки головного мозку.

**ВІДПОВІДЬ:** У хворої з найбільшою імовірністю невринома правого слухового нерва.

**Матеріали для аудиторної самостійної підготовки:**

Професійний алгоритм обстеження хворого із пухлиною мозку:

1. Огляд хворого.
2. Анамнез (давнина травми, спадковість).
3. Скарги (головний біль, блювота, порушення зору, епіприпадки).
4. Об'єктивне дослідження внутрішніх органів (обов'язково АТ і пульс на обох руках).
5. Вивчення ступеня порушення свідомості (шкала ком Глазго від 3 до 15).
6. Вивчення 12 пар черепних нервів.
7. Вивчення рухово-чутливої сфери (рефлекси, визначення розладів чутливості).

8. Визначення статичної координації.
9. Визначення менінгіального синдрому.
10. Локальне дослідження голови.
11. Виявлення витікання рідини, крові з носа, вух.
12. Виявлення зовнішніх ушкоджень м'яких тканин.
13. Краніограма в двох проекціях.
14. Додаткові методи дослідження при необхідності.

**Інструктивні матеріали для оволодіння професійними вміннями, навичками:**

Професійний алгоритм виконання спинно-мозкової пункції:

1. Положення хворого на правому боці.
  2. Ноги зігнуті в колінах і підтягнуті до живота.
  3. Обробка рук антисептиком, стерильні рукавички.
  4. Обробка поля 5% йодом, потім спиртом на рівні 3-5 поперекових хребців.
  5. Місцева анестезія 0,5% розчином новокаїну на рівні міжхребцевої щілини між 4 і 5 поперековими хребцями.
  6. Контроль голки (наявність мандрена, гострота голки).
  7. Поперековий прокол. Під час проколу відчуття двох перешкод (жовта зв'язка, тверда мозкова оболонка), блювання.
  8. Повільне підтягування мандрена з голки, перевірка наявності ліквору.
  9. При витягнутому мандрені евакуація ліквору для аналізу.
  10. Видалення голки й асептична наклейка.
4. Підбиття підсумків

**Основна література:**

1. Григорова І.А., Соколова Л.І., Герасимчук Р.Д., Сон А.С., та ін. Неврологія // Навчальний посібник за редакцією І.А. Григорової, Л. І. Соколової - 3-є видання – Київ, ВСВ «Медицина», 2020 р. – 640 с.
2. Топічна діагностика патології нервової системи. Алгоритми діагностичного пошуку. Шкробот С.І., Салій З.В., Бударна О.Ю. Укрмедкнига, 2018. – 156с.
3. Методи обстеження неврологічного хворого: навч. Посібник / за ред. Л.І.Соколової, Т.І.Ілляш. К., 2020. – 144 с.
4. Медицина невідкладних станів. Екстрена(швидка) медична допомога: підручник / І.С. Зозуля, В.І. Боброва, Г.Г. Рошин та інші / за ред. І.С. Зозулі. - 3-є видання, пер. та доп. - Київ. - ВСВ «Медицина», 2017. – 960с.
5. Негрич Т.І., Боженко Н.Л., Матвієнко Ю.Щ. Ішемічний інсульт: вторинна стаціонарна допомога: навч. посіб. Львів: ЛНМУ імені Данила Галицького, 2019. - 160с.
6. Handbook of Neurosurgery / Greenberg M.S. – Thieme, 2019. – 1784 p. ISBN 9781684201372
7. Neurology - Неврологія: textbook / І.А. Hryhorova, L.I. Sokolova, R.D. Herasymchuk et al.; edited by І.А. Hryhorova, L.I. Sokolova. – Kyiv : AUS Medicine Publishing, 2017. – 624p.

**Додаткова література**

Боженко М.І.,Негрич Т.І.,Боженко Н.Л.,Негрич Н.О. Головний біль. Навчальний посібник.-К.: Видавничий дім Медкнига, 2019.-48с.

**Інформаційний ресурс**

Клінічні настанови та інші видання з нейрохірургії (Державна установа Інститут нейрохірургії ім. акад. А. П. Ромоданова НАМН України)  
<https://neuro.kiev.ua/uk/category/publishing-uk/>

Клінічні настанови з неврології. (Наказ МОЗ України N 487 від 17.08.2007)  
<https://zakon.rada.gov.ua/rada/show/v0487282-07#Text>

## Практичне заняття № 6

**Тема:** Гідроцефалія

**Мета:** оволодіти знаннями та навичками огляду пацієнта з гідроцефалією, навчитись самостійно інтерпретувати результати візуалізаційних досліджень, сформувані чітке уявлення про послідовність дій при веденні пацієнта з гідроцефалією (консервативне та хірургічне лікування).

**Основні поняття:** гідроцефалія, гіпертензивно-лікворний синдром, нормотензивна гідроцефалія

**Обладнання:** навчальна кімната, меблі, устаткування:

- ПК
- Мультимедійний проектор
- Нейрохірургічний мікроскоп Mitaka MM51YOH
- Хірургічний стіл RAPSODIA WITH MODULAR TABLEWORK
- Головоутримувач DORO
- Електрохірургічний апарат BOWA ARC 400
- Ультразвуковий хірургічний аспіратор CUSA CI C7000
- Хірургічний аспіратор Dominant Flex
- Система нейромоніторингу INOMED XPERT
- Нейрохірургічний інструментарій
- Паровий стерилізатор TICHE
- Паровий стерилізатор KRONOS B23 з ROSI
- Запечатувальна машина
- Ультразвукова мийка

**План:**

1. Організаційні заходи (привітання, перевірка присутніх, повідомлення теми, мети заняття, мотивація здобувачів вищої освіти щодо вивчення теми).

2. Контроль опорного рівня знань (фронтальне опитування):

- Фізіологія формування ліквора, його циркуляція, властивості.
- Будова шлуночків головного мозку.
- Поняття про нормальний внутрішньо-черепний тиск, доктрина Монро-Келлі.
- Люмбальна пункція, показання та методика проведення.

3. Формування професійних вмінь, навичок (оволодіння навичками, проведення курації, визначення схеми лікування, проведення лабораторного дослідження тощо):

- Дати визначення поняттю гідроцефалія.
- Класифікація гідроцефалії (патофізіологічні механізми).
- Етіологія.
- Клінічні ознаки у дітей та дорослих.
- КТ/МРТ критерії гідроцефалії, методи розрахунку.
- Диференційна діагностика.
- Поняття про хронічну та гостру гідроцефалію.
- Нормотензивна гідроцефалія.
- Методи консервативного лікування.
- Методи хірургічного лікування та показання до них.
- Прогноз.

**Зміст**

Гідроцефалія - аномальне накопичення цереброспінальної рідини в шлуночках головного мозку.

**Патогенез**

Гідроцефалія спричинена субнормальною реабсорбцією спинномозкової рідини або, рідко, гіперпродукцією спинномозкової рідини.

- субнормальна реабсорбція ліквору. Два основних функціональних підрозділи:
  1. Обструктивна гідроцефалія (некомунікативна): блок проксимальніше арахноїдальних грануляцій. На КТ або МРТ: збільшення шлуночків проксимально до блокади (наприклад, обструкція акведук Сільвія → бічний і 3-й шлуночок розширення не пропорційно 4-му шлуночку, іноді називають тришлуночковою гідроцефалією)
  2. комунікативна гідроцефалія (або необструктивна): дефект реабсорбції ліквору
    - гіперпродукція ліквору: рідко. Як і при деяких папіломах судинного сплетення.

### **Етіологія:**

1. Вроджені
  - а) Вада розвитку Кіарі типу 2 та/або міеломенінгоцеле (зазвичай виникають разом)
  - б) Мальформація Кіарі типу 1: може виникнути з обструкцією вихідного отвору 4-го шлуночка
    - в) первинний стеноз водопроводу (зазвичай проявляється в дитинстві, рідко в дорослому віці)
    - г) вторинний гліоз водопроводу: через внутрішньоутробну інфекцію або крововилив із зародкового матриксу
    - д) Мальформація Денді Уокера: атрезія отворів Люшка і Мажанді. Частота цього у пацієнтів з гідроцефалією становить 2,4%
    - е) X-зчеплене спадкове захворювання : рідко
2. набуті
  - а) інфекційні (найпоширеніша причина комунікативної гідроцефалії)
    - постменінгіт; особливо гнійний і базальний, у тому числі туберкульозний, криптококовий
    - цистицеркоз
    - б) постгеморагічний (2-га за частотою причина комунікативної гідроцефалії)
      - після САК
      - постінтравентрикулярний крововилив: у багатьох розвивається транзиторна гідроцефалія.
      - в) вторинні через об'ємні утворення
        - непухлинні: напр. судинна мальформація
        - неопластичні: більшість викликає обструктивну гідроцефалію, блокуючи шляхи спинномозкової рідини, особливо пухлини навколо водопроводу (наприклад, медулобластома). Колоїдна кіста може блокувати потік ліквору через отвір Монро. Пухлина гіпофіза: супраселлярне розширення пухлини або розширення з апоплексії гіпофіза
        - в) післяопераційний період: у 20% педіатричних пацієнтів розвивається постійна гідроцефалія (вимагає шунтування) після видалення пухлини задньочерепної ямки.
        - д) нейросаркоїдоз
        - е) «конституційна вентрикуломегалія»: безсимптомна. Не потребує лікування
        - ж) пов'язані з пухлинами хребта: внаслідок ↑ білка, ↑ венозного тиску, попереднього крововиливу в деяких

### **Клініка у дорослих:**

-підвищення ВЧТ: набряк диску зорового нерва, підвищення артеріального тиску, нудота/блювота, зміни ходи, параліч погляду вгору та/або параліч абдуценса.

У дітей:

- аномалії окружності голови
- черепна коробка збільшується зі швидкістю > росту обличчя
- дратівливість, поганий контроль голови, нудота/блювота
- тім'ячко повне і опукле
- лобовий виступ (випинання лобової кістки, що проявляється у вигляді виступаючого чола)

- розширення та набухання вен шкіри голови: внаслідок зворотного кровотоку з внутрішньомозкових синусів, внаслідок підвищення внутрішньочерепного тиску
- Симптом Макьюена: тріснутий звук горщика при перкусії над надмірно розширеними шлуночками
- Параліч 6-го (відвідного) нерва: вважається, що довгий внутрішньочерепний шлях робить цей нерв дуже чутливим до тиску
- «знак призахідного сонця» (параліч погляду вгору): синдром Паріно від тиску на середній мозок
- гіперактивні рефлекси
- нерегулярне дихання з нападами апное
- розходження черепних швів (можна побачити на рентгенограмі черепа)

#### **Діагностичні критерії (МРТ, КТ)**

1. розмір обох скроневих рогів (СР) становить  $\geq 2$  мм завширшки, а Сильвієва і міжпівкульна щілини і борозни головного мозку не виявляються.

АБО

2. обидва СР  $\geq 2$  мм та співвідношення найширшої відстані між передніми рогами (FH) до внутрішнього діаметру між внутрішніми поверхнями черепа на цьому рівні (ID)  $> 0:5$

Інші ознаки, що вказують на гідроцефалію:

1. «набухання» передніх рогів бічних шлуночків (шлуночків «Міккі Мауса») та/або 3-го шлуночка. (3-й шлуночок в нормі повинен бути щілиноподібним)

2. перивентрикулярна низька щільність на КТ або перивентрикулярний сигнал високої інтенсивності на T2WI на МРТ вказує на трансепендимальне поглинання ліквору (застій рідини в мозку поруч із шлуночками)

3. співвідношення:

FH/ID

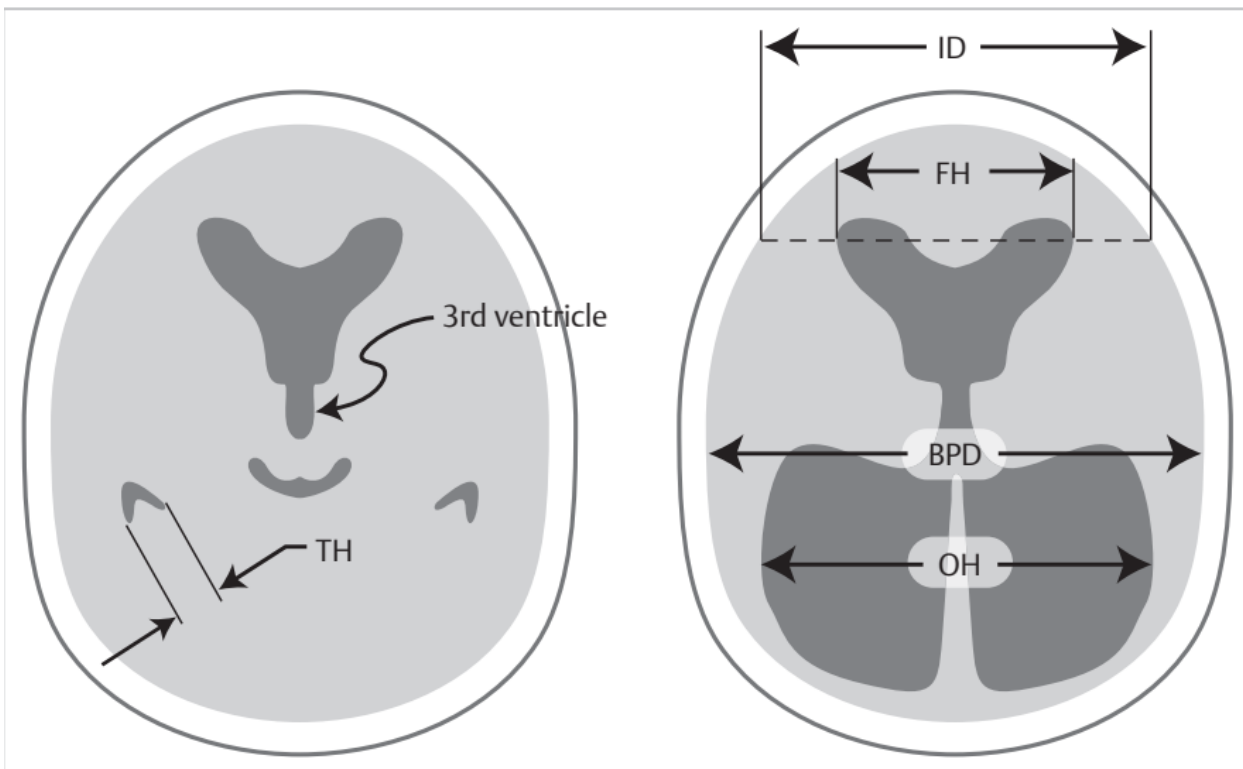
$< 40\%$  норма

40–50% межа норми

$> 50\%$  припускає гідроцефалію

4. Коефіцієнт або індекс Еванса: відношення FH до максимального біпаріетального діаметра (BPD), виміряного на тому ж зрізі КТ:  $> 0,3$  свідчить про гідроцефалію.

Handbook of Neurosurgery / Greenberg M.S. – Thieme, 2019. – 1784 p. ISBN 9781684201372



5. сагітальна МРТ може показати витончення мозолистого тіла (зазвичай наявне при хронічній гідроцефалії) та/або вигин мозолистого тіла вгору

### Лікування

Діуретична терапія:

1. ацетазоламід (інгібітор карбоангідази): 25 мг/кг/день перорально розподілений на 3 прийоми, збільшення 25 мг/кг/добу щодня до досягнення 100 мг/кг/добу

2. одночасно розпочати прийом фуросеміду: 1 мг/кг/добу перорально, розділених тричі на день

3. стежити за порушенням електролітного балансу та побічними ефектами ацетазоламіду: млявість, тахіпное, діарея, парестезії (наприклад, поколювання в кінчиках пальців)

4. виконуйте щотижневе УЗД або КТ та вставте шлуночковий шунт у разі прогресуючої вентрикуломегалії. В іншому випадку підтримуйте терапію протягом 6 місяців, а потім зменшуйте дозу протягом 2–4 тижнів. Відновіть лікування протягом 3–4 місяців, якщо спостерігається прогресуюча гідроцефалія.

Хірургічне лікування:

- вентрикулостомія третього шлуночку: зараз перевага надається ендоскопічному методу

- шунтування: вентрикулоперітонеальний, вентрікулоатріальний

- усунення перешкоди: напр. відкриття стенозованого Сільвієвого водопроводу.

- плексектомія судинного сплетення: Може зменшити швидкість, але не повністю припиняє вироблення спинномозкової рідини.

**Задачі для самоконтролю.**

**Задача 1.**

Хворий 30-ти років звернувся зі скаргами на виражений головний біль, переважно в передранковий час, на висоті якого спостерігається нудота, блювання, потемніння перед очима, зниження пам'яті, емоційна лабільність. Вищезазначені скарги розвивались поступово впродовж 2-3 місяців.

Із анамнезу відомо, що рік назад хворий знаходився на лікуванні в нейрохірургічному відділенні впродовж місяця з діагнозом: Закрита черепно-мозкова травма. Забиття головного мозку. Субарахноїдальний крововилив. Лінійний перелом тім'яної кістки справа. Хворий був виписаний в задовільному стані, в подальшому турбував помірний головний біль.

Об'єктивно: свідомість ясна, менінгеальні знаки відсутні, функція черепних нервів не порушена, сухожилкові та періостальні рефлекси підвищені D=S, відзначається позитивний симптом Бабінського з обох сторін, нестійкість в позі Ромберга. Огляд окуліста: застійні диски зорових нервів. За даними Ехо-енцефалографії – М-ехо не зміщене.

Яке пізнє ускладнення можна запідозрити у хворого? З якими захворюваннями слід проводити диференційну діагностику?

#### **Задача 2.**

Мати дитини 9 місяців звернулася до лікаря з приводу повторної блювоти, яка з'явилася місяць назад. У віці 6 місяців дитина впала з дивану висотою близько 60 см, ударилася головою. Відзначалася припухлість тьмяної ділянки, повторне блювання впродовж доби. Через місяць після травми почала збільшуватися краніальна частина голови в об'ємі, збільшилось велике тім'ячко. При огляді дитина зниженого харчування, краніальна частина голови збільшена, шкіра тонка, прозора, вени на шкірі голови розширені, велике тім'ячко напружене. Поставте попередній діагноз. Які методи діагностики слід застосувати?

#### **Задача 3.**

Мати 6-місячної дитини звернулася до нейрохірурга зі скаргами на відставання в розвитку дитини, прогресуюче збільшення окружності голови, поганий сон, плаксивість. Із анамнезу відомо, що в 2 місяці дитина перенесла менінгоенцефаліт.

Об'єктивно: дитина неспокійна, голівку тримає невпевнено, не сидить, голова симетрична, окружність голови 50 см, шкіра на голові витончена, з великою кількістю розширених підшкірних вен, велике тім'ячко збільшене, не пульсує, очні яблука дещо екзофтальмовані, позитивний с-м Грефе. Сухожилкові та періостальні рефлекси в межах вікової норми. На очному дні ангіодистонія судин сітківки. Яку патологію можна запідозрити у дитини? Які патогенетичні механізми формування даного процесу?

#### **Задача 4.**

Мати 7-місячної дитини звернулася до нейрохірурга зі скаргами на наявність стану загальмованості у дитини, блювання, поганий апетит, плаксивість, обмеження рухів в лівих кінцівках. Із анамнезу відомо, що дитині в 4-х місячному віці на фоні прогресування постгеморагічної гідроцефалії було встановлено лікворощунтуючу систему справа. В подальшому відзначався регрес неврологічної симптоматики, а також вентрикулодилатації, за даними НСГ. Вищезазначена симптоматика з'явилася впродовж останньої доби.

Об'єктивно: дитина сонлива, голівку тримає невпевнено, не сидить, голова симетрична, окружність голови 50 см, велике тім'ячко збільшене, не пульсує. Сухожилкові та періостальні рефлекси підвищені зліва, геміпарез зліва. При прокачуванні лікворощунтуючої системи відзначається «залипання» клапана. Розвиток якого стану можна запідозрити у дитини? Які ймовірні причини цього стану?

#### **Задача 5.**

У 9-річної дитини клінічна симптоматика гіпертензивно-гідроцефального синдрому. Із анамнезу відомо, що дівчинка перенесла вентрикуліт 6 місяців назад. За даними МРТ діагностовано прогресуючу гідроцефалію з різким розширенням бічних шлуночків, стеноз водопроводу мозку. Які варіанти хірургічного лікування гідроцефалії є оптимальними?

#### **Еталони відповідей до задач**



**Задача 1.** Посттравматичну гідроцефалію. З арахноїдитом, посттравматичною енцефалопатією, формуванням оболонково-мозкового рубця.

**Задача 2.** Посттравматична гідроцефалія. Нейросонографія, КТ, МРТ головного мозку.

**Задача 3.** Постзапальна гідроцефалія. Формування постзапального арахноїдиту і як наслідок порушення всмоктування ліквору.

**Задача 4.** Дисфункцію лікворозшунтуючої системи. Найчастіше дисфункції шунта виникають в результаті механічного пошкодження системи, obturaції тромбом чи фібриновим згустком, запальних ускладнень тощо.

**Задача 5.** В даному випадку можливими є проведення вентрикулоперитонеостомії, в окремих випадках вентрикулоатріостомії.

4. Підбиття підсумків.

#### **Основна література:**

8. Григорова І.А., Соколова Л.І., Герасимчук Р.Д., Сон А.С., та ін. Неврологія // Навчальний посібник за редакцією І.А. Григорової, Л. І. Соколової - 3-є видання – Київ, ВСВ «Медицина», 2020 р. – 640 с.

9. Топічна діагностика патології нервової системи. Алгоритми діагностичного пошуку. Шкробот С.І., Салій З.В., Бударна О.Ю. Укрмедкнига, 2018. – 156с.

10. Методи обстеження неврологічного хворого: навч. Посібник / за ред. Л.І.Соколової, Т.І.Ілляш. К., 2020. – 144 с.

11. Медицина невідкладних станів. Екстрена(швидка) медична допомога: підручник / І.С. Зозуля, В.І. Боброва, Г.Г. Рошин та інші / за ред. І.С. Зозулі. - 3-є видання, пер. та доп. - Київ. - ВСВ «Медицина», 2017. – 960с.

12. Негрич Т.І., Боженко Н.Л., Матвієнко Ю.Щ. Ішемічний інсульт: вторинна стаціонарна допомога: навч. посіб. Львів: ЛНМУ імені Данила Галицького, 2019. - 160с.

13. Handbook of Neurosurgery / Greenberg M.S. – Thieme, 2019. – 1784 p. ISBN 9781684201372

14. Neurology - Неврологія: textbook / I.A. Hryhorova, L.I. Sokolova, R.D. Herasymchuk et al.; edited by I.A. Hryhorova, L.I. Sokolova. – Kyiv : AUS Medicine Publishing, 2017. – 624p.

#### **Додаткова література**

Боженко М.І.,Негрич Т.І.,Боженко Н.Л.,Негрич Н.О. Головний біль. Навчальний посібник.-К.: Видавничий дім Медкнига, 2019.-48с.

#### **Інформаційний ресурс**

Клінічні настанови та інші видання з нейрохірургії (Державна установа Інститут нейрохірургії ім. акад. А. П. Ромоданова НАМН України)

<https://neuro.kiev.ua/uk/category/publishing-uk/>

Клінічні настанови з неврології. (Наказ МОЗ України N 487 від 17.08.2007)

<https://zakon.rada.gov.ua/rada/show/v0487282-07#Text>

#### *Практичне заняття № 7*

**Тема:** Судинна патологія головного мозку, що супроводжується ГПМК за геморагічним типом.

**Мета:** отримати знання щодо етіології, патогенезу та клініки гострого порушення мозкового кровообігу за геморагічним типом, опанувати навички його діагностики.

**Основні поняття:** гостре порушення мозкового кровообігу за геморагічним типом, гіпертензивна васкулопатія, церебральна амілоїдна ангіопатія, субарахноїдальний крововилив.

**Обладнання:** ноутбук, мультимедійний проектор.

**План:**

1. Організаційні заходи (привітання, перевірка присутніх, повідомлення теми, мети заняття, мотивація здобувачів вищої освіти щодо вивчення теми).

2. Контроль опорного рівня знань (фронтальне опитування):

Контрольні питання:

- Кровопостачання головного мозку.
- Клінічні прояви ГПМК за геморагічним типом.
- Діагностика ГПМК за геморагічним типом.

### **Зміст**

Причиною геморагічного інсульту є вихід крові за межі судинного русла в мозкову речовину. Геморагічні інсульти складають до 15 % ГПМК. Летальність при внутрішньомозкових крововиливах нетравматичного генезу протягом першого місяця - 40-60 %.

Фактори ризику:

- вік: захворюваність значно зростає після 55 років і подвоюється з кожним десятиріччям до >80 років, де стає в 25 разів більшою, ніж протягом попереднього десятиріччя;
- стать: частіше в чоловіків;
- раса: в США внутрішньомозковий крововилив впливає на чорних більше, ніж на білих. Може бути пов'язано з вищою поширеністю гіпертонії серед чорних. Захворюваність також може бути вищою серед азіатів;
- попередній інсульт (будь-якого типу) збільшує ризик в 23 рази;
- вживання алкоголю:
- а) нещодавнє вживання: помірне або надмірне споживання алкоголю як протягом 24 годин, так і за тиждень перед внутрішньомозковим крововиливом, були незалежними факторами ризику для ВМК;
- б) хронічне вживання: споживання > 3 напоїв на день збільшує ризик ВМК приблизно в 7 разів;
- в) ВМК у пацієнтів із надмірним споживанням етанолу частіше були локалізовані в мозкових частках, ніж типові "гіпертонічні крововиливи" в базальних гангліях;
- паління: збільшує ризик субарахноїдального крововиливу та ішемічного інфаркту, але, ймовірно, не збільшує ризик ВМК;
- наркотики: кокаїн, амфетаміни, фенциклідин;
- порушення функції печінки: гемостаз може бути порушений через тромбоцитопенію, нестачі факторів коагуляції та гіперфібринолізу (може впливати на збільшення ризику ВМК при хронічному вживанні етанолу).

### **Етіологія:**

1. "гіпертензія" (дискутабельна як причина чи наслідок), але є фактором ризику:
  - а) гостра гіпертензія (еклампсії, кокаїн);
  - б) хронічна гіпертензія: можливо, викликає дегенеративні зміни в судинах
2. можливо пов'язано з гострим збільшенням кровотоку в мозку (загальним чи місцевим), особливо в областях, які раніше пережили ішемію:
  - а) після каротидної ендартеректомії;
  - б) після виправлення вроджених вад серця у дітей;
  - в) попередній інсульт (емболічний або інший): геморагічне перетворення може відбуватися у 43% інсультів протягом першого місяця. Може статися вже протягом  $\leq 24$  годин після інсульту у пацієнтів з негативним КТ, виконаним упродовж 6 годин. Два типи:
    - тип 1: розповсюджений або мультифокальний. Гетерогенний чи плямистий вигляд в межах інсульту. Менш гіперщільний, ніж первинний ВМК.
    - тип 2: велика гематома. Ймовірно, уніфокальне джерело. Такий самий гіперщільний, як і первинний ВМК, і може розповсюджуватися за межі первинних меж інсульту. На відміну від типу 1, класично пов'язаний з антикоагулянтною терапією та

схильний виникати впродовж перших кількох днів після інсульту, часто пов'язаний з клінічним погіршенням. Може бути важко відрізнити від первинного ВМК та часто може бути неправильно діагностований як такий

г) мігрень: під час або після атаки мігрені (імовірно, дуже рідка подія)

д) після операції з видалення АВМ: "прорив нормального перфузійного тиску". Деякі випадки можуть бути пов'язані з неповним видаленням АВМ

е) фізичні фактори: після напруженої фізичної активності, впливу холоду

3. вроджені аномалії судин

а) АВМ: розрив;

б) розрив аневризми

● мішковиді («ягідкові») аневризми: (і) аневризми Вілізієва кола: аневризми, які стали адгезивними до поверхні мозку за рахунок фіброзу внаслідок запалення чи попередніх крововиливів, можуть спричинити ВМК при їх розриві замість звичайного субарахної крововиливу (САК); (ii) аневризми дистальніше від Вілізієва кола (наприклад, аневризми середньої мозкової артерії)

● мікроаневризми Шарко-Бушара

в) розрив венозної ангіоми: значущий ВМК від цих звичайних уражень є дуже рідкісною подією;

4. "артеріопатії":

а) амілоїдна ангіопатія: зазвичай призводить до повторюваних лобарних крововиливів;

б) фіброїдний некроз (іноді спостерігається в разі амілоїдної ангіопатії);

в) ліпогіаліноз;

г) церебральний артеріт (включаючи некротизуючий ангіїт);

5. пухлина мозку (первинна або метастаз):

6. порушення коагуляції чи згортання крові:

а) лейкоз;

б) тромбоцитопенія:

● тромботична тромбоцитопенічна пурпура

● апластична анемія

в) пацієнти, які приймають антикоагулянтну терапію, становлять 12–20% пацієнтів із ВМК;

г) пацієнти, які отримують тромболітичну терапію:

● для гострого ішемічного інсульту: відносна частка симптоматичного ВМК протягом 36 годин після лікування rtPA складає 6,4% (порівняно з 0,6% у пацієнтів, які отримували плацебо);

● для гострого інфаркту міокарда чи інших тромбозів: інцидент складає приблизно 0,36–2%. Ризик збільшується при вищих дозах, ніж рекомендовані 100 мг алтеплази (Activase®, рекомбінантний тканинний плазміногеновий активатор (rt-PA)) у пацієнтів похилого віку, тих, у кого є передній інфаркт міокарда чи вищим класом Кіллапа, та при болосному введенні (порівняно з інфузією). При використанні гепарину як додаткового засобу вищі дози були пов'язані з більшим ризиком ВМК. Припускається, що ВМК виникає у пацієнтів із певною передіснуючою вродженою вадою судин. Негайна коронарна ангіопластика є безпечнішою, ніж rt-PA, коли вона доступна;

д) аспіринова терапія:

● одна таблетка аспірину через день пов'язана зі збільшеним ризиком ВМК, з часткою в 0,2–0,8% на рік;

● аспірин 100 мг/д не збільшує ризик значущого ВМК у пацієнтів старше 60 років із легким або помірним ураженням головного мозку (GCS  $\geq$  9);

е) добавки вітаміну Е: пов'язані із зменшенням 1 ішемічного інсульту серед 476 осіб і збільшенням 1 ВМК серед 1250 пацієнтів, які приймали вітамін Е;

7. ЦНС-інфекція:

- а) особливо грибкова, яка пошкоджує судини;
- б) гранулеми;
- в) герпетичний енцефаліт;
- 8. тромбоз вен або синусів твердої оболонки;
- 9. пов'язані з ліками:
  - а) зловживання речовинами:
    - алкоголь;
    - зловживання наркотиками: особливо симпатоміметиками (кокаїн, амфетамін);
  - б) ліки, які підвищують артеріальний тиск:
    - альфа-адренергічні агоністи (симпатоміметики): включаючи фенілефрін, ефедрин та псевдофедрин;
- 10. післятравматичний;
- 11. пов'язаний з вагітністю: ризик ВМК у вагітних та після пологів (до 6 тижнів після пологів) становить близько 1 на 9,500 народжень:
  - а) найчастіше пов'язаний із еклампсією чи пізньою прееклампсією: смертність від еклампсії становить близько 6%, при цьому ВМК є найчастішою прямою причиною;
  - б) післяпологовий ВМК (медіана 8 днів, діапазон 3–35 днів) з/без еклампсії; коли асоційований із васкулопатією, використовується термін постпологова церебральна ангіопатія;
  - в) васкулярні знахідки:
    - деякі випадки асоційовані із ізольованою церебральною васкулопатією за відсутності системного васкуліту;
    - деякі випадки показують знахідки (наприклад, плямисте посилення сигналу в окципітальних долях), що свідчать про цереброваскулярну дизауторегуляцію;
    - деякі випадки не показують васкулярно-пов'язаних аномалій;
- 12. післяопераційний:
  - а) після каротидної ендартеректомії;
  - б) після краніотомії:
    - на місці краніотомії: ідентифіковані фактори ризику: в межах залишкової астроцити після часткового видалення, після краніотомії через АВМ;
    - на місці віддаленому від краніотомії.
- 13. ідіопатичний.

### **Механізми ураження мозку**

Існують кілька механізмів ураження мозку при внутрішньомозковому крововиливі (ВМК). Серед них:

- Первинне механічне ураження мозкової паренхіми відбувається за рахунок розповсюдження гематоми та перифокального набряку. Як обсяг гематоми, так і набряк призводять до мас-ефекту та збільшення внутрішньочерепного тиску (ВЧТ), що в свою чергу може призвести до зменшення церебральної перфузії та ішемічного ураження, а також, у випадках дуже великих ВМК, вклинення мозку.
- Вторинне ураження мозку виникає внаслідок руйнування гемато-енцефалічного бар'єру після початкового крововиливу і включає ексайтотоксичні та запальні процеси. Однак точний механізм чи механізми, що лежать в основі цього, залишаються невизначеними.

### **Клініка**

Середній, молодий вік  
 Гострий початок під час фізичного або психічного напруження  
 Втрата свідомості, сопор, часто коматозний стан  
 Артеріальна гіпертензія  
 Тахікардія/брадикардія, пульс напружений  
 Обличчя багряне  
 Виражені менінгеальні симптоми

Часто судоми

Кров у лікворі

Геморагічний інсульт частіше виникає вдень, у період активної діяльності, на фоні стресу, фізичного чи емоційного напруження. Розвиток стрімкий: моментальний або протягом хвилин, рідше - годин. Загально мозкова симптоматика у багатьох випадках переважає над вогнищевою. Спостерігають раптовий головний біль (інколи - нагадує удар по голові, звідси, очевидно, старий термін "апоплексія"), блювання, гіперемія обличчя, психомоторне збудження, порушення, часто - втрата свідомості, хрипле дихання. При цьому виявляють вогнищеву симптоматику, що виникає як наслідок здавлення тканини мозку інсульт-гематомою - центральний геміпарез (геміплегію) кінцівок, контралатеральних зоні крововиливу, порушення мови. Геміпарез, незважаючи на те, що він центральний, може супроводжуватися різноманітними змінами м'язового тону - зниженням, підвищенням, пароксизмальним підвищенням з виникненням гормеотонічних судом. Протягом першої години після розвитку геморагічного інсульту спостерігають судоми, у 10% випадків - генералізовані епілептичні напади. Часто виявляють менингеальний синдром. При прориві крові у шлуночкову систему виникають тонічні судоми, порушення дихання, функції серцево-судинної системи, захворювання часто закінчується смертю протягом доби. Масивні інсульт-гематоми з півкульною локалізацією спричиняють півмісяцеве та скронево-тензоріальне вклинення, у запущеному випадку - вклинення мигдаликів мозочка у потилично-шийну дуральну ліжку.

Спонтанний (нетравматичний) субарахноїдальний крововилив (САК) у 70-80 % випадків зумовлений розривом аневризми однієї з магістральних внутрішньочерепних артерій, 5-10% - артеріовенозної мальформації (АВМ). Рідко спонтанний САК виникає при порушеннях згортальної системи крові, прийомі антикоагулянтів. Вогнищева симптоматика є результатом ішемічних порушень, які виникають в результаті тривалого спазму артеріальних судин. При цьому найбільш типовими є симптоми ураження черепних нервів, парези і паралічі кінцівок, порушення чутливості.

В деяких випадках провокуючі фактори передують розриву аневризми, але у більшості випадків розрив відбувається без ідентифікованого тригера; деякі випадки розриву аневризми відбуваються під час сну. Одним із тригерів є фізичне навантаження. До інших належать споживання кофеїну, гостре відчуття злості чи приголомшення, статевий акт.

Розрив аневризми призводить до вивільнення крові безпосередньо в цереброспінальну рідину (ЦСР) під тиском. Кров швидко розповсюджується в межах ЦСР, швидко збільшуючи внутрішньочерепний тиск. Кров часто розповсюджується в інтравентрикулярний простір, але може також поширюватися в мозкову паренхіму або, рідше, в субдуральний простір, залежно від місця аневризми. Кровотеча зазвичай триває лише кілька секунд, але рецидиви відбуваються часто і найчастіше протягом першої доби.

Крім рецидивів, вторинні події після розриву аневризми сприяють ураженню мозку:

- Гідроцефалія після субарахноїдальної кровотечі вважається спричиненою блокуванням руху цереброспінальної рідини кров'яними продуктами чи спайками, або зменшенням поглиблення цереброспінальної рідини в пахіонових грануляціях. Перше відбувається як гостре ускладнення, а друге розвивається через два тижні чи пізніше і ймовірно пов'язано із залежністю від шунтування.

- Вазоспазм вважається результатом вивільнення спазмогенних речовин під час лізису тромбів у субарахноїдальному просторі, які спричиняють ушкодження ендотелію і скорочення гладеньких м'язів. Судинний ендотелій виробляє оксид азоту, який тонічно розширює судини головного мозку; ураження ендотелію може впливати на виробництво оксиду азоту, що призводить до вазоконстрикції та порушеного відгуку на вазодилатори. Крім того, збільшений викид потужного вазоконстриктора ендотеліну може відігравати ключову роль у розвитку судинного вазоспазму після субарахноїдальної кровотечі. Вазоспазм, в свою чергу, може викликати регіональну гіперперфузію мозку та віддалену церебральну ішемію та інфаркт.

- Підвищений внутрічерепний тиск виникає з-за кількох чинників, включаючи об'єм кровотечі, гостру гідроцефалію, реактивну гіперемію після кровотечі або ішемії та вазодилатацію дистальних артеріол головного мозку.

Загальні фактори, що підвищують ризик розриву мішкоподібної аневризми, - артеріальна гіпертонія, куріння та зловживання алкоголем. Безпосередньою причиною розриву є різке підвищення артеріального тиску.

Життя хворого у випадку розриву аневризми розділяють на три періоди: догеморагічний, геморагічний та післягеморагічний.

Догеморагічний період найчастіше (при невеликих розмірах аневризми) характеризується безсимптомним перебігом, рідше (при великих розмірах аневризми) - пухлиноподібним перебігом. Геморагічний період - характеризується клінікою САК. Післягеморагічний період - період формування наслідків розриву (смерть, вегетативний стан, інвалідизація різного ступеня, задовільне відновлення, повторний розрив тієї ж аневризми). Розрив мішкоподібної аневризми у деяких випадках може призводити до субарахноїдально-паренхіматозного крововиливу (тобто одночасно САК і крововиливу у паренхіму мозку у тій ділянці, де аневризма прилягає до мозку). Інколи після розриву аневризми можливе формування відкритої або оклюзійної гідроцефалії.

Розрив мішкоподібної аневризми і САК виникає найчастіше під час активної діяльності, на фоні фізичного або емоційного напруження, раптово, без передвісників. Вік хворих будь-який, але найчастіше - 25-50 років.

Перший симптом - раптовий, різкий інтенсивний головний біль (85-100 % випадків), який хворі описують як відчуття надзвичайно сильного удару по голові або як розтікання гарячої рідини в голові. Часто на фоні больового симптому виникає нудота, блювання, фотофобія. Порушення свідомості спостерігають у 50-60 % випадків, у 10 % хворих протягом першої доби виникають епілептичні напади.

Менінгеальні знаки виявляють лише через 3-12 год. після початку захворювання.

Вогнищева симптоматика при САК спостерігається в ранньому і підгострому періодах. Перша фаза вогнищевої симптоматики (проявляється у перші дні захворювання) пов'язана з дією кров'яних згустків на ті чи інші частини мозку, черепні нерви. Можливе ушкодження окорухового і відвідного нервів, геміпарез (згусток крові в області латеральної борозни при розриві аневризми середньої мозкової артерії), рідко - нижній парапарез (при розриві аневризми передньої сполучної артерії). Можливо, розвиток вогнищевої симптоматики протягом перших діб після САК потенціюється первинним спазмом мозкових артерій, зумовленим дією на гладенькі м'язові клітини продуктів розпаду елементів крові в субарахноїдальному просторі.

Друга фаза вогнищевої симптоматики більш виражена, її виникнення пов'язане з формуванням вторинного спазму мозкових артерій (найчастіше починаючи з 4-6 доби після виникнення САК з максимумом на 5-14 добу), який виникає у 30% хворих.

Спазм мозкових артерій у 50 % випадків призводить до ішемічного інсульту, що значно погіршує стан хворих і прогноз. У 20 % хворих спазм мозкових артерій після виникнення САК є причиною смерті. Патогенез спазму - аналогічний щойно описаному.

Протягом перших днів після САК може спостерігатися помірне підвищення температури тіла (до 37-38 °С), артеріальна гіпертензія (протягом першої доби виявляють у 50 % хворих, регресує протягом кількох наступних діб).

Ступінь тяжкості стану хворих у гострому періоді САК за W. Hunt і R. Hess

Ступінь тяжкості стану	Клінічні критерії
I	Безсимптомний перебіг, незначний головний біль або ригідність м'язів потилиці.
II	Слабкий або помірний головний біль, наявний менінгеальний синдром. Вогнищева неврологічна

	симптоматика відсутня, за винятком можливого ураження окорухових нервів.
III	Виражений менінгеальний синдром. Свідомість знижена (11-14 балів ШКГ). Вогнищева симптоматика помірно виражена.
IV	Виражений менінгеальний синдром. Свідомість знижена до рівня сопору (9-10 балів ШКГ). Виражена вогнищева симптоматика.
V	Свідомість відсутня, кома різної глибини (3-8 балів ШКГ). Реакція на зовнішні подразники відсутня або децеребраційна ригідність.

### Діагностика

Метод вибору - КТ (при відсутності КТ/МРТ), яку можна доповнити ангиографією (звичайна, цифрова субтракційна, тривимірна комп'ютерна), транскраніальною доплерографією. При відсутності КТ (МРТ) проводять діагностичну люмбальну пункцію (за відсутності ознак підвищення ВЧТ).

Шкала оцінювання глибини порушення свідомості (шкала ком Глазго)

Проба шкали	Оцінний бал
1. Розплющування очей:	
Самостійно	4
у відповідь на вимогу	3
у відповідь на біль	2
відсутність	1
2. Рухова реакція кінцівок (менш ураженого боку):	
за командою	6
локалізована — цілеспрямоване відсмикування	5
нецілеспрямоване відсмикування	4
згинанням кінцівок	
патологічне згинання	3
патологічне розгинання	2
відсутність реакції	1
3. Мовна реакція:	
Орієнтовний	5
сплутана мова	4
слова не влад або окремі незрозумілі слова	
звуки нечленороздільні	3
відсутність реакції	
	2
	1
Усього за шкалою ком Глазго: вищий бал — 15; нижчий бал — 3	

Рівні свідомості у зіставленні з тяжкістю стану хворих за шкалою ком Глазго

Рівень свідомості	Шкала ком Глазго (у балах)
Ясна свідомість	15
Помірне приглушення	13—14
Глибоке приглушення	11—12
Сопор	9—10
Кома I ст. (помірна)	7—8
Кома II ст. (глибока)	5—6

**Матеріали для самоконтролю якості підготовки**

1. В чоловіка 57 років, який страждав на гіпертонічну хворобу, після фізичного навантаження з'явився різкий головний біль, гіперемія обличчя, мовні розлади, слабкість в правих кінцівках, гіпертермія. При обстеженні на комп'ютерному томографі виявлено гіперденсивне вогнище в лівій скроневій ділянці до 4 см в діаметрі. Назвіть найбільш вірогідну патологію.

Геморагічний інсульт

2. Хворий 52 років, скарги на напади слабості в лівих кінцівках 2 рази на тиждень. В неврологічному стані без загально мозкових і вогнищевих симптомів. При аускультатії понад правими сонними артеріями прослуховується систолічний шум. Що необхідно зробити першим для встановлення причини нападів слабості в кінцівках?

Дуплексну доплерографію брахіоцефальних судин

3. В хворого, 40 років, скарги на сильний головний біль, світлобоязнь. Захворів 1 добу тому, коли раптово виник сильний головний біль, короткочасно втратив свідомість. При огляді: свідомість 14 балів по шкалі ком Глазго, виразний менінгеальний синдром. Що першим необхідно зробити для попереднього діагнозу?

Комп'ютерну томографію головного мозку

4. Хворий, 60 років, поступив в нейрохірургічне відділення через 3 години після раптової втрати свідомості. При огляді: свідомість 7 балів по шкалі ком Глазго, очні яблука повернені вліво, мідріаз зліва, відсутні рухи в правих кінцівках, АД 200/120 мм рт. ст. Ваш діагноз.

Геморагічний інсульт

5. Хворий, 33 років, раптово відчув сильний головний біль, слабкість в правих кінцівках, порушення мови. При огляді через 6 годин: свідомість 13 балів по шкалі ком Глазго, сенсорна афазія, гемігіпестезія справа, помірний геміпарез по центральному типу справа, АД 130/80 мм рт. ст. Ваш діагноз.

Розрив артеріовенозної мальформації головного мозку

**Матеріали для аудиторної самостійної підготовки:**

Професійний алгоритм обстеження хворого із геморагічним інсультом:

1. Огляд хворого.
2. Анамнез (давнина травми, спадковість).
3. Скарги (головний біль, блювота, порушення зору, епіприпадки).
4. Об'єктивне дослідження внутрішніх органів (обов'язково АТ і пульс на обох руках).
5. Вивчення ступеня порушення свідомості (шкала ком Глазго від 3 до 15).
6. Вивчення 12 пар черепних нервів.
7. Вивчення рухово-чутливої сфери (рефлекси, визначення розладів чутливості).
8. Визначення статичної і координації.
9. Визначення менінгіального синдрому.
10. Локальне дослідження голови.
12. Оцінка за Хант-Хесс
13. Краніограма в двох проекціях.
14. Додаткові методи дослідження.

**Інструктивні матеріали для оволодіння професійними вміннями, навичками:**

Професійний алгоритм виконання спинно-мозкової пункції:

1. Положення хворого на правому боці.
2. Ноги зігнуті в колінах і підтягнуті до живота.
3. Обробка рук антисептиком, стерильні рукавички.
4. Обробка поля 5% йодом, потім спиртом на рівні 3-5 поперекових хребців.



5. Місцева анестезія 0,5% розчином новокаїну на рівні міжхребцевої щілини між 4 і 5 поперековими хребцями.
  6. Контроль голки (наявність мандрена, гострота голки).
  7. Поперековий прокол. Під час проколу відчуття двох перешкод (жовта зв'язка, тверда мозкова оболонка), блювання.
  8. Повільне підтягування мандрена з голки, перевірка наявності ліквору.
  9. При витягнутому мандрені евакуація ліквору для аналізу.
  10. Видалення голки й асептична наклейка.
4. Підбиття підсумків.

### Основна література:

1. Григорова І.А., Соколова Л.І., Герасимчук Р.Д., Сон А.С., та ін. Неврологія // Навчальний посібник за редакцією І.А. Григорової, Л. І. Соколової - 3-є видання – Київ, ВСВ «Медицина», 2020 р. – 640 с.
2. Топічна діагностика патології нервової системи. Алгоритми діагностичного пошуку. Шкробот С.І., Салій З.В., Бударна О.Ю. Укрмедкнига, 2018. – 156с.
3. Методи обстеження неврологічного хворого: навч. Посібник / за ред. Л.І.Соколової, Т.І.Ілляш. К., 2020. – 144 с.
4. Негрич Т.І., Боженко Н.Л., Матвієнко Ю.Щ. Ішемічний інсульт: вторинна стаціонарна допомога: навч. посіб. Львів: ЛНМУ імені Данила Галицького, 2019. - 160с.
5. Handbook of Neurosurgery / Greenberg M.S. – Thieme, 2019. – 1784 р. ISBN 9781684201372
6. Neurology - Неврологія: textbook / I.A. Hryhorova, L.I. Sokolova, R.D. Herasymchuk et al.; edited by I.A. Hryhorova, L.I. Sokolova. – Kyiv : AUS Medicine Publishing, 2017. – 624р.

### Додаткова література

- Боженко М.І., Негрич Т.І., Боженко Н.Л., Негрич Н.О. Головний біль. Навчальний посібник.-К.: Видавничий дім Медкнига, 2019.-48с.

### Інформаційний ресурс

Клінічні настанови та інші видання з нейрохірургії (Державна установа Інститут нейрохірургії ім. акад. А. П. Ромоданова НАМН України)  
<https://neuro.kiev.ua/uk/category/publishing-uk/>

Клінічні настанови з неврології. (Наказ МОЗ України N 487 від 17.08.2007)

<https://zakon.rada.gov.ua/rada/show/v0487282-07#Text>

### Практичне заняття № 8

**Тема:** Принципи лікування судинної патології головного мозку, що супроводжується ГПМК за геморагічним типом.

**Мета:** ознайомитись з консервативними та хірургічними методами лікування ГПМК за геморагічним типом

**Основні поняття:** кліпування аневризми, «койлування» аневризми, видалення гематоми, краніектомія

**Обладнання:** навчальна кімната, меблі, устаткування:

- ПК
- Мультимедійний проектор
- Нейрохірургічний мікроскоп Mitaka MM51YOH
- Хірургічний стіл RAPSODIA WITH MODULAR TABLEWORK
- Головоутримувач DORO
- Електрохірургічний апарат BOWA ARC 400
- Ультразвуковий хірургічний аспіратор CUSA CI C7000
- Хірургічний аспіратор Dominant Flex

- Система нейромоніторингу INOMED XPERT
- Нейрохірургічний інструментарій
- Паровий стерилізатор TICHE
- Паровий стерилізатор KRONOS B23 з ROSI
- Запечатувальна машина
- Ультразвукова мийка

#### **План:**

1. Організаційні заходи (привітання, перевірка присутніх, повідомлення теми, мети заняття, мотивація здобувачів вищої освіти щодо вивчення теми).

2. Контроль опорного рівня знань (фронтальне опитування):

Контрольні питання:

- Які основні види цереброваскулярних захворювань ви знаєте?
- Основні види крововиливів у мозок
- Які клінічні ознаки крововиливу в мозок?
- Які дані вказують на компресію головного мозку?
- Які допоміжні методи дослідження застосовуються при крововиливах у головний мозок?
- Що може бути причиною стиснення головного мозку?
- Оптимальні терміни хірургічного лікування крововиливів у головний мозок.
- Реабілітація і реадаптація хворих.
- Показання і протипоказання до застосування параклінічних методів обстеження?
- Показання і протипоказання до хірургічного лікування ГПМК.
- Методи хірургічного лікування ГПМК.

#### **Зміст:**

Консервативне лікування:

1. Пацієнтів слід спочатку лікувати в інтенсивному відділенні чи інсультному відділенні.

2. Гіпертензія може сприяти подальшій кровотечі, особливо протягом першої години.

Пацієнти з САТ 150–200 мм рт. ст. і без протипоказань до гострого контролю АТ: зниження САТ до 140 є безпечним і поліпшує функціональний результат.

Пацієнти із САД > 200 мм рт. ст.: розглядається різке зниження артеріального тиску із застосуванням безперервного в/в введення та моніторингу АТ.

3. Інтубація в разі ступору або коматозного стану.

4. Підтримка нормотермії.

5. Протиепілептичні засоби:

Судоми (клінічні та субклінічні) лікуються відповідними протиепілептичними препаратами.

✘ Профілактичні протиепілептичні препарати не рекомендуються.

Варіанти протиепілептичних препаратів:

Леветірацетам має дуже сприятливий терапевтичний/токсичний профіль. Доза 500 мг двічі на добу.

АБО фенітоїн : навантаження 17 мг/кг повільно в/в протягом 1 години, в подальшому 100 мг кожні 8 годин.

6. Гемостаз:

Контроль: міжнародне нормалізоване відношення (МНВ) (або протромбіновий час (ПЧ)), активований частковий тромбoplastиновий час (АЧТЧ), і кількість тромбоцитів (КТ), аналіз функції тромбоцитів (АФТ).

Корекція коагулопатій

Тромбоцити: корекція тромбоцитопенії

При важкому дефіциті факторів згортання або важкій тромбоцитопенії: відновити відсутні фактори або ввести тромбоцити.

Пацієнти, які приймають антагоністи вітаміну К (АВК) (наприклад, варфарин) з підвищеним МНВ:

а) призупинити прийом АВК

б) відновити фактори згортання, що залежать від вітаміну К

в) корекція МНВ

- розглянути використання концентрату протромбінового комплексу (РСС)
- **×** **нерекомендовано:** рекомбінантний активований фактор VII (rFVIIa) (не відновлює всі фактори згортання та може не відновити згортання в життєвій системі, навіть при нормалізації МНВ, і можуть виникати тромбоемболічні ускладнення)

г) ввести в/в вітамін К

Пацієнти, які приймають дабігатран, рівароксабан або апіксабан: розглянути лікування активованими РСС з активністю шунтуючою інгібітори до фактора коагуляції VIII (FEIBA), іншими РСС або рекомбінантним активованим фактором VII.

Пацієнти, які приймають гепарин: розглянути реверсію протаміну сульфатом.

7. Стероїди: **×** не рекомендовані для ВМКК (виняток: якщо виявлено основну пухлину).

8. Зовнішній шунт (EVD): для гідроцефалії (**×**, але не для гідроцефалії, пов'язаної з кровотечею в мозочку), деяких випадків внутрішньошлуночкового крововиливу або для контролю ВЧТ.

**×** Перевірте систему гемостазу перед встановленням.

9. Слідкуйте за рівнем електролітів та осмоляльністю:

а) Слідкуйте за гіпонатріємією.

б) Підтримуйте еуглікемію: уникайте гіпер- чи гіпоглікемії.

10. Серцево-судинна система: рекомендується систематичний скринінг на ішемію чи інфаркт міокарда. ЕКГ та серцеві ферменти повинні регулярно перевірятися.

11. Ковтання: скринінг на дисфагію перед початком усного прийому їжі per os.

12. КТА або катетерна ангіографія: передусім для виключення судинних аномалій, аневризм (менш поширена причина ВМК) та пухлини (яку зазвичай краще діагностує на контрастному КТ чи МРТ)

### **Хірургічне лікування**

Показання

Мозочковий крововилив з неврологічною детеріорацією, або компресією ствола та/або обструктивною гідроцефалією через інтравентрикулярний згортоток:

а) хірургічне видалення згортотка слід виконати якнайшвидше

б) **×** початкове лікування із зовнішньомозочковим дренажем (EVD) замість хірургічного видалення не рекомендується

2. Супратенторіальний ВМК: корисність хірургічного втручання не є добре встановленою. Потенційні виключення:

а) рання евакуація ВМК неоднозначно переважає евакуацію при погіршенні стану пацієнта;

б) пацієнти із погіршенням: евакуацію ВМК можна розглядати як захід, спрямований на порятунок життя;

в) пацієнти в комі, або із великим ВМК та значною дислокацією серединних структур, або із підвищеним ВЧТ, що не піддається медичному контролю: декомпресивна краніотомія із видаленням або без евакуації ВМК може зменшити смертність;

г) малоінвазивне видалення ВМК за допомогою стереотактичного або ендоскопічного аспірації з або без тромболітиків є неоднозначним за ефективністю.

Хірургічні методи для мозочкового крововиливу

-положення: бокове косе з ураженою стороною вгорі.

-якщо швидкість є вирішальною, більш перевага надається середнього шкірного розрізу, оскільки його можна швидко розкрити з малою ймовірністю зіткнення із вертебральною артерією.

-віддається перевага краніектомії (без повернення кістки) над краниотомією для пристосування до набряку післяопераційної рани.

-рекомендується профілактичний отвір Frazier для швидкого лікування, якщо розвивається постопераційна гідроцефалія або може бути встановлено вентрикулярний катетер для моніторингу ВЧТ та можливості дренажу СМР післяопераційно.

-у випадках, коли відбувся прорив у вентрикулярну систему, слід використовувати хірургічний мікроскоп для слідування за згортком до четвертого шлунка, який потім очищають від згортку.

### **Субарахноїдальний крововилив**

Ендоваскулярне лікування аневризми

Тромбування аневризми:

а) "койлування" за допомогою електролітично відокремлюваних котушок Гуглієльмі

б) Опух HD 500 використовується для широкошийних або гігантських аневризм внутрішньої сонної артерії.

в) "розподіл потоку" за допомогою "закритих стентів" (щільно переплетених стентів), яке сприяє тромбозу аневризми

«Пастка»: ефективне лікування вимагає вимкнення дистальних та проксимальних артерій, зазвичай за допомогою ендоваскулярних технік, іноді за допомогою прямих хірургічних методів (лігування або кліпування), або комбінація. Може також включати в себе васкулярний шунт (наприклад, ЕС-ІС шунтування), щоб забезпечити кровопостачання поза пастковим сегментом

Проксимальне лігування (так зване Гантерівське лігування) корисне для гігантських аневризм. Для не-гігантських аневризм забезпечує малу користь та додає ризик тромбоемболії (який може бути зменшений шляхом закриття загальної сонної артерії, а не внутрішньої сонної артерії). Також може підвищити ризик розвитку аневризм у контралатеральному кровопостачанні.

Кліпування: хірургічний золотий стандарт. Хірургічне накладання кліпс на шийку аневризми для виключення її з обігу без затискання нормальних судин.

Обгортання або покриття аневризми: хоча це ніколи не повинно бути метою хірургії, можуть виникнути ситуації, коли мало що можна зробити (наприклад, фузіформні аневризми стовбура, аневризми з великою кількістю розгалужень від куполу):

а) м'язом: перший метод, який використовувався для хірургічного лікування аневризми;

б) ватою або марлею;

в) пластиковою смолою чи іншим полімером

г) тефлоном та фібриновим клеєм.

### **Клінічні задачі та тести для самоконтролю**

1. Хворий 36 років під час роботи на дачній смузі втратив свідомість, впав. Доставлено до клініки у важкому стані. Зі слів рідних на даний момент практично здоровий, скарг не пред'являє. Немає виявлених травматичних пошкоджень черепа. Вогнищева неврологічна симптоматика відсутня. Відзначається розлад свідомості за типом сопопу, виявляється ригідність потиличних м'язів. Артеріальний тиск 200/110 мм рт. При люмбальній пункції ліквор інтенсивно забарвлений кров'ю, тиск ліквору становить 200 мм Н<sub>2</sub>O. Яка найбільш ймовірна причина захворювання?

а) геморагічний інсульт

б) розрив артеріовенозної мальформації головного мозку

**в) розрив артеріальної аневризми головного мозку, субарахноїдальний крововилив**

г) забій головного мозку

д) крововилив у пухлину головного мозку

2. Аневризми зазвичай зустрічаються:

а) в дитинстві

б) в підлітковому віці

в) від підліткового віку до 40 років

**г) після 40 років**

д) однаково часто протягом життя

3. Учень 15 років під час занять фізичною культурою втратив свідомість, відзначалися судоми переважно в правих кінцівках. Доставлений в приймальне відділення. При огляді відзначено розлад свідомість після коми I типу. Тип коми, відновлення сухожильних рефлексів, патологічні рефлекси, повторювані періодичні судоми в кінцівках, виражене напруження потиличних м'язів, позитивні симптоми Керніга-Брудзинського. Артеріальний тиск 170/100 мм рт. Який попередній діагноз?

а) геморагічний інсульт

б) розрив артеріовенозної мальформації головного мозку

**в) розрив артеріальної аневризми головного мозку**

г) забій головного мозку

д) крововилив у пухлину головного мозку

4. У хворого 35 років через 6 годин від початку захворювання проведено фізикальне обстеження: сопор, менінгеальний синдром і центральний геміпарез справа. КТ показала гематому в лівій борозні (об'єм 45 см<sup>3</sup>), на ангіографії: артеріальна аневризма лівої середньої мозкової артерії. Який тип операції показано пацієнту?

**а) кліпування аневризми лівої середньої мозкової артерії та видалення гематоми**

б) оклюзія аневризми лівої середньої мозкової артерії балон-катетером

в) оклюзія аневризми лівої середньої мозкової артерії платиновими спіралями

г) висічення аневризми лівої середньої мозкової артерії

д) екстраінтракраніальний мікроанастомоз (обхідний) зліва

5. Хворому 42 років через 2 дні від початку захворювання проведено фізикальне обстеження: приглухуватість, гемігіпестезія зліва, геміпарез зліва центрального типу. КТ показала гематому в правій тім'яній частці (об'єм 50 см<sup>3</sup>), на ангіографії: артеріовенозна мальформація у правій тім'яній частці. Який вид операції показаний хворому?

**а) екстирпація артеріовенозної мальформації та видалення гематоми**

б) емболізація артеріовенозної мальформації

в) оклюзія артеріовенозної мальформації балон-катетером

г) оклюзія артеріовенозної мальформації платиновими спіралями

д) тромбування артеріовенозної мальформації за допомогою гамма-ножа

4. Підбиття підсумків.

**Основна література:**

1. Григорова І.А., Соколова Л.І., Герасимчук Р.Д., Сон А.С., та ін. Неврологія // Навчальний посібник за редакцією І.А. Григорової, Л. І. Соколової - 3-є видання – Київ, ВСВ «Медицина», 2020 р. – 640 с.

2. Топічна діагностика патології нервової системи. Алгоритми діагностичного пошуку. Шкробот С.І., Салій З.В., Бударна О.Ю. Укрмедкнига, 2018. – 156с.

3. Методи обстеження неврологічного хворого: навч. Посібник / за ред. Л.І.Соколової, Т.І.Ілляш. К., 2020. – 144 с.

4. Негрич Т.І., Боженко Н.Л., Матвієнко Ю.Щ. Ішемічний інсульт: вторинна стаціонарна допомога: навч. посіб. Львів: ЛНМУ імені Данила Галицького, 2019. - 160с.

5. Handbook of Neurosurgery / Greenberg M.S. – Thieme, 2019. – 1784 p. ISBN 9781684201372

6. Neurology - Неврологія: textbook / I.A. Hryhorova, L.I. Sokolova, R.D. Herasymchuk et al.; edited by I.A. Hryhorova, L.I. Sokolova. – Kyiv : AUS Medicine Publishing, 2017. – 624p.

### Додаткова література

Боженко М.І.,Негрич Т.І.,Боженко Н.Л.,Негрич Н.О. Головний біль. Навчальний посібник.-К.: Видавничий дім Медкнига, 2019.-48с.

### Інформаційний ресурс

Клінічні настанови та інші видання з нейрохірургії (Державна установа Інститут нейрохірургії ім. акад. А. П. Ромоданова НАМН України)  
<https://neuro.kiev.ua/uk/category/publishing-uk/>

Клінічні настанови з неврології. (Наказ МОЗ України N 487 від 17.08.2007)  
<https://zakon.rada.gov.ua/rada/show/v0487282-07#Text>

### Практичне заняття № 9

**Тема:** Судинна патологія головного мозку, що супроводжується ішемічним ГПМК.

**Мета:** ознайомитись з сучасною класифікацією, етіопатогенезом, клінікою, та методами діагностики гострого порушення мозкового кровообігу за ішемічним типом.

**Основні поняття:** атеросклероз судин, ішемічний інсульт, стеноз, тромбоз та тромбемболія судин головного мозку.

**Обладнання:** навчальна кімната, меблі, устаткування:

- ПК
- Мультимедійний проектор
- Нейрохірургічний мікроскоп Mitaka MM51YOH
- Хірургічний стіл RAPSODIA WITH MODULAR TABLEWORK
- Головоутримувач DORO
- Електрохірургічний апарат BOWA ARC 400
- Ультразвуковий хірургічний аспіратор CUSA CI C7000
- Хірургічний аспіратор Dominant Flex
- Система нейромоніторингу INOMED XPERT
- Нейрохірургічний інструментарій
- Паровий стерилізатор TICHE
- Паровий стерилізатор KRONOS B23 з ROSI
- Запечатувальна машина
- Ультразвукова мийка

### План:

1. Організаційні заходи (привітання, перевірка присутніх, повідомлення теми, мети заняття, мотивація здобувачів вищої освіти щодо вивчення теми).

2. Контроль опорного рівня знань (фронтальне опитування):

Контрольні питання:

- Анатомо-фізіологічні властивості кровоносної системи головного мозку.
- Основні причини ішемічного інсульту
- Фактори ризику ішемічного інсульту
- Патогенез ішемічного інсульту за різної етіології
- Симптоми ураження різних функціональних ділянок головного мозку

### Зміст

Етіологія.

• атеросклеротичні і атеротромботичні (тромб утворюється в місці надриву інтими над атеросклеротичною бляшкою) стенози та оклюзії магістральних артерій, що кровопостачають мозок;

• артеріоартеріальна емболія (емболи формуються як фрагменти тромботичних нашарувань на поверхні атеросклеротичної бляшки, що розташовується проксимальніше, або внаслідок вимивання її вмісту [4 стадія атеросклерозу] і мігрують до інтракраніальних артерій);

- кардіогенна емболія (емболи формуються в порожнині серця при миготливій аритмії, як наслідок наявності штучних клапанів, при ревматичному ендокардиті, дилатаційній кардіоміопатії, інфаркті міокарда, а також під час фібриляції передсердь);
- розшарування стінок магістральних артерій шиї;
- ліпогіаліноз дрібних мозкових артерій, що призводить до розвитку мікроангіопатії;
- гемореологічні зміни крові (при васкулітах, коагулопатіях);
- рубцеві травматичні і зовнішні запальні ураження судин, фіброзно-м'язові дисплазії, а також патологічні вигини, петлі судин (рідко).

**Розрізняють три основних підтипи ішемії мозку:**

●Тромбоз локальна обструкції артерії in situ. Обструкція може бути наслідком захворювання артеріальної стінки, наприклад артеріосклерозу, розшарування або фіброзно-м'язової дисплазії;

- Емболія - обструкція артерії частинками субстратів, що походять з іншого місця;
- Системна гіперфузія – загальне порушення кровообігу, проявляється в мозку та в інших органах.

Захворювання крові не є звичайною первинною причиною інсульту. Проте підвищення згортання крові може призвести до утворення тромбу та подальшої церебральної емболії за наявності ендотеліального ураження, розташованого в серці, аорті або великих артеріях, що живлять мозок.

До патологій, що вражають великі екстракраніальні судини, належать:

- Атеросклероз
- Розшарування
- Артеріт Такаюсу
- Гігантоклітинний артеріт
- Фіброзно-м'язова дисплазія

До патологій, що вражають великі внутрішньочерепні судини, належать:

- Атеросклероз
- Розшарування
- Артеріт/васкуліт
- Незапальна васкулопатія
- Синдром Мюомо
- Вазоконстрикція

Захворювання дрібних судин — уражає внутрішньомозкову артеріальну систему, зокрема центральні (пронизуючі) артерії, які виходять від дистальної хребетної артерії, базилярної артерії, середньої мозкової артерії та артерій Віллізієва кола. Ці артерії тромбуються через:

●Ліпогіаліноз (накопичення ліпідного гіаліну дистально внаслідок гіпертензії) і фібриноїдна дегенерація

- Утворення атероми в місці їх походження або в материнській великій артерії

**Емболічні інсульти поділяються на чотири категорії:**

- З відомим серцевим джерелом
- Ті, у кого можливе серцеве або аортальне джерело на основі результатів трансторакальної та/або трансезофагеальної ехокардіографії
- Ті, що мають артеріальне джерело (емболія між артеріями)
- Ті з дійсно невідомим джерелом, у яких тести на джерела емболії негативні

Кардіоемболічні інсульти зазвичай виникають раптово, хоча інколи супроводжуються перериванням, коливаннями симптомів. Симптоми можуть повністю зникнути, оскільки емболи можуть мігрувати та розщеплюватися, особливо ті, що складаються з тромбів. Коли це відбувається, інфаркт, як правило, також виникає, але тихий; площа інфаркту менша за площу ішемії, що викликала симптоми. Цей процес часто

називають ТІА внаслідок емболії, хоча його правильніше називати емболічним інфарктом або інсультом, при якому симптоми зникають протягом 24 годин.

**Класифікація TOAST** — розподіляє ішемічні інсульти на п'ять підтипів на основі клінічних ознак і результатів допоміжних досліджень, включаючи візуалізацію мозку, нейроваскулярні оцінки, серцеві тести та лабораторні оцінки протромботичного стану.

#### **П'ять підтипів TOAST ішемічного інсульту:**

- Атеросклероз великих артерій
- Кардіоемболія
- Закупорка дрібних судин
- Інсульти іншої визначеної етіології
- Інсульти невідомої етіології

Церебральна ауторегуляція порушується при деяких захворюваннях, у тому числі при ішемічному інсульті. Коли церебральний перфузійний тиск падає, церебральні кровоносні судини розширюються, щоб збільшити церебральний кровотік. Зниження перфузійного тиску, що перевищує здатність мозку компенсувати, призводить до зниження церебрального кровотоку. Спочатку фракція екстракції кисню збільшується, щоб підтримувати рівень доставки кисню до мозку. Оскільки церебральний кровотік продовжує падати, інші механізми вступають у дію.

Пригнічення синтезу білка відбувається при швидкості потоку нижче 50 мл/100 г за хвилину. При 35 мл/100 г на хвилину синтез білка повністю припиняється, а утилізація глюкози тимчасово збільшується. При 25 мл/100 г на хвилину утилізація глюкози різко падає з початком анаеробного гліколізу, що призводить до тканинного ацидозу через накопичення молочної кислоти. Електричний збій роботи нейронів відбувається при 16-18 мл/100 г на хвилину, а збій мембранного іонного гомеостазу — при 10-12 мл/100 г на хвилину. Цей рівень зазвичай позначає поріг розвитку інфаркту.

У осіб з гіпертонічною хворобою ауторегуляція пристосована до того, щоб відбуватися при більш високому артеріальному тиску. Зниження артеріального тиску до нормального рівня може фактично посилити порушення ауторегуляції, яке виникає під час інсульту, і призвести до подальшого зниження церебрального кровотоку.

#### **Фактори ризику**

- Більшість тромботичних і емболічних інсультів, пов'язаних з атеросклерозом, виникають у літніх пацієнтів. Особи віком до 40 років рідко мають важкий атеросклероз, якщо вони також не мають важливих факторів ризику, таких як діабет, гіпертонія, гіперліпідемія, куріння або серйозний сімейний анамнез. Емболія серцевого походження також часто зустрічається у молодих людей, які мають захворювання серця.

- Жінки в пременопаузі мають нижчу частоту атеросклерозу, ніж чоловіки того ж віку, якщо вони не мають основних факторів ризику інсульту. Хоча дані обмежені, поширеність інсульту може зростати у жінок віком від 45 до 54 років.

- Чорношкіре та азіатське населення, а також дорослі жінки мають нижчу частоту оклюзійних захворювань екстракраніальних сонних і хребетних артерій, ніж дорослі білі чоловіки.

- Інсульти дрібних судин, інсульти невизначеного походження та інсульти великих судин частіше зустрічаються серед чорношкірих людей, ніж білих.

- Захворювання серця, включаючи фібриляцію передсердь, захворювання клапанів, нещодавно перенесений інфаркт міокарда та ендокардит, підвищують ймовірність інсульту через емболію.

- Артеріальна гіпертензія
- Паління
- Цукровий діабет
- Підвищений загальний холестерин і зниження ліпопротеїнів високої щільності були пов'язані з підвищеним ризиком ішемічного інсульту та інсульту великих артерій.



- Вживання кокаїну

### **Клінічний перебіг симптомів і ознак.**

Найважливішим моментом для диференціації підтипів інсульту є швидкість і перебіг симптомів і ознак, а також їх зникнення. Кожен підтип має характерний перебіг:

- Емболічні інсульти найчастіше виникають раптово. Дефіцити вказують на вогнищеву втрату функції мозку, яка зазвичай є максимальною на початку. Швидке одужання також більшою мірою вказує на емболію.

- Симптоми, пов'язані з тромбозом, часто коливаються між нормальними та ненормальними або прогресують ступінчасто чи перериваючись із деякими періодами покращення.

- Закупорка центральних артерій зазвичай викликає симптоми, які розвиваються протягом короткого періоду часу, годин або щонайбільше кількох днів.

Основні симптоми:

- Слабкість обличчя, руки та ноги з одного боку тіла, що не супроводжується сенсорними, зоровими чи когнітивними порушеннями (чисто моторний інсульт), свідчить про наявність тромботичного інсульту у басейні центральних артерій або малий внутрішньомозковий крововилив.

- Великий вогнищевий неврологічний дефіцит, який починається раптово або швидко прогресує, є характерним для емболії або внутрішньомозкового крововиливу.

- Аномалії мовлення вказують на ураження переднього кола кровообігу, як і наявність рухових і сенсорних ознак на одній стороні тіла.

- Запаморочення, похитування, диплопія, глухота, перехресні симптоми (одна сторона обличчя та інша сторона тіла), двосторонні рухові та/або сенсорні ознаки та геміанопсія вказують на залучення заднього кола кровообігу.

- Раптова поява порушення свідомості за відсутності вогнищевих неврологічних симптомів характерна для САК.

### **Діагностика**

При оцінці гострого інсульту необхідні візуалізаційні дослідження, щоб виключити крововилив як причину дефіциту і оцінити ступінь ураження головного мозку та визначення судинного ураження, відповідального за ішемічний дефіцит. Сучасні технології КТ і МРТ здатні розрізняти тканину мозку, яка має необоротний інфаркт, і ту, яку потенційно можна врятувати, таким чином дозволяючи краще відбирати пацієнтів, які, ймовірно, отримають користь від терапії.

Зміни паренхіми на КТ.

У разі гіпергострого ішемічного інсульту КТ голови може або не показати ознак ішемічних змін, або може показати ранні ознаки інфаркту, які включають наступне :

- Втрата диференціювання сіро-білої речовини в базальних гангліях (наприклад, затемнення сочевицеподібного ядра)

- Втрата інсулярної стрічки або затемнення Сільвієвої борозни

- Кортикальна гіпоаттенуація та стирання борозн

**Ознака гіперщільної артерії на КТ** — гіперщільність артерії на неконтрастній КТ може вказувати на наявність тромбу в просвіті артерії. Це можна побачити на безконтрастній КТ у 30–40 відсотків пацієнтів із інсультом в СМА. Ця знахідка є дуже специфічною для оклюзії СМА і може спостерігатися як у проксимальних оклюзіях СМА (перша гілка), так і в більш дистальних оклюзіях СМА (наприклад, знак Сільвієвої точки). Подібним чином тромб у базиллярній артерії може проявлятися як гіперщільність цієї артерії на безконтрастній КТ.

Зміни паренхіми на DWI

- При гострому ішемічному інсульті, пов'язаному з цитотоксичним набряком, зниження дифузії води в інфарктній тканині викликає посилення (гіперінтенсивність) сигналу на DWI та відповідне зниження інтенсивності сигналу на ADC картах.

- При вазогенному набряку може спостерігатися посилення сигналу DWI через просвічування T2, але оскільки дифузія води збільшується, на зображенні карти ADC також спостерігається відповідний посилений сигнал.

Візуалізація судин.

Нейроваскулярна візуалізація за допомогою КТА або МРА може оцінити дугу аорти та екстракраніальні (зовнішні сонні та хребетні) та внутрішньочерепні (внутрішні сонні, базиллярні та Віллізієво коло) великі судини. Це важливо для визначення наявності оклюзії великої судини у пацієнтів з гострим інсультом, яким може бути призначена механічна тромбектомія, а також для правильної оцінки механізму інсульту.

## **Матеріали для самоконтролю**

### **Клінічні задачі та тести**

1. Пацієнт 65 років зі скаргами на раптовий виникнення паралічу правої верхньої та нижньої кінцівок, а також на розлад в мовленні. При обстеженні виявлено втрату чутливості та парез м'язів правої сторони тіла. Клінічна картина вказує на:

а) Геморагічний інсульт.

**б) Ішемічний інсульт.**

в) Транзиторна ішемічна атака (ТІА).

г) Неврологічний розлад не пов'язаний з інсультом.

2. Які з нижче перерахованих механізмів можуть призвести до утворення тромбу в судинах та сприяти ішемічному інсульту?

а) Васкуліт.

б) Емболія.

**в) Атеросклероз.**

г) Гіпертензія.

Різновиди ішемічних інсультів:

3. Які види ішемічних інсультів можуть виникнути в результаті блокування кровопостачання в різних артеріях головного мозку?

а) Лакунарний інсульт.

б) Корковий інсульт.

в) Задній мозковий інсульт.

**г) Всі вищевказані.**

4. Які з нижченаведених факторів можуть збільшити ризик розвитку ішемічного інсульту через атеросклероз артерій?

**а) Гіперглікемія.**

б) Гіпотиреоз.

в) Гіпертригліцеридемія.

г) Низький рівень кров'яного тиску.

5. Пацієнт, 65 років, знаходиться в лікарні з раптовим виникненням слабкості в правій половині тіла та порушенням мови. У його анамнезі гіпертензія та діабет 2 типу. При огляді виявлено втрату сил в правій руці та нозі, афазію. Яке діагностичне обстеження слід провести для підтвердження можливого ішемічного інсульту?

а) Електрокардіограма (ЕКГ).

**б) Магнітно-резонансна томографія (МРТ) головного мозку.**

в) Лабораторні тести на вміст цукру в крові.

г) Рентгенографія грудної клітки.

6. Деякі ішемічні інсульти можуть виникнути внаслідок ураження середньої мозкової артерії. Які симптоми можуть виникнути при ураженні цього регіону?

а) Порушення чутливості в області обличчя.

б) Зниження сили м'язів ноги.

**в) Афазія.**

г) Порушення зору.

7. Пацієнт, 60 років, в анамнезі має фібриляцію передсердь. Під час обіду він раптово втратив здатність розмовляти та виявив слабкість в правій нозі. Об'єктивно: порушення мовлення, відсутність рухів в правій половині тіла. Які додаткові симптоми можуть підтримати підозру на ішемічний інсульт?

**ВІДПОВІДЬ:**

Порушення координації.

Порушення чутливості в правій нозі.

Афазія.

8. Жінка 45 років, яка приймає оральні контрацептиви, на тлі емоційного стресу раптово втратила зір на одному оці, виникла слабкість в руці та нозі одного боку. Які можливі ускладнення виявлені у цього пацієнта, і які лабораторні та інструментальні дослідження можуть бути корисними для діагностики?

**ВІДПОВІДЬ:**

Ускладнення: Ішемічний інсульт

Лабораторні дослідження: Коагулограма, загальний аналіз крові.

Інструментальні дослідження: КТ, МРТ головного мозку

4. Підбиття підсумків.

**Основна література:**

1. Григорова І.А., Соколова Л.І., Герасимчук Р.Д., Сон А.С., та ін. Неврологія // Навчальний посібник за редакцією І.А. Григорової, Л. І. Соколової - 3-є видання – Київ, ВСВ «Медицина», 2020 р. – 640 с.

2. Топічна діагностика патології нервової системи. Алгоритми діагностичного пошуку. Шкробот С.І., Салій З.В., Бударна О.Ю. Укрмедкнига, 2018. – 156с.

3. Методи обстеження неврологічного хворого: навч. Посібник / за ред. Л.І.Соколової, Т.І.Ілляш. К., 2020. – 144 с.

4. Негрич Т.І., Боженко Н.Л., Матвієнко Ю.Щ. Ішемічний інсульт: вторинна стаціонарна допомога: навч. посіб. Львів: ЛНМУ імені Данила Галицького, 2019. - 160с.

5. Handbook of Neurosurgery / Greenberg M.S. – Thieme, 2019. – 1784 p. ISBN 9781684201372

6. Neurology - Неврологія: textbook / I.A. Hryhorova, L.I. Sokolova, R.D. Herasymchuk et al.; edited by I.A. Hryhorova, L.I. Sokolova. – Kyiv : AUS Medicine Publishing, 2017. – 624p.

**Додаткова література**

Боженко М.І., Негрич Т.І., Боженко Н.Л., Негрич Н.О. Головний біль. Навчальний посібник.-К.: Видавничий дім Медкнига, 2019.-48с.

**Інформаційний ресурс**

Клінічні настанови та інші видання з нейрохірургії (Державна установа Інститут нейрохірургії ім. акад. А. П. Ромоданова НАМН України)  
<https://neuro.kiev.ua/uk/category/publishing-uk/>

Клінічні настанови з неврології. (Наказ МОЗ України N 487 від 17.08.2007)

<https://zakon.rada.gov.ua/rada/show/v0487282-07#Text>

*Практичне заняття № 10*

**Тема:** Принципи лікування судинної патології головного мозку, що супроводжується ГПМК за ішемічним типом.

**Мета:** ознайомитись з консервативними та хірургічними методами лікування ГПМК за ішемічним типом

**Основні поняття:** тромболізис, механічна тромбекстракція

**Обладнання:** навчальна кімната, меблі, устаткування:

- ПК

- Мультимедійний проектор

- Нейрохірургічний мікроскоп Mitaka MM51YOH

- Хірургічний стіл RAPSODIA WITH MODULAR TABLEWORK
- Головоутримувач DORO
- Електрохірургічний апарат BOWA ARC 400
- Ультразвуковий хірургічний аспіратор CUSA CI C7000
- Хірургічний аспіратор Dominant Flex
- Система нейромоніторингу INOMED XPERT
- Нейрохірургічний інструментарій
- Паровий стерилізатор TICHE
- Паровий стерилізатор KRONOS B23 з ROSI
- Запечатувальна машина
- Ультразвукова мийка

#### **План:**

1. Організаційні заходи (привітання, перевірка присутніх, повідомлення теми, мети заняття, мотивація здобувачів вищої освіти щодо вивчення теми).

2. Контроль опорного рівня знань (фронтальне опитування):

Контрольні питання:

- Анатомо-фізіологічні властивості кровоносної системи головного мозку.
- Основні причини ішемічного інсульту
- Фактори ризику ішемічного інсульту
- Патогенез ішемічного інсульту за різної етіології
- Симптоми ураження різних функціональних ділянок головного мозку
- Діагностика ішемічного інсульту

#### **Зміст**

Усі пацієнти з гострим ішемічним інсультом повинні бути оцінені, щоб визначити придатність для реперфузійної терапії з внутрішньовенним тромболізісом з використанням рекомбінантного тканинного активатора плазміногену (tPA; альтеплаза або тенектеплаза) та/або механічної тромбектомії.

Аспірин та інші антитромботичні препарати не слід застосовувати окремо або в комбінації протягом перших 24 годин після лікування внутрішньовенним тромболізісом. В інших випадках, за відсутності протипоказань або відомого серцевого джерела, яке потребує антикоагуляції, антитромбоцитарну терапію лише аспірином або подвійну антитромбоцитарну терапію (DAPT) слід розпочати якомога швидше після встановлення діагнозу. транзиторної ішемічної атаки (ТІА) або ішемічного інсульту.

#### **Тільки аспірин**

##### **Показання до застосування аспірину.**

Пацієнтам із ТІА або гострим ішемічним інсультом, які не мають відомого кардіоемболічного джерела на момент звернення, показана рання монотерапія аспірином (162–325 мг на добу) у таких клінічних ситуаціях:

- ТІА з низьким ризиком
- Ішемічний інсульт середнього або більшого ступеня тяжкості, як визначено за шкалою інсульту Національного інституту здоров'я (NIHSS) бал >5. Для пацієнтів, які вже отримують антиагрегантну терапію аспірином або клопідогрелем на момент початку інсульту, ми продовжуємо існуючий антиагрегантний режим, коли оцінка NIHSS становить >5.

##### **Показання до DAPT**

Для пацієнтів із ТІА або гострим ішемічним інсультом, які не мають відомого кардіоемболічного джерела на момент звернення та які можуть кувати, короткочасна DAPT із застосуванням аспірину та клопідогрелю показана в таких клінічних ситуаціях:

- ТІА високого ризику, визначається як бал ABCD2  $\geq$ 4.
- Незначний ішемічний інсульт, визначений за шкалою NIHSS  $\leq$ 5

●Інсульт внаслідок атеросклерозу внутрішньочерепної великої артерії, що визначається ішемічним інсультом, пов'язаним із атеросклеротичним стенозом внутрішньочерепної великої артерії від 70 до 99 відсотків.

#### Режим

Аспірин (навантажувальна доза від 160 до 325 мг, потім 50-100 мг на день) плюс клопидогрель (навантажувальна доза від 300 до 600 мг, потім 75 мг на день) для короткострокового ДАРТ. Альтернативою є аспірин (300-325 мг у перший день, потім 75-100 мг на день) плюс тикагрелор (навантажувальна доза 180 мг, потім 90 мг двічі на день).

●Тривалість – тривалість ДАРТ зазвичай обмежується 21 днем для пацієнтів із ТІА високого ризику або незначним ішемічним інсультом, але може бути продовжена до 90 днів для пацієнтів з інсультом через атеросклеротичний стеноз внутрішньочерепної великої артерії від 70 до 99 відсотків. Після цього антитромбоцитарну терапію лише аспірином, клопидогрелем або дипіридамолом із пролонгованим вивільненням аспірину слід продовжувати на невизначений термін.

#### Тромболізис

«Час — це мозок».

Чим раніше після ішемічного інсульту буде розпочато лікування внутрішньовенним тромболізісом (IVT) альтеплазою, тим більша ймовірність того, що воно принесе користь. Відповідні пацієнти повинні розпочинати лікування якомога швидше протягом відповідного 3- або 4,5-годинного періоду часу від початку інсульту; лікування не слід відкладати до кінця часового вікна.

**Механічна тромбектомія (MT)** також залежить від часу, з явною користю для пацієнтів з гострим ішемічним інсультом, спричиненим оклюзією внутрішньочерепної великої артерії в проксимальному передньому відділі кровообігу, які отримують лікування протягом 6 годин після появи симптомів. Понад 6 годин MT може бути варіантом у спеціалізованих центрах лікування інсульту, використовуючи відбір пацієнтів з інсультом переднього кровообігу на основі візуалізації, у яких симптоми з'явилися за 6–24 години до лікування.

#### Критерії включення до тромболітичної терапії

Клінічний діагноз ішемічного інсульту, що спричиняє вимірний неврологічний дефіцит

Поява симптомів за <4,5 години до початку лікування; якщо точний час початку інсульту невідомий, він визначається як останній раз, коли пацієнт був відомий як нормальний або на вихідному неврологічному рівні

Вік  $\geq 18$  років

#### Критерії виключення

Ішемічний інсульт або важка травма голови за останні три місяці

Попередній внутрішньочерепний крововилив

Інтраксіальне внутрішньочерепне новоутворення

Злоякісна пухлина шлунково-кишкового тракту

Шлунково-кишкова кровотеча за останні 21 день

Внутрішньочерепні або спінальні операції протягом останніх трьох місяців

Симптоми, що вказують на субарахноїдальний крововилив

Стійке підвищення артеріального тиску (систоличний  $\geq 185$  мм рт. ст. або діастолічний  $\geq 110$  мм рт. ст.)

Активна внутрішня кровотеча

Прояви відповідає інфекційному ендокардиту

Інсульт, який, як відомо або підозрюється, пов'язаний з розшаруванням дуги аорти

Гострий геморагічний діатез

Гематологічний

Кількість тромбоцитів  $< 100\,000/\text{мм}^3$ \*

Поточне застосування антикоагулянтів із МНВ >1,7 або ПЧ >15 секунд або аЧТЧ >40 секунд\*

Терапевтичні дози низькомолекулярного гепарину, отримані протягом 24 годин; це виключення не стосується профілактичних доз (наприклад, для запобігання ВТЕ)

Поточне застосування (тобто остання доза протягом 48 годин у пацієнта з нормальною функцією нирок) прямого інгібітору тромбіну або прямого інгібітора фактора Ха з доказами антикоагулянтного ефекту за допомогою лабораторних тестів, таких як аЧТЧ, МНВ, ТЧ

КТ ознаки:

- Ознаки крововиливу
  - Великі ділянки вираженої гіподенсії, що відповідає незворотнього ураження
- Лише незначні та ізольовані неврологічні ознаки або симптоми, що швидко покращуються

Рівень глюкози в сироватці (<2,8 ммоль/л)

Серйозна травма за останні 14 днів

Велика операція за попередні 14 днів

Шлунково-кишкова кровотеча (віддалена) або сечостатева кровотеча в анамнезі

Судоми на початку інсульту з постіктальними неврологічними порушеннями

Вагітність

Пункція артерії в незадулюваному місці за попередні сім днів

Велика ( $\geq 10$  мм), нелікована внутрішньочерепна аневризма без розриву

Нелікована мальформація внутрішньочерепних судин

**Додаткові застереження щодо лікування від 3 до 4,5 годин від появи симптомів**

Вік >80 років

Застосування пероральних антикоагулянтів незалежно від МНВ

Важкий інсульт (оцінка NIHSS >25)

Поєднання перенесеного ішемічного інсульту та цукрового діабету

Доза альтеплази розраховується як 0,9 мг/кг фактичної маси тіла з максимальною дозою 90 мг.

Десять відсотків дози вводять у вигляді внутрішньовенного болюсу протягом однієї хвилини, а решту вводять протягом однієї години

### **Механічна тромбекстракція**

#### **Критерії**

Візуалізація головного мозку за допомогою комп'ютерної томографії (КТ) без контрасту або дифузійно-зваженої магнітно-резонансної томографії (DWI) виключає крововилив і відповідає оцінці ранньої КТ (ASPECTS)  $\geq 3$

• КТ-ангіографія (КТА) або МР-ангіографія (МРА) демонструє проксимальну оклюзію великої судини (включаючи внутрішню сонну артерію або середню мозкову артерію, що тягнеться до проксимального сегмента M2) у передній частині кровообігу як причину ішемічного інсульту. .

• Пацієнт має постійний, потенційно інвалідизуючий неврологічний дефіцит; деякі рекомендації вимагають шкали інсульту Національного інституту здоров'я (NIHSS)  $\geq 6$  балів.

• Тромбектомію можна розпочати протягом 24 годин після того, як пацієнта востаннє бачили здоровим.

Катетеризація зазвичай виконується з пункцією стегнової артерії. Катетер направляють до внутрішньої сонної артерії (BCA) і далі до місця оклюзії внутрішньочерепної великої артерії. Потім через катетер вставляється стент-ретривер, щоб дістатися до згустку. Стент-ретривер розгортається і захоплює тромб, який видаляється, коли пристрій відтягується назад. Початковою метою є досягнення реперфузії - антероградна реперфузія в більше, ніж половині попередньо оклюзованої цільової території

ішемії або повна антероградна реперфузія попередньо оклюзованої цільової території ішемії.

Для МТ можна використовувати як стент-ретривери другого покоління, так і катетерні аспіраційні пристрої.

### **Лікування після реперфузії**

Оптимальний діапазон артеріального тиску при МТ визначений недостатньо; немає доведеної користі – і можливої шкоди – від агресивного раннього зниження артеріального тиску після реперфузії. Більш ранні дані підтверджували підтримку САТ <160–170 мм рт. ст. для пацієнтів із успішною реперфузією (тобто mTICI 2b або 3) і цільовий рівень САТ 170 мм рт. ст. для пацієнтів із менш успішною реперфузією (тобто mTICI 0–2a). Більш інтенсивне зниження артеріального тиску (наприклад, досягнення САТ <140 мм рт. ст.) може бути шкідливим.

### **Клінічні задачі**

1. 65-річний пацієнт звернувся до відділення невідкладної допомоги з раптово виниклою слабкістю в правій частині тіла та невиразним мовленням. При огляді правобічний геміпарез, парез правої половини обличчя. В анамнезі пацієнта виявлено артеріальну гіпертензію та гіперліпідемію. Які початкові кроки необхідно вжити для ведення цього пацієнта з підозрою на ішемічний інсульт?

2. Жінка 55 років госпіталізована з підтвердженим ішемічним інсультом. Вона знаходиться у вікні тромболітичної терапії. Обговоріть показання, протипоказання та потенційні ризики, пов'язані з введенням тканинного активатора плазміногену (tPA) при гострому ішемічному інсульті. Які чинники вплинуть на ваше рішення призначити або відмовитися від tPA в цьому випадку?

3. Хворий 70 років нещодавно переніс ішемічний інсульт із ураженням лівої півкулі. Зараз стан пацієнта стабільний і він готовий до реабілітації. Окресліть ключові компоненти плану лікування після інсульту, включаючи фармакологічні втручання, стратегії реабілітації та заходи профілактики для зниження ризику повторних інсультів.

4. У чоловіка 60 років, який страждає на цукровий діабет і фібриляцію передсердь стався ішемічний інсульт в басейні великої судини. Обговоріть індивідуальний план лікування, який стосується як гострої фази, так і довгострокового лікування. Розгляньте антикоагулянтну терапію, антиагреганти, контроль артеріального тиску та модифікацію способу життя.

5. Хворий 75 років виписаний із стаціонару після ішемічного інсульту. Розробити план комплексної вторинної профілактики інсульту з урахуванням таких супутніх захворювань пацієнта, як цукровий діабет та артеріальна гіпертензія. Включайте фармакологічні та немедикаментозні заходи, щоб мінімізувати ризик повторних інсультів.

### **ВІДПОВІДІ:**

1. Початкові кроки для лікування цього пацієнта з підозрою на ішемічний інсульт включають:

Негайна оцінка життєво важливих функцій.

Неконтрастна КТ голови або МРТ головного мозку для виключення геморагічного інсульту.

Оцінка придатності для внутрішньовенного тромболітизму (tPA) протягом відповідного часового вікна.

Контроль артеріального тиску, рівня глюкози в крові та підтримуюча терапія.

2. Показання до ТПА при гострому ішемічному інсульті:

Поява симптомів протягом останніх 4,5 годин.

Відсутність протипоказань, таких як нещодавня операція, порушення згортання крові або активна кровотеча.

Відсутність супутніх захворювань в анамнезі, що підвищують ризик кровотечі.

Протипоказаннями є нещодавні серйозні операції, порушення згортання крові, нещодавні внутрішньочерепні крововиливи або активна кровотеча.

3. Основні компоненти постінсультного лікування:  
Антиагрегантна терапія (аспірин або клопідогрель).  
Контроль артеріального тиску.  
Терапія статинами.  
Реабілітація, включаючи фізичну та трудотерапію.  
Профілактика та лікування таких ускладнень, як тромбоз глибоких вен і пневмонія.
4. Індивідуальний план лікування:  
Антикоагулянт при фібриляції передсердь (варфарин або прями пероральні антикоагулянти).  
Антиагрегантна терапія (аспірин або клопідогрель), якщо антикоагулянт протипоказаний.  
Контроль артеріального тиску за допомогою антигіпертензивних препаратів.  
Лікування діабету з контролем глікемії.  
Зміна способу життя, включаючи відмову від куріння, регулярні фізичні вправи та здорову для серця дієту.
5. Комплексна вторинна профілактика інсульту:  
Продовження антикоагулянтної або антитромбоцитарної терапії.  
Агресивне регулювання артеріального тиску.  
Ліпідознижувальна терапія статинами.  
Лікування діабету.  
Зміна способу життя, включаючи відмову від куріння, контроль ваги та регулярні фізичні вправи.  
Регулярне спостереження та моніторинг можливих ускладнень.
4. Підбиття підсумків.

#### **Основна література:**

1. Григорова І.А., Соколова Л.І., Герасимчук Р.Д., Сон А.С., та ін. Неврологія // Навчальний посібник за редакцією І.А. Григорової, Л. І. Соколової - 3-є видання – Київ, ВСВ «Медицина», 2020 р. – 640 с.
2. Топічна діагностика патології нервової системи. Алгоритми діагностичного пошуку. Шкробот С.І., Салій З.В., Бударна О.Ю. Укрмедкнига, 2018. – 156с.
3. Методи обстеження неврологічного хворого: навч. Посібник / за ред. Л.І.Соколової, Т.І.Ілляш. К., 2020. – 144 с.
4. Негрич Т.І., Боженко Н.Л., Матвієнко Ю.Щ. Ішемічний інсульт: вторинна стаціонарна допомога: навч. посіб. Львів: ЛНМУ імені Данила Галицького, 2019. - 160с.
5. Handbook of Neurosurgery / Greenberg M.S. – Thieme, 2019. – 1784 p. ISBN 9781684201372
6. Neurology - Неврологія: textbook / I.A. Hryhorova, L.I. Sokolova, R.D. Herasymchuk et al.; edited by I.A. Hryhorova, L.I. Sokolova. – Kyiv : AUS Medicine Publishing, 2017. – 624p.

#### **Додаткова література**

Боженко М.І., Негрич Т.І., Боженко Н.Л., Негрич Н.О. Головний біль. Навчальний посібник.-К.: Видавничий дім Медкнига, 2019.-48с.

#### **Інформаційний ресурс**

Клінічні настанови та інші видання з нейрохірургії (Державна установа Інститут нейрохірургії ім. акад. А. П. Ромоданова НАМН України)  
<https://neuro.kiev.ua/uk/category/publishing-uk/>

Клінічні настанови з неврології. (Наказ МОЗ України N 487 від 17.08.2007)

<https://zakon.rada.gov.ua/rada/show/v0487282-07#Text>

#### *Практичне заняття № 11*

**Тема:** Патологія судин спинного мозку.

**Мета:** ознайомитись з етіологією, патогенезом, клінічною картиною, методами



діагностики та лікування патології судин спинного мозку

**Основні поняття:** порушення кровопостачання спинного мозку

**Обладнання:** навчальна кімната, меблі, устаткування:

- ПК
- Мультимедійний проектор
- Нейрохірургічний мікроскоп Mitaka MM51YOH
- Хірургічний стіл RAPSODIA WITH MODULAR TABLEWORK
- Головоутримувач DORO
- Електрохірургічний апарат BOWA ARC 400
- Ультразвуковий хірургічний аспіратор CUSA CI C7000
- Хірургічний аспіратор Dominant Flex
- Система нейромоніторингу INOMED XPERT
- Нейрохірургічний інструментарій
- Паровий стерилізатор TICHE
- Паровий стерилізатор KRONOS B23 з ROSI
- Запечатувальна машина
- Ультразвукова мийка

**План:**

1. Організаційні заходи (привітання, перевірка присутніх, повідомлення теми, мети заняття, мотивація здобувачів вищої освіти щодо вивчення теми).

2. Контроль опорного рівня знань (фронтальне опитування):

Контрольні питання:

- Анатомо-фізіологічні властивості кровоносної системи спинного.
- Основні причини порушення кровообігу спинного мозку
- Патогенез порушення кровообігу спинного мозку
- Симптоми порушення кровообігу спинного мозку

**Зміст:**

Широкий спектр захворювань може викликати інфаркт спинного мозку. Захворювання або процедури, пов'язані з торакоабдомінальним відділом аорти, є поширеними причинами, які можна визначити. Інші аномалії спинного мозку, такі як вади розвитку судин або фіброзно-хрящова емболія, також можуть спричинити інфаркт спинного мозку. Інші емболічні та тромботичні стани, які можуть призвести до інфаркту мозку, також можуть спричинити інфаркт спинного мозку. Механізми, що лежать в основі цього, можна розділити на такі категорії:

• Артеріальна оклюзія внаслідок артеріосклерозу, васкуліту, інфекції, емболічної оклюзії, тромбозу

- Системна гіпоперфузія
- Венозний інфаркт

**Хірургія аорти.**

Операція з усунення аневризм грудної та торакоабдомінальної аорти є найпоширенішою причиною інфаркту спинного мозку

Ішемія спинного мозку після хірургічного втручання на грудній аорті може бути клінічно очевидна відразу після операції або після періоду нормального неврологічного функціонування. Повідомлялося про відстрочену ішемію спинного мозку вже через 27 днів після хірургічного втручання.

**Розшарування аорти.**

Гостре розшарування низхідної аорти часто є катастрофічною подією та пов'язане з високою смертністю (від 10 до 50 відсотків). Ті, хто пережив гострий наслідок, часто стикаються з ускладненнями внаслідок гострої оклюзії судин гілок, які включають черевну, верхню брижову та ниркову артерії, а також корінцеву артерію, що постачає спинний мозок.

Як правило, інфаркт спинного мозку в цьому випадку охоплює середній і нижній рівні грудного мозку. Сильний «роздираючий» біль і аномальний дистальний пульс свідчать про цей діагноз

#### **Фіброзно-хрящова емболія.**

Фіброзно-хрящова емболія (ФХЕ) є рідкісним явищем, яке може спричинити інфаркт спинного мозку. ФХЕ пов'язана гриж міжхребцевих дисків. Від цього явища може страждати широкий віковий діапазон пацієнтів (від 7 до 78 років). Біль у шії зазвичай передреує неврологічним симптомам за 15 хвилин до 48 годин. Магнітно-резонансна томографія (МРТ) може показати зруйнований міжхребцевий диск на відповідному рівні. Оскільки задіяна верхня частина шийного відділу спинного мозку, рівень смертності виявляється відносно високим.

Судинна мальформація — найпоширенішим проявом спинальної васкулярної мальформації є прогресуюча ступінчаста мієлопатія. Однак у деяких пацієнтів прояви можуть бути більш різкими або схожими на інсульт.

#### **Клініка**

Інфаркт спинного мозку зазвичай проявляється гострою двосторонньою слабкістю нижніх кінцівок. Однак у деяких пацієнтів може спостерігатися гостра слабкість в руках і ногах або втрата чутливості в кінцівках; специфічні симптоми змінюються залежно від розташування ураження вздовж хребта та залученої судинної території.

У той час як початок інфаркту спинного мозку може бути раптовим, подібним до церебрального інфаркту, у значної частини пацієнтів спостерігається наростання симптомів протягом кількох годин.

Тригери — підйом важкого, прийом Вальсальви або інша фізична активність.

#### **Неврологічні ознаки**

● Слабкість та/або оніміння – двостороння слабкість із сенсорними порушеннями або без них є загальною ознакою багатьох випадків інфаркту спинного мозку, оскільки одна передня спинномозкова артерія живить ділянки спинного мозку з обох сторін. Тяжкість рухових і сенсорних порушень може варіюватися в широких межах від повної плегії до незначної слабкості.

Найчастіше зустрічається параплегія (ніг), але при інфаркті шийного відділу спинного мозку може виникнути додаткова слабкість рук і навіть дихальна недостатність.

● Біль. Біль у спині або шії часто супроводжує ішемію спинного мозку і зазвичай виникає на рівні ураження.

● Порушення рефлексів – сухожилльні рефлекси на рівні ураження відповідного сегмента та нижче зазвичай знижені або гостро відсутні. Протягом декількох днів або тижнів рефлекси стануть гіперактивними нижче рівня травми, але можуть залишитися відсутніми на рівні травми, коли пошкодження відбувається в клітинах передніх рогів або нервових корінцях, залучених до певної рефлекторної петлі.

● Вегетативна дисфункція – гемодинамічна нестабільність, включаючи гіпо- або гіпертензію, може виникнути під час гострого інфаркту спинного мозку шийного або верхнього грудного відділів. Важливо розуміти, що гіпотонія може бути як причиною, так і проявом ішемії спинного мозку.

Гострий інфаркт спинного мозку також може викликати лихоманку, дисфункцію сечового міхура/кишкового тракту або сексуальну дисфункцію. Повідомлялося про біль у грудній клітці зі змінами на електрокардіограмі (ЕКГ) у пацієнта з інфарктом спинного мозку від С7 до Т1 внаслідок вегетативної дисфункції.

#### **Діагностика**

МРТ є кращим методом візуалізації для виключення компресійних причин мієлопатичних симптомів, а також може надати підтвердуючі докази інфаркту спинного мозку. Це також може допомогти визначити основну етіологію. У більшості випадків це обстеження слід проводити терміново, хоча його можна відкласти, якщо пацієнт потребує термінової операції на аорті або іншого втручання, яке рятує життя.

Пацієнтам із підозрою на інфаркт спинного мозку МРТ хребта слід виконувати з гадолінієвим контрастуванням.

Зміни на МРТ, пов'язані з ішемією спинного мозку, включають:

- Вогнищевий набряк спинного мозку
- Гіперінтенсивність на T2-зважених і STIR-зображеннях
- Обмежена дифузія на дифузійно-зважених зображеннях (DWI)
- Посилення сигналу на постконтрастних зображеннях

### **Лікування**

Визначте основні причини високого ризику, які потребують термінового лікування:

- Розшарування аорти, аневризма або тромбоз (наприклад, гемодинамічна нестабільність, сильний біль у грудях/спині, знижений/асиметричний периферичний пульс)
- Розшарування хребетної артерії (наприклад, ростральний інфаркт спинного мозку, супутні симптоми стовбура мозку)

- Інфекційний ендокардит (наприклад, гарячка, новий шум у серці)

- Бактеріальний менінгіт (наприклад, лихоманка, менінгізм)

Лікуйте основну причину.

Лікування гіпоперфузії спинного мозку:

- Корекція системної гіпотензії
- Спроба підвищення артеріального тиску вазопресорами
- Встановлення люмбального дренажу з цільовим внутрішньочерепним тиском

Глюкокортикоїди — для більшості пацієнтів з інфарктом спинного мозку уникати глюкокортикоїдів. Глюкокортикоїди не рекомендуються при гострому ішемічному інсульті головного мозку, а їх користь при ішемічному ураженні спинного мозку не доведена. Крім того, глюкокортикоїди можуть погіршити неврологічні розлади у пацієнтів із початковою підозрою на інфаркт спинного мозку, у яких згодом виявлено мієлопатію через спинномозкову артеріовенозну фістулу

Криптогенний інфаркт спинного мозку - почніть антитромботичну терапію з аспірину з дози 81 мг на добу.

### **Клінічні задачі**

1. У пацієнта 50 років раптово виник сильний біль у спині, а потім слабкість і втрата чутливості в обох ногах. Пацієнту важко ходити, скаржитися на затримку сечі. Проведіть цілеспрямоване неврологічне обстеження та запропонуйте найбільш ймовірний діагноз. Які первинні дослідження ви б призначили для підтвердження діагнозу інфаркту спинного мозку?

2. За клінічними даними у хворого підозрюють інфаркт спинного мозку. Окресліть методи візуалізації, які можуть допомогти підтвердити діагноз і оцінити ступінь ураження спинного мозку. Обговоріть переваги та недоліки кожного методу візуалізації.

3. Хворий 45 років госпіталізований з підозрою на інфаркт спинного мозку. Окрім візуалізаційних досліджень, які лабораторні дослідження ви б призначили, щоб підтвердити діагноз, виключити потенційні причини та скерувати ведення пацієнта?

4. У хворого діагностовано інфаркт спинного мозку, розпочато лікування. Окресліть можливі ускладнення, пов'язані з інфарктом спинного мозку, і запропонуйте спеціальні лабораторні або діагностичні тести для моніторингу цих ускладнень під час курсу лікування.

5. Хворий 55 років перебуває на лікуванні з приводу інфаркту спинного мозку. Які клінічні та лабораторні параметри ви будете контролювати, щоб оцінити відповідь пацієнта на лікування та відповідно скоригувати план лікування?

### **ВІДПОВІДІ:**

1. Діагноз: Гострий інфаркт спинного мозку.

Цілеспрямоване неврологічне обстеження:

Рухова функція: Оцініть м'язову силу та тонус обох ніг.

Сенсорна функція: оцінка чутливості в різних дерматомах.

Рефлекси: Перевірте глибокі сухожильні рефлекси, включаючи колінний і ахілловий рефлекси.

Координація: Оцініть ходу та координацію.

Функція сфінктера: запитати про нетримання сечі та калу.

Початкові тести:

МРТ хребта: для візуалізації спинного мозку та підтвердження наявності інфаркту.

КТ-ангіографія: для виявлення судинних аномалій або оклюзій.

Загальний аналіз крові: виключити інфекцію або запальні стани.

Швидкість осідання еритроцитів (ШОЕ) і С-реактивний білок (СРБ): оцінка наявності запальних станів.

2. МРТ (магнітно-резонансна томографія): переваги включають чудову роздільну здатність м'яких тканин; обмеження включають доступність і протипоказання (наприклад, кардіостимулятори).

КТ (комп'ютерна томографія): переваги включають широку доступність; обмеження включають радіаційне опромінення та потребу в контрасті.

КТ-ангіографія: для оцінки судинного постачання; переваги включають швидке отримання; обмеження включають використання контрасту.

3. Лабораторні дослідження:

С-реактивний білок (СРБ) і швидкість осідання еритроцитів (ШОЕ): підвищені рівні можуть вказувати на запальні або аутоімунні захворювання.

Загальний аналіз крові (СВС): Перевірте наявність ознак інфекції.

Профіль коагуляції (ПЧ/МНВ, аЧТЧ): оцінка стану коагуляції.

Рівень глюкози в крові: виключіть діабет, який може сприяти судинним проблемам.

Ліпідний профіль: Оцініть фактори ризику серцево-судинних захворювань.

4. Потенційні ускладнення:

Інфекції сечовивідних шляхів (ІСШ): спостерігайте за ознаками інфекції (лихоманка, дизурія) і виконайте посів сечі.

Тромбоз глибоких вен (ТГВ) і емболія легеневої артерії (ТЕЛА): при підозрі виконайте ультразвукове дослідження нижніх кінцівок і КТ-ангіографію грудної клітки.

Пролежні: регулярні огляди шкіри та профілактичні заходи.

5. Параметри моніторингу:

Неврологічний огляд: регулярно оцінюйте моторику та сенсорну функцію.

МРТ або КТ: періодичні візуалізації для візуалізації змін у спинному мозку.

Моніторинг артеріального тиску: підтримуйте оптимальний артеріальний тиск для забезпечення адекватної перфузії.

Прогрес реабілітації: оцініть покращення ходи, координації та повсякденної діяльності.

Моніторинг побічних ефектів: перевірте наявність побічних ефектів ліків, наприклад антикоагулянтів.

4. Підбиття підсумків.

#### **Основна література:**

1. Григорова І.А., Соколова Л.І., Герасимчук Р.Д., Сон А.С., та ін. Неврологія // Навчальний посібник за редакцією І.А. Григорової, Л. І. Соколової - 3-є видання – Київ, ВСВ «Медицина», 2020 р. – 640 с.

2. Топічна діагностика патології нервової системи. Алгоритми діагностичного пошуку. Шкробот С.І., Салій З.В., Бударна О.Ю. Укрмедкнига, 2018. – 156с.

3. Методи обстеження неврологічного хворого: навч. Посібник / за ред. Л.І.Соколової, Т.І.Ілляш. К., 2020. – 144 с.

4. Негрич Т.І., Боженко Н.Л., Матвієнко Ю.Щ. Ішемічний інсульт: вторинна стаціонарна допомога: навч. посіб. Львів: ЛНМУ імені Данила Галицького, 2019. - 160с.

5. Handbook of Neurosurgery / Greenberg M.S. – Thieme, 2019. – 1784 p. ISBN 9781684201372

6. Neurology - Неврологія: textbook / I.A. Hryhorova, L.I. Sokolova, R.D. Herasymchuk et al.; edited by I.A. Hryhorova, L.I. Sokolova. – Kyiv : AUS Medicine Publishing, 2017. – 624p.

#### **Додаткова література**

Боженко М.І.,Негрич Т.І.,Боженко Н.Л.,Негрич Н.О. Головний біль. Навчальний посібник.-К.: Видавничий дім Медкнига, 2019.-48с.

#### **Інформаційний ресурс**

Клінічні настанови та інші видання з нейрохірургії (Державна установа Інститут нейрохірургії ім. акад. А. П. Ромоданова НАМН України)  
<https://neuro.kiev.ua/uk/category/publishing-uk/>

Клінічні настанови з неврології. (Наказ МОЗ України N 487 від 17.08.2007)

<https://zakon.rada.gov.ua/rada/show/v0487282-07#Text>

### *Практичне заняття № 12*

**Тема:** Пухлини спинного мозку.

**Мета:** оволодіти знаннями щодо класифікації пухлин спинного мозку. Навчитись самостійно оглядати пацієнта з пухлиною спинного мозку та освоїти алгоритми діагностики та лікування.

**Основні поняття:** спинний мозок, класифікація пухлин спинного мозку

**Обладнання:** навчальна кімната, меблі, устаткування:

- ПК
- Мультимедійний проектор
- Нейрохірургічний мікроскоп Mitaka MM51YOH
- Хірургічний стіл RAPSODIA WITH MODULAR TABLEWORK
- Головоутримувач DORO
- Електрохірургічний апарат BOWA ARC 400
- Ультразвуковий хірургічний аспіратор CUSA CI C7000
- Хірургічний аспіратор Dominant Flex
- Система нейромоніторингу INOMED XPERT
- Нейрохірургічний інструментарій
- Паровий стерилізатор TICHE
- Паровий стерилізатор KRONOS B23 з ROSI
- Запечатувальна машина
- Ультразвукова мийка

#### **План:**

1. Організаційні заходи (привітання, перевірка присутніх, повідомлення теми, мети заняття, мотивація здобувачів вищої освіти щодо вивчення теми).

2. Контроль опорного рівня знань (фронтальне опитування):

Контрольні питання:

- Спинний мозок, анатомія, фізіологія.
- Локалізація пухлин спинного мозку.
- Клінічний перебіг пухлин спинного мозку.
- Діагностика пухлин спинного мозку.

**Питання (тестові завдання, задачі, клінічні ситуації) для перевірки базових знань за темою заняття:**

1. Спостерігається ураження грудного відділу хребта. Існує аномальний сигнал у спинному мозку (який звужується на рівні ураження) із розширенням через корінцевий отвір. Це найкраще описати так:

- A. екстрадуральний
- B. інтрадуральний екстрamedулярний
- C. інтрадуральний інтрамедулярний

- D. лептоменінгеальний
2. Який найпоширеніший тип інтрамедулярної (спинальної) пухлини у дорослих?
- A. астроцитома  
B. епендимома  
C. гангліогліома  
D. гемангіобластома
3. Які з цих екстрамедулярних уражень зазвичай спостерігаються при аномаліях сегментації хребців?
- A. дермоїдна кіста  
B. епідермоїдна кіста  
C. менінгіома  
D. нервово-кишечна кіста  
E. нейроендокринна пухлина

### **Зміст**

Спинний мозок - це частина центральної нервової системи, яка знаходиться в спинномозковому каналі хребта. Тяжа тягнеться від кортикотомедулярного з'єднання у великому отворі черепа до верхівки медулярного конуса всередині поперекової цистерни. Він вистелений м'якою мозковою оболонкою хребта і міститься іншими оболонками спинного мозку в текальному мішку.

### **Анатомія**

Спинний мозок має приблизно 42-45 см у довжину, ~1 см у діаметрі та 35 г ваги.

Як і мозок, він складається з сірої та білої речовин, однак, навпаки до головного мозку, сіра речовина знаходиться на внутрішній стороні канатика, а шляхи білої речовини - на зовнішньому. По всій його довжині парні дорсальні і вентральні нервові корінці входять в її дорсолатеральну і вентролатеральну поверхні відповідно.

Спинний мозок поділяється на шийний, грудний і поперековий відділи і закінчується на медулярному конусі приблизно на рівні тіла хребця L1 у дорослих.

Спинний мозок сегментований нервовими корінцями, що відходять від нього. Всього нервових корінців 31:

- 8 шийних
- 12 грудних
- 5 поперекових
- 5 сакральних
- 1 куприковий

### **Внутрішня структура**

Поперечний розріз спинного мозку показує периферичну масу білої речовини, що оточує центральну масу сірої речовини у формі «Н» або метелика з невеликим центральним каналом, вистеленим епендимою, заповненим ліквором. Канатик не повністю розділений на лівий і правий половини задньою серединною борозною (неглибока) і передньою серединною щілиною (глибока).

#### **Сіра речовина**

Сіра речовина містить клітинні тіла нейронів і глії і розширена в шийному та попереково-крижовому відділах, щоб забезпечити волокна до великих нервових сплетень. Він поділяється на передній, спинний і бічний роги і периепендимальну сіру речовину:

- передні роги
  - містять рухові нейрони для скелетних м'язів
  - посиляють еферентні волокна через вентральні нервові корінці
- бічні роги
  - містять вегетативні нейрони для тазових і вісцеральних органів
  - присутні лише в грудній частині
- задні роги

- містять соматосенсорні нейрони
- отримують первинні аференти від дорсальних корінців спинномозкових нервів

- периепендимальна сіра речовина

- поділяється на вентральну та дорсальну спайки сірої речовини

#### Біла речовина

Біла речовина містить нервові волокна або тракти і поділяється на передню, дорсальну та бічні колони (також відомі як канатики), а також передню спинномозкову спайку.

- стовпи

- передні стовпи в основному містять спинно-таламічні тракти, які відповідають за біль, температуру, відчуття грубого (нерозбірливого) дотику та тиску

- дорсальні колони містять висхідні волокна, які відповідають за вібрацію, свідому пропріоцепцію та тонкі (розрізнявальні) відчуття дотику

- бічні колони містять головним чином кортикоспинальні шляхи, які є основним руховим шляхом, що з'єднує кору головного мозку зі спінальними моторними нейронами

- передня спинномозкова спайка розташована між крайньою задньою частиною передньої серединної щілини спереду та вентральною спайкою сірої речовини ззаду.

Загалом волокна, розташовані ззаду, обробляють і передають сенсорну інформацію, волокна, розташовані латерально, є прегангліонарними вісцеральними моторними нейронами, а соматичні рухові волокна знаходяться спереду

Існує два основних типи пухлин головного та спинного мозку:

- Пухлини, які починаються в головному або спинному мозку, називаються первинними пухлинами головного (або спинного) мозку.

- Пухлини, які починаються в іншій частині тіла, а потім поширюються на головний або спинний мозок, називаються метастатичними або вторинними пухлинами головного (або спинного) мозку.

У дорослих метастатичні пухлини головного мозку насправді зустрічаються частіше, ніж первинні пухлини головного мозку, і їх лікують по-різному. Ця інформація стосується первинних пухлин головного мозку.

На відміну від раку, який починається в інших частинах тіла, пухлини, що починаються в головному або спинному мозку, рідко поширюються на віддалені органи. Незважаючи на це, пухлини головного або спинного мозку рідко вважаються доброякісними (нераковими). Вони все ще можуть завдавати шкоди, розростаючись і поширюючись у сусідні області, де можуть руйнувати нормальну тканину мозку. І якщо вони не будуть повністю видалені або знищені, більшість пухлин головного або спинного мозку продовжуватимуть рости і, зрештою, будуть загрожувати життю.

#### **Класифікація**

Пухлини головного мозку та спинного мозку бувають доброякісними або злоякісними (раковими).

Доброякісні пухлини ростуть на місці і не вражають навколишні тканини. Можливо, їх потрібно буде видалити через їхній розмір і розташування, якщо вони тиснуть на сусідні тканини або викликають симптоми, схожі на злоякісні пухлини. Хоча за ними може знадобитися постійне спостереження, після видалення вони зазвичай не повертаються.

Злоякісні пухлини зазвичай швидко ростуть і вражають навколишні тканини. Вони потребують лікування та ретельного спостереження. Злоякісні пухлини головного та спинного мозку рідко поширюються на інші частини вашого тіла, але вони можуть повернутися після лікування. Метастази також вважаються злоякісними.

#### **Види пухлин**

За даними Всесвітньої організації охорони здоров'я, існує понад 120 типів пухлин центральної нервової системи.

Гліоми є найпоширенішим видом пухлин головного мозку у дорослих. Вони утворюються в гліальних клітинах, які підтримують нерви в мозку та хребті.

Гліобластома є найпоширенішим видом гліоми. Зазвичай він утворюється в головному мозку, найбільшій частині вашого мозку. Це також може початися у вашому хребті. Гліобластоми створюють власні кровоносні судини і можуть швидко рости та вражати сусідні області.

### **Види пухлин хребта**

#### **Пухлини хребта**

Більшість пухлин, що вражають клітини кісток і хрящів у вашому хребті, поширилися (метастазували) з іншої частини тіла, як правило, через кровотік. У жінок більшість пухлин поширюється з грудей або легенів. У чоловіків більшість пухлин поширюється з простати або легенів.

Іноді пухлини хребта починаються в хребті. Типи доброякісних пухлин включають остеїдну остеому, остеобластому та гігантоклітинні пухлини. Злоякісні пухлини включають хондросаркому і саркому Юінга.

#### **Інтрадурально-екстрамедулярні пухлини**

Ці пухлини виникають із твердої оболонки, товстої тришарової мембрани, яка оточує спинномозкову рідину та спинний мозок. Більшість із них є доброякісними менінгіомами та пухлинами нервової оболонки — шванномами та нейрофібромами.

#### **Інтрамедулярні пухлини**

Ці пухлини походять від опорних клітин спинного мозку. Більшість цих пухлин є астроцитомами (частіше зустрічаються у дітей) або епендимомами (частіше зустрічаються у дорослих). Пухлини кровоносних судин, які називаються гемангіобластомами, також можуть початися тут і зазвичай пов'язані зі спадковим захворюванням, яке називається хворобою Гіппеля-Ліндау.

### **Фактори ризику**

Більшість пухлин головного мозку виникають у людей без будь-яких відомих факторів ризику. Якщо у вас діагностовано пухлину головного мозку або хребта, це не ваша вина. Більшість цих пухлин спричинені раком, що поширюється з інших місць у вашому тілі, або змінами в генах, які контролюють ріст клітин мозку. Інші фактори ризику включають:

- Генетичні умови. Деякі люди з генетичними захворюваннями, такими як нейрофіброматоз, хвороба фон Гіппеля-Ліндау, синдром Лі-Фраумені та ретинобластома, знаходяться у групі високого ризику. Іноді в членів однієї родини, які не мають цих синдромів, можуть розвинути пухлини мозку та хребта. Шванноми також можуть мати генетичний тригер.

- Радіотерапія. Люди, які пройшли променеву терапію голови для лікування інших видів раку, мають підвищений ризик пухлин головного мозку та хребта.

- Сімейний анамнез. Більшість людей з пухлинами головного мозку не мають сімейного анамнезу захворювання. У рідкісних випадках пухлини головного або спинного мозку можуть бути сімейними.

- Слабка імунна система. Люди зі слабкою імунною системою мають вищий ризик розвитку лімфоми центральної нервової системи (ЦНС). Це стосується людей, які хворіють на СНІД або перенесли трансплантацію органів.

### **Клінічні прояви пухлин спинного мозку**

Біль у спині, який не зменшується під час відпочинку, є найпоширенішим симптомом пухлини хребта. Більшість болів у спині не викликані пухлиною. Однак якщо в анамнезі є рак, важливо звернутися за медичною допомогою щодо болю в спині, оскільки інші види раку зазвичай поширюються на ваш хребет.

- Ішіас або біль, що поширюється від нижньої частини спини, сідниць і задньої частини ноги

- Оніміння ніг, рук або грудей



- Труднощі при ході
- Сколіоз або викривлення хребта внаслідок пухлини, що деформує хребет
- Порушення функції сечового міхура або кишківника
- Паралічі, парези.

Новоутворення хребетного каналу охоплюють низку пухлин, які виникають або залучають спинний мозок та спинномозкові нерви.

### **Патологія**

Їх можна розділити відповідно до тканини/структури походження в спинномозковому каналі. Окремо розглядаються пухлини тіл хребців:

Спинний мозок (інтрамедулярний)

- епендиміома хребта
- спінальна астроцитома (дифузна)
- спінальна пілоцитарна астроцитома
- спінальна гемангіобластома
- метастази в спинний мозок (інтрамедулярні)
- спінальні лептоменінгеальні метастази (вони можуть імітувати екзофітні пухлини)
- спінальні примітивні нейроектодермальні пухлини
- спінальна лімфома/лейкемія
- спінальна гангліогліома

Інтрадуральний екстрамедулярний

- менінгіома хребта
- пухлини оболонки спинномозкового нерва
  - шваннома хребта
  - нейрофіброма хребта
- спінальні лептоменінгеальні метастази

Кінський хвіст і термінальна нитка

- міксопапілярна епендиміома
- пухлини оболонки спинномозкового нерва
  - шваннома хребта
  - нейрофіброма хребта
- спінальна парагангліома
- спінальна лімфома/лейкемія
- метастази

### **Діагностика**

МРТ або КТ з контрастуванням

### **Лікування**

Стратегічні завдання хірургічного лікування: максимально радикальне видалення пухлини при максимальному збереженні судинної сітки спинного мозку, його тканини та корінців. У більшості випадків оперативне втручання з приводу видалення пухлини спинного мозку включає проведення ламінектомії на відповідному рівні. Хірургічні втручання при краніоспінальних та інших варіантах пухлин подвійної локалізації мають свої особливості.

I. При екстрадуральних пухлинах ТМО не розтинають. Пухлинний вузол видаляють по частинах або цілним блоком, з капсулою.

При невриномах корінець, з яким асоційована пухлина, коагулюють і перетинають, після чого пухлину видаляють. Із значними труднощами видаляються неврини по типу "пісочного годинника". У таких випадках використовують комбіновані доступи: з боку каналу хребта і з боку грудної або черевної порожнини. При видаленні менінгіом із метою профілактики рецидиву ділянку ТМО, з якою асоціювалася пухлина, видаляють або коагулюють. Для видалення пухлин, розташованих субдурально, розсікають ТМО. Дефект ТМО після видалення пухлини герметично закривають консервованою оболонкою або фасцією.

II. Інтрамедулярні пухлини не мають чітких меж, поширені вздовж ростро-каудальної осі, тому їх тотальне видалення у більшості випадків неможливе. Видалення внутрішньомозкових пухлин спинного мозку необхідно виконувати виключно із застосуванням мікrohrургічної техніки, особливо при пухлинах, які мають кістозний компонент. Операція включає розтин задньої поверхні спинного мозку (мієлотомію) по середній лінії, випорожнення кіст та часткове видалення пухлини з метою декомпресії спинного мозку і відновлення ліквороциркуляції. Однак мієлотомія - це травма спинного мозку, передбачити наслідки якої інколи неможливо. Отже, видалення внутрішньомозкової пухлини, особливо шийного відділу, пов'язане з ризиком значного ятрогенного поглиблення дефіциту і навіть смерті хворого.

III. Радикальне хірургічне видалення в межах здорових тканин - оптимальний метод лікування первиннодоброякісних пухлин хребта.

A. З метою видалення ураженого пухлиною тіла хребця застосовують вентральні доступи з проведенням у подальшому корпородезу та фіксації ураженого сегмента хребта.

Б. Черезшкірна вертебропластика - оптимальний метод лікування гемангіом. Протягом останнього часу променева терапія втрачає пріоритетність через часті рецидиви та високу радіорезистентність гемангіом.

IV. Радіохірургія та променева терапія як основний метод лікування показана хворим із важкодоступною локалізацією пухлини, наприклад, на рівні С1-С2, а також при наявності інтенсивно васкуляризованої пухлини зі значним поширенням. Променева терапія призводить до зменшення розміру пухлини, її чіткішого відмежування від прилеглих тканин, що в подальшому полегшує проведення оперативного втручання.

V. Комбіноване лікування при первиннозлоякісних пухлинах застосовують після максимально радикального хірургічного видалення пухлини. Хондросаркоми схильні до частих рецидивів і резистентні до променевої терапії.

Сприятливий прогноз можливий лише за умови радикального видалення пухлини. Після видалення злоякісної пухлини доцільне проведення променевої та хіміотерапії (доза опромінення підбирається залежно від гістологічного виду пухлини), радіохірургічного лікування.

**Питання (тестові завдання, задачі, клінічні ситуації) для перевірки базових знань за темою заняття:**

1. Який найпоширеніший тип пухлини хребта?

- а) Епендиміома
- б) Олігодендрогліома

**в) Астроцитіома**

г) Менінгіома

2. Яка пухлина хребта найчастіше асоціюється з нейрофіброматозом 2 типу (NF2)?

**а) Шваннома**

б) Епендиміома

в) Менінгіома

г) Гемангіобластома

3. Пухлина хребта, що виникає з павутинної оболонки, називається:

а) Шваннома

б) Епендиміома

**в) Менінгіома**

г) Нейрофіброма

4. Який метод візуалізації зазвичай використовується для оцінки пухлин хребта?

**а) Магнітно-резонансна томографія (МРТ)**

б) Комп'ютерна томографія (КТ)

в) рентгенівський

г) УЗД

#### 4. Підбиття підсумків

##### **Основна література:**

1. Григорова І.А., Соколова Л.І., Герасимчук Р.Д., Сон А.С., та ін. Неврологія // Навчальний посібник за редакцією І.А. Григорової, Л. І. Соколової - 3-є видання – Київ, ВСВ «Медицина», 2020 р. – 640 с.

2. Топічна діагностика патології нервової системи. Алгоритми діагностичного пошуку. Шкробот С.І., Салій З.В., Бударна О.Ю. Укрмедкнига, 2018. – 156с.

3. Методи обстеження неврологічного хворого: навч. Посібник / за ред. Л.І.Соколової, Т.І.Ілляш. К., 2020. – 144 с.

4. Негрич Т.І., Боженко Н.Л., Матвієнко Ю.Щ. Ішемічний інсульт: вторинна стаціонарна допомога: навч. посіб. Львів: ЛНМУ імені Данила Галицького, 2019. - 160с.

5. Handbook of Neurosurgery / Greenberg M.S. – Thieme, 2019. – 1784 p. ISBN 9781684201372

6. Neurology - Неврологія: textbook / I.A. Hryhorova, L.I. Sokolova, R.D. Herasymchuk et al.; edited by I.A. Hryhorova, L.I. Sokolova. – Kyiv : AUS Medicine Publishing, 2017. – 624p.

##### **Додаткова література**

Боженко М.І.,Негрич Т.І.,Боженко Н.Л.,Негрич Н.О. Головний біль. Навчальний посібник.-К.: Видавничий дім Медкнига, 2019.-48с.

##### **Інформаційний ресурс**

Клінічні настанови та інші видання з нейрохірургії (Державна установа Інститут нейрохірургії ім. акад. А. П. Ромоданова НАМН України)  
<https://neuro.kiev.ua/uk/category/publishing-uk/>

Клінічні настанови з неврології. (Наказ МОЗ України N 487 від 17.08.2007)  
<https://zakon.rada.gov.ua/rada/show/v0487282-07#Text>

#### *Практичне заняття № 13*

**Тема:** Остеохондроз

**Мета:** отримати уявлення про клінічну картину остеохондроза, оволодіти знаннями щодо показань і принципів лікування

**Основні поняття:** дегенеративні захворювання хребта, грижі міжхребцевих дисків, протрузії, вертебропластика

**Обладнання:** навчальна кімната, меблі, устаткування:

- ПК
- Мультимедійний проектор
- Нейрохірургічний мікроскоп Mitaka MM51YOH
- Хірургічний стіл RAPSODIA WITH MODULAR TABLEWORK
- Головоутримувач DORO
- Електрохірургічний апарат BOWA ARC 400
- Ультразвуковий хірургічний аспіратор CUSA CI C7000
- Хірургічний аспіратор Dominant Flex
- Система нейромоніторингу INOMED XPERT
- Нейрохірургічний інструментарій
- Паровий стерилізатор TICHE
- Паровий стерилізатор KRONOS B23 з ROSI
- Запечатувальна машина
- Ультразвукова мийка

##### **План:**

1. Організаційні заходи (привітання, перевірка присутніх, повідомлення теми, мети заняття, мотивація здобувачів вищої освіти щодо вивчення теми).

2. Контроль опорного рівня знань (фронтальне опитування):

Контрольні питання:

- Анатомо-фізіологія хребта
- Дегенеративні захворювання хребта, вікові особливості
- Клінічний перебіг остеохондрозу
- Діагностика остеохондрозу

### **Зміст**

Остеохондроз – це медичний стан, який зазвичай викликається нормальним процесом старіння, під час якого відбуваються анатомічні зміни та, можливо, втрата функції одного або кількох міжхребцевих дисків хребта.

### **Патогенез**

Міжхребцевий диск складається з трьох шарів: I) фіброзного кільця з його зовнішньою і внутрішньою частинами, II) центрального пульпозного ядра і III) термінальних пластинок. Диск безсудинна структури, складається з фіброзної тканини і хряща. Мікроскопічно він складається з нечисленних фібробластоподібних клітин, розташованих у позаклітинному матриксі, що становить або більшу частину структури диска. І клітини, і матрикс є основоположними для нормального функціонування міжхребцевого диска.

Багато механічних факторів, залежно від тривалості, тяжкості, типу та положення навантаження, впливають на стан міжхребцевого диска і, таким чином, на біологічну реакцію на ці фактори. Кордон між кільцем міжхребцевого диска і його ядром у процесі росту організму стає все більш виразним. Дегенеративні процеси охоплюють структурні пошкодження міжхребцевого диска та зміни кількості та складу клітин. Зі старінням і прогресуючою дегенерацією первинно уражається ядро. Вона стає більш волокнистою і менш еластичною. Крихітні концентричні розриви виникають у зовнішній частині диска, звідки вони поширюються в ядро.

Збільшується кількість фіброзної тканини, змінюється склад і кількість протеогліканів, змінюється кількість клітин внаслідок апоптозу. У дегенеративному процесі важливу роль відіграють різні фактори, такі як механічні, травматичні, генетичні та харчові. Волокна у фіброзному кільці стають все більш дезорієнтованими, а мережа з волокон еластину та колагену поступово руйнується. Клітини в ядрі уражаються апоптозом, а потім некрозом, з іншого боку, вони схильні до надмірної проліферації. Ці дегенеративні каскади є частими, і в дорослому міжхребцевому диску до 50% клітин можуть бути некротичними.

Основним фактором дегенерації міжхребцевого диска є втрата протеогліканів. Ці великі молекули розкладаються на менші фрагменти, які втрачаються з тканини диска. Наслідком цього є падіння осмотичного тиску в матриці диска і втрата молекул води, що впливає на механічні властивості диска. Оскільки дегенеровані міжхребцеві диски містять менше води і, отже, мають нижчу здатність витримувати тиск, вони випинаються та втрачають висоту. Втрата протеоглікану також впливає на рух інших молекул у матрицю диска та з неї. Сироваткові білки і цитокіни дифундують в матрикс, впливають на клітини і прискорюють процес дегенерації.

З дегенерацією матриксу пов'язана також кількість колагену і його склад. Орієнтація, розташування та типи колагенових волокон піддаються найбільшому впливу, однак загальна кількість колагену меншою мірою. Старі колагенові волокна стають денатурованими, хоча нові волокна синтезуються на початку процесу дегенерації. Активність ферментів відіграє важливу роль у процесі денатурації та розпаду колагену, фібронектину та протеогліканів. Матричні металопротеїнази та катепсини є найбільш важливими серед інших.

Дегенеративні зміни міжхребцевого диска пов'язані з пошкодженням прилеглих структур, таких як зв'язки, суглоби і м'язи хребців. Це призводить до функціональних змін і більшої сприйнятливості до травм. Через перевантаження дегенерований міжхребцевий диск знаходиться нижче норми, і апофізарні суглоби повинні нести більші навантаження. Наслідком є дегенерація остеоартриту. Зменшується міцність жовтих зв'язок, що

призводить до їх гіпертрофії та випинання зв'язок у хребетний канал із подальшим звуженням і здавленням нервових структур. Причини болю в ході дегенеративного процесу є комплексними і в багатьох випадках є справедливим поєднанням структурної та механічної деформації, а також активності медіаторів запалення. Часто корінці спинномозкових нервів залучаються до дегенеративного каскаду, який викликає хронічний біль головним чином через їх компресію та частково через вrostання крихітних нервових закінчень у дегенерований диск та їх активацію через постійне вивільнення медіаторів запалення.

### **Клінічна картина**

Як правило, пацієнти з шийною радикулопатією мають різні ознаки та симптоми, такі як біль у шиї та одnobічній руці з онімінням, слабкістю або зміною рефлексів. Основними ознаками та симптомами пацієнтів є біль у руці у 97–99 %, сенсорний дефіцит у 85–91 %, рефлекторний дефіцит у 71–84 %, біль у шиї у 56–80 %, руховий дефіцит у 64 %–70%, біль у лопатці у 37–52%, біль у передній частині грудної клітини у 18% і головний біль у 10%.

Поперекові радикулопатії L2, L3 і L4 вважаються групою. Ця група має виражене покриття іннервації м'язів передньої поверхні стегна. Гостра травма з розповсюдженням L2, L3 та L4 найчастіше проявляється, коли пацієнт відчуває біль у спині, що іррадіює в передню сторону стегна, який може прогресувати в коліно та, можливо, іррадіювати в медіальну сторону гомілки, в ногу. Під час обстеження пацієнти можуть відчувати слабкість під час розгинання коліна, приведення та/або згинання стегна. Часто спостерігається втрата чутливості на передній поверхні стегна вздовж області болю. У пацієнта може спостерігатися знижений рефлекс надколінка (L4). Дії, які можуть погіршити симптоми, включають кашель, випрямлення ніг або чхання.

При радикулопатії L5 пацієнти часто скаржаться на гострий біль у спині, який іррадіює збоку ноги в стопу. Під час огляду може спостерігатися зменшення м'язової сили при розгинанні великого пальця стопи (довгий розгинач великого м'яза), вивороті стопи, інверсії, розгинанні пальців стопи та тильному згинанні стопи. Хронічна радикулопатія L5 може спричинити атрофію короткого м'яза-розгинача пальців (маркер радикулопатії L5 на ЕМГ) і переднього великогомілкового м'яза передньої ніжки. Тяжка радикулопатія L5 може вражати малий і середній сідничний м'яз, викликаючи слабкість у відведенні ноги.

Радикулопатія S1 спричиняє іррадіацію болю в крижах або сідницях у задню сторону ноги пацієнта, у стопу або промежину. При огляді може бути слабкість підошовного згинання. Також може спостерігатися втрата чутливості вздовж задньої частини гомілки та бічної сторони стопи. Гомілковостопний рефлекс (S1) також може бути втрачений або ослаблений.

Виражені моделі моторного дефіциту, що характеризуються радикулопатією L5 або S1, допомагають у діагностиці порівняно з іншими радикулопатіями. Нервові корінці L4 і S1 мають свою чітку іннервацію для тестування відчуття та сили м'язів.

Результати обстеження, які допомагають у діагностиці радикулопатії, включають нездатність пацієнта встати зі стільця, наявність в анамнезі згинання колін і перетягування пальців ніг під час пересування. Результати обстеження вказують на слабкість клубово-поперекового або чотириголового м'яза, слабкість чотириголового та переднього великогомілкового м'язів відповідно. Зниження глибоких сухожильних рефлексів для L4, L5 також корисно для підтвердження діагнозу поперекової радикулопатії.

Підняття прямої ноги може бути корисним при попереково-крижовій радикулопатії. Механізм болю під час підйому прямої ноги полягає в посиленні напруги твердої оболонки, що надається на попереково-крижовий відділ хребта під час тесту. Під час дослідження пацієнти лежать на спині. Лікар згинає чотириголовий м'яз пацієнта з розгинанням ноги, а також тильно згинає стопу пацієнта на стороні симптомів. Біль або відтворення парестезій вважається позитивним тестом (симптом Ласега). Знак тятиви полегшує цей основний

корінцевий біль за допомогою згинання коліна пацієнта на стороні ураження. Тест з підняттям прямої ноги найбільше допомагає в діагностиці радикулопатій L4 і S1.

Тест підняття контралатеральної прямої ноги — це пасивне згинання квадрицепса з ногою в розгинанні та стопою в тильному згинанні неураженої ноги лікарем. Цей тест є позитивним, якщо неуражена нога відтворює корінцеві симптоми в ураженій кінцівці пацієнта. Однак тест з підняттям прямої ноги є більш чутливим, але менш специфічним, ніж тест з підняттям контралатеральної прямої ноги.

Внутрішній рефлекс підколінного сухожилля для радикулопатії L5 також виявився корисним тестом. Постукування або напівперетинчастого, або напівсухожилкового сухожилля проксимальніше підколінної ямки викликає рефлекс. При асиметрії рефлексу між ногами підозрюють наявність радикулопатії.

При некорінцевих болях у спині біль локалізується в спинномозкових або параспінальних областях.

#### **Діагностичні дослідження**

МРТ можна використовувати для диференціації між ядром і кільцем; отже, це дозволяє розмежувати локалізовані та неконтрольовані грижі диска. З цієї інформацією патологічні диски можна описати як виступаючі диски, екструдовані диски або мігровані диски.

МРТ може показати кільцеві розриви та задню поздовжню зв'язку. Таким чином, його можна використовувати для класифікації гриж, від простих кільцевидних гриж до екструдованих гриж міжхребцевого диска та гриж диска з вільним фрагментом.

За відсутності МРТ комп'ютерна томографія (КТ) є точною для діагностики гриж диска через контраст між матеріалом грижі диска, периневральним жиром і прилеглими задньобоківими краями кісткових хребців. Проте МРТ залишається методом вибору для діагностики бічних гриж.

КТ має кілька переваг перед МРТ. Серед них нижча вартість, менший стрес для пацієнтів із клаустрофобією та краще виявлення тонких кісткових змін (наприклад, спондилоліз, ранні дегенеративні зміни фасеткових суглобів). КТ також краще підходить для оцінки цілісності кістки після зрощення.

Запальні причини болю в попереку можна виключити за допомогою тестів на реакенти гострої фази, такі як швидкість осідання еритроцитів і рівень С-реактивного білка. Необхідно здати загальний аналіз крові (CBC), включаючи кількість тромбоцитів. Серонегативні спондилоартропатії (SNSA) є поширеними причинами болю в спині, тому їх слід виключити (HLA-B27). Тестування на ревматоїдний фактор (РФ) і тестування на антинуклеарні антитіла (ANA) є хорошими інструментами скринінгу аутоімунних захворювань.

#### **Лікування**

##### **Консервативне лікування**

Просвітницька робота щодо болю в спині

Мета — навчити пацієнтів самостійно справлятися з болем у спині. По-перше, викладаються знання нормальної анатомії та біомеханіки хребта, а також механізми ушкодження. Потім пацієнту пояснюють діагноз, використовуючи моделі хребта. Домагаються нейтральної або збалансованої позиції, яка відрізняється від пацієнта до пацієнта.

У школі пацієнта навчають основним механізмам тіла, таким як правильна поза для стояння, стояння за столом або креслярською дошкою, сидіння, чищення зубів, миття обличчя, штовхання та перетягування тягара, піднімання тягара, вставання та вставання з ліжка, спати, сідати в машину та сидіти в машині. У школі також навчають пацієнтів правильному та неправильному підходам до сидіння, нахилу вперед, лежання, кашлю чи чхання, коли болить спина.

##### **Вправи**

Кожному пацієнту призначаються різні види вправ залежно від діагнозу. Вправи на підлозі включають розтягування живота, модифіковані положення сидячи, розтяжку колінами до грудей або попереку, підйоми сидіння, вправи в горах і прогинах, вправи від колін до ліктів, розтяжку підколінного сухожилля, вправи на розгинання та вправи на гнучкість розгинання. Вправи з плавання є одними з найкращих заходів для лікування болю в спині. Аеробні вправи покращують витривалість, якщо їх виконувати регулярно (тобто  $\geq 3$  разів на тиждень). Вправи на розслаблення корисні для зняття м'язової напруги, яка може посилити біль у спині.

### **Ліки**

До них відносяться міорелаксанти, нестероїдні протизапальні засоби (НПЗЗ) і анальгетики. Фізичні модальності До них відносяться використання пакетів з льодом, грілками, електростимуляції, фонофорезу, іонофорезу, релаксації та біологічного зворотного зв'язку.

### **Ін'єкції**

Епідуральні ін'єкції стероїдів найчастіше використовуються в терапевтичних цілях. Тип і дозування використовованого стероїду дуже різноманітні. Реакція на епідуральні ін'єкції різна, і багато експертів вважають, що ін'єкції мають лише короткострокову цінність. Навіть якщо спостерігається сприятлива відповідь, не слід робити більше чотирьох ін'єкцій на рік. Негайного полегшення болю можна досягти, додавши 4-6 мг морфіну без консервантів до епідуральної стероїдної ін'єкції. Достовірною ознакою встановлення епідуральної анестетики є свербіж.

За пацієнтами слід спостерігати протягом 24 годин після епідуральних стероїдних ін'єкцій морфіну, щоб виявити пригнічення дихання або затримку сечі, навіть якщо ці побічні ефекти є рідкісними. Якщо морфіну слід уникати, лідокаїн або бупівакаїн можна вводити в комбінації зі стероїдом для досягнення негайного контролю болю, хоча й короткочасного.

### **Хірургічне лікування: поперекові процедури**

Хірургічні процедури на поперековому відділі, які найчастіше виконуються для лікування дегенеративного захворювання диска, поділяються на такі дві категорії:

**Декомпресія** – це передбачає видалення кістки або дискового матеріалу навколо стисненого нервового корінця, щоб полегшити защемлення нервів і забезпечити більше місця для їх відновлення; процедура проводиться шляхом ламінектомії та дискектомії

**Зрощення хребта** – передбачає використання кісткового трансплантата для зрощення одного або кількох хребців і припинення руху в болісному сегменті хребця, щоб зупинити або зменшити біль, що виникає в суглобі.

Докази середньої якості були знайдені для таких результатів:

Для аутотрансплантату гребеня клубової кістки та методів металевого кейджа суттєвих відмінностей у критеріях Одома не виявлено

Зрощення з кістковим трансплантатом було ефективнішим, ніж лише дискектомія

Рівень ускладнень суттєво не відрізнявся лише для аутотрансплантата гребеня клубової кістки та дискектомії

### **Поперекова дискектомія**

Під час операції уражений рівень визначається за допомогою заднього серединного підходу. Розріз жовтої зв'язки починають по середній лінії, де вона відходить від твердої мозкової оболонки. Жовту зв'язку січуть одним шматком, щоб відкрити міжпластковий простір з одного боку. Отвір розширюється шляхом висічення частин пластинки. Труднощі з втягуванням кореня вказують на те, що він стиснений грижею міжхребцевого диска або застряг у звуженій бічній западині.

Після ідентифікації корінця нерва його втягують і роблять хрестоподібний розріз у випуклому кільці. Вільні фрагменти диска витягують гіпофізарними лопатками. Нервовий корінець має бути вільно рухливим і легко втягуватися, інакше він все ще може бути стиснутий або може бути латеральний стеноз. В останньому випадку латеральний

заглиблення і нервовий отвір повинні бути збільшені (див. нижче). Вільний жировий трансплантат поміщають на оголену тверду мозкову оболонку, щоб запобігти спайкам.

Після операції в реанімаційному відділенні проводиться неврологічне обстеження, результати якого служать базовою лінією. При виникненні труднощів із сечовипусканням використовується сечовий катетер. Після операції пацієнт може тривалий час стояти і ходити. Зазвичай пацієнт може йти додому через 1-5 днів після операції. Деякі хірурги також виконують поперекову дискотомію в амбулаторних умовах.

З цього моменту починаються вправи на поперек (нахили тазу і напівприсідання). Спостереження спочатку відбувається з інтервалом від 2 до 6 тижнів. Легка робота починається з 2-8 тижнів, а важка - з 12-16 тижнів.

#### **Поперекова ламіномія при однорівневому центральному та бічному стенозі**

Операція передбачає доступ до стенотичного рівня шляхом однорівневої двосторонньої мінімальної часткової ламіномії. Для визначення розміру в латеральний канал вставляється датчик. Медіальну третину нижнього суглобового відростка видаляють остеотомом або рогінгом. Медіальну та передню частини верхнього суглобового відростка видаляють за допомогою електроінструменту, ножа Керрісона або остеотома та молотка. Для латерального стенозу зазвичай необхідно видалити більшу частину верхнього суглобового відростка, поки діаметр латерального каналу не досягне 6 мм. Наприкінці процедури між твердою мозковою оболонкою та задніми м'язами поміщають вільний жировий трансплантат, щоб запобігти спайкам.

#### **Поперекова ламінектомія при багаторівневому центральному та бічному стенозі**

У разі неефективності консервативних заходів операція в основному така ж, як і при однорівневому стенозі. Тверда мозкова оболонка часто оголюється трохи вище або трохи нижче ураження через нормальний міжпластковий простір. Потім отвір розширюють, як описано вище, і медіальні частини нижніх і верхніх фасеток видаляють. Потім експозицію подовжують поздовжньо за допомогою лопатки Керрісона, обережно, щоб не пошкодити тверду мозкову оболонку. Ламінектомія повинна бути якомога коротшою. Однак тривала ламінектомія не робить хребет нестабільним за умови збереження бічних двох третин усіх фасеточних суглобів.

Післяопераційний догляд такий же, як і після дискотомії, але ці пацієнти зазвичай відчують менший післяопераційний дискомфорт. Приблизно у 70-80% пацієнтів, які піддалися ламінектомії, спостерігається значне покращення функції та помітне зниження рівня болю та дискомфорту. Результати ламінектомії набагато кращі для полегшення болю в ногах, викликаного стенозом хребта, ніж для полегшення болю в попереку.

- Ризики та ускладнення ламінектомії включають наступне:
- Пошкодження нервових корінців (1 на 1000 випадків)
- Нетримання кишечника/сечового міхура (1 на 10 000 випадків)
- Витік спинномозкової рідини (ліквору) (1-3%)
- Інфекція (1%)
- Післяопераційна нестабільність на прооперованому рівні (5-10%)
- Ускладнення загальної анестезії, такі як інфаркт міокарда, тромби, інсульт, пневмонія або емболія легеневої артерії

Задньобокове зрощення поперекового відділу хребта

Цей тип спондилодезу хребта передбачає розміщення матеріалу кісткового трансплантата в задньолатеральній частині хребта (область, що прилягає до хребта).

Під час операції кістковий трансплантат забирають із заднього гребеня клубової кістки. Задні суглобові і поперечні відростки повністю оголені від окістя елеватором. Додаткове видалення забезпечує більше оголення кістки та стимулює утворення нової кістки. Гострим зігнутих жолобом піднімають «оперізу» кортико-губчастої кістки на задній поверхні поперечного відростка.



Крім того, для декорування можна використовувати високошвидкісну фрезу. За цією ж технікою виконується оперізування та оголення верхньої та задньої поверхні крижів, для отримання вільного губчастого кісткового трансплантата. Потім трансплантат поміщають поверх і між оголеними поверхнями. Великі м'язи спини, що прикріплюються до поперечних відростків, підняті, щоб створити ложе, на яке кладеться кістковий трансплантат. Потім м'язи спини повертаються на кістковий трансплантат, і створена напруга утримує кістковий трансплантат на місці. Нарешті, вільний жировий трансплантат поміщають і зашивають на оголену тверду мозкову оболонку, щоб запобігти зазіханню на кістковий трансплантат.

Післяопераційний догляд становить приблизно 5-10 днів. Зазвичай використовується фіксатор спини.

Двома ключовими факторами під контролем пацієнта, які визначають, чи затвердіє зрощення, є (1) припинення куріння та (2) обмеження рухів.

Ризики цього виду хірургічного втручання наступні:

- Несююзність
- Інфекція
- Кровотеча
- Міцний союз без зменшення болю в спині
- Рівень неспілки знаходиться в діапазоні 10-40%; Фактори ризику включають попередню операцію, куріння, ожиріння, багаторівневу операцію злиття та попередню променеву терапію раку.

- Частота інфікування та кровотечі становить 1-3%.

#### **Задній міжтіловий спондилодез (PLIF)**

Перевага заднього поперекового міжтілового спондилодеза (PLIF) перед переднім поперековим міжтіловим спондилодезом (ALIF) полягає в тому, що або декомпресія, або дискотомія можуть бути виконані за допомогою того самого підходу. На відміну від задньобоккового спондилодезу, PLIF досягає зрощення хребта шляхом введення кісткового трансплантата безпосередньо в дисковий простір. Кістковий трансплантат великого розміру забирають із заднього гребеня клубової кістки через поперечний розріз. Жовту зв'язку січуть повністю.

Коли операція проводиться з приводу захворювання диска, міжпластовий простір розширюють шляхом видалення верхнього та нижнього країв сусідніх пластинок, виконання часткової медіальної фасетектомії та втягнення за допомогою ламінарного розширювача. Висікають прямокутник кільця. Видаляють кістковий виступ верхнього краю тіла нижнього хребця, звільняючи шлях до хворого диска. Потім видаляють торцеві пластини та матеріал диска. Блоки кортико-губчастої кістки, взяті з гребеня клубової кістки, розрізають до вимірюваного розміру дискового простору та затискають на місце. Той же маневр повторюється з протилежного боку. Нарешті, вільний жировий трансплантат пришивається до сусідніх м'яких тканин, щоб закрити тверду мозкову оболонку.

- Після операції брекети не є обов'язковими. PLIF має кілька недоліків, зокрема:
- По-перше, не так багато дискового простору можна видалити за допомогою заднього підходу
- По-друге, передній доступ забезпечує набагато більш повну евакуацію дискового простору і, отже, збільшення площі поверхні, доступної для зрощення
- По-третє, набагато більший кістковий трансплантат можна вставити з переднього доступу
- По-четверте, у випадках деформації хребта (наприклад, істмічний спондилолітез) одним лише заднім доступом важче зменшити деформацію
- І нарешті, хоча ризик невеликий, введення кісткового трансплантата ззаду може дозволити йому повернутися назад у канал і створити нервову компресію

Основним ризиком для цього типу операції є незрощення. Показники незрощення знаходяться в діапазоні 5-10%, нижчі, ніж у задньобоккового зрощення жолоба.

### **Передній міжтіловий спондилодез (ALIF)**

ALIF схожий на PLIF, за винятком того, що в ALIF дисковий простір зливається шляхом наближення до хребта через живіт, а не через спину.

Виконується передній заочеревинний або трансперітонеальний доступ, магістральні судини відводяться вбік. Скальпелем піднімають клапоть передньої поздовжньої зв'язки та переднього фіброзного кільця. Матеріал диска видаляють по частинах за допомогою кюреток і гіпофізарних ронгерів до задньої поздовжньої зв'язки. Коли диск повністю очищений ззаду та збоку, кінцеві пластини вирізають остеотомами до губчастої кістки, що кровоточить. Коли кровотеча зупинена, трансплантати гребеня клубової кістки пробиваються в простір. Клапоть передньої зв'язки і кільця замінюють і зашивають. Після операції пероральний прийом відкладають до відновлення кишкових шумів або виходу газів. Догляд такий же, як і за іншими злиттями.

Одна з переваг підходу ALIF полягає в тому, що на відміну від підходу PLIF або задньолатерального жолоба, він не порушує як м'язи спини, так і нерви. Ще одна перевага полягає в тому, що розміщення трансплантата в передній частині хребта стискає його, а кістка під час стиснення краще зрощується відповідно до закону Вольфа. Однак через залежність від компресії для досягнення міцного зрощення остеопороз є протипоказанням для ALIF.

Основні ризики ALIF включають наступне:

- Втрата крові внаслідок пошкодження великих кровоносних судин, таких як аорта та порожниста вена (1-15%)
- У чоловіків ретроградна еякуляція
- Незрощення (5-10%)
- Інфекція
- Кровотеча (1-3%)

Трансфорамінальний поперековий міжтіловий спондилодез

TLIF, модифікація PLIF, розроблена Harms, стає все більш популярним методом лікування дегенеративних захворювань поперекового відділу диска, спондилолітезу, дегенеративного сколіозу у дорослих, стенозу хребта та рецидивуючої грижі диска.

У TLIF підхід до хребта є заднім, з доступом до диска через шлях через дальню бічну частину хребетного отвору. Це дозволяє повністю видалити диск і встановити міжтілову опору трансфорамінально зі зниженим ризиком пошкодження нерва, одночасно дозволяючи задню декомпресію та міжтіловий спондилодез.

TLIF використовується з 1940-х років для лікування дегенеративних захворювань диска. Він забезпечує хорошу експозицію зі зниженим ризиком, особливо в повторних випадках хірургічних операцій на хребті, коли наявність рубцевої тканини дуже ускладнює PLIF. PLIF забезпечує хорошу задню декомпресію; однак диск не видаляється, а сегмент не іммобілізується ефективно.

TLIF також є життєздатною альтернативою передньо-задньому окружному та передньому поперековому міжтіловому спондилодезу. Підхід полягає в односторонній або двосторонній ламінектомії з нижньою фасетектомією, дискектомією, артродезом, фіксацією ніжки гвинтом і вставкою титанових або вуглецевих кліток з аутологічною кісткою. Злиття може бути однорівневим і багаторівневим. Метою є підтримка та зрощення передньої колони.

Результати низки опублікованих серій показали чудові результати з невеликою кількістю ускладнень. Ускладнення включають наступне:

- Витік СМР
- Транзиторні неврологічні ускладнення
- Незначні ранові інфекції

У деяких серіях рентгенографічне злиття було продемонстровано у 74-93% пацієнтів, без смертей або серйозних апаратних збоїв. З цих пацієнтів 90% заявили, що

пройшли б процедуру знову. TLIF став безпечною технікою міжтілової підтримки з хорошим клінічним результатом.

Передопераційний і післяопераційний догляд такий самий, як і при PLIF.

### **Бічний поперековий міжтіловий спондилодез**

При латеральному поперековому міжтіловому спондилодезі (LLIF), який також іноді називають екстремальним латеральним міжтіловим спондилодезом (XLIF), доступ до дискового простору здійснюється через латеральний заочеревинний транспоасний коридор. Він найкраще підходить для умов, які потребують доступу до міжтілового дискового простору від T12-L1 до L4-L5. Нейромоніторинг необхідний для доступу до дискового простору.

LLIF можна виконувати з швидкою післяопераційною мобілізацією, і вона здатна досягти агресивної корекції деформації з високою швидкістю зрощення та повним очищенням дискового простору. Однак це пов'язано з ризиком можливого пошкодження поперекового сплетення, поперекового м'яза або кишківника, особливо на рівні L4-L5. Також може статися пошкодження судин, яке важко контролювати.

Косий поперековий міжтіловий спондилодез

Косий поперековий міжтіловий спондилодез (OLIF) передбачає мінімально інвазивний доступ до дискового простору за допомогою коридору між очеревиною та поперековою кісткою. Він схожий на LLIF у кількох аспектах, але він не розсікає та не перетинає поперекову кістку. Він підходить для рівнів від L1 до S1. Нейромоніторинг не потрібен. Як і LLIF, OLIF можна виконувати за допомогою швидкої післяопераційної мобілізації та досягти агресивної корекції деформації з високою швидкістю зрощення та повним очищенням дискового простору. Оскільки розсічення виконується спереду від поперекового м'яза, пошкодження поперекового сплетення або поперекового м'яза є малоймовірним. Однак OLIF несе ризик можливої симпатичної дисфункції або пошкодження судин.

Інструменти спондилодезу хребта

Кістка краще зрощується в середовищі з якомога меншим рухом. Роль апаратури для спондилодезу хребта полягає в зменшенні рухів у сегменті, що піддається спотворенню, і забезпеченні додаткової стабільності хребта.

Нижче наведено три основних типи інструментів для хірургії хребта:

- Ножкові гвинти
- Передні міжтілі клітки
- Задні поперекові клітки

Педікулярні гвинти забезпечують закріплення за сегмент хребця та обмеження його руху. Передні міжтілінні кейджи - це пристрої, що вставляються в поперековий дисковий простір через передній доступ. Вони можуть бути виготовлені з кістки алотрансплантата, титану або вуглецю/поліетеркетону (PEEK) (радіопрозорі клітки). Задні поперекові клітки також зроблені для вставлення в поперековий дисковий простір, але вони модифіковані для вставлення через задній доступ. Вони можуть бути виготовлені з тих же матеріалів, що і передні клітини.

### **Тотальне ендопротезування диска (заміна)**

Тотальна ендопротезування диска (TDA; або повна заміна диска [TDR]) є альтернативою поперековому спондилодезу і використовується для поперекового дискогенного болю з корінцевими симптомами та без них. Основне завдання штучного диска – замінити хворобливий диск, зберігаючи природну анатомічну структуру хребта. Показання до імплантації штучного диска досить схожі з такими для спондилодезу поперекового відділу хребта і включають наступне:

Дегенеративне захворювання диска (зазвичай на одному рівні)

Вік 18-60 років

Головний симптом болю в попереку, а не в ногах

Мінімум 6 місяців консервативного лікування

Пацієнт є кандидатом на операцію на хребті (наприклад, поперековий спондилодез)  
Два типи штучних дисків: (1) повний протез диска, призначений для заміни повного диска, і (2) ядерний протез, призначений для заміни м'якого внутрішнього ядра диска. Зовнішня оболонка диска виконана з металу, а внутрішній сердечник - з гумового поліетилену.

### **Хірургічне лікування: процедури на шийному відділі хребта**

Метою хірургічного втручання при шийній радикулопатії є досягнення адекватної декомпресії нервових корінців. Доступні такі варіанти:

- Передня шийна дискектомія (ПШМ)
- ACD і синтез (ACDF)
- ACDF з внутрішньою фіксацією (покриттям)
- Задня фораміотомія

Вибір відповідної процедури залежить від ряду факторів, у тому числі від розташування нервової компресії, наявності деформації або нестабільності та потенційної захворюваності. Загалом передня патологія, така як центральна грижа міжхребцевого диска та передні остеофіти, лікується спереду, а задня патологія, така як задньобоківі остеофіти/грижі диска, може лікуватися за допомогою заднього доступу.

Метою хірургічного втручання при дегенеративному ураженні диска шийки матки з мієлопатією є адекватна декомпресія спинного мозку. Література про спондилопатичну мієлопатію чітко не демонструє переваги ані переднього, ані заднього доступу. Варіанти хірургічного втручання включають наступне:

- Одно- або багаторівневий ACDF
- Одно- або багаторівнева передня корпектомія з спондилодезом
- Ламінектомія з спондилодезом або без нього
- Ламінопластика

Вибір підходу залежить від локалізації патології, ризиків і переваг кожної процедури, а також геометрії хребетного каналу.

Процедури для хворих на радикулопатію

Передня шийна дискектомія

ACD передбачає виконання декомпресії нервових корінців за допомогою передньої дискектомії. Сфера суперечок полягає в тому, чи потрібен міжтіловий спондилодез після однорівневого ACD. Хоча спочатку ACD передбачав процедури злиття, ускладнення, включаючи ускладнення трансплантата та донорської ділянки, спонукали деяких хірургів виконувати просту дискектомію. Дискектомія може бути розглянута для пацієнтів із нормальним шийним лордозом, мінімальним аксіальним болем і аномаліями, обмеженими одним рівнем. У літературі повідомлялося про високу частоту покращення тільки при дискектомії, хоча зараз більшість хірургів регулярно використовують спондилодез.

Можливі ризики та ускладнення ACD включають наступне:

- Пошкодження нервових корінців
- Пошкодження спинного мозку (~1 на 10 000 випадків)
- Кровотеча
- Інфекція
- Зміщення трансплантата
- Пошкодження трахеї або стравоходу
- Постійний біль

Пошкодження поворотного гортанного нерва під час процедури може викликати захриплість, а втягнення стравоходу іноді викликає тимчасові труднощі з ковтанням.

### **Передня шийна дискектомія та спондилодез**

Міжтіловий спондилодез зазвичай дозволяє уникнути рецидиву радикулопатії через форамінальне звуження та можливості розвитку пізнього кіфозу через колапс дискового простору. Комбінацію дискектомії та спондилодезу слід виконувати всім пацієнтам, особливо якщо залучено кілька рівнів або якщо задокументовано нестабільність на будь-

якому рівні. Ускладнення, пов'язані з невиконанням зрощення, набагато вищі, ніж невеликий ризик ускладнень, пов'язаних із зрощенням.

Для однорівневого зрощення аутологічна кістка забезпечує швидкість зрощення 95%. Щоб запобігти ускладненням донорської ділянки, альтернативи включають використання кісткової тканини алотрансплантата, бичачої губчастої кістки та синтетичних матеріалів. Основний ризик операції зрощення полягає в тому, що вона не призводить до зрощення. Загалом кістка алотрансплантату заживає не так добре, як кістка аутогенного трансплантата, але обидва дають хороші результати при використанні в передньому відділі шийного відділу хребта.

Якщо трансплантат використовується без інструментів, ризик його зміщення або екструзії становить 1-2%. Якщо це станеться, виконується інша операція, щоб повторно вставити кістковий трансплантат, і можна використовувати інструменти (пластикування), щоб утримати його на місці.

Було описано гібридний хірургічний підхід, який включає ACDF та ендопротезування шийного диска, який, здається, є безпечною та ефективною процедурою для окремих пацієнтів з багаторівневим дегенеративним захворюванням шийного відділу диска. Передня шийна дискотомія та спондилодез із внутрішньою фіксацією (пластикування)

Покриття може бути корисним у пацієнтів, які потребують процедур на кількох рівнях, із задокументованою нестабільністю, у людей, які палять, у пацієнтів із незрощенням в анамнезі та у пацієнтів із попереднім зрощенням, суміжним із рівнем, який потрібно зрощувати. Крім того, з пластиною не потрібна скоба, що дозволяє швидше повернутися до роботи та відновити повсякденну діяльність.

#### **Задня шийна фораміотомія**

Декомпресію нервового корінця можна здійснити ззаду шляхом виконання фораміотомії. Метод замкової щілини, розроблений Сковіллом для декомпресії нервових корінців, передбачає видалення однієї або кількох геміламінів з видаленням остеофітів і фрагментів диска. Це найчастіше використовується при м'яких задньобочкових грижах міжхребцевого диска, таким чином усуваючи необхідність спондилодезу. Повідомлялося про високі показники успіху.

#### **Процедури для хворих на мієлопатію**

##### **Одно- або багаторівневий ACDF**

ACDF на одному або декількох рівнях можна виконувати при мієлопатії, коли патологія обмежена міждисковими просторами і не зачіпає тіла хребців. Хоча багаторівнева корпектомія також є варіантом у цих випадках, багаторівневі ACDF мають перевагу сегментарної фіксації та відновлення лордозу.

Jackson та ін. оцінювали 7-річні неврологічні та клінічні результати пацієнтів з багаторівневим дегенеративним захворюванням шийного відділу диска, які отримували лікування на двох суміжних рівнях TDA або ACDF і спостерігали протягом 7 років. Вони виявили, що дворівнева TDA дає кращі віддалені неврологічні результати, ніж ACDF. У групі TDA було менше неврологічних погіршень, зменшення побічних ефектів, менше подальших хірургічних процедур і зменшення болю в шиї та руках при збереженні діапазону рухів.

##### **Одно- або багаторівнева цервікальна корпектомія з спондилодезом**

Корпектомія - це видалення тіла хребця та дискових просторів з обох кінців з метою повної декомпресії спинномозкового каналу.

При множинних ділянках спондилопатичної компресії спинного мозку може бути виконана корпектомія зі струйною пластикою. При багаторівневій корпектомії для запобігання кіфотичній деформації та відновлення стабільності необхідно передне спондилодез. Передня пластина рекомендується для корпектомії та багаторівневих процедур, щоб зменшити ризик екструзії трансплантата та псевдоартрозу. Зі збільшенням тривалості зрощення збільшується частота ускладнень, пов'язаних із трансплантацією та

інструментами. У таких випадках рекомендована задня стабілізація для покращення стабільності та швидкості зрощення та зменшення ускладнень, пов'язаних із трансплантатом та інструментами.

Корпектомія є технічно більш складним хірургічним втручанням. Ризики такі ж, як і при дискотомії, але оскільки корпектомія є більш обширною процедурою, ніж дискотомія, ризики більші. Найбільш тривожним ризиком є ураження спинного мозку, що призводить до квадриплегії. Щоб зменшити цей ризик, функцію спинного мозку можна контролювати під час операції за допомогою соматосенсорних викликаних потенціалів.

Іншим ризиком є пошкодження хребетної артерії, що може спричинити інсульт.

#### **Цервікальна ламінектомія з спондилодезом або без нього**

Ламінектомія іноді необхідна, якщо пацієнти мають вроджений стеноз шийки матки або якщо хворобливий процес охоплює більше трьох рівнів або кілька непостійних рівнів. У пацієнтів з кіфозом може знадобитися передній спондилодез, щоб запобігти подальшому прогресуванню кіфотичної деформації. Якщо більша частина компресії спинного мозку відбувається ззаду, іноді можна використовувати ламінектомію.

Як і при корпектомії шийки матки, основним ризиком задньої ламінектомії шийки матки є погіршення неврологічної функції після операції. Використання інтраопераційних соматосенсорних викликаних потенціалів може зменшити цей ризик. Інші ризики включають розрив твердої оболонки, інфекцію, кровотечу, посилення болю та нестабільність у хребті.

Якщо виконується ламінектомія, рекомендується спондилодез для запобігання кіфотичному прогресуванню. Інші показання до заднього спондилодеза включають ознаки нестабільності на передопераційних динамічних рентгенограмах, невдачу переднього спондилодеза або декомпресію з двосторонньою фасетектомією. Більшість досвіду заднього спондилодезу стосується аутологічної кістки остистих відростків або гребеня клубової кістки, але використовувалася кістка алотрансплантата.

#### **Цервікальна ламінопластика**

Методика ламінопластики була розроблена японськими хірургами в основному для лікування осифікації задньої поздовжньої зв'язки. Він передбачає остеопластичне розширення хребетного каналу шляхом виконання ламінектомії з одного боку для створення «дверей». Метою цієї процедури є зменшення нестабільності після ламінектомії, про яку йшлося раніше. Незважаючи на те, що ця методика використовується нечасто, повідомлялося про успішне лікування шийного спондилолізу.

Інші процедури

#### **Шийна замкова фораміотомія**

Задньобочкова фораміотомія через замкову щілину показана при задньобочкових грижах диска з корінцевим болем. Це ефективний спосіб декомпресії бічного м'якого диска без ризику переднього доступу. Пересадка кістки не потрібна. Використання операційного мікроскопа допомагає досягти хороших результатів. Burke і Caputy описали жорсткий ендоскопічний підхід із меншим розрізом, меншим післяопераційним болем і меншою кількістю ускладнень.

Chen та інші порівняли гнучкість сегментів хребта після процедури замкової щілини з ACDF і передньої фораміотомії з дискотомією, і показали незначне збільшення рухливості при фораміотомії замкової щілини.

#### **Динамічне ендопротезування шийного імплантату**

Динамічне ендопротезування шийного імплантату - це пристрій, який використовується для досягнення передньої декомпресії без зрощення шийки матки. Друге покоління імплантатів, які представлені трьома висотами та чотирма різними моделями, використовуються з 2008 року та були в основному розроблені для подолання недоліків зрощення менш інвазивним способом і забезпечення нормального руху та збереження біомеханіки. Крім того, пристрій призводить до деяких обмежень обертання та трансляції, що запобігає подальшій дегенерації дрібних суглобів.

**Питання (тестові завдання, задачі, клінічні ситуації) для перевірки знань за темою заняття:**

1. У хворого з'явився гострий біль у попереку, парестезії в області сідниць і гомілок. Який із наведених нижче прийомів фізичного обстеження допомагає підтвердити діагноз компресії корінців поперекового нерва з радикулопатією у пацієнта?

- A. Тест «п'ята-гомілка».
- B. Позитивний рефлекс Бабінського
- +C. Маневр з підняттям прямих ніг
- D. Симптом Керніга

2. Хворий 55 років оперований з ламінектомією та медіальною фасетектомією на рівні L4-L5 з приводу грижі диска та гіпертрофії фасеткових суглобів з вогнищевим стенозом каналу. Після операції хворий скаржиться на постійний біль у місці операції, особливо під час пересування. У пацієнта немає температури та мокнучості рани. Швидкість осідання еритроцитів і рівень С-реактивного білка в межах норми. Який наступний крок у веденні цього пацієнта?

- A. Збільшити дозу анальгетика
- B. Антибіотики
- C. МРТ хребта
- +D. Динамічна рентгенографія попереково-крижового відділу хребта.

Надмірна декомпресія хребта може послабити фасеткові суглоби та міжсуглобову частину, що призведе до нестабільності. Нестабільність суглоба призводить до характерного локалізованого болю, особливо під час пересування, через подразнення нерва Льюшка. Основою діагностики нестабільності суглоба є виконання динамічних рентгенівських зображень при згинанні та розгинанні.

3. У 39-річного чоловіка спостерігаються ригідність шиї, двосторонній біль у руці, труднощі з застібанням сорочки та нестабільність. Він має силу 4+/5 у верхніх кінцівках і гіперрефлексію на біцепсах, плечо-променевого м'язі та колінній чашечці. Він також має двосторонній позитивний знак Гофмана. МРТ показано нижче. Що з перерахованого є найбільш раціональним наступним кроком у веденні хворого?

- +A. КТ хребта
- B. HLA-B27 статус
- C. Задня шийна ламінектомія
- D. Передня корпектомія та зрощення кісткового трансплантата

Клінічні та рентгенологічні ознаки пацієнта вказують на цервікальну мієлопатію внаслідок осифікованої поздовжньої зв'язки (ОПЗ). КТ хребта є найбільш раціональним наступним кроком у веденні пацієнта з такими клінічними характеристиками. КТ хребта допомагає діагностувати, а також класифікувати патерни ураження тіл хребців і дискових просторів, тим самим допомагаючи сформулювати відповідне хірургічне втручання у пацієнта. Передні або задні хірургічні доступи в лікуванні ОПЗ залежать від його підтипів, класифікованих за результатами КТ. Це також залежить від віку, неврологічного статусу, супутніх захворювань і шийного лордозу пацієнта.

4. 42-річна жінка-правша без будь-якої значної історії хвороби в минулому звертається до офісу через три дні після того, як її вдарили ззаду, коли вона керувала своїм автомобілем. Вона повідомляє, що не втрачала свідомості після аварії, і заперечує будь-які серйозні симптоми відразу після аварії. Однак через 2 дні у неї почався прогресуючий біль у шиї, що поширювався на третій палець лівої руки. Вона заперечує будь-які порушення ходи або нетримання сечі і заявляє, що не має проблем з письмом. Вона описує біль як відчуття пекучих шпильок і голок з електричним печінням. Життєво важливі показники в нормі, фізикальне обстеження виявляє гіпестезію вздовж тильної поверхні передпліччя та лівого третього пальця. Її моторне обстеження правої верхньої кінцівки та нижніх кінцівок нормальне, як і перевірка відчуття легкого дотику в кінцівках і тулубі. Її рефлекси на плечо-

променеві м'язи та колінну чашечку 2+ і симетричні. Який із рухів очікується слабким при дослідженні моторики її лівої верхньої кінцівки?

- A. Згинання зап'ястя
- B. Розгинання зап'ястя
- C. Ліктьовий згин
- +D. Розгинання ліктя

Тест описує людину, яка потрапила в незначну дорожньо-транспортну пригоду з боєм, що поширюється на руку дерматомним способом. У пацієнта спостерігається біль, що іррадіює в 3-й розряд, що, ймовірно, С7. Щоб згинання зап'ястка було порушено, потрібно було б вплинути на С8, який випромінював би до 5-го пальця. Розгинання зап'ястя в основному іннервується нервовим корінцем С6, який має дерматомний малюнок, що випромінює до 1-го пальця. У пацієнта є біль, що іррадіює в 3-й розряд, що відповідає розладу С7; таким чином слід зберегти розгинання зап'ястя. Згиначі ліктьового суглоба в основному іннервуються С6 з деякою іннервацією С5. Якщо уражений будь-який із цих нервових корінців, біль не поширюватиметься на 3-й палець. Корінцевий біль у цьому випадку описує біль, що іррадіює в 3-й розряд відповідно до корінцевої форми С7, що мало ймовірно, щоб викликати будь-яку моторну слабкість при згинанні ліктя. Клінічна віньєтка ілюструє людину з ймовірною радикулопатією С7. Біль при радикулопатії С7 зазвичай поширюється на 3-й і, можливо, 2-й розряд. Радикулопатія С7 може викликати слабкість при розгинанні ліктя, оскільки променевий нерв є гілкою С7, яка потім забезпечує іннервацію трицепса.

#### 4. Підбиття підсумків

Дегенеративні захворювання міжхребцевого диска залишаються серйозною проблемою охорони здоров'я, досі не вивченою та вирішеною достатньою мірою. Окрім стандартного консервативного та хірургічного лікування, багатообіцяючими є методики регенеративної терапії, хоча вони ще знаходяться в експериментальній фазі.

#### Основна література:

1. Нейрохірургія : підручник / [В.О. Пятикоп, І.О. Кутовий, А.В. Козаченко та ін.] ; за ред.

В.О. Пятикопа – Київ, ВСВ «Медицина», 2019 р. – 152 с.

2. Нейрохірургія : підручник / [В. І. Цимбалюк, В. В. Медведєв, М. О. Марущенко та ін.] ; за ред. акад. В. І. Цимбалюка. – 2-ге вид. допов., переробл. – Вінниця : Нова Книга, 2020. – 360 с.

3. Григорова І.А., Соколова Л.І., Герасимчук Р.Д., Сон А.С., та ін. Неврологія // Навчальний посібник за редакцією І.А. Григорової, Л. І. Соколової - 3-є видання – Київ, ВСВ «Медицина», 2020 р. – 640 с.

4. Топічна діагностика патології нервової системи. Алгоритми діагностичного пошуку. Шкробот С.І., Салій З.В., Бударна О.Ю. Укрмедкнига, 2018. – 156с.

5. Методи обстеження неврологічного хворого: навч. Посібник / за ред. Л.І.Соколової, Т.І.Ілляш. К., 2020. – 144 с.

Медицина невідкладних станів. Екстрена(швидка) медична допомога: підручник / І.С. Зозуля, В.І. Боброва, Г.Г. Рощин та інші / за ред. І.С. Зозулі. - 3-є видання, пер. та доп. - Київ. - ВСВ «Медицина», 2017. – 960с.

6. Негрич Т.І., Боженко Н.Л., Матвієнко Ю.Щ. Ішемічний інсульт: вторинна стаціонарна допомога: навч. посіб. Львів: ЛНМУ імені Данила Галицького, 2019. - 160с.

7. Handbook of Neurosurgery / Greenberg M.S. – Thieme, 2019. – 1784 p. ISBN 9781684201372

8. Neurology - Неврологія: textbook / I.A. Hryhorova, L.I. Sokolova, R.D. Herasymchuk et al.; edited by I.A. Hryhorova, L.I. Sokolova. – Kyiv : AUS Medicine Publishing, 2017. – 624p.



9. Kos N, Gradisnik L, Velnar T. A Brief Review of the Degenerative Intervertebral Disc Disease. Med Arch. 2019 Dec;73(6):421-424. doi: 10.5455/medarh.2019.73.421-424. PMID: 32082013; PMCID: PMC7007629.

10. Kang KC, Lee HS, Lee JH. Cervical Radiculopathy Focus on Characteristics and Differential Diagnosis. Asian Spine J. 2020 Dec;14(6):921-930. doi: 10.31616/asj.2020.0647. Epub 2020 Dec 22. PMID: 33373515; PMCID: PMC7788378.

#### **Додаткова література:**

1. Боженко М.І., Негрич Т.І., Боженко Н.Л., Негрич Н.О. Головний біль. Навчальний посібник.-К.: Видавничий дім Медкнига, 2019.-48с.

#### **Інформаційний ресурс**

1. Клінічні настанови та інші видання з нейрохірургії (Державна установа Інститут нейрохірургії ім. акад. А. П. Ромоданова НАМН України)  
<https://neuro.kiev.ua/uk/category/publishing-uk/>

2. Клінічні настанови з неврології. (Наказ МОЗ України N 487 від 17.08.2007)  
<https://zakon.rada.gov.ua/rada/show/v0487282-07#Text>

### *Практичне заняття № 14*

**Тема:** Функціональна і відновна нейрохірургія.

**Мета:** отримати уявлення про принципи стереотаксичних операцій та показань до їх застосування при захворюваннях головного мозку; оволодіти знаннями з загальних понять щодо принципів і показань до хірургічного лікування епілепсії, паркінсонізму, дитячого церебрального паралічу та ін.; отримати уявлення про принципи та основні види хірургічних втручань у відновній нейрохірургії.

**Основні поняття:** стереотаксична нейрохірургія, відновна нейрохірургія

**Обладнання:** навчальна кімната, меблі, устаткування:

- ПК
- Мультимедійний проектор
- Нейрохірургічний мікроскоп Mitaka MM51YOH
- Хірургічний стіл RAPSODIA WITH MODULAR TABLEWORK
- Головоутримувач DORO
- Електрохірургічний апарат BOWA ARC 400
- Ультразвуковий хірургічний аспіратор CUSA CI C7000
- Хірургічний аспіратор Dominant Flex
- Система нейромоніторингу INOMED XPERT
- Нейрохірургічний інструментарій
- Паровий стерилізатор TICHE
- Паровий стерилізатор KRONOS B23 з ROSI
- Запечатувальна машина
- Ультразвукова мийка

#### **План:**

1. Організаційні заходи (привітання, перевірка присутніх, повідомлення теми, мети заняття, мотивація здобувачів вищої освіти щодо вивчення теми).

2. Контроль опорного рівня знань (фронтальне опитування):

Контрольні питання:

- Поняття про стереотаксичну хірургію
- Значення відновної хірургії

#### **Зміст**

##### **Глибока стимуляція мозку (ГСМ)**

ГСМ – це хірургічне лікування, яке передбачає імплантацію медичного пристрою – «стимулятора мозку», який посиляє електричні імпульси до певних частин мозку.

Сфери застосування

- хвороба Паркінсона;

- епілепсія;
- есенціальний тремор;
- дистонія;
- синдром Туретта;
- хронічний біль;
- депресія;
- obsесивно-компульсивний розлад тощо.

### **Механізм дії ГСМ**

ГСМ може функціонувати через локальні та мережеві електричні та нейрохімічні ефекти стимуляції, модуляції коливальної активності, синаптичної пластичності, нейропротекції та нейрогенезу. ГСМ діє шляхом не тільки інгібування, але й збудження ланцюгів базальних гангліїв. ГСМ може інгібувати нейронні мережі в мішені. З іншого боку, це також може активувати еферентні аксони. Він може пригнічувати патологічні ритми та залучати нейронні мережі з широкими зв'язками, що призводить до сприятливих ефектів. Високочастотна стимуляція може створити глобальну гіперполяризацію клітинної мембрани, що призведе до втрати збудливості. Крім того, стимуляція може «заглушити» вихід сигналу з ненормально функціонуючої структури. Антидромні та ортодромні струми деполаризації можуть модулювати активність нейронів у місцях, віддалених від мішені стимуляції. Нарешті, порушення патологічної мережевої активності, викликане стимуляцією, може пояснити вплив ГСМ на розлади аномальних рухів. Також повідомлялося, що ГСМ створює інформаційне пошкодження в ланцюзі та може контролювати активність нейронної мережі шляхом залучення нейрохімічної модуляції, такої як регуляція дофаміну та гамма-аміномасляної кислоти (ГАМК) через глію, що індукується стимуляцією.

#### **Переваги**

- малоінвазивна процедура
- ефективність
- оборотність
- регульованість
- здатність втручатися в цілі, які не можна або не слід лікувати нейроабляційною хірургією, і надання унікальної можливості вивчати фізіологію базальних гангліїв людини

#### **Недоліки**

- вартість приладу - вартість обслуговування - підвищений ризик інфікування через наявність імплантованого обладнання

### **Процедура ГСМ**

Система ГСМ складається з електроду, який імплантується в цільову структуру мозку, таку як nucleus subthalamicus (STN), globus pallidus internus (GPi), та ventral intermediate (VIM) nucleus таламуса. Провід підключається до імплантованого генератора імпульсів (ПГ), який є джерелом живлення системи, яка зазвичай імплантується в підключичну область верхньої частини грудної клітки. Проведення та ПГ з'єднані подовжувачем, який тунельно проходить по шиї під шкірою.

Імплантація системи ГСМ проводиться в 2 етапи:

- Під час першого етапу електрод ГСМ стереотаксично імплантується в цільове ядро.
- На другому етапі електрод ГСМ підшкірно підключається до ПГ, який вставляється в “кишеню” під шкірою грудної стінки, як кардіостимулятор.

У ГСМ при хворобі Паркінсона, як і в більшості процедур стереотаксичних рухових розладів, перший етап виконується під час неспання пацієнта, щоб забезпечити моніторинг неврологічного статусу. Вранці в день процедури на голову пацієнта накладають стереотаксичну раму і проводять прицільну МРТ.

Комбінація мікроелектродного запису і макроелектродної стимуляції використовується для фізіологічного уточнення бажаної мішені. Після імплантації електрода ГСМ його прикріплюють до черепа за допомогою ковпачка з отвором.

Після імплантації електрода ГСМ виконується КТ, щоб підтвердити відсутність кровотечі в головному мозку, і МРТ, щоб підтвердити правильне розміщення електрода. Через 1-2 тижні пацієнту буде проведений другий етап операції – імплантація ІГІ під загальним наркозом.

Електрод тонкий (приблизно 1,3 мм в діаметрі) і гнучкий, тому він атравматично рухається разом з мозком. Пристрій можна запрограмувати на монополярну або біполярну стимуляцію, використовуючи будь-який із 4 контактів електродів, окремо чи в комбінації.

Після правильного відбору пацієнта та точного розташування електрода, грамотне програмування імплантованого пристрою має важливе значення для оптимізації терапії ГСМ. Приблизно через 2 тижні терапевтичні електричні параметри можна встановити за допомогою транскутанного програматора.

Основними цілями програмування є максимізація пригнічення симптомів і мінімізація несприятливих ефектів; мінімізація розрядження акумулятора є другорядною метою. Цих цілей можна досягти, дотримуючись системного, багатоетапного підходу. Можливість здійснювати монополярну або біполярну стимуляцію за допомогою будь-якого з 4 контактів електродів (або їх комбінацій) пропонує лікуючому лікарю велику терапевтичну гнучкість, дозволяючи індивідуальну стимуляцію для кожного пацієнта. Крім того, параметри стимуляції можна налаштувати в будь-який час, якщо це необхідно.

ГСМ забезпечує монополярну або біполярну електричну стимуляцію цільової області мозку. Амплітуду, частоту та ширину імпульсу стимуляції можна регулювати, щоб контролювати симптоми та мінімізувати побічні ефекти. Пацієнт може вмикати або вимикати стимулятор за допомогою контролера Access Review Therapy Controller або портативного магніту. Звичайними параметрами стимуляції є амплітуда 1–3 В, частота 135–185 Гц і тривалість імпульсу 60–120 мсек.

Було припущено, що ГСМ працює, скидаючи ненормальні схеми збудження в мозку і таким чином зменшуючи симптоми паркінсонізму. Відповідь від ГСМ настільки ж хороша, наскільки найкращий час «ввімкнення» пацієнта, за винятком тремору, який може продемонструвати більше покращення, ніж при лікуванні; однак після ГСМ кількість щоденного «ввімкненого» часу значно подовжується. ГСМ вимагає регулярного спостереження для коригування параметрів стимуляції для врахування змін симптомів через прогресування захворювання та побічних ефектів.

Традиційна операція ГСМ виконується, поки пацієнти не сплять. З удосконаленням візуалізації головного мозку з високою роздільною здатністю була розроблена інтвенційна імплантація електрода ГСМ під контролем МРТ (спляча ГСМ), за якої анатомічна перевірка мішені може бути виконана під час операції. Крім того, дослідження показало, що мікроелектродний запис і інтраопераційна МРТ є ефективними для забезпечення адекватного розміщення електродів у хірургії ГСМ. Інші досягнення включають міні-раму, стереотаксичні системи за допомогою робота (Rosa) для хірургії ГСМ та акумуляторні генератори імпульсів. В даний час розробляються спрямовані ГСМ з новою конструкцією електродів, які мають можливість керувати струмом стимуляції для кращого та конкретного націлювання, а також системи ГСМ із замкнутим контуром.

### **Мішені для ГСМ**

Імплантація відведення ГСМ у globus pallidus internus (GPi) разом із субталамічної стимуляцією використовуються для контролю основних симптомів хвороби Паркінсона (ригідності, брадикінезії, дискінезій, рідше – тремору). Дорсальна стимуляція GPi покращує акінезію, ригідність, але може призвести до погіршення дискінезій. На відміну від дорсальної стимуляції GPi, вентральна стимуляція GPi є більш ефективною для лікування дискінезій, спричинених леводопоєю, але може посилити акінезію та порушення ходи.

Палідальна стимуляція підлягає пацієнтам, які реагують на леводопа, і пацієнтам із резистентними руховими флуктуаціями, що призводять до інвалідності, і пацієнтам із дискінезією, спричиненою леводопою. Критеріями виключення є наявність значних когнітивних розладів, розладів настрою чи поведінки.

І палідальна, і субталамічна стимуляція схожі за поліпшенням моторних симптомів і за економічною ефективністю. Найкращу реакцію на зменшення кількості ліків після операції, покращення фази «вимкнення» та тремору дає субталамічна стимуляція. Бліда стимуляція є лікуванням вибору аксіальних симптомів.

Великі розміри GPi визначають більшу стимуляцію по амплітуді і ширині імпульсу, отже, виникає більш часта потреба в зміні батареї, на відміну від стимуляції субталамічного ядра. Ризик поширення ГСМ на сусідні ділянки вищий при стимуляції субталамічного ядра через малий розмір стимулюючої мішені (може призвести до погіршення когнітивних і психіатричних параметрів).

Стимуляція таламуса є процедурою вибору для відключення резистентного тремору. Імплантація здійснюється у вентральне проміжне ядро.

Стимуляція nucleus pedunculopontinus є багатообіцяючим підходом для лікування резистентного замерзання ходи та падінь, але все ще досліджується.

### **Хвороба Паркінсона (ХП)**

ХП — це інвалідизуючий хронічний нейродегенеративний розлад, який клінічно характеризується акінезією, тремором, ригідністю та постуральною нестабільністю, спричиненим головним чином дегенерацією дофамінергічних нейронів чорної субстанції. Леводопа та ряд агоністів дофаміну доступні для замісної дофамінової терапії, що призводить до ефективного полегшення рухових симптомів на ранній стадії захворювання. Однак цьому лікуванню врешті-решт заважає все більша кількість моторних ускладнень, таких як явища виснаження та раптового вимкнення, а також тривожні гіперкінези. До введення леводопи хірургічні процедури на ушкодженнях — зокрема палідотомія та таламотомія — застосовувалися як остаточне рішення для лікування рефрактерних симптомів. Результатом було покращення симптомів, але часто з ризиком незворотних і серйозних побічних ефектів, таких як дизартрія або геміпарез. Двостороннє хірургічне втручання різко збільшило кількість ускладнень і тому рідко проводилося.

ГСМ моторного ядра таламуса, вентрального проміжного ядра (VIM), була вперше використана в 1986 році для лікування рефрактерного тремору при хворобі хвороби серця. ГСМ різних ядер базальних гангліїв з тих пір перетворився на вискоелективне лікування кількох рухових розладів. При ХП ефективними та безпечними мішенями виявилися ГСМ внутрішньої блідої кулі (GPi) і субталамічного ядра (STN). Порівняно з хірургічними процедурами усунення пошкоджень, хронічний ГСМ, який використовується зі стандартними параметрами стимуляції для ХП, не призводить до пошкодження тканини або призводить до мінімального пошкодження тканин і, отже, є значною мірою оборотним. Крім того, на відміну від ураження, двосторонню ГСМ можна запровадити без значного збільшення побічних ефектів. Можливе коригування параметрів стимуляції після операції та в процесі захворювання. У різних рандомізованих контрольованих дослідженнях ГСМ

продемонстрував кращий функціональний результат із меншою кількістю побічних ефектів і, отже, майже повністю замінив хірургічне втручання в промислово розвинених країнах. Однак через економічні обмеження в окремих країнах ураження все ще може бути єдиним варіантом.

### **Епілепсія**

Епілепсія є поширеним неврологічним розладом, яким страждає від 0,5% до 1% населення. Понад 30% усіх пацієнтів з епілепсією страждають від неконтрольованих судом або мають неприйнятні побічні ефекти, пов'язані з прийомом ліків. Для пацієнтів із рефрактерними нападами доступні альтернативні варіанти лікування. Додавання нещодавно розроблених протиепілептичних препаратів до схеми лікування може призвести до позбавлення від судом у цій групі населення. Проте ймовірність позбутися судом за

допомогою цієї стратегії обмежена і становить приблизно 6% у порівнянні з плацебо. Хірургічне втручання з приводу епілепсії призводить до тривалого позбавлення від нападів приблизно у 58%-65% кандидатів на хірургічне втручання. Для решти залишається кілька варіантів, і нейростимуляція може стати альтернативним лікуванням.

Як екстракраніальна (стимуляція блукаючого нерва), так і внутрішньочерепна (ГСМ) і кортикальна (неокортекс і кора мозочка) нейростимуляція використовуються для лікування епілепсії. Внутрішньочерепна стимуляція — це пряме застосування електричного струму до структур центральної нервової системи за допомогою імплантованих (ГСМ) або субдуральних (кортикальна стимуляція) електродів, підключених до імплантованого генератора імпульсів.

Точний механізм дії ГСМ ще потребує з'ясування. Було запропоновано декілька механізмів дії. При безперервному застосуванні струму через електроди цільові структури мозку можуть бути (функціонально) пригнічені. Це робиться оборотним способом, оскільки стимуляцію можна припинити в будь-який час. Ефект гальмування залежить від цільових структур, тобто від розташування імплантованих електродів у мозку. Стимуляція електродів, розміщених у зоні виникнення епілепсії (наприклад, в гіпокампі), може призвести до «локального» гальмування гіперзбудливої області та придушення нападів. Стимуляція електродів, розміщених у ключових структурах, відповідальних за поширення судом (наприклад, у таламусі), може додатково призводити до придушення поширення судом на основі зв'язків між зоною стимуляції та іншими частинами центральної нервової системи. Це може стати ймовірною гіпотезою, коли задіяні ключові структури в епілептогенних мережах.

**Питання (тестові завдання, задачі, клінічні ситуації) для перевірки знань за темою заняття:**

1. Що з наведеного НЕ є компонентом обладнання ГСМ?

- A. Ведучий
- B. Імплантований генератор імпульсів
- C. Розширення
- + D. Циркулятор

2. 60-річний чоловік звернувся до клініки із загостренням тремору. У хворого діагностовано есенціальний тремор. Пацієнт дотримувався своїх ліків, однак він заперечує будь-яке розрешення симптомів. Після вичерпання безлічі фармакологічних варіантів клініцист пропонує ГСМ. На яку структуру слід орієнтуватися при виконанні ГСМ для лікування есенціального тремору?

- + A. Вентральний проміжний таламус
- B. Мозолисте тіло
- C. Nucleus tractus solitarius
- D. Lamina terminalis

3. Пацієнт віком 65 років з хворобою Паркінсона в анамнезі звернувся до клініки з приводу посилення моторних симптомів. Пацієнт вичерпав варіанти лікування, і тепер він вимагає DBS. Який механізм може допомогти лікувати симптоматику хвороби Паркінсона?

- + A. Стимуляція субталамічного ядра
- B. Стимуляція склепінь
- C. Стимуляція задньої поясної звивини
- D. Стимуляція вентрально-латеральної префронтальної кори

4. Підбиття підсумків

**Основна література:**

1. Нейрохірургія : підручник / [В.О. Пятикоп, І.О. Кутовий, А.В. Козаченко та ін.] ; за ред.

В.О. Пятикопа – Київ, ВСВ «Медицина», 2019 р. – 152 с.

2. Нейрохірургія : підручник / [В. І. Цимбалюк, В. В. Медведєв, М. О. Марущенко та ін.] ; за ред. акад. В. І. Цимбалюка. – 2-ге вид. допов., переробл. – Вінниця : Нова Книга, 2020. – 360 с.

3. Григорова І.А., Соколова Л.І., Герасимчук Р.Д., Сон А.С., та ін. Неврологія // Навчальний посібник за редакцією І.А. Григорової, Л. І. Соколової - 3-є видання – Київ, ВСВ «Медицина», 2020 р. – 640 с.

4. Топічна діагностика патології нервової системи. Алгоритми діагностичного пошуку. Шкробот С.І., Салій З.В., Бударна О.Ю. Укрмедкнига, 2018. – 156с.

5. Методи обстеження неврологічного хворого: навч. Посібник / за ред. Л.І.Соколової, Т.І.Ілляш. К., 2020. – 144 с.

Медицина невідкладних станів. Екстрена(швидка) медична допомога: підручник / І.С. Зозуля, В.І. Боброва, Г.Г. Рощин та інші / за ред. І.С. Зозулі. - 3-є видання, пер. та доп. - Київ. - ВСВ «Медицина», 2017. – 960с.

6. Негрич Т.І., Боженко Н.Л., Матвієнко Ю.Щ. Ішемічний інсульт: вторинна стаціонарна допомога: навч. посіб. Львів: ЛНМУ імені Данила Галицького, 2019. - 160с.

7. Handbook of Neurosurgery / Greenberg M.S. – Thieme, 2019. – 1784 p. ISBN 9781684201372

8. Neurology - Неврологія: textbook / I.A. Hryhorova, L.I. Sokolova, R.D. Herasymchuk et al.; edited by I.A. Hryhorova, L.I. Sokolova. – Kyiv : AUS Medicine Publishing, 2017. – 624p.

9. Kos N, Gradisnik L, Velnar T. A Brief Review of the Degenerative Intervertebral Disc Disease. Med Arch. 2019 Dec;73(6):421-424. doi: 10.5455/medarh.2019.73.421-424. PMID: 32082013; PMCID: PMC7007629.

10.Kang KC, Lee HS, Lee JH. Cervical Radiculopathy Focus on Characteristics and Differential Diagnosis. Asian Spine J. 2020 Dec;14(6):921-930. doi: 10.31616/asj.2020.0647. Epub 2020 Dec 22. PMID: 33373515; PMCID: PMC7788378.

#### **Додаткова література:**

1. Боженко М.І.,Негрич Т.І.,Боженко Н.Л.,Негрич Н.О. Головний біль. Навчальний посібник.-К.: Видавничий дім Медкнига, 2019.-48с.

#### **Інформаційний ресурс**

1. Клінічні настанови та інші видання з нейрохірургії (Державна установа Інститут нейрохірургії ім. акад. А. П. Ромоданова НАМН України) <https://neuro.kiev.ua/uk/category/publishing-uk/>

2. Клінічні настанови з неврології. (Наказ МОЗ України N 487 від 17.08.2007) <https://zakon.rada.gov.ua/rada/show/v0487282-07#Text>

#### *Практичне заняття № 15*

**Тема:** Хірургічне лікування больових синдромів.

**Мета:** отримати уявлення щодо показань до хірургічного лікування больових синдромів та методики виконання

**Основні поняття:** невроліз, радіочастотна нейротомія, нейромодуляція

**Обладнання:** навчальна кімната, меблі, устаткування:

- ПК
- Мультимедійний проектор
- Нейрохірургічний мікроскоп Mitaka MM51YOH
- Хірургічний стіл RAPSODIA WITH MODULAR TABLEWORK
- Головоутримувач DORO
- Електрохірургічний апарат BOWA ARC 400
- Ультразвуковий хірургічний аспіратор CUSA CI C7000
- Хірургічний аспіратор Dominant Flex
- Система нейромоніторингу INOMED XPERT
- Нейрохірургічний інструментарій
- Паровий стерилізатор TICHE

- Паровий стерилізатор KRONOS B23 з ROSI
- Запечатувальна машина
- Ультразвукова мийка

#### **План:**

1. Організаційні заходи (привітання, перевірка присутніх, повідомлення теми, мети заняття, мотивація здобувачів вищої освіти щодо вивчення теми).

2. Контроль опорного рівня знань (фронтальне опитування):

Контрольні питання:

- Анатомія та фізіологія периферичної нервової системи та спинного мозку
- Ноцицептивна система

#### **Зміст**

Для деяких пацієнтів із хронічним болем, які не отримують задовільного знеболювання за допомогою звичайних підходів першої лінії, інтервенційна терапія може забезпечити безпечний та ефективний варіант. Інтервенційна терапія інвазивних до групи інвазивних анагетичних методів, включаючи ін'єкції, абляції, інфузійну терапію, нейромодуляцію та деякі мінімально інвазивні хірургічні методи.

#### **Блокада симпатичних нервів та невроліз**

Блокаду симпатичної нервової системи можна розглядати, коли біль потенційно опосередковується або посилюється аномальною симпатичною активністю, яка, як вважають, пов'язана зі спільними шляхами між нервами, що передають сигнал болю, та вегетативними волокнами. Симптоми можуть бути розсіяними та здаватися непропорційними до болю, очікуваного на основі нормальної соматичної анатомії (наприклад, звичайний дерматомний малюнок або розподіл).

#### **Анатомія**

Симпатичні аксони виходять зі своїх ядер у спинному мозку на рівнях T1–L2 або L3 і продовжують утворювати паравертебральні або превертебральні ганглії. Паравертебральні ганглії складають симпатичний стовбур уздовж хребетного стовпа і з'єднуються на рівні куприка, утворюючи непарний ганглії. Превертебральні ганглії існують у преаортальному чревному, верхньому брижовому та нижньому брижовому сплетеннях. Через симпатичні ганглії проходять як еферентні симпатичні волокна, так і аференти від внутрішніх органів.

У шийному та поперековому відділах симпатичні ганглії та сплетення відокремлені від соматичних нервів, тому симпатичні блоки можуть досягати аналгезії без блокування соматичних сенсорів. Це не так у грудній частині, де ін'єкції поблизу паравертебрального ланцюга менш поширені та мають підвищений ризик через близькість соматичних нервів, нейроаксiальних структур і плеври.

#### **Нейролітичні процедури**

Нейролітичні процедури викликають аналгезію шляхом руйнування аферентних нервових шляхів або симпатичних гангліїв, які беруть участь у передачі болю.

#### **Механізм.**

Для нейролітичних процедур нервову тканину можна зруйнувати теплом (теплова радіочастота) або введенням нейролітичних речовин (вода, гіпертонічний розчин, гліцерин, фенол або спирт). Усі нейролітичні методи певною мірою призводять до валлерівської дегенерації (тобто дегенерації аксона нерва дистально від деструктивного ураження). Однак, якщо аксолема неушкоджена, відбувається регенерація нерва, що призводить до повернення чутливості приблизно через три-шість місяців.

Вибір методики:

- Термічна абляція пов'язана з меншим ризиком ускладнень, ніж хімічна абляція, але часто забезпечує менш стійкі переваги під час регенерації нервів.

- Хімічний невроліз спиртом або фенолом зневоднює нервову тканину та спричиняє некроз і демієлінізацію на додаток до валлерівської дегенерації, так що ефекти тривають

довше. Ці агенти частіше використовуються для догляду за померлими, оскільки існує підвищений ризик болю при деаферентації.

**Показання** — як соматичні, так і симпатичні нейролітичні блоки та процедури можуть проводитися при різних станах. Нейролітичні блоки слід розглядати лише тоді, коли більш консервативна терапія не принесла результатів.

Невроліз найчастіше проводять для онкологічних пацієнтів із пізньою стадією захворювання або для тих, хто страждає від нестерпного болю, який не реагує на більш консервативну терапію.

**Радіочастотну нейротомію (РЧН)** і хімічний невроліз також виконували для хронічного неонкологічного болю, включаючи біль у фасеткових суглобах (нейроліз медіальної гілки), хронічний біль у плечах, колінах і стегнах і невралгію трійчастого нерва.

**Радіочастотна нейротомія** (радіочастотна абляція) — використовує радіохвилі для нагрівання невеликої ділянки нервової тканини для її руйнування. Один тип пристрою (охолоджувана радіочастота), який використовується для медіальної гілки РЧН, пропускає прохолодну воду через зонд і створює більший ушкодження, ніж звичайний РЧН.

Протипоказання — радіочастотні процедури протипоказані пацієнтам з інфекцією в місці ін'єкції або загальною інфекцією. Відносні протипоказання включають переломи, пухлини/утворення/апарат, радикулопатію, інфекцію та коагулопатію.

Ризик серйозної кровотечі залежить від структури-мішені. Як приклад, РЧН шийної медіальної гілки вважається процедурою середнього ризику, а РЧН поперекової медіальної гілки вважається процедурою з низьким ризиком. Більшість процедур РЧН на периферичних нервах вважаються низьким ризиком.

#### **Показання.**

Найпоширенішими показаннями для РЧН є аксіальний біль у шиї або спині, коли фасеткові суглоби були ідентифіковані як етіологія болю (наприклад, некорінцевий аксіальний біль у хребті з можливою параспинальною болючістю в місці розташування фасеткових суглобів). Інші показання включають біль у колінному, тазостегновому або крижово-клубовому суглобах, який може бути наслідком таких дегенеративних змін, як остеоартрит. Мішенями для колінного, тазостегнового та крижово-клубового суглобів, відповідно, є колінчасті суглобові нерви коліна, суглобові гілки стегнового та запирального нервів у стегні та крижові латеральні гілки нервів для крижово-клубового суглоба. Оскільки видалені нерви можуть регенерувати, пацієнт, який відповів на попередню абляцію, може мати право на повторну абляцію/нейротомію тих самих цілей пізніше.

#### **Нейромодуляція**

Нейромодуляція в контексті лікування болю стосується застосування електричної стимуляції до нервів для зміни (модуляції) сигналізації болю. Нейромодуляція все частіше використовується для лікування болю, а технологія нейромодуляції швидко розвивається.

#### **Стимуляція спинного мозку.**

Стимуляція спинного мозку (ССМ) — це техніка нейромодуляції, яка використовується для лікування невропатичного та симпатично опосередкованого хронічного болю. ССМ передбачає черезшкірну або хірургічну імплантацію електродів в епідуральний простір, що живиться від імплантованого генератора імпульсів (батарей).

#### **Стимуляція дорзального корінцевого ганглія**

Стимуляція дорзального корінцевого ганглія (СДКГ) включає введення проводів через епідуральний простір у міжхребцеві отвори, де корінці спинномозкових нервів і СДКГ виходять із нервової системи. СДКГ — це сукупність сенсорних клітинних тіл, що знаходяться в епідуральному просторі, оточених мінімальною кількістю спинномозкової рідини. Таким чином, для стимуляції потрібен дуже низький електричний струм, нижчий, ніж струм, необхідний для стимуляції спинного мозку.

#### **Показання до стимуляторів**

Стимуляція ДКГ використовується для фокальних невропатичних больових синдромів, з найбільш переконливими доказами користі для комплексного регіонального



больового синдрому нижніх кінцівок і обмеженими доказами для використання при діабетичній та інших периферичних нейропатіях.

**Питання (тестові завдання, задачі, клінічні ситуації) для перевірки знань за темою заняття:**

1. Яка хірургічна процедура передбачає видалення або руйнування частини нерва для полегшення хронічного болю?

- а) **Нейректомія**
- б) Невроліз
- в) Нейрорафія
- г) Нейростимуляція

2. Який основний механізм дії ураження задніх корінців при хірургічному лікуванні хронічного болю?

- а) Видалення пухлини спинного мозку
- б) **Переривання больових сигналів у спинному мозку**
- в) Стимуляція чутливих нервів
- г) Відновлення пошкоджених нервових корінців

3. Яка нейрохірургічна процедура передбачає імплантацію електродів у центральну нервову систему для модуляції больових сигналів?

- а) Ризотомія
- б) Кордотомія
- в) **Глибока стимуляція мозку (DBS)**
- г) Симпатекомія

4. Яка мета черезшкірної кордотомії при лікуванні хронічного болю?

- а) порушити больові сигнали в периферичних нервах
- б) **Порізати або пошкодити волокна спинно-таламічного тракту**
- в) Для стимуляції чутливих нервів у спинному мозку
- г) Для видалення пухлин спинного мозку

4. Підбиття підсумків

**Основна література:**

1. Нейрохірургія : підручник / [В.О. Пятикоп, І.О. Кутовий, А.В. Козаченко та ін.] ; за ред.

В.О. Пятикопа – Київ, ВСВ «Медицина», 2019 р. – 152 с.

2. Нейрохірургія : підручник / [В. І. Цимбалюк, В. В. Медведєв, М. О. Марущенко та ін.] ; за ред. акад. В. І. Цимбалюка. – 2-ге вид. допов., переробл. – Вінниця : Нова Книга, 2020. – 360 с.

3. Григорова І.А., Соколова Л.І., Герасимчук Р.Д., Сон А.С., та ін. Неврологія // Навчальний посібник за редакцією І.А. Григорової, Л. І. Соколової - 3-є видання – Київ, ВСВ «Медицина», 2020 р. – 640 с.

4. Топічна діагностика патології нервової системи. Алгоритми діагностичного пошуку. Шкробот С.І., Салій З.В., Бударна О.Ю. Укрмедкнига, 2018. – 156с.

5. Методи обстеження неврологічного хворого: навч. Посібник / за ред. Л.І.Соколової, Т.І.Ілляш. К., 2020. – 144 с.

Медицина невідкладних станів. Екстрена(швидка) медична допомога: підручник / І.С. Зозуля, В.І. Боброва, Г.Г. Роцин та інші / за ред. І.С. Зозулі. - 3-є видання, пер. та доп. - Київ. - ВСВ «Медицина», 2017. – 960с.

6. Негрич Т.І., Боженко Н.Л., Матвієнко Ю.Щ. Ішемічний інсульт: вторинна стаціонарна допомога: навч. посіб. Львів: ЛНМУ імені Данила Галицького, 2019. - 160с.

7. Handbook of Neurosurgery / Greenberg M.S. – Thieme, 2019. – 1784 p. ISBN 9781684201372

8. Neurology - Неврологія: textbook / I.A. Hryhorova, L.I. Sokolova, R.D. Herasymchuk et al.; edited by I.A. Hryhorova, L.I. Sokolova. – Kyiv : AUS Medicine Publishing, 2017. – 624p.

9. Kos N, Gradisnik L, Velnar T. A Brief Review of the Degenerative Intervertebral Disc Disease. Med Arch. 2019 Dec;73(6):421-424. doi: 10.5455/medarh.2019.73.421-424. PMID: 32082013; PMCID: PMC7007629.

10. Kang KC, Lee HS, Lee JH. Cervical Radiculopathy Focus on Characteristics and Differential Diagnosis. Asian Spine J. 2020 Dec;14(6):921-930. doi: 10.31616/asj.2020.0647. Epub 2020 Dec 22. PMID: 33373515; PMCID: PMC7788378.

**Додаткова література:**

1. Боженко М.І., Негрич Т.І., Боженко Н.Л., Негрич Н.О. Головний біль. Навчальний посібник.-К.: Видавничий дім Медкнига, 2019.-48с.

**Інформаційний ресурс**

1. Клінічні настанови та інші видання з нейрохірургії (Державна установа Інститут нейрохірургії ім. акад. А. П. Ромоданова НАМН України)  
<https://neuro.kiev.ua/uk/category/publishing-uk/>

2. Клінічні настанови з неврології. (Наказ МОЗ України N 487 від 17.08.2007)  
<https://zakon.rada.gov.ua/rada/show/v0487282-07#Text>