

МІНІСТЕРСТВО ОХОРОНИ ЗДОРОВ'Я УКРАЇНИ
ОДЕСЬКИЙ НАЦІОНАЛЬНИЙ МЕДИЧНИЙ УНІВЕРСИТЕТ

Факультет Медичний №1

Кафедра Гістології, цитології, ембріології та патологічної морфології
з курсом судової медицини

ЗАТВЕРДЖУЮ
Проректор з науково-педагогічної роботи
Едуард БУРЯЧКІВСЬКИЙ
«07» 09 2024 р.



**МЕТОДИЧНА РОЗРОБКА
ДО ЛЕКЦІЙ
З ПАТОМОРФОЛОГІЇ**


Факультет, курс Стоматологічний, II — III-й

Навчальна дисципліна “Патоморфологія”
(назва навчальної дисципліни)

Затверджено:

Засіданням кафедри гістології, цитології, ембріології та патологічної
морфології з курсом судової медицини
Одеського національного медичного університету

Протокол № 1 від “26” 08 2024 р.

Завідувач кафедри  (Варвара СИТНІКОВА)
(підпис) (Ім'я, прізвище)

Розробники:

Сишкіова В.О., д.мед.н., професор;

Литвиненко М.В., к.мед.н., доцент;

Бурячківський Є.С., к.мед.н., доцент;

Олійник Н.М., к.мед.н., доцент;

Нарбутова Т. Є., к.мед.н., доцент;

Артьомов О.В., к.мед.н., доцент;

Савенко Т.О., асистент.

Лекція № 1

Тема: Предмет і завдання патоморфології. Основні етапи розвитку патологічної анатомії. Методи патологоанатомічної діагностики. Клітинні дистрофії: галіново-краплинна, гідропічна, рогова, жирова. Патоморфологія накопичення складних білків (гіаліноз) та ліпідів. Патоморфологія кумуляції продуктів порушеного метаболізму. Розлади обміну заліза й метаболізму гемоглобіногенних пігментів. Патоморфологічні прояви порушення утворення меланіну, обміну нуклеопротейдів та міді. Звапніння (кальциноз) тканин. Утворення каменів.

Актуальність теми: В цій темі ми будемо розглядати завдання патоморфології. Основні етапи розвитку патологічної анатомії. Методи патологоанатомічної діагностики. Клітинні дистрофії: галіново-краплинна, гідропічна, рогова, жирова. Патоморфологія накопичення складних білків (гіаліноз) та ліпідів. Патоморфологія кумуляції продуктів порушеного метаболізму. Розлади обміну заліза й метаболізму гемоглобіногенних пігментів. Патоморфологічні прояви порушення утворення меланіну, обміну нуклеопротейдів та міді. Звапніння (кальциноз) тканин. Утворення каменів

Мета: Ознайомитись з предметом «Патоморфологія», вивчити поняття, види, класифікації дистрофій, паренхіматозних ліпідозів, паренхіматозних вуглеводних дистрофій, мезенхімальних дистрофій, Мезенхімальних диспротейнозів, Стромально-судинних ліпідозів, Мезенхімальних вуглеводних дистрофій, Змішаних дистрофій, Порушення обміну протейногенних (тирозиногенних) пігментів, Порушення обміну ліпідогенних пігментів, Порушення обміну нуклеопротейдів, мінеральні дистрофії, причини виникнення та утворення каміння.

Основні поняття: Патоморфологія, мікроскопія, біопсія, розтин, електронна мікроскопія; фарбування за ван Гізоном, Судан 3, гемотоксілінеозин, толуїдиновий синій. Дистрофії: внутрішньоклітинна, стромальносудинна, змішана, спадкова, набутий, білковий, вуглеводний, жировий, пігментний, мінеральний; гусяча печінка, тигрове серце, гіалін та його види, гіаліноз та його види, амілоїд, амілоїдоз та його види, ожиріння та його види, глазурована селезінка, сальна селезінка, сагова селезінка, просте ожиріння серця, велика біла нирка, сальна нирка, ліпоматоз, меланоз, кальцифікація та її види, каменеутворення (каменна хвороба та її види: нефролітіаз, сечокам'яна хвороба, сіалолітіаз, жовчнокам'яна хвороба ...) гемоглобіногенні пігменти, жовтяниця та її види, гемосидероз та його види;

План і організаційна структура лекції:

Привітання, перевірка присутніх, повідомлення теми, мети заняття, мотивація здобувачів вищої освіти щодо вивчення теми.

Зміст лекційного матеріалу (текст лекції):

Відмітною особливістю патологічної анатомії є клініко-анатомічний напрям, вивчення структурних особливостей хвороби відбувається в тісному зв'язку з її клінічними проявами.

Вивчення структурних особливостей хвороби здійснюється на різних рівнях: 1) організменому, 2) системному, 3) органному, 4) тканинному, 5) клітинному, 6) субклітинному, 7) молекулярному.

Патоморфологія встановлює морфогенез хвороби і визначає ті фази, коли за допомогою лікувальних заходів є можливим припинити перебіг хвороби і досягти повного або часткового одужання. Патоморфологія досліджує різні відхилення від звичного перебігу хвороби, які виникають в ході її розвитку ті або інші ускладнення, а також детально вивчає вихід хвороби і її можливі наслідки для організму людини.

Зміна клініко-морфологічної картини хвороби під впливом лікарських препаратів або зміни життя людей носить назву патоморфоза.

Поняття «патоморфоз» має широке і вузьке тлумачення. У широкому тлумаченні, патоморфоз відображає зміни в структурі захворюваності і летальності, тобто зміни в загальній панорамі хвороб. Вони пов'язані з масовими профілактичними і лікувальними заходами, змінами навколишнього середовища людини і умов життя населення розвинених країн, індустріалізацією виробництва, зростанням професійних шкідливостей і т.д. Таким чином, патоморфоз як поняття, що відображає зміни в структурі захворюваності і летальності, визначається перш за все розвиток людського суспільства і завоювання цивілізованого світу.

У вузькому розумінні патоморфоз – це стійкі і істотні клініко-морфологічні зміни певного захворювання, нозології. Саме у цьому значенні поняття патоморфоз було введено в медицину і найчастіше вживається.

Патоморфоз, як зміна певного захворювання, прийнято ділити на природний, або спонтанний, пов'язаний зі змінами умов життя і конституції людини, і індукований, або терапевтичний, що виникає в наслідок застосування медикаментозних препаратів. Найчастіше провести межу між лікарським і індукованим патоморфозом украй важко.

Патоморфологія одержує матеріал про структурні порушення при хворобах за допомогою розтину трупів, вивчення хірургічного матеріалу, біопсії і експерименту.

ДИСТРОФІЯ

Дистрофія – складний патологічний процес, в основі якого лежить порушення клітинного метаболізму, що веде до структурних порушень.

Морфогенетичні механізми дистрофії: інфільтрація – надмірне проникнення речовин з крові і лімфи в клітини або міжклітинну речовину; декомпозиція – розпад ультраструктур клітин і міжклітинної речовини; трансформація – утворення продуктів одного виду обміну із загальних початкових продуктів; спотворений синтез – синтез в клітинах або тканинах речовин, що не зустрічаються в нормі.

1. Класифікація дистрофій
2. Залежно від переважання морфологічних змін в спеціалізованих клітинах або стромі і судинах: а) паренхіматозні, б) стромально-судинні, в) змішані.
3. Залежно від виду порушеного обміну: а) білкові (діспротеїнози), б) жирові (ліпідози), в) вуглеводні, г) мінеральні.
4. Залежно від поширеності процесу: а) місцеві, б) загальні.
5. Залежно від походження: а) набуті, б) спадкові.
6. Паренхіматозні дистрофії
7. При паренхіматозних дистрофіях виникають порушення обміну високоспеціалізованих у функціональному відношенні клітин паренхіматозних органів – серця, нирок, печінки.
8. В основі розвитку паренхіматозних дистрофій лежать набуті або спадкові ферментопатії.
9. Зі спадковими ферментопатіями пов'язана велика група хвороб накопичення, або тезауризозів. Паренхіматозні диспротеїнози
10. Гіаліново-крапельна дистрофія характеризується злиттям дрібних білкових зерен в крупні гіаліноподібні маси, що заповнюють тіло клітини. Ця дистрофія частіше за все буває у нирках, рідше – в печінці і міокарді. Макроскопічно зміни в органах не визначаються. Розвиток гіаліново-крапельної дистрофії пов'язаний з інфекційними і неінфекційними захворюваннями.
11. Вихід несприятливий. Процес є незворотнім і спричиняє некроз клітин.
12. Функціональне значення дуже велике – відбувається різке зниження функції органа.
13. Гідропічна (вакуольна) дистрофія характеризується появою в клітині вакуоль, заповнених цитоплазматичною рідиною. Ядро зсувається на периферію, інколи вакуолізується або зморщується.

Зустрічається в епітеліальних клітинах (шкіра, печінка, нирки), м'язі серця, нервових клітинах.

Зовнішній вигляд органів і тканин при гідропічній дистрофії практично не змінюється. Мікроскопічно визначається збільшення клітин в обсязі, цитоплазма заповнена вакуолями.

Причини: інфекційні і інфекційно-токсичні дії, гіпопротеїнемія і порушення водноелектролітного балансу.

Вихід несприятливий, оскільки вона нерідко переходить в балонну дистрофію, яка завершується коліквацийним некрозом клітин.

Рогова дистрофія (патологічне ороговіння) характеризується надмірним утворенням рогової речовини в зроговілому епітелії або утворенням рогової речовини там, де в нормі її не буває (лейкоплакія). Процес може бути місцевим і загальним.

Причини: порушення розвитку шкіри, хронічне запалення, вірусні інфекції, авітамінози.

Вихід визначається ступенем дистрофії, поширеністю і тривалістю процесу.

Прикладом спадкової дистрофії, пов'язаної зі спадковим порушенням метаболізму амінокислот є цистіноз, тірозіноз, фенілкетонурія.

Паренхіматозні ліпідози.

Порушення обміну цитоплазматичних ліпідів, спостерігається в клітинах печінки, міокарду, нирок, в ендотелії судин і ретикулярних клітинах.

Механізми розвитку жирової дистрофії: жирова декомпозиція, жирова інфільтрація, жирова трансформація.

При жировій декомпозиції руйнуються ліпопротеїдні комплекси, жир, що звільнився, у вигляді пілоподібних частинок накопичується в цитоплазмі клітин (пілоподібне ожиріння м'язових волокон серця). При жировій інфільтрації жир частіше за все надходить до клітин в надмірній кількості і накопичується у вигляді дрібних, азгодом більших крапель (печінка, нирки). При жировій трансформації жир утворюється з вуглеводів і білків клітини, і накопичується в цитоплазмі у вигляді крапель (печінка).

Зовнішній вигляд органів – невелике збільшення розмірів, колір жовтий або жовтокоричневий, в'яла консистенція.

Причини жирової дистрофії різноманітні: кисневе голодування (хвороби серця, легенів, анемії, алкоголізм), інтоксикація (гострі і хронічні інфекційні хвороби, отруєння хлороформом, фосфором, миш'яком, чотирьоххлористим вуглецем), авітамінози, білкове голодування.

Функціональне значення жирової дистрофії дуже велике. Діяльність органів різко знижується, а у низці випадків і випадає.

Вихід жирової дистрофії залежить від її ступеня. Вона може бути зворотною або закінчитися некрозом.

До системних ліпідозів спадкового характеру відносяться хвороба Гоше (цереброзідліпідоз), хвороба Німана Піка (сфінгомієлінліпідоз) і ін.

Паренхіматозні вуглеводні дистрофії.

Спостерігаються при розладі нейро-ендокринної регуляції обміну вуглеводів (цукровий діабет, глікогенози).

При цукровому діабеті клітини печінки, скелетної мускулатури втрачають глікоген, а епітелій ниркових каналців накопичує глікоген шляхом резорбції та інфільтрації. При глікогенозах спостерігається відкладення глікогену в клітинах печінки, серця, нирок, скелетних м'язів.

До спадкових глікогенозів відносяться хвороби Гірке, Помпе, Мак[?] Ардля, Герса і ін.

Стромально-судинні (мезенхімальні) дистрофії

Мезенхімальні дистрофії розвиваються внаслідок порушення обміну речовин у сполучній тканині, які верифікуються у стромі органів і стінках судин. Залежно від виду порушеного обміну їх поділяють на білкові, жирові і вуглеводні.

До мезенхімальних диспротеїнозів відносять мукоїдне набрякання, фібриноїдне набрякання, гіаліноз, амілоїдоз.

Дуже часто мукоїдне, фібриноїдне набухання і гіаліноз є послідовними стадіями дезорганізації сполучної тканини, в основі якої лежить накопичення продуктів плазми крові в основній речовині в результаті підвищення судинно-тканинної проникності (плазморрагії), деструкція елементів сполучної тканини і утворення білкових (білковополісахарідних) комплексів. Амілоїдоз відрізняється від цих процесів тим, що до складу білково-полісахарідних комплексів, що утворюються, входить фібрілярний білок, який не зустрічається в нормі, який синтезується клітинами – амілоїдобластами.

Мезенхімальні диспротеїнози

Мукоїдне набрякання. В основі міксоматозного набряку лежить накопичення і перерозподіл в інтерстиціальній тканині гідрофільних глікозаміногліканов, з чим пов'язано її подальше просягнення білками і глікопротеїдами плазми крові. Виникає набрякання основної речовини і колагенових волокон сполучної тканини, що і визначає суть процесу. Мукоїдне набрякання достатньо добре вивчене при колагенових хворобах. Макроскопічні зміни в органах відсутні.

При ультраструктурному дослідженні в ділянках мукоїдного набрякання сполучної тканини серця, при ревматизмі, постійно знаходять розширення простору між колагеновими волокнами. В основній речовині знаходять зернистий преципітат, що нагадує преципітат плазми крові. У волокнах спостерігається розволокніння колагенових фібріл. Поширеність розволокніння колагенових мікрофібріл корельована з вираженістю метахромазії осередків мукоїдного набрякання.

Виходом може бути повне відновлення або перехід у фібриноїдне набрякання.

Фібриноїдне набрякання – є проявом глибокої дезорганізації сполучної тканини. В основі цього процесу лежить пошкодження колагенових волокон і надбанням ними властивостей фібрину. Так з'явилося поняття про фібриноїд - речовину, яка виникає при фібриноїдному набряканні сполучної тканини і відрізняється за тінкторіальними властивостями.

Гістохімічно при різних захворюваннях фібриноїд різних.

Так, при ревматичних захворюваннях утворення фібриноїда пов'язане головним чином з імунокомплексним пошкодженням сполучної тканини з подальшою адсорбцією фібрину. Це фібриноїд імунних комплексів, «фібриноїдних деструкцій». Фібриноїд імунних комплексів виникає і при алергічному запаленні – феномені Артюса, який є проявом реакції гіперчутливості негайної дії.

При захворюваннях судин ангіоневротичного (гіпертонічна хвороба) і плазморрагічного (атеросклероз) генеза, як і при коагулопатіях (феномен Санареллі–Шварцмана), в побудові фібриноїда провідна роль належить інсудації білків плазми, зокрема фібриногена. Завдяки цьому при нирковій гіпертонії і атеросклерозі фібриноїд ідентичний фібрину.

В наслідок фібриноїдних змін розвивається некроз з заміщенням осередка деструкції сполучною тканиною (склероз) або гіаліноз.

Гіаліноз –є таким видом мезенхімальної білкової дистрофії, для якого характерне утворення в тканині однорідних напівпрозорих щільних мас, що нагадують гіаліновий хрящ. Гіаліноз об'єднує різні процеси за походженням, механізмом розвитку та біологічній суті. Ведучим в його розвитку є деструкція волокнистих структур і підвищення судинно-тканинної проникності (плазморрагія), у зв'язку з дисциркуляторними, обмінними і імунопатологічними процесами. З плазморрагією пов'язані просочення тканини білками плазми і адсорбція їх на змінених волокнистих структурах з подальшою преципітацією і утворенням білка гіаліна. Гіаліноз може мати загальний або місцевий характер і виявлятися як у фізіологічних, так і в патологічних умовах. Розрізняють гіаліноз судин і гіаліноз власне сполучної тканини, хоча патогенетичні механізми цих видів гіаліноза загальні.

Гіаліноз судин. Гіалінозу піддаються переважно дрібні артерії або артеріоли. Йому передують пошкодження ендотелію, аргирофільних мембран і гладком'язових волокон стінки і просочення її плазмою крові, компоненти якої, особливо білки, піддаються діям ферментів, коагулюють і ущільнюються, перетворюючись на щільну гіаліноподібну речовину, яка зустрічається зазвичай при хворобах серцево-судинної системи, сполучної тканини, аутоімунних захворюваннях і цукровому діабеті. Випадаючи в субендотеліальному просторі, гіалінові маси відтісняють назовні і руйнують еластичну пластинку, що спричиняє стоншення середньої оболонки, в результаті цього артеріоли перетворюються на потовщені щільні трубки з різко звуженим або повністю закритим просвітом.

Вираженість гіалінозу при цих захворюваннях знаходиться в прямій залежності від їх тривалості. Гіаліноз дрібних артерій і артеріол спричиняє атрофію, деформацію і зморщення органу (атеросклерозний нефроцирроз).

Види судинного гіаліна. Деструкція елементів судинної стінки і плазматичне просочення можуть бути виражені по-різному залежно від особливостей патогенезу гіаліноза, які визначаються дисциркуляторними, обмінними і імунопатологічними порушеннями.

Виділяють: 1) простий гіалін (гіпертонічна хвороба, атеросклероз), 2) ліпогіалін (при цукровому діабеті), 3) складний гіалін включає імунні комплекси, фібрин, зруйновані структури (ревматичні хвороби).

Гіаліноз власне сполучної тканини розвивається в результаті різних процесів – фібриноїдного набрякання, некрозу, склерозу.

Вихід фібриноїдного набрякання, що спричиняє деструкцію колагену, просочення тканини білками плазми і глікопротеїдами, сполучнотканинні пучки набрякають, втрачають фібрилярність і зливаються в однорідну щільну хрящоподібну масу. Основою побудови гіаліна в таких випадках стає фібриноїд. Гіаліноз може завершувати фібриноїдні зміни в дні хронічної виразки шлунку, в тканині апендикса при апендициті, у осередку хронічного запалення.

При гіалінозі власне сполучна тканина стає щільною, білуватою, напівпрозорою (зміна клапанів серця при ревматизмі).

В більшості випадків гіаліноз є незворотнім процесом, але можливе розсмоктування гіалінових мас в рубцях (келоїдах). У гіалінізованій тканині часто випадають солі кальцію, що пов'язане з подальшими змінами як самої тканини, так і розчинних частин плазми. Інколи гіалінізована тканина ослизнюється або піддається ліпоїдозу.

Стромально-судинні ліпідози

До стромально-судинних ліпідозів відносять порушення обміну жиру жирової клітковини і жирових депо, і порушення обміну жиру (холестерину і його ефірів) в стінках великих артерій при атеросклерозі.

Збільшення жиру в жировій клітковині називають ожирінням. Залежно від механізму розвитку розрізняють наступні види ожиріння: аліментарне, церебральне (при травмі, пухлині головного мозку), ендокринне (при синдромі Фреліха і Іценко-Кушинга, адіпозогенітальна дистрофія, гипотиреоз і ін.), спадкове.

За зовнішніми проявами розрізняють симетричний тип ожиріння (рівномірний розподіл жиру), верхній тип (обличчя, потилиця, шия, верхній плечовий пояс), середній (на животі у вигляді фартуха) і нижній (стегна і гомілки).

Залежно від відсотка перевищення маси тіла виділяють декілька ступенів ожиріння: I ступінь – 20-29%, II ступінь – 30-49%, III – 50-59%, IV – більше 100%.

Залежно від кількості адипозоцитів та їх розмірів може бути гіпертрофічний варіант загального ожиріння (число адипозоцитів не змінено, адипозоцити збільшені і містять у декілька разів більше тригліцеридів, перебіг злоякісний) і гіперпластичний варіант ожиріння (кількість адипозоцитів збільшена, функція адипозоцитів не порушена, перебіг доброякісний).

Мезенхімальні вуглеводні дистрофії.

Мезенхімальні вуглеводні дистрофії можуть бути пов'язані з порушенням балансу глікопротеїдів і глікозаміногліканів. Мезенхімальну дистрофію, пов'язану з порушенням

обміну глікопротеїдів, називають мезенхімальною слизистою дистрофією. Суть її полягає у тому, що хромотропні речовини вивільняються із зв'язків з білками і накопичуються головним чином в проміжній речовині. На відміну від мукоїдного набрякання відбувається заміщення колагенових волокон слизоподібною масою. Власне сполучна тканина, строма органів, жирова тканина, хрящ стають набряклими, напівпрозорими, слизоподібними (ослизніння тканин), а їх клітини мають зірчастий вигляд.

Причина ослизніння тканин полягає найчастіше в дисфункції ендокринних залоз, виснаженні (наприклад, слизовий набряк, або мікседема, при недостатності щитовидної залози; ослизнення сполучнотканних утворень при кахексії будь-якого генезу).

Процес може бути зворотнім, проте прогресування його приводить до коліквациї та некрозу тканини з утворенням порожнин, заповнених слизом.

Функціональне значення ослизніння тканин визначається тяжкістю процесу, його тривалістю і характером тканини, яка зазнала дистрофії.

Спадкові порушення обміну глікозаміногліканів (мукополісахаридів) представлені великою групою хвороб накопичення – мукополісахаридозами. Серед них основне клінічне значення мають гаргоїлізм, або хвороба Пфаундлера – Гурлера, для якої характерний непропорційний ріст, деформація черепа («масивний череп»), інших кісток скелета, наявність вад серця, пахової і пупкової гриж, помутніння рогівки, гепато- і спленомегалії. Вважають, що в основі мукополісахаридозів лежить недостатність специфічного чинника, що визначає обмін глікозаміногліканів.

Змішані дистрофії. Змішані дистрофії характеризується порушенням метаболізму в паренхімі, стромі, стінках судин органів і тканин. Змішані дистрофії виникають при порушеннях обміну складних білків ^[2] хромопротеїдів, нуклеопротеїдів, ліпопротеїдів, мінералів.

Порушення обміну хромопротеїдів. Ендогенні пігменти – хромопротеїди – поділяються на гемоглобіногенні, протейногенні або тирозиногенні і ліпідогенні.

Гемоглобіногенні пігменти: ферритин, гемосидерин, жовчні пігменти, гематоїдин, гематини, порфірин.

Ферритин – залізопротеїд, що містить до 23% заліза. Залежно від походження розрізняють анаболічний і катаболічний ферритин. Анаболічний ферритин утворюється із заліза, що всмоктується в кишці, катаболічний ^[2] із заліза гемолізованих еритроцитів. У нормі феррин міститься в печінці, селезінці, кістковому мозку і лімфатичних вузлах, беручи участь в синтезі гемоглобіна, гемосидерина і цитохромів. В умовах патології кількість ферритину може збільшуватися. Ферритинемією пояснюють незворотність шоку, що супроводжується судинним колапсом, оскільки активна форма ^[2] SH-ферритин, який має вазопаралітичні і гіпотензивні властивості діє як антогоніст адреналіна.

Гемосидерин складається з білка – глобіну і простетичної пігментної частини – гема, утворюється внутріклітинно у вигляді зерен бурого кольору. Містить залізо і визначається реакцією Перлса (під дією заліzosиньородистого калія і соляної кислоти

утворюється синє фарбування – «берлінська блакить»), чорніє від сірчастого амонія. В умовах патології спостерігається надмірне накопичення гемосидерина *гемосидероз*. Загальний гемосидероз розвивається при інтраваскулярному руйнуванні еритроцитів і зустрічається при хворобах системи кровотворення, інтоксикаціях гемолітичними отрутами, деяких інфекційних захворюваннях, переливаннях іншогрупної крові і т.п. Селезінка, печінка, кістковий мозок і лімфатичні вузли стають іржаво-коричневими.

Близьке до загального гемосидерозу захворювання *гемохроматоз*, який може бути первинним (порушується всмоктування заліза в тонкій кишці) і вторинним. Захворювання пов'язане з перевантаженням організму залізом. У вигляді ферритину і гемосидерину воно депонується переважно в паренхіматозних елементах різних органів, унаслідок чого вони набувають бурого забарвлення. Результатом є склероз і атрофія внутрішніх органів.

В стадії розгорнутих змін визначають пігментний цироз печінки, в підшлунковій залозі – дифузний склероз з гемосидерозом і атрофією острівців (бронзовий діабет), гіперпігментація шкіри.

Дані про поширеність гемохроматоза примушують з обережністю відноситися до збагачення харчових продуктів залізом, що широко практикується, наслідки якого, відносно груп ризику по розвитку перевантаження мікроелементом, практично не вивчені.

Класифікація мікроелементозів, пов'язаних з порушенням обміну заліза відображена в реєстрі Online Mendelian Inheritance in Man (OMIM).

Жовчні пігменти – білірубін, білівердін, уробілін.

Білірубін утворюється в ретикулярних клітинах селезінки, печінки і кісткового мозку. З цих клітин білірубін надходить в гепатоцити, де синтезується жовч.

Збільшення вмісту жовчних пігментів в крові і фарбування тканин в жовтий колір (жовтяниця) спостерігається при різних патологічних станах.

Надпечінкова (гемолітична) жовтяниця виникає при гемолізі еритроцитів. Виникає при хворобах крові (анемії, лейкоз), деяких інфекційних захворюваннях (малярія, сепсис, поворотний тиф) і інтоксикаціях.

Печінкова (паренхіматозна) жовтяниця виникає при інфекціях і інтоксикаціях (вірусний гепатит, сепсис, гостра токсична дистрофія печінки, отруєння фосфором, миш'яком, грибами). Печінкові клітини втрачають здатність синтезувати білірубін і виділяти його в жовчні шляхи.

Підпечінкова (механічна) жовтяниця розвивається при утрудненні відтоку жовчі з печінки. Буває при жовчнокам'яній хворобі, раку жовчних шляхів і ін. Застій жовчі призводить до розтягування жовчних шляхів і розриву жовчних капілярів. Жовч надходить в кров, викликає жовтяницю і загальну інтоксикацію організму.

Гематоїдин – кристалічний пігмент яскраво-оранжевого кольору, що не містить заліза і утворюється поза клітинами в осередках крововиливів та інфарктах в анаеробних умовах.

Гематини – це окислена форма гема і утворюються при гемолізі оксигемоглобіну. Вони мають вид темно-коричневих або чорних ромбоподібних кристалів або зерен, дають подвійне променезаломлення в поляризованому світлі (анізотропні), містять залізо у зв'язаному стані, розчиняються в лугах, малорозчинні в кислотах, знебарвлюються перекисом водню.

До гематинів, які виявляються в тканинах відносять: малярійний пігмент (гемомеланін), солянокислий гематин (гемін) і формаліновий пігмент. Гістохімічні властивості цих пігментів ідентичні.

Гемомеланін – малярійний пігмент. Утворюється в тілі малярійного плазмодія, що паразитує в еритроцитах. Має вид чорно-бурих зерен. При руйнуванні еритроцитів потрапляє в кров і піддається фагоцитозу клітинами ретикулоендотеліальної системи. Селезінка, печінка, лімфатичні вузли, кістковий мозок, головний мозок набувають сіроаспідного забарвлення.

Солянокислий гематин (гемін) утворюється в ерозіях та виразках шлунку під дією на гемоглобін ферментів шлункового соку і хлористоводневої кислоти. Місце дефекту слизової оболонки шлунку набуває буро-чорного кольору. Кристали солянокислого гематина в поляризованому світлі виявляють властивості анізотропії і дихроїзма.

Формаліновий пігмент у вигляді темно-коричневих голок або гранул зустрічається в тканинах при фіксації їх в кислому формаліні (цей пігмент не утворюється, якщо формалін має рН більше за 6,0). Його вважають похідним гематина.

Порфірини – попередники простетичної частини гемоглобіну, що мають, як і гем, те ж тетрапірольне кільце, але позбавлене заліза. По хімічній природі порфірини близькі білірубіну: вони розчиняються в хлороформі, ефірі, пиридині. Метод виявлення порфіринів заснований на здатності розчинів цих пігментів давати червону або оранжеву флюоресценцію в ультрафіолетовому світлі (флюоресцируючі пігменти).

У нормі невелика кількість порфіринів виявляється в крові, сечі, тканинах. Вони мають властивість підвищувати чутливість організму, перш за все шкіри, до світла і тому відіграють роль антагоніста меланіна.

При порушеннях обміну порфіринів виникають порфірії, для яких характерне збільшення вмісту пігментів в крові (порфіринемія) і сечі (порфіринурія), різке підвищення чутливості до ультрафіолетового проміння (світлобоязнь, еритема, дерматит). Розрізняють набуту і природжену порфірію.

Набута порфірія спостерігається при інтоксикації (свинцем, сульфазолом, барбітуратами), авітамінозах (пелагра), перніціозній анемії, деяких захворюваннях печінки. Відмічається порушення функції нервової системи, підвищена чутливість до світла, нерідко розвивається жовтяниця, пігментація шкіри, в сечі знаходять велику кількість порфіринів.

Природжена порфірія – рідкісне спадкове захворювання. При порушенні синтезу порфірина в еритроблестах розвивається еритропоетична форма, а при порушенні синтезу порфірина в клітинах печінки – печінкова форма порфірії.

Порушення обміну протейногенних (тирозиногенних) пігментів

Меланін – чорно-бурий пігмент, що міститься в клітинах епідермісу, волоссі, райдужній і сітчастій оболонках очей. До його складу входять вуглець, азот, сіра. У меланоблестах базального шару епідермісу з тирозина під впливом тирозинази у присутності вітаміну С утворюється диоксифенілаланін, який в свою чергу під впливом тирозинази перетворюється на меланін. Пігмент може захоплюватися макрофагами – меланофагами і переноситися углиб тканин. Регуляція обміну меланіну здійснюється ендокринними залозами: наднирниками, статевими залозами, гіпофізом, щитовидною залозою. Є расові та індивідуальні відмінності в вмісті меланіну. Фізіологічне збільшення меланіну в шкірі спостерігається при дії ультрафіолетового проміння. Порушення обміну меланіну може виявлятися в збільшенні (гіперпігментації) і зменшенні (гіпопігментації) його вмісту. І те, і інше може бути місцевим і загальним.

Гіперпігментації розвиваються при кахексії, авітамінозах (пелагра, скорбут), аддісоновій хворобі (різке зниження функції наднирників при туберкульозі, амілоїдозі). Місцеві гіперпігментації: пігментні плями, меланоз товстої кишки, хлоазми при вагітності, деякі пухлини (меланома). Загальна гіпопігментація – альбінізм (природжене захворювання). Місцева гіпопігментація – лейкодерма, вітіліго.

Адренохром – продукт окислення адреналіну – зустрічається у вигляді гранул в клітинах мозкової речовини наднирників.

Пігмент гранул ентерохромаффінних клітин, розкиданих в різних відділах шлунковокишкового тракту, є похідним триптофана. У пухлинах з цих клітин, званих карциноїдами, зизвичай виявляється багато гранул, що містять пігмент. Порушення обміну ліпідогенних пігментів

Ліпофусцин – це глікопротеїд, в якому переважають жири, а з них – фосфоліпіди. Ліпофусцин є нормальним компонентом клітки. В умовах патології кількість ліпофусцина різко збільшується (ліпофусциноз). Він буває первинним (природженим) і вторинним, спостерігається найчастіше у літніх осіб, а також при виснажуючих захворюваннях, що спричиняють кахексію (бура атрофія міокарду, печінки), при підвищеному функціональному навантаженні (ліпофусциноз міокарду при ваді серця), при фагоцитозі (ліпофусциноз макрофага).

Ліпохроми представлені ліпідами, в яких розчинені каротіноїди, які є джерелом утворення вітаміну А. Ліпохроми надають жовте забарвлення жировій клітковині, корі

наднирників, сироватці крові. В умовах патології відбувається надмірне накопичення ліпохромів (цукровий діабет). При кахексії ліпохроми конденсуються в жировій клітковині, яка стає охряно-жовтою.

*Цероїд*² ліпопігмент мезенхімальних клітин, головним чином макрофагів. Утворення цероїда найчастіше відзначається при некрозі тканин, особливо якщо окислення ліпідів посилюється крововиливом.

Порушення обміну нуклеопротейдів

Нуклеопротейди утворені з білка і нуклеїнових кислот (ДНК і РНК). Кінцевим продуктом нуклеїнового обміну є сечова кислота та її солі. Тому про порушення обміну нуклеопротейдів свідчить наявність в тканинах сечової кислоти та її солей, що спостерігається при сечокиислому інфаркті і подагрі.

Сечокислий інфаркт буває у новонароджених, які прожили не менше двох діб, і проявляється випадінням у каналцях і збірних трубочках нирок аморфних мас сечокиислового натрію і амонію. Ці осередки на розрізі нирки мають трикутну форму, що нагадує інфаркт.

Подагра – захворювання, яке характеризується періодичними випадіннями сечокиислового натрію в синовії і хрящах дрібних суглобів, гомілковостопних і колінних суглобів, в сухожиллях і суглобових сумках, в хрящах вушних раковин. У місці відкладення солей розвивається некроз, оточений запальною реакцією з скупченням гігантських клітин типу чужорідних тіл – утворюється подагрична шишка, яка надалі може вкритися виразками. Часто подагра є природженим порушенням обміну речовин (первинна подагра), зрідка – ускладненням інших захворювань (вторинна подагра), таких, як нефроцирроз, хвороби крові та ін.

Сечокам'яна хвороба, як і подагра, може бути пов'язана перш за все з порушенням пуринового обміну і бути проявом сечокиислового діатезу. У нирках відзначається накопичування сечової кислоти і солей сечокиислового натрію в каналцях з obturaцією їх просвіту, розвиток вторинних запальних і атрофічних змін.

Порушення мінерального обміну (мінеральні дистрофії)

У мінеральному обміні беруть участь більше 20 елементів. Найбільше практичне значення мають порушення обміну кальція, калія, міді та заліза.

Кальцій пов'язаний з процесами проникності клітинних мембран, збудливості нервово-м'язового апарату, коагулювання крові, регулювання кислотно-основного стану, формування скелета тощо. Обмін кальцію здійснюється нейрогуморальним шляхом. Порушення обміну кальцію в тканинах організму називають звапнінням (вапняна дистрофія). Його морфологічним проявом є випадіння солей кальцію з розчиненого стану і накопичування їх в клітинах або міжклітинній речовині. За поширеністю процес може бути загальний або місцевий .

Вапняна дистрофія може бути клітинною, позаклітинною і змішаною. Процес може бути системним (поширеним) і місцевим. Є три форми звапнення: 1) метастатичне, 2) дистрофічне, 3) метаболічне .

Метастатичне звапнення (вапняні метастази) – загальний процес виходу вапна з депо і затримка виведення з організму, що спричиняє випадіння вапна в тканинах і органах з лужним середовищем (стінка артерій, міокард, легені, слизова оболонка шлунку, каналці нирок).

Дистрофічне звапнення (петрифікація) – має місцевий характер, випадіння вапна зазвичай виявляється в мертвих тканинах і тканинах з глибокими дистрофічними змінами або некрозом (казеозні осередки при туберкульозі, гуми при сифілісі, інфаркти, паразити, загиблий плід, рубці, хрящі).

Метаболічне звапнення (вапняна подагра) – місцеве або системне захворювання, при якому відбувається скупчення вапна в шкірі, по ходу сухожилів, в м'язах, нервах, стінці судин. Причина не встановлена.

Порушення кальцієвого обміну може супроводжуватися зменшенням кількості кальцію в депо (кісткова система), буває при рахіті, остеомалачії, паратиреоїдній остеодистрофії.

Рахіт[?] хронічне захворювання, що характеризується зміною фосфорно-кальцієвого обміну з порушенням мінералізації кісток і процесу кісткоутворення з розвитком кісткових деформацій.

Мідь[?] обов'язковий компонент цитоплазми, де вона бере участь у ферментативних реакціях.

Набутий дефіцит міді зустрічається рідко, переважно у дітей і у дорослих, які тривалий час знаходяться на парентеральному живленні. У таких хворих виникають анемія і лейкопенія.

Природжене порушення метаболізму міді розвивається при хворобі Вільсона Коновалова[?] (гепатоцеребральна дистрофія). Аутосомно-рецесивне захворювання, яке характеризується зменшенням сироваткового церулоплазміна (мідьзв'язуючого протеїну). Хвороба проявляється значним відкладенням міді в клітинах печінки, нирок, головного мозку і рогівці. У печінці виявляються зміни різного типу[?] хронічний активний гепатит, велико- або дрібновузловий цирроз. У тканині головного мозку в ділянці ядер чечевиці, хвостатого тіла, білої кулі, кори, розвиваються ангіотоксичні зміни (параліч дрібних судин, стази, крововиливи, набряк, фокуси некрозу, кісти) і цитотоксичні зміни (дистрофія і некроз нервових клітин і астроглії; характерна поява потворних ядер, голих ядер, хроматоліз). У периферичних відділах рогівки з'являється зеленувате кільце Кайзера Флейшера, представлене накопиченням мідьвміщуючого пігменту.

Утворення каміння

Каміння (конкременти) – щільні утворення, що вільно лежать в порожнинних органах чи вивідних протоках залоз. Утворюється каміння унаслідок випадіння солей з рідин, що знаходяться в цих порожнинах або протоках.

Вигляд каміння (форма, величина, колір, структура) різний, залежно від локалізації в тій або іншій порожнині, хімічного складу, механізму утворення. Зустрічаються

величезні камені і мікроліти. Форма каменя нерідко повторює порожнину, яку він заповнює: кругле або овальне каміння – в сечовому і жовчному міхурах, відросткові – в мисках і чашечках нирок, циліндричні – в протоках залоз. Каміння може бути поодиноким або численним. У останньому випадку камені нерідко мають грановані, притерті одна до одної поверхні (фасетовані камені). Поверхня каменів буває не тільки гладкою, але і шорсткою (оксалати, наприклад, нагадують шовковичну ягоду), яка травмує слизову оболонку, викликає її запалення. Колір каменів визначається їхнім хімічним складом : біле (фосфати), жовте (урати), темно-коричнєве або темно-зелене (пігментні) камені. У одних випадках на зпилі камені мають радіарну будову (кристалоїдні), в інших – шарувате (колоїдні), в третіх – шарувато-радіарне (колоїднокристалоїдне). Хімічний склад каміння також різний. Жовчні камені можуть бути холестериновими, пігментними, вапняними або холестериново-пігментновапняними (складні, або комбіновані камені).

Сечові камені можуть складатися з сечової кислоти і її солей (урати), фосфата кальцію (фосфати), оксалата кальцію (оксалати), цистину і ксантину. Бронхіальні камені складаються звичайно з інкрустованого вапном слизу.

Найчастіше камені утворюються в жовчних і сечових шляхах і є причиною розвитку жовчнокам'яної і сечокам'яної хвороб. Вони зустрічаються також в інших порожнинах і протоках: у вивідних протоках підшлункової залози і слинних залоз, у бронхах і бронхоекстазах (bronхіальні камені), в криптах мигдаликів. Особливим видом каміння є так зване венозне каміння (флеболіти), які є петріфікованими тромбами, що відділилися від стінки, і кишкове каміння (копроліти), яке виникає при інкрустації вмісту кишечника, що ущільнився.

Патогенез каменеутворення дуже складний і визначається загальними і місцевими чинниками. До загальних чинників відносять всілякі порушення обміну речовин (жирового, нуклеопротейдів, вуглеводів, мінералів). До місцевих – порушення секреції, запальні процеси. Найявність каменів може привести до захворювань. Їх ускладнення несприятливі (обтурація протоків, запалення, некроз і перфорація стінки, утворення спайок і нуриців).

Матеріали щодо активації здобувачів вищої освіти під час проведення лекції:

питання, ситуаційні задачі тощо (за необхідності):

Хворому 25-ти років з клінічною картиною нефротичного синдрому проведено пункційну біопсію нирки. Під час мікроскопічного дослідження клітини епітелію проксимальних каналців нефрону збільшені в об'ємі, у цитоплазмі вакуолі з прозорою рідиною, ядро зміщене до периферії. Яка дистрофія виявлена в епітелії каналців? А Гідропічна

В Зерниста

С Жирова

- D Рогова
- E Гіаліново-крапельна

При гістологічному дослідженні міокарда у хворого 47-ми років з ревматичною вадою серця (секційний матеріал) у кардіоміоцитах виявлені великі оптично порожні вакуолі. При забарвленні осмієвою кислотою вони чорного кольору, при забарвленні суданом III - жовто-червоні. Назвіть вид патологічного процесу:

- A Жирова дистрофія
- B Гіаліново-крапельна дистрофія
- C Гідропічна дистрофія
- D Вуглеводна дистрофія E Диспротеїноз

У жінки 35-ти років діагностована дифтерія зіву. Померла при явищах гострої серцевої недостатності. На розтині: порожнини серця розширені в поперечнику, м'яз серця тьмянний, в'ялий, строкатий на розрізі, з жовтуватими ділянками під ендокардом. Який вид дистрофії виявлений у кардіоміоцитах? A Жирова

- B Вуглеводна
- C Балонна
- D Гіаліново-крапельна E Гідропічна

У жінки 45-ти років, яка померла від хронічної алкогольної інтоксикації, на аутопсії печінка різко збільшена, тістоподібної консистенції, жовтуватого кольору. Мікроскопічно в цитоплазмі гепатоцитів при фарбуванні гематоксиліном та еозином виявляються різних розмірів оптично порожні вакуолі. Який вид дистрофії має місце?

- A Паренхіматозна жирова
- B Вуглеводна паренхіматозна
- C Гіаліново-крапельна
- D Мезенхімальна жирова E Гідропічна

У жінки 45-ти років, яка померла від хронічної алкогольної інтоксикації, на аутопсії печінка різко збільшена, тістоподібної консистенції, жовтуватого кольору. Мікроскопічно в цитоплазмі гепатоцитів при фарбуванні гематоксиліном та еозином виявляються різних розмірів оптично порожні вакуолі. Який вид дистрофії має місце?

- A Паренхіматозна жирова
- B Вуглеводна паренхіматозна
- C Гіаліново-крапельна
- D Мезенхімальна жирова E Гідропічна

При розтині чоловіка 49 років, який перебував у стаціонарі з картиною гепатотропної інтоксикації й раптово помер, печінка збільшена, в'яла, жовто-коричневого кольору; на поверхні розрізу печінки й лезі ножа помітні краплі

жиру. Мікроскопічно: гепатоцити периферії класичних печінкових часточок містять масу дрібних крапель, які наповнюють цитоплазму й відсувають ядро на периферію. Який процес найімовірніше має місце в печінці?:

- A Жирова дистрофія печінки
- B Сфінгомієлін ліпідоз (хвороба Німана - Піка)
- C Генералізований гангліозидоз (хвороба Нормана - Ландінга)
- D Гангліозид ліпідоз (хвороба Тея - Сакса) E Цереброзид ліпідоз (хвороба Гоше)

У дитини у клініці діагностована дифтерія зіва. Вона померла від гострої серцевої недостатності. На розтині виявлено, що порожнини серця розширені в поперечнику, м'яз серця має тьмянний, млявий, строкатий вигляд, з жовтуватими ділянками. У цитоплазмі деяких кардіоміоцитів зі збереженою цитоплазмою виявляються дрібні вакуолі, на заморожених зрізах вакуолі фарбуються суданом III в жовто-гарячий колір. Який вид дистрофії виявлений у кардіоміоцитах?:

- A Жирова
- B Гіаліново -краплинна
- C Гідропічна
- D Вуглеводна E Балонна

При розтині трупа жінки, що вмерла з явищами серцевої недостатності, серце збільшене в об'ємі, в'яле; міокард - глинясто -жовтий, тьмянний; з боку ендокарду видно жовто-білу зчерченість (тигрове серце). Мікроскопічно: у групах кардіоміоцитів відсутня поперечна зчерченість, цитоплазма кардіоміоцитів містить дрібні краплі, що фарбуються суданом IV у чорний колір. Ваш діагноз?:

- A Жирова дистрофія міокарда
- B Кардіосклероз
- C Ревматичний міокардит
- D Ожиріння серця E Міомаляція

У чоловіка 62 років, що помер при наростаючих явищах серцевої недостатності, на розтині знайдене збільшене в об'ємі серце. Серце в'ялої консистенції, камери розтягнуті, міокард на розрізі тьмянний, глинясто-жовтий. З боку ендокарду видно жовто-білу зчерченість, яка особливо виражена в сосочкових м'язах.

Який патологічний процес найбільш імовірний?:

- A Жирова дистрофія міокарда
- B Міомаляція
- C Кардіосклероз
- D Ожиріння серця
- E Дилатаційна кардіоміопатія

У жінки з важкою інтоксикацією, обумовленої сепсисом, який і послужив безпосередньою причиною смерті, на розтині виявлене "тигрове серце". Мікроскопічно в цитоплазмі кардіоміоцитів виявлені ліпіди. Який морфогенетичний механізм розвитку переважно лежить в основі даної дистрофії?:

- A Декомпозиція
- B Седиментація
- C Трансформація
- D Інфільтрація
- E Спотворений синтез

Під час розтину тіла виявлено: легені щільні, коричневого кольору за рахунок відкладання ендogenousного пігменту. Відомо, що за життя у хворого мав місце хронічний венозний застій в малому колі кровообігу. Який патологічний процес викликав таку картину?

- A Гемосидероз B Меланоз
- C Жовтяниця
- D Порфірія
- E Кальциноз

На розтині тіла померлого чоловіка 70-ти років серце зменшене у розмірах, жирова клітковина під епікардом відсутня, міокард щільний, бурого кольору. При мікроскопії - кардіоміоцити зменшені у розмірах, в саркоплазмі багато гранул бурого пігменту ліпофусцину. Встановіть характер патологічного процесу в міокарді:

- A Бура атрофія B Амілоїдоз
- C Жирова дистрофія
- D Гемохроматоз
- E Гіпертрофія

На розтині тіла жінки, що тривало страждала на аденому паращитоподібних залоз із гіперпродукцією паратгормону та померла від хронічної ниркової недостатності, виявлені відкладання вапна у шлунку, легенях, нирках. Яке за механізмом розвитку звапнування має місце?

- A Метастатичне B Метаболічне
- C Дистрофічне
- D Змішане E -

Хворий 46-ти років з ревматичним стенозом помер від хронічної легенево-серцевої недостатності. На розтині виявлені щільні коричневого кольору легені. Який пігмент зумовив забарвлення легенів?

- A Гемосидерин B
- Меланін
- C Ліпофусцин
- D Порфірин
- E Гемозоїн

При черевному тифі некротизовані пейерові бляшки тонкої кишки, оформляються в жовто - коричневий колір. Який пігмент просочує некротизовану тканина?:

- A Білірубін B
- Меланін
- C Ліпофусцин
- D Гемоглобін
- E Індол

Загальне матеріальне та навальнo-методичне забезпечення лекції:

Питання для самоконтролю:

1. Загальна організація курсу патоморфології
 2. Визначення патологічної анатомії (патоморфології) як предмета
 3. Становлення патоморфології як самостійної науки
 4. Цілі та завдання нашого предмету
 5. Методи патологічної анатомії: розтин та біопсія (з макроскопією, мікроскопія: світлова, фазово-контрастна, люмінесцентна мікроскопія, гістохімія, імуногістохімія, електронна мікроскопія, генетичні дослідження тощо).
 6. Загальні відомості про патогенні фактори (ендогенні та екзогенні)
 7. Типи клітинних реакцій (клітинної відповіді) на пошкодження та розвиток патології.
 8. Визначення дистрофій (дегенерацій), причини їх розвитку.
 9. Механізми розвитку дистрофій.
 10. Види дистрофій за різними ознаками, їх морфологія характеристики.
 11. Внутрішньоклітинні (паренхіматозні) дистрофії, класифікація.
 12. Внутрішньоклітинні білкові дистрофії: зерниста, гіаліново-краплинна, гідропічна, кератоїдна.
- Морфологічна характеристика, ускладнення, наслідки

13. Внутрішньоклітинна жирова дистрофія: порошкоподібна, дрібнокраплинна, великокраплинна; жирний дегенерація серця, нирок, печінки. Морфологічні характеристики, ускладнення, наслідки.
14. Внутрішньоклітинна вуглеводна дегенерація. Хвороби накопичення (зберігання хвороби).

Список використаних джерел:

Основна:

1. Атлас мікропрепаратів з патоморфології / І.І. Старченко, Б.М. Филенко, Н.В.Ройко та ін.; ВДНЗУ "УМСА". - Полтава, 2018.-190с
2. Старченко, С.О. Білоконь та ін.. – Полтава: Тов. "АСМІ" – 2018. – 190с.
3. Основи патології за Роббінсом: у 2 томах. Том 1 / Віней Кумар, Абул К. Аббас, Джон К. Астер; переклад 10-го англ. видання. Видавництво: Всеукраїнське спеціалізоване видавництво "Медицина". – Х ІІ. – 2019. – 420с.
4. Основи патології за Роббінсом: у 2 томах. Том 1 / Віней Кумар, Абул К. Аббас, Джон К. Астер; переклад 10-го англ. видання. Видавництво: Всеукраїнське спеціалізоване видавництво "Медицина". – Х ІІ. – 2019. – 420с.
5. Патоморфологія. Загальна патоморфологія: навчальний посібник / за ред. Я.Я. Боднара, В.Д. Волошина, А.М. Романюка, В.В. Гаргіна. - Нова Книга, 2020. - 248 с.
6. Патоморфологія основних захворювань серцево-судинної системи: навчальний посібник / І.І. Старченко, Б.М. Филенко, Н.В. Ройко. – Полтава: "УМСА". – 2019. – 150с.
7. Старченко І.І. Патоморфологія основних захворювань щелепно-лицевої ділянки : навч. посіб. / І.І. Старченко, Б.М. Филенко, В.В.Черняк ; "УМСА". – Вінниця : Нова Книга, 2019. – 128с.
8. Старченко І.І. Спеціальна патоморфологія (базовий курс) для студентів медичних факультетів вищих медичних навчальних закладів III-IV рівнів акредитації / І.І. Старченко, Н.В. Ройко, Б.М. Филенко. – Полтава, 2017. – 174с.
9. Туффаха С. А. Муин Иммуногистохимия в диагностике опухолей / С. А. Туффаха Муин, С. Г. Гичка, Гуски Ганс. – "Книга плюс", 2018. – 336с.
10. Essentials of pathology: textbook / Ya.Bodnar, A.Romanyuk, V. Voloshyn, V. Gargin - Kharkiv, «Planeta-Print» Ltd, 2020, 219 p.

11. Pathology: textbook / I.V.Sorokina, V.D. Markovskyi, D.I. Halata et al.; edited by I.V.Sorokina, V.D. Markovskyi, D.I. Halata. - Kyiv : AUS Medicine Publishing, 2019. - 328p. + 2 colour inserts (8p. + 12p.).
12. Pathology: textbook / I.V.Sorokina, V.D. Markovskyi, D.I. Halata et al.; edited by I.V.Sorokina, V.D. Markovskyi, D.I. Halata. - 2 nd edition. - Kyiv : AUS Medicine Publishing, 2020. - 328p. + 2 colour inserts (8p. + 12p.).

Додаткова:

1. Добраякісні новоутворення кісток щелепно-лицевої ділянки у дітей / П.І. Ткаченко, І.І.Старенко, С.О. Білокінь [та ін.] – П.: “УМСА”, 2016. – 85с
2. Загальна патоморфологія / І.І. Старченко, Н.В. Ройко, Б.М. Филенко [та ін.] – Полтава, 2016. – 136с.
3. Зербіно Д. Д. Патоморфологія та гістологія : атлас / Д. Д. Зербіно, М. М. Багрій, Я. Я. Боднар, В. А. Діброва. – Вінниця : Нова Книга, 2016. – 800с.
4. Методики морфологічних досліджень / М.М. Багрій, В.А. Діброва, О.Г. Пападинець, М.І. Грищук; за ред.. М.М. Багрія, В.А. Діброви. – Вінниця: Нова Книга, 2016. – 328 с.
5. Новосельцева Т.В. Патологія статевої та ендокринної систем / Т.В. Новосельцева, Б.М. Филенко, Н.І. Гасюк. – Полтава: ТОВ “АСМІ”, 2015. – 199 с.
6. Патоморфологія : нац.. підруч. / В.Д. Марковський, В.О. Туманський, І.В. Сорокіна [та ін.]; за ред.. В.Д. Марковського, В.О. Туманського. – К.: ВСВ «Медицина», 2015. – 936с.
7. Практикум з біопсійно-секційного курсу / І.І. Старченко, А.П. Гасюк, С.А. Проскурня [та ін.] – Полтава, 2016. – 160с.

Лекція № 2

Тема: Основи танатології (народження і смерть людини, періоди танатогенезу, ознаки клінічної смерті, причини і ранні ознаки біологічної смерті, трупні зміни).

Актуальність теми: В цій темі ми побачимо основи танатології (народження і смерть людини, періоди танатогенезу, ознаки клінічної смерті, причини і ранні ознаки біологічної смерті, трупні зміни).

Мета:

Зрозуміти особливості апоптозу, поняття ПОН, та смерть.

Основні поняття:

Некроз, Апоптоз, ПОН, Смерть.

План і організаційна структура лекції:

Привітання, перевірка присутніх, повідомлення теми, мети заняття, мотивація здобувачів вищої освіти щодо вивчення теми.

Зміст лекційного матеріалу (текст лекції)

Апоптоз.

Термін “апоптоз” вперше був запропонований W. Kerr і A. R. Currie, які описали унікальну морфологію загибелі клітин пухлини. Цим вони показали, що існують дві морфологічно відмінні форми клітинної смерті: апоптоз і некроз. Термін “апоптоз” використовують стосовно такої форми клітинної смерті, при якій вона активно продукує певні молекули, що беруть участь у процесах енергопродукції, спрямованих на самознищення. Цей термін використовується для опису нормального закономірного процесу завершення життєдіяльності тканин у багатоклітинному організмі на різних стадіях ембріогенезу, що необхідно для формування органів, заміни одних тканин іншими, резорбції тимчасових органів тощо. Тому й виділяли такі форми програмованої загибелі клітини: філогенетичну, морфогенетичну, гістогенетичну і загибель окремих клітин. Така програма необхідна для розвитку та функціонування вищих організмів, у яких постійно відбуваються закономірна зміна клітинних популяцій більшості тканин і складні процеси морфогенезу, що потребують упорядкування загибелі великої кількості клітин у процесі ембріогенезу. Такий механізм є дуже важливим для багатоклітинних організмів, оскільки при ньому загибель певної субпопуляції клітин не супроводжується ушкодженням навколишніх структур. Окрім того, програма клітинної смерті необхідна для елімінації ушкоджених, мутаційних й інфікованих вірусами клітин, потенційно небезпечних для усього організму. Апоптоз є однією із форм клітинної смерті; самознищення клітини має активний характер з залученням енергії. Може виникати як запрограмований процес, що здійснюється через впливи фактора некрозу пухлин_α (TNF_α), або

Fasліганда (FasL) на відповідні рецептори, або у відповідь на численні екзогенні впливи □ як фізіологічні, так і патологічні (хронічні шкідливі стимули на субтоксичному рівні). До таких належать цитотоксичні ліки, іонізуюча радіація, гіпоксія, вільні радикали, цитолітичні секрети цитотоксичних лімфоцитів, розриви клітинно-клітинних і клітинно-матриксних зв'язків, наявність або відсутність специфічних факторів росту, підвищення або зниження рівня специфічних гормонів (наприклад, стероїдних) тощо. Ці етіологічні фактори призводять до запуску наступних фаз процесу загибелі клітини, який є каскадним, за участі численних активаторних, ефекторних і негативних регуляторів. Активний процес апоптозу може бути перерваним або зупиненим загальними інгібіторами РНК або синтезу білків, що вказує на існування певної кількості специфічних генів і білків, потрібних для його ініціації, прогресії та регуляції. Морфологічні прояви апоптозу спостерігаються в ядрі, цитоплазмі та плазматичній мембрані. Характерними змінами є кільцеподібна конденсація хроматину по периферії ядра (маргінація) з інтактними цитоплазматичними й органοїдними мембранами, ущільнення цитоплазми, клітинний колапс внаслідок руйнування цитоскелета, втрата мікрворсинок, фрагментація усєї клітини і у більшості, але не в усіх тканинах, утворення апоптозних тілець. Клітина у стані апоптозу звичайно швидко фагоцитується макрофагами, епітеліальними або іншими клітинами без виникнення демаркаційного запалення. Апоптоз завжди супроводжується стисненням та ущільненням клітини через втрату нею води, хоча мембранний насос продовжує функціонувати протягом усього каскаду.

Апоптоз відіграє провідну роль у нормальному розвитку і відновленні тканини, в процесі ембріогенезу, імунної відповіді, онтогенезі. Багато робіт присвячено вивченню цього явища і в плаценті як при вагітності з фізіологічним перебігом, так і при патології.

Ранні апоптотичні ушкодження цитоскелета і плазматичних мембран, індуковані ініціаторними каспазами, не обов'язково завершуються загибеллю клітини шляхом апоптозу, оскільки до настання незворотних дегенеративних змін прогресія каскаду може бути затриманою або навіть блокованою інгібіторами активації виконавчих каспаз. Bcl-2 і mcl-1 – два провідних інгібітори апоптотичного каскаду, виявлені у різних тканинах і клітинах, в яких апоптоз міг бути тимчасово блокованим, наприклад у E-лімфоцитах

Завершальний етап апоптозу характеризується міжнуклеосомальною деградацією ДНК, що відбувається під впливом не лізосомальних ядерних ендонуклеаз, які в одних клітинах активуються Ca^{2+} і Mg^{2+} та інгібуються Zn^{2+} , в інших □ виявлено знайдені Ca^{2+} - і Mg^{2+} -незалежні ендонуклеази. Пізніми апоптозними змінами, які свідчать про незворотну прогресію каскаду, спричиненого активацією виконавчих каспаз, є конденсація хроматину та ушкодження ядерної структури. Конденсація хроматину зазвичай починається з дифузного збільшення щільності ядра із формуванням у подальшому ділянок найбільшої щільності по периферії ядра, що призводить у фіналі до анулярної (кільцеподібної) конденсації хроматину. Це супроводжується зменшенням об'єму ядра. У більшості, але не в усіх тканинах, ядерні та клітинні фрагменти утворюють невеликі апоптозні тільця, які фагоцитуються макрофагами без розвитку запальної реакції.

Поліорганна недостатність

Поліорганна недостатність (ПОН) – універсальне ушкодження всіх органів і тканин організму агресивними медіаторами критичного стану. ПОН не є простим підсумком органної недостатності, це нова форма патології. Вона становить основу будь-якого критичного стану незалежно від його етіології. Отже, ПОН можна розглядати як базисний патофізіологічний процес. Виділяють 2 групи факторів, що спричиняють ПОН: ускладнення патології, що призводять до такого порушення життєвих функцій, яке потребує їх штучного заміщення; патологія, що виникає у зв'язку з медичними діями лікувального, діагностичного та профілактичного характеру (радіаційні ураження при рентгено- і радіологічних дослідженнях і променевої терапії; алергічні й токсичні реакції на контрастні речовини та тест-препарати; інструментальні ушкодження ендоскопами й іншими інструментами; медикаментозні інтоксикації (хіміотерапія пухлин та ін.); алергічні реакції на медикаменти, механічні ушкодження органів під час операцій, що супроводжуються розвитком операційного стресу; реакції на вакцинацію; інвазивні методи інтенсивної терапії та діагностики, що спричиняють іноді посилення ПОН.

Усі названі процеси призводять до відносної ішемії тканин. Під час скорочення об'єму циркулюючої крові (зовнішня крововтрата, секвестрація крові, капілярна втрата) виникає гіповолемічне хибне коло, що супроводжується

централізацією кровообігу, при якому відбувається перерозподіл крові на користь життєво важливих органів (головний мозок, серце, легені й ін.) з одночасним скороченням мікроциркуляції в периферичних тканинах (ішемія). Ці механізми роблять певний внесок у патогенез ПОН.

Проблеми стратегії таких нестандартних станів, як ПОН, потребують розв'язання шляхом нормалізації енергетики організму, детоксикації, синдромної терапії, зниження ушкоджуючих впливів.

Смерть, ознаки загальної смерті.

Смерть – це незворотне припинення життєдіяльності організму. Розрізняють природню смерть, насильницьку і від хвороб.

Природня смерть настає у людей похилого віку від продної зношеності організму. *Насильницька смерть* є наслідком таких зловмисницьких дій як вбивство, самогубство, травмування, нещасних випадків. *Смерть від хвороб* спричиняється несумісними з життям змінами, які виникають при дії патогенних факторів.

Клінічна смерть характеризується припиненням дихання і кровообігу і впродовж декілька хвилин зміни життєдіяльності можуть бути зворотніми. Біологічна смерть – незворотні зміни життєдіяльності організму, початок аутолітичних процесів.

Ознаками загальної смерті є: охолодження трупа, трупне залякання, трупне висихання, перерозподіл крові, трупні плями, розпад тканин трупа. Охолодження трупа ("algor mortis") виникає в результаті припинення процесів обміну речовин і поступового вирівнювання температури тіла та навколишнього середовища. Трупне залякання ("rigor mortis") характеризується різким ущільненням соматичних м'язів у зв'язку із зникненням з них після смерті АТФ-ної кислоти і накопиченням в них молочної кислоти (через 2 – 5 годин після констатації смерті). Трупне висихання виникає в результаті випаровування вологи з його поверхні: це стосується шкіри, очних яблук, слизових оболонок. Перерозподіл крові характеризується накопиченням її у венах, тоді як просвіт артерій залишається майже порожнім. У венах відбувається посмертне згортання крові. Трупні плями виникають у зв'язку з перерозподілом крові і представлені у вигляді трупних гіпостазів (з'являються через 3–6 годин) або трупної імбібіції (з'являється значно пізніше в результаті гемолізу еритроцитів і імбібіцією тканин плазмою крові, забарвленої гемоглобіном). Трупний розпад зумовлений

процесами аутолізу у зв'язку з розмноженням гнільних мікроорганізмів у кишечнику.

Матеріали щодо активації здобувачів вищої освіти під час проведення лекції:

питання, ситуаційні задачі тощо (за необхідності):

У дитини після перенесеного кору, при огляді в м'яких тканинах щік та промежини виявлено нечітко відмежовані, набряклі, червоно-чорного кольору ділянки, які злегка флюктують. Яке ускладнення розвинулося у дитини? А

Волога гангрена В Суха гангрена

- С Газова гангрена
- D Пролежень
- E Трофічна виразка

У дитини 6-ти років, госпіталізованої в зв'язку з коревою пневмонією, стоматолог виявив на слизовій оболонці щоки ділянку брудно-сірого кольору розмірами 2х2,5 см без чітких меж. М'які тканини набряклі, тьмяні, з неприємним запахом. Який найбільш вірогідний діагноз встановлений стоматологом?

- A Нома
- B Гангренозний стоматит
- C Пустульозний стоматит
- D Флегмонозний стоматит
- E Виразковий стоматит

Хвора 70 років прооперована із приводу "гострого живота". Під час операції виявлено близько 80 см клубової кишки чорного кольору, очеревина тьмяна, просвіт верхньої брижової артерії закупорений тромбом. Який процес розвинувся в кишці?:

- A Гангрена
- B Білий інфаркт
- C Коагуляційний некроз
- D Білий інфаркт із геморагічним вінчиком
- E Пролежень

У хворого цукровим діабетом з'явився різкий біль у правій стопі. При огляді великий палець стопи чорного кольору, тканини стопи набряклі, чарункове відшарування епідермісу, виділення з неприємним запахом. Яка клінікоморфологічна форма некрозу розвинулася у хворого?:

- A Гангрена волога
- B Гангрена суха
- C Інфаркт
- D Пролежень

Е Секвестр

На розтині трупа чоловіка у віці 57 років, Який помер від висипного тифу, виявлено, що м'язи передньої черевної стінки і стегон щільні, білувато-жовтого кольору, нагадують стеаринову свічку. Проявом якого патологічного процесу є описані зміни в м'язах:

А Воскоподібного некрозу В

Фібриноїдного некрозу

С Казеозного некрозу

Д Колікваційного некрозу Е Апоптозу

Загальне матеріальне та навално-методичне забезпечення лекції:

Питання для самоконтролю:

1. Визначення некрозу.
2. Причини розвитку некрозу. Механізми необоротної клітини пошкодження.
3. Класифікація некрозу за різними критеріями.
4. Поняття про коагуляційний некроз, колліквативний некроз, казеозний некроз.
5. Інфаркт як вид некрозу: визначення, види, їх морфологія характеристики, ускладнення та наслідки.
6. Гангрена як вид некрозу: визначення, види, їх морфологія характеристики, ускладнення, наслідки.
7. Пролежень і нома як окремі види гангренени: причини розвитку, морфологічна характеристика, результати.
8. Секвестр як вид некрозу, морфологічна характеристика, наслідки.
9. Фібриноїдний, жировий і воскоподібний (Ценкера) некроз, морфологічна характеристика.
10. Стадії некрозу. Морфологічна характеристика.
11. Наслідки та ускладнення некрозу.
12. Порівняльна характеристика некрозу та апоптозу
13. Смерть, визначення смерті, види смерті. 14. Посмертні зміни в організмі.

Список використаних джерел:

Основна:

1. Атлас мікропрепаратів з патоморфології / І.І. Старченко, Б.М. Филенко, Н.В.Ройко та ін..; ВДНЗУ “УМСА”.- Полтава, 2018.-190с
2. Старченко, С.О. Білоконь та ін.. – Полтава: Тов. “АСМІ” – 2018. – 190с.

3. Основи патології за Роббінсом: у 2 томах. Том 1 / Віней Кумар, Абул К. Аббас, Джон К. Астер; переклад 10-го англ. видання. Видавництво: Всеукраїнське спеціалізоване видавництво “Медицина”. – Х II. – 2019. – 420с.
4. Основи патології за Роббінсом: у 2 томах. Том 1 / Віней Кумар, Абул К. Аббас, Джон К. Астер; переклад 10-го англ. видання. Видавництво: Всеукраїнське спеціалізоване видавництво “Медицина”. – Х II. – 2019. – 420с.
5. Патоморфологія. Загальна патоморфологія: навчальний посібник / за ред. Я.Я. Боднара, В.Д. Волошина, А.М. Романюка, В.В. Гаргіна. - Нова Книга, 2020. - 248 с.
6. Патоморфологія основних захворювань серцево-судинної системи: навчальний посібник / І.І. Старченко, Б.М. Филенко, Н.В. Ройко. – Полтава: “УМСА”. – 2019. – 150с.
7. Старченко І.І. Патоморфологія основних захворювань щелепнолицевої ділянки : навч. посіб. / І.І. Старченко, Б.М. Филенко, В.В.Черняк ; “УМСА”. – Вінниця : Нова Книга, 2019. – 128с.
8. Старченко І.І. Спеціальна патоморфологія (базовий курс) для студентів медичних факультетів вищих медичних навчальних закладів III-IV рівнів акредитації / І.І. Старченко, Н.В. Ройко, Б.М. Филенко. – Полтава, 2017. – 174с. 9. Туффаха С. А. Муин Иммуногистохимия в диагностике опухолей / С. А. Туффаха Муин, С. Г. Гичка, Гуски Ганс. – "Книга плюс", 2018. – 336с.
10. Essentials of pathology: textbook / Ya.Bodnar, A.Romanyuk, V. Voloshyn, V. Gargin - Kharkiv, «Planeta-Print» Ltd, 2020, 219 p.
11. Pathology: textbook / I.V.Sorokina, V.D. Markovskiy, D.I. Halata et al.; edited by I.V.Sorokina, V.D. Markovskiy, D.I. Halata. - Kyiv : AUS Medicine Publishing, 2019. - 328p. + 2 colour inserts (8p. + 12p.).
12. Pathology: textbook / I.V.Sorokina, V.D. Markovskiy, D.I. Halata et al.; edited by I.V.Sorokina, V.D. Markovskiy, D.I. Halata. - 2 nd edition. - Kyiv : AUS Medicine Publishing, 2020. - 328p. + 2 colour inserts (8p. + 12p.).

Додаткова:

1. Доброякісні новоутворення кісток щелепно-лицевої ділянки у дітей / П.І. Ткаченко, І.І.Старченко, С.О. Білокінь [та ін.] – П.: “УМСА”, 2016. – 85с
2. Загальна патоморфологія / І.І. Старченко, Н.В. Ройко, Б.М. Филенко [та ін.] – Полтава, 2016. – 136с.

3. Зербіно Д. Д. Патоморфологія та гістологія : атлас / Д. Д. Зербіно, М. М. Багрій, Я. Я. Боднар, В. А. Діброва. – Вінниця : Нова Книга, 2016. – 800с.
4. Методики морфологічних досліджень / М.М. Багрій, В.А. Діброва, О.Г. Пападинець, М.І. Гришук; за ред.. М.М. Багрія, В.А. Діброви. – Вінниця: Нова Книга, 2016. – 328 с.
5. Новосельцева Т.В. Патологія статевої та ендокринної систем / Т.В. Новосельцева, Б.М. Филенко, Н.І. Гасюк. – Полтава: ТОВ “АСМІ”, 2015. – 199 с.
6. Патоморфологія : нац.. підруч. / В.Д. Марковський, В.О. Туманський, І.В. Сорокіна [та ін.]; за ред.. В.Д. Марковського, В.О. Туманського. – К.: ВСВ «Медицина», 2015. – 936с.
7. Практикум з біопсійно-секційного курсу / І.І. Старченко, А.П. Гасюк, С.А. Проскурня [та ін.] – Полтава, 2016. – 160с.

Лекція № 3

Тема: Гострі системні розлади кровообігу (гостра коронарна недостатність, шок) та системні розлади кровообігу при хронічній серцевій недостатності та їх наслідки. Регіонарні розлади кровообігу (гіперемія, ішемія, плазморагія, кровотеча та крововилив). Порушення утворення й обігу лімфи. Тромбоз. Емболія.

Актуальність теми: В сьогodнішній темі нам показано: Гострі системні розлади кровообігу (гостра коронарна недостатність, шок) та системні розлади кровообігу при хронічній серцевій недостатності та їх наслідки. Регіонарні розлади кровообігу (гіперемія, ішемія, плазморагія, кровотеча та крововилив). Порушення утворення й обігу лімфи. Тромбоз. Емболія.

Мета:

Ознайомитись з розладами кровообігу, з видами повнокрів'я та гіпереміями, причини виникнення ішемій, видами та причинами уворення кровотеч, ознайомитись з такими поняттями як: Плазморагія, стаз, шок (шокові органи), емболія, тромбоз (та його види), та ДВЗ-синдром.

Основні поняття:

Гіперемія: фізіологічна, патологічна, артеріальна, венозна, набряк, анасарка, синюшне ущільнення селезінки, ціанотичне ущільнення нирки, коричневе ущільнення легень, мускатна печінка; кровотечі та крововиливи: носова

кровотеча, кровохаркання, блювота кров'ю, циклічні та ациклічні маткові кровотечі, кров у калі, сечі, гематоми, геморагічні вкраплення, екхімози, пурпура, пітехії, гемоперикард, гемоперитонеум, гемоторакс, гідроторакс, піоторакс, гемартроз; тромбоз, тромб (білий, червоний змішаний, оклюзійний, пристінковий, моранічна, аксіальна, сферична, агональна), Емболія (тромбоемболія, газемболія, повітряна, тканинна, емболія сторонніми тілами, жирова, амніотична рідина)

План і організаційна структура лекції:

Привітання, перевірка присутніх, повідомлення теми, мети заняття, мотивація здобувачів вищої освіти щодо вивчення теми.

Зміст лекційного матеріалу (текст лекції):

Нормальну життєдіяльність організму важко уявити без чіткої роботи органів крово- і лімфообігу, які знаходяться в тісній структурно-функціональній єдності.

Функція органів кровообігу визначає, перш за все, рівень процесів обміну речовин в кожній тканині та кожному органі, необхідний для відправлення спеціалізованої функції. Цю *транспортно-обмінну функцію* кровonosна система виконує разом з лімфатичною дренажною системою і системою крові. З цього витікає, що в ході мікроциркуляції, за допомогою якої здійснюється транскапілярний обмін, кровonosна і лімфатична системи, як і кров, служать одній меті та функціонують взаємозв'язано.

Кровonosна система координує і зв'язує функціонально різні органи і системи в інтересах організму як цілого. Цю *координуючу по відношенню до гомеостазу функцію* кровonosна система виконує за допомогою лімфатичної системи. Функція кровonosної системи, як і лімфатичної, забезпечується механізмами нейрогуморальної регуляції (нервові прилади серця, рецептори судин, судинноруховий центр, гуморальні константи крові, лімфи, вазоконстриктори і вазодилататори і т.ін.). Але кровonosна, як і лімфатична система, об'єднується в єдине ціле не тільки функціонально, а також і структурно: серце – джерело кровотоку, судини – джерело кроворозподілу і лімфозбирання; мікроциркуляторне русло – плацдарм транскапілярного обміну і тканинного метаболізму. Однак структурно-функціональна інтеграція як кровonosної, так і

лімфатичної системи не виключає структурну своєрідність і функціональні особливості цих систем в різних органах і тканинах.

Розлад кровообігу можна розподілити на 3 групи: 1) порушення кровонаповнення, що визначаються повнокров'ям (артеріальним або венозним) і недокрів'ям; 2) порушення проникності стінки судин, до яких слід віднести кровотечу (крововилив) і плазморрагію; 3) порушення кровотоку і стану (тобто реології) крові у вигляді стазу, сладж-феномену, тромбозу та емболії.

Повнокрів'я (гіперемія) може бути артеріальним і венозним.

Артеріальне повнокрів'я– підвищене кровонаповнення органу, тканини внаслідок збільшеного припливу артеріальної крові. Воно може бути загальним, що спостерігається при збільшенні об'єму циркулюючої крові (плетора) або кількості еритроцитів (еритремія). В таких випадках спостерігається червоний колір шкірного покриву й слизовий оболонки і підвищення артеріального тиску. Частіше артеріальна гіперемія має місцевий характер та виникає при різноманітних причинах.

Розрізняють фізіологічну артеріальну гіперемію, що виникає під впливом адекватних доз фізичних і хімічних факторів, почуття гніву, соромливості (рефлекторна гіперемія), при посиленні функції органів (робоча гіперемія), і патологічну артеріальну гіперемію.

Виходячи з особливостей етіології та механізму розвитку, виділяють такі види патологічної артеріальної гіперемії: ангіоневротичну (нейропаралітичну); колатеральну; гіперемію після анемії (постанемічну); вакатну; запальну; гіперемію на підставі артеріовенозного свища.

Ангіоневротична (нейропатична) гіперемія спостерігається як наслідок подразнення судиннорозширювальних нервів або паралічу судиннозвужуючих нервів. Шкіра, слизові оболонки стають червоними, трохи припухлими, при дотику – теплими або навіть гарячими. Такий вид гіперемії може виникати в деяких ділянках тіла при порушенні іннервації; на шкірі та слизових оболонках обличчя при деяких інфекційних хворобах, при яких можливе ураження вузлів симпатичної нервової системи; цей вид гіперемії проходить швидко, без наслідків.

Колатеральна гіперемія виникає в зв'язку з затрудненням кровотоку по магістральному артеріальному стовбурі, закритому тромбом або емболом. В таких випадках кров спрямовується по колатеральних судинах. Просвіт їх рефлекторно розширюється, приплив артеріальної крові посилюється і тканина одержує підвищену кількість крові.

Гіперемія після анемії (постанемічна) розвивається в тих випадках, коли фактор, який викликав стиснення артерії (пухлина, скопичення рідини в порожнинах, лігатура і т.ін.) і недокрів'я тканин, швидко усувається. В таких випадках судини раніше знекровленої тканини різко розширюються і переповнюються кров'ю, що може призвести не тільки до їх розриву і крововиливу, але й до недокрів'я інших органів, напр., головного мозку, у зв'язку з різким перерозподілом крові. Тому такі маніпуляції, як видалення рідини з порожнин тіла, великих пухлин, зняття еластичного джгута, слід проводити повільно.

Вакатна гіперемія (від лат. *Vacuus* – пустий) розвивається в зв'язку із зниженням барометричного тиску. Вона може бути загальною, наприклад, у водолазів і кесонних робітників при швидкому підйомі з місця підвищеного тиску. Гіперемія, яка при цьому виникає, сполучається з газовою емболією, тромбозом судин і крововиливами.

Місцева вакатна гіперемія з'являється на шкірі під впливом, наприклад, медичних банок, які утворюють над її певними ділянками розріджений простір (вакуум).

Запальна гіперемія – постійний супутник запалення.

Гіперемія на підставі артеріовенозної нориці виникає в тих випадках, коли, наприклад, при вогнепальному ураженні або іншій травмі відбувається сполучення між артерією і веною, тоді артеріальна кров спрямовується у вену.

Значення патологічної артеріальної гіперемії визначається за її видом. Колатеральна гіперемія за своєю суттю є компенсаторною і забезпечує кровообіг при закритому артеріальному стовбурі. Запальна гіперемія – обов'язковий компонент цієї захисно-приспосувальної реакції. Разом з тим вакатна гіперемія стає однією із складових частин кесонної хвороби.

Венозне повнокров'я – підвищене кровонаповнення органа або тканини в зв'язку з порушенням (зменшенням) відтоку крові; приплив крові при цьому не

змінений або зменшений. Застій венозної крові (*застійна гіперемія*) призводить до розширення вен і капілярів, сповільнення в них кровотоку, з чим пов'язані розвиток гіпоксії, підвищення проникності базальних мембран капілярів.

Венозне повнокров'я може бути загальним і місцевим.

Загальне венозне повнокров'я розвивається при хворобах серцевосудинної системи, які спричиняють гостру або хронічну серцеву (серцевосудинну) недостатність; може бути як гострим, так і хронічним.

При *гострому загальному венозному повнокров'ї*, що є проявом синдрому *гострої серцевої недостатності* (недостатність скорочувальної здатності міокарда при інфаркті міокарда, гострому міокардиті), внаслідок гіпоксичного пошкодження гістогематичних бар'єрів і різкого підвищення капілярної проникності в тканинах спостерігається плазматичне просочування (плазморрагія) і набряк, стази в капілярах і множинні крововиливи діapedезного характеру; в паренхіматозних органах розвиваються дистрофічні та некротичні зміни. Структурно-функціональні особливості органу, в якому виникає гострий венозний застій, визначають перевагу набряково-плазморрагічних, геморрагічних або дистрофічних і некротичних змін, можливе їх сполучення. Гістофізіологічні особливості аерогематичного бар'єру легень пояснюють розвиток набряку і геморрагій при гострому венозному застої. В нирках, внаслідок особливостей структури нефрону і кровообігу, виникають, в основному, дистрофічні та некротичні зміни, особливо епітелію каналців. В печінці, в зв'язку з особливостями архітектоники печінкової часточки та її кровообігу, в ній при гострому повнокров'ї з'являються централобулярні крововиливи і некрози.

Хронічне загальне венозне повнокров'я є проявом синдрому *хронічної серцевої (серцево-судинної) недостатності*, яка ускладнює багато хронічних захворювань серця (вади серця, ішемічна хвороба серця, хронічний міокардит, міокардіопатії, фіброеластоз ендокарда та ін.). Воно нерідко спричиняє важкі, незворотні зміни органів та тканин. Довго підтримуючи стан тканинної гіпоксії, воно визначає розвиток не тільки плазморрагії, набряку, стазу і крововиливів, дистрофії та некрозу, але й атрофічних та склеротичних змін. Склеротичні зміни, тобто розвиток сполучної тканини, пов'язані з тим, що хронічна гіпоксія стимулює синтез колагену фібробластами і фібробластоподібними клітинами. Сполучна тканина витісняє паренхіматозні елементи, розвивається застійне ущільнення

(індурація) органів і тканин. Вадне коло при хронічному венозному повнокров'ї замикається розвитком капілярно-паренхіматозного блоку в зв'язку з «потовщенням» базальних мембран ендотелію і епітелію за рахунок підвищеної продукції колагену фібробластами, гладком'язовими клітинами і ліпофібробластами.

Зміни органів при хронічному венозному застої, незважаючи на цілий ряд загальних рис (застій та індурація), мають свої особливості.

Шкіра, особливо нижніх кінцівок, стає холодною і набуває синього забарвлення (ціаноз). Вени шкіри і підшкірної клітковини розширені, переповнені кров'ю; розширені та переповнені лімфою і лімфатичні судини. Виражені набряк дерми і підшкірної клітковини, розвиток в шкірі сполучної тканини. В зв'язку з венозним застоєм, набряком і склерозом в шкірі виникають запальні процеси і виразки, що довгий час не загоюються.

При хронічному венозному застої печінка збільшена, щільна, краї округлі, поверхня розтину сіро-жовта з темно-червоним крапом, схожа на мускатний горіх, тому таку печінку називають «мускатною».

При мікроскопічному дослідженні спостерігається, що повнокровні лише центральні відділи часточок, де гепатоцити зруйновані; ці ділянки на розтині печінки темно-червоного кольору. На периферії часточок клітини печінки знаходяться в стані дистрофії, часто жирової, чим пояснюється сіро-жовтий колір тканини печінки.

Морфогенез змін печінки при тривалому венозному застої досить складний. Вибіркове повнокров'я центру часточок пов'язане з тим, що застій в печінці охоплює, перш за все, печінкові вени, розповсюджуючись на збірні та центральні вени, а потім і на синусоїди. Останні розширюються не тільки в центральних і середніх відділах часточок, де зустрічають опір з боку впадаючих в синусоїди капілярних розгалужень печінкової артерії, де тиск вище, ніж у синусоїдах. В міру зростання повнокров'я в центрі часточок з'являються крововиливи; в гепатоцитах при цьому розвиваються дистрофія, атрофія і некроз. Гепатоцити периферії часточок компенсаторне гіпертрофуються і стають схожими на централобулярні. Розростання сполучної тканини в зоні крововиливів і загибелі гепатоцитів пов'язано з проліферацією клітин синусоїдів – ліпоцитів, які можуть виступати в ролі фібробластів, а поблизу центральних і збірних вен – з проліферацією фібробластів адвентиції цих вен. Внаслідок

розростання сполучної тканини в синусоїдах з'являється безперервна базальна мембрана (в нормальній печінці вона відсутня), тобто відбувається капіляризація синусоїдів, виникає капілярно-паренхіматозний блок, що посилює гіпоксію, призводить до прогресування атрофічних і склеротичних змін печінки. Цьому процесові сприяє також шунтування крові, яке розвивається при склерозі стінок і obturaції просвіту багатьох центральних і збірних вен, а також зростаючий застій лімфи – так формується застійний фіброз (склероз) печінки.

При прогресуючому розвитку сполучної тканини з'являється незавершена регенерація гепатоцитів з утворенням вузлів-регенератів, перебудова і деформація органу. Розвивається застійний (мускатний) цирроз печінки, який називається також серцевим, оскільки звичайно він зустрічається при хронічній серцевій недостатності.

В легенях при хронічному венозному повнокров'ї відбуваються два види змін – множинні крововиливи, які обумовлюють гемосидероз легень, і розвиток сполучної тканини, тобто склероз. Легені стають великими, бурими і щільними – буре ущільнення (індурація) легень.

В морфогенезі бурого ущільнення легень значну роль відіграють застійне повнокров'я та гіпертензія в малому колі кровообігу, які спричиняють гіпоксію та підвищення судинної проникності, набряк, діapedезні крововиливи. Розвиткові таких змін передують адаптивні процеси в судинному руслі легень. У відповідь на гіпертензію в малому колі кровообігу виникає гіпертрофія м'язово-еластичних структур дрібних гілок легеневої вени і артерії з перебудовою судин за типом замикаючих артерій, які охороняють капіляри легень від різкого переповнення кров'ю.

Через деякий час адаптивних змін судин легені стають склеротичними, розвивається декомпенсація легеневого кровообігу, переповнення капілярів міжальвеолярних перегородок кров'ю. Зростає гіпоксія тканини, в зв'язку з чим підвищується судинна проникність, виникають множинні діapedезні крововиливи. В альвеолах, бронхах, міжальвеолярних перегородках, лімфатичних судинах і вузлах з'являються скопичення навантажених гемосидерином клітин – сидеробластів і сидерофагів та вільнолежачого гемосидерину; виникає дифузний гемосидероз легень. Гемосидерин і білки плазми (фібрин) «засмічують» строму і лімфатичні дренажі легень, що спричиняє резорбційну недостатність лімфатичної системи, яка змінюється механічною.

Склероз кровоносних судин і недостатність лімфатичної системи посилюють легеневу гіпоксію, яка стає причиною проліферації фібробластів, потовщення міжальвеолярних перегородок. Так виникає капілярно-паренхіматозний блок, що замикає вадне коло в морфогенезі індурації легень, – розвивається застійний склероз легень. Він більш значний в нижніх відділах легень, де сильніше виражений венозний застій і більше скопичень кров'яних пігментів, фібрину. Пневмосклероз, як і гемосидероз, при бурому ущільненні легень має каудоапикальне розповсюдження і залежить від ступеню і довготривалості венозного застою в легенях.

Нирки при хронічному венозному застої стають збільшеними, щільними і ціанотичними – ціанотична індурація нирок; особливо повнокровні вени мозкової речовини і межуючої зони. На фоні венозного застою розвивається лімфостаз. В умовах зростаючої гіпоксії виникає дистрофія нефроцитів головних відділів нефрону і склероз, який не буває різко вираженим.

Хронічний венозний застій в селезінці також призводить до її ціанотичної індурації. Вона збільшена, щільна, темно-вишневого кольору; визначається атрофія фолікулів і склероз пульпи. При загальному хронічному венозному застої ціанотична індурація властива й іншим органам.

Місцеве венозне повнокров'я (гіперемія) спостерігається при утрудненні відтоку венозної крові від того чи іншого органу або частини тіла в зв'язку із закриттям просвіту вени (тромбом або емболом) або стисненні її ззовні (пухлиною, розвинутою сполучною тканиною). Так, різка венозна гіперемія шлунково-кишкового тракту розвивається при тромбозі ворітної вени. Мускатна печінка і мускатний цирроз зустрічаються не тільки при загальному венозному повнокров'ї, але й при запаленні печінкових вен та їх тромбозі (облітеруючий тромбофлебіт печінкових вен), що характерно для хвороби (синдрому) Бада – Кіарі. Причиною ціанотичної індурації нирок може стати тромбоз ниркових вен. До венозного застою і набряку кінцівки також призводить тромбоз вен, якщо колатеральний кровообіг є недостатнім.

Місцева венозна гіперемія може виникнути і в результаті розвитку венозних колатералей при утрудненні або припиненні відтоку крові по основних венозних магістралях (портокавальні анастомози при порушенні відтоку крові по ворітній вені). Переповнені кров'ю колатеральні вени різко розширюються, а

стінка їх стає тонкою, що може спричинити крововиливи (із розширених і потоншених вен стравоходу при циррозі печінки).

З венозною гіперемією пов'язане виникнення не тільки плазморрагічних, дистрофічних, атрофічних і склеротичних змін, але й венозних (застійних) інфарктів.

Недокрів'я

Недокрів'я (ішемія) – це зменшення кровонаповнення тканини, органу, частини тіла внаслідок зменшеного припливу крові. Мова йде як про недостатнє кровонаповнення, так і про повне припинення припливу крові.

Зміни тканин, які виникають при недокрів'ї, пов'язані з гіпоксією або аноксією (кисневим голодуванням). В залежності від причини, яка призводить до недокрів'я, часу його виникнення, тривалості гіпоксії, ступеня чутливості до неї тканини при недокрів'ї виникають або тонкі зміни на рівні ультраструктур, або грубі деструктивні зміни, що можуть призвести навіть до ішемічного некрозу – інфаркту.

При гострому недокрів'ї виникають дистрофічні і некробіотичні зміни. Їх передвісниками є гістохімічні та ультраструктурні зміни: зникнення з тканини глікогену, зниження активності окислювально-відновних ферментів і деструкція мітохондрій. На основі даних електронно-гістохімічного вивчення тканинних змін при гострому недокрів'ї та при інфаркті гостру ішемію слід розглядати як переднекротичний (передінфарктний) стан. При тривалому недокрів'ї розвивається атрофія паренхіматозних елементів і склероз внаслідок підвищення колагенсинтезуючої активності фібробластів.

В залежності від причин і умов виникнення, недокрів'я розподіляють за такими видами: ангіоспастичне, обтураційне, компресійне, внаслідок перерозподілу крові.

Ангіоспастичне недокрів'я виникає внаслідок спазму артерії в зв'язку з впливом різноманітних подразників. Так, больовий подразник викликає спазм артерій та недокрів'я деяких частин тіла. Такий же механізм впливу судиннозвужуючих лікарських препаратів (адреналін). Ангіоспастична ішемія виникає також і при негативних емоційних афектах («ангіоспазм невідрагованих емоцій»).

Обтураційне недокрів'я розвивається внаслідок тромбозу або емболії, при розростанні сполучної тканини в просвіті артерії, при запаленні її стінки (облітеруючий ендартеріт), звуженні просвіту артерії атеросклеротичною бляшкою. Обтураційна ішемія, обумовлена тромбозом артерії, нерідко завершує ангіоспазм, і, навпаки, ангіоспазм доповнює обтурацію артерії тромбом або емболом.

Компресійне недокрів'я з'являється при стисненні артерії пухлиною, джгутом, лігатурою.

Ішемія внаслідок перерозподілу крові спостерігається у випадках гіперемії після анемії. Такою є, наприклад, ішемія головного мозку при випусканні рідини з черевної порожнини, куди відтікає значна кількість крові. Значення і наслідки недокрів'я різні; залежать від особливостей причини та тривалості її впливу. Так, недокрів'я внаслідок спазму артерій короткочасне, і при ньому не виникає особливих розладів. Однак при тривалих (довгочасних) спазмах можливий розвиток дистрофічних змін і навіть ішемічний некроз (інфаркт). Гостре обтураційне недокрів'я особливо небезпечне, тому що нерідко призводить до розвитку інфаркту. Якщо артерія закривається поступово, то кровообіг може бути відновленим за допомогою колатералей і наслідки такої ішемії можуть бути незначними. Однак довгочасне недокрів'я рано чи пізно закінчується атрофією тканини і склерозом.

Кровотеча(геморрагія)– це вихід крові із просвіту кровоносної судини або порожнини серця, в навколишнє середовище (зовнішня кровотеча) або в порожнини тіла (внутрішня кровотеча). Прикладами зовнішньої кровотечі можуть бути кровохаркання (haemoptoa), кровотеча з носа (epistaxis), блювота кров'ю (haemotenesis), поява крові в калі (melaena), кровотеча з матки (metrorrhagia). При внутрішній кровотечі кров може скопичуватися в порожнині перикарда (гемоперикард), плеври (гемоторакс), черевної порожнини (гемоперитонеум). Якщо при кровотечі кров накопичується в тканинах, то говорять про *крововиливи*. З цього випливає, що крововилив – один із видів кровотечі. Скопичення згорнутої крові в тканині з порушенням її цілісності називають *гематомою*, а при зберіганні тканинних елементів – *геморрагічним просякненням* (геморрагічна інфільтрація).

Площинні крововиливи в шкірі, слизових оболонках, називають *синцями*, а дрібні крапкоподібні крововиливи – *петехіями* або *екхімозами*.

Причинами кровотеч (крововиливів) можуть бути розрив, роз'їдання та підвищення проникності стінки судини (серця). *Кровотеча внаслідок розриву* стінки серця або судини виникає при пораненні, травмі стінки або розвитку в ній таких патологічних процесів, як некроз (інфаркт), запалення або склероз.

Розрив серця і кровотечу найбільш часто спричиняє некроз (інфаркт). Надклапанний розрив аорти буває наслідком некрозу її середньої оболонки (медіонекроз), запалення середньої оболонки аорти (мезаортит) з переходом в склероз при сифілісі також може призвести до розриву стінки аорти і кровотечі. Досить часто зустрічаються розриви аневризми серця, аорти, артерій мозку, легеневої артерії та судин інших органів, що спричиняє смертельну кровотечу.

До цієї ж категорії слід віднести і кровотечі при розриві капсули органів в зв'язку з розвитком в них патологічних процесів.

Кровотеча внаслідок роз'їдання стінки судини (аррозивна кровотеча) виникає при багатьох патологічних процесах, але частіше при запаленні, некрозі та злоякісній пухлині. Такі аррозивні кровотечі при роз'їданні стінки судини протеолітичними ферментами в осередку гнійного запалення (при гнійному аппендициті), шлунковим соком – в дні виразки шлунка, казеозним некрозом (в стінці туберкульозної каверни), при виразкуванні ракової пухлини (виразковий рак прямої кишки, шлунка, молочної залози). Аррозивні кровотечі розвиваються і при позаматковій (трубній) вагітності, коли ворсини хоріону проростають і роз'їдають стінку фалопієвої труби та її судини. *Кровотеча в зв'язку з підвищенням проникності стінки судини, діapedезна кровотеча*, виникає із артеріол, капілярів і венул за різних причин. Серед них значне місце займають ангіоневротичні порушення, зміни мікроциркуляції, тканинна гіпоксія. Тому діapedезні крововиливи досить часто зустрічаються при пошкодженні головного мозку, артеріальній гіпертензії, системних васкулітах, інфекційних та інфекційноалергічних захворюваннях, при хворобах системи крові (гемобластози і анемії), коагулопатіях. Коли діapedезні крововиливи приймають системний характер, вони стають виявленням геморагічного синдрому.

Наслідки кровотеч (крововиливів) можуть бути різноманітними: розсмоктування крові, утворення кіст на місці крововиливів (головний мозок), інкапсуляція або проростання гематоми сполучною тканиною, приєднання інфекції та нагноєння.

Значення кровотечі визначається її видом і причиною, кількістю втраченої крові, швидкістю крововтрати. Розрив серця, аорти та її аневризми призводить до швидкої втрати значної кількості крові; в більшості випадків – до смерті (смерть від швидкої кровотечі). Кровотеча на впродовж кількох діб може також призвести до втрати значної кількості крові та смерті (смерть від гострого недокрів'я). Довгочасні кровотечі, що періодично повторюються (при виразковій хворобі шлунка і 12-палої кишки, геморої) можуть спричинити хронічне недокрів'я (постгеморрагічна анемія). Значення крововиливу для організму значною мірою залежить від локалізації. Особливо небезпечним, нерідко смертельним, є крововилив в головний мозок (прояв геморагічного інсульту при гіпертонічній хворобі, розриву аневризми артерії мозку). Нерідко смертельним буває і крововилив в легені при розриві аневризми легеневої артерії, арозії судини в стінці туберкульозної каверни і т.д. В той же час масивні крововиливи в підшкірній жировій клітковині, м'язах часто не загрожують життю людини.

Плазморрагія– це вихід плазми за межі кровоносного русла. Наслідком плазморагії є просочування плазмою крові стінки судини і тканин, що її оточують – плазматичне просякнення;це один із проявів порушеного судинного просякнення,яке в нормі забезпечує транскапілярний обмін.

Механізм розвитку плазморагії та плазматичного просякнення визначається двома основними умовами – пошкодженням судин мікроциркуляторного русла змінами констант крові,що сприяють підвищенню судинного просякнення.

Пошкодження мікросудин пов'язане з нервово-судинними порушеннями (спазм), тканинною гіпоксією, імунопатологічними реакціями. Зміни в крові сприяють плазморрагії та обумовлені підвищенням вмісту в плазмі вазоактивних речовин (гістамін, серотонін), природних антикоагулянтів (гепарин, фібринолізин), грубодисперсних білків, ліпопротеїдів, появою імунних комплексів, порушенням реологічних властивостей. Плазморрагія часто зустрічається при гіпертонічній хворобі, атеросклерозі, декомпенсованих пороках серця, інфекційних, інфекційно-алергічних і аутоімунних хворобах.

Наслідками плазматичного просякнення є фібриноїдний некроз та гіаліноз судин.

Значення плазморагії полягає в порушенні транскапілярного обміну з послідовною зміною структури органів і тканин.

Стаз – це зупинка кровотоку в судинах мікроциркуляторного русла (головним чином у капілярах). Зупинка кровотоку починається повільно, що визначається як передстатичний стан, або передстаз.

Основними властивостями сладж-феномену є злипання між собою еритроцитів, лейкоцитів або тромбоцитів; при цьому зростає в'язкість плазми, що спричиняє затруднення перфузії крові через судини мікроциркуляторного русла. Сладж-феномен (синдром) є одним із різновидів стазу.

Механізм розвитку. Основне значення у виникненні стазу надають змінам реологічних властивостей крові як прояву посиленої внутрішньокапілярної агрегації еритроцитів, що призводить до збільшення опору току крові по капілярах, його сповільненню та повній зупинці. Гемолізу й згортання крові при стазі не відбувається. Розвитку внутрішньокапілярної агрегації еритроцитів сприяють: зміни капілярів з підвищенням проникності їх стінок, тобто плазморагія; порушення фізико-хімічних властивостей еритроцитів, зокрема зниження їх поверхневого потенціалу; зміни складу білків крові за рахунок збільшення грубодисперсних фракцій; дисциркуляторні розлади – венозне повнокров'я (застійний стаз) або ішемія (ішемічний стаз) та порушення іннервації мікроциркуляторного русла.

Причиною стазів часто бувають дисциркуляторні порушення кровообігу. Вони розвиваються внаслідок впливу фізичних (висока температура, холод) і хімічних (кислоти, луги) факторів; виникають при інфекційних (малярія, висипний тиф), інфекційно-алергічних і аутоімунних (ревматичні хвороби) захворюваннях, хворобах серця і судин (вади серця, ішемічна хвороба серця).

Значення стазів залежить не тільки від тривалості, але й від чутливості органу або тканини до кисневого голодування (головний мозок). Стаз – явище зворотнє; стан судин після завершення стазу називають постстатичним; незворотні стази закінчуються некробіозом і некрозом тканини.

Шок – це гострий патологічний процес, обумовлений дією надсильного подразника, що характеризується порушенням діяльності центральної нервової системи, обміну речовин і ауторегуляції мікроциркуляторної системи, що призводить до деструктивних змін органів та тканин.

В основі шоку різного походження лежить єдиний складний багатофазний механізм розвитку. Для раннього періоду шоку характерні відносно специфічні ознаки, які обумовлені особливостями етіології та патогенезу.

В залежності від причини розрізняють такі види шоку: 1) гіповолемічний, який виникає при гострому зменшенні об'єму циркулюючої крові (або рідини); 2) травматичний, пусковим механізмом якого є надмірна аферентна (переважно больова) імпульсація; 3) кардіогенний, який виникає внаслідок швидкого спаду скорочувальної функції міокарда і зростання потоку аферентної (переважно «гіпоксичної») імпульсації; 4) септичний (токсикоінфекційний), причиною якого є ендогенна інтоксикація патогенною мікрофлорою.

У пізній період шоку відносна специфічність ознак, обумовлена особливостями його етіології та патогенезу, зникає, а клініко-анатомічні прояви стають стереотипними.

Для морфологічних змін шоку характерні порушення гемокоагуляції у вигляді ДВЗ-синдрому, геморрагічного діатезу, рідкої трупної крові, які можуть бути основою діагностики шоку при розтині померлого. При мікроскопічному дослідженні порушення гемодинаміки і реологічних властивостей крові знаходять розповсюджений спазм судин, мікротромби в системі мікроциркуляції, ознаки підвищеної проникності капілярів, крововиливи.

У внутрішніх органах розвивається ряд загальних змін у вигляді дистрофії та некрозу, що обумовлено порушенням гемодинаміки, гіпоксією, пошкоджуючим впливом біогенних амінів, ендотоксинів патогенної мікрофлори. Вираженість цих змін в значній мірі визначає можливість оборотності шоку.

Морфологічні зміни при шоку мають ряд особливостей, обумовлених як структурно-функціональною спеціалізацією органа, так і перевагою в патогенезі шоку одного із його ланцюгів (нейрорефлекторного, гіпоксичного, токсичного). Виходячи з цього, при характеристиці шоку використовують термін «шоковий орган».

В шоківій нирці розвивається некротичний нефроз (іноді бувають симетричні кортикальні некрози нирок), що обумовлює гостру ниркову недостатність. В шоківій печінці гепатоцити втрачають глікоген, підлягають гідропічній дистрофії, розвиваються центролобулярні некрози печінки, з'являються ознаки структурно-функціональної недостатності зірчастих

ретикулоендотеліоцитів. Такі морфологічні зміни обумовлюють можливість розвитку гострої печінкової недостатності при шоку. Нерідко спостерігається поєднання ниркової і печінкової недостатності; в таких випадках говорять про гепаторенальний синдром.

Шокова легень характеризується появою осередків ателектазу, серозногеморрагічним набряком з випаданням фібрину в альвеоли, гемостазом і утворенням тромбів в мікроциркуляторному руслі, що обумовлює розвиток гострої дихальної недостатності.

Структурні зміни міокарда при шоці представлені дистрофічними і некробіотичними змінами кардіоміоцитів: зникненням глікогену, появою ліпідів і контрактур міофібрил. Можлива поява дрібних осередків некрозу.

Структурні пошкодження при шоці знаходять не тільки в шоккових органах, але й в шлунково-кишковому тракті, нервовій, ендокринній та імунній системах.

Тромбоз

Тромбоз – це прижиттєве згортання крові в просвіті судин або порожнинах серця. Згорток, що утворюється при цьому, називається тромбом.

Стадії тромбозу: 1) утворення протромбінази; 2) утворення тромбіну; 3) утворення фібрину.

Окрім системи згортання існує й протизгортувальна система, яка забезпечує в нормі рідкий стан крові. У такий спосіб, тромбоз – це прояв порушення регуляції систем гемостазу (згортувальної й протизгортувальної).

Умови розвитку тромбу: 1) ушкодження судинної стінки (розриви, запалення, спазми артерій і артеріол); 2) уповільнення току крові (серцевосудинна недостатність); 3) порушення регуляції згортувальної й протизгортувальної систем; 4) порушення складу крові (збільшення фракцій грубодисперсних білків (фібриногену), ліпопротеїдів, ліпідів, тромбоцитів). Такі зміни часто спостерігаються при атеросклерозі, автоімунних захворюваннях, пухлинах крові.

Особливості тромбу: 1) тромб прикріплюється до стінки судини в місці її ушкодження (тобто там, де почався процес тромбоутворення); 2) тромб має гофровану поверхню (за рахунок нашарування тромбоцитів і фібрину); 3) консистенція тромбу щільна, суха, крихка.

Види тромбів за будовою і зовнішнім виглядом: 1) Білий (складається з тромбоцитів, фібрину й лейкоцитів). Утворюється частіше в артеріях, повільно, при швидкій течії крові. 2) Червоний (містить тромбоцити, фібрин і еритроцити). Утворюється частіше у венах, повільно, при повільній течії крові. 3) Змішаний (містить як елементи білого, так і червоного тромбів, має шарувату будову). У ньому розрізняють голівку (будова білого тромбу), тіло (змішаний тромб) та хвіст (червоний тромб). Такі тромби частіше зустрічаються у венах, у порожнинах аневризми аорти й серця. 4) Гіаліновий (не містить фібрин, складається з зруйнованих еритроцитів, тромбоцитів і преципітованих білків плазми, нагадує ззовні гіалін). Частіше зустрічається в судинах мікроциркуляторного русла.

Тромби можуть бути пристінковими (більша частина просвіту судини залишається вільною) і такими, що закупорюють (обтуруючими). *Пристінковий* тромб частіше зустрічається на клапанах серця, ендокарді, у вушках передсердь, у великих артеріях при атеросклерозі й великих венах при тромбофлебіті, в аневризмах серця і судин. *Обтуруючий* утворюється частіше у венах і дрібних артеріях при рості пристінкового тромбу, рідше у великих артеріях і аорті.

Тромбоз є провідним пусковим фактором ДВЗ-синдрому і тромбоемболічного синдрому.

Наслідки тромбозу: 1) асептичний автоліз тромбу (під впливом протеолітичних ферментів лейкоцитів); 2) організація, каналізація й васкуляризація тромбу (вростання сполучної тканини в тромб із наступною появою щілин і каналів, вистелених ендотелієм, які містять кров); 3) обвапнення тромбу (іноді утворюються камені – флеболіти); 4) відрив тромбу й перетворення його в тромбоембол, що є джерелом тромбоемболії; 5) гнійне розплавлення (при влученні в тромботичні маси гноєрідних бактерій). Може спостерігатися при сепсисі; 6) зміцнення стінки аневризми серця й великих судин (наприклад, при інфаркті міокарда); 7) обтуруючі тромби призводять до розвитку інфаркту або гангрені, синдрому портальної гіпертензії (при закупорці ворітної вени), спленомегалії (закупорці селезінкової вени) тощо.

Емболія – це циркуляція в крові або лімфі часточок, які не зустрічаються в нормі, із подальшою закупоркою ними судин. Ці часточки називаються емболами. Емболи частіше переміщуються з током крові: 1) з венозної системи великого кола кровообігу й правого відділу серця в судини малого кола кровообігу (тобто емболи вен нижніх кінцівок можуть мігрувати в судини

легенів); 2) з лівої половини серця, аорти й великих артерій в артерії серця, мозку, нирок, селезінки, кінцівок тощо (тобто за ходом великого кола кровообігу); 3) з гілок портальної системи печінки у ворітну.

Зрідка ембол, внаслідок своєї ваги, рухається ретроградно: з порожньої вени опускається в ниркові, селезінкову вени, та ін.

При наявності дефектів міжпередсердної і міжшлуночкової перетинки емболи, минаючи легені, потрапляють із малого кола кровообігу у велике (парадоксальна емболія). Також до парадоксальної емболії можна віднести мікроемболію через артеріовенозні анастомози.

Види емболій залежно від природи емболів: тромбоемболія виникає при відриві тромбу або його частини. Якщо емболами стають тромби вен великого кола кровообігу, виникає тромбоемболія легеневої артерії, яка призводить до смерті (якщо закупорюються великі гілки) або геморагічного інфаркту легені (при закупорці дрібних гілок). Якщо емболами стають тромби клапанів серця, аорти або великих артерій, то розвиваються інфаркти органів. Жирова емболія. Джерелом емболії є краплі жиру (жири тіла). Розвивається при травматичному роздавлюванні жирової клітковини, кісткового мозку (переломи трубчастих кісток), введенні масляних розчинів. Смерть настає при закупорці емболами судин мозку. Повітряна емболія. Виникає при влученні повітря в кровоток (при пораненні вен шиї, зіянні вен матки після пологів за рахунок негативного тиску в них, при проведенні операції на відкритому серці, накладенні пневмотораксу, введенні випадково повітря у вену разом з лікарськими препаратами). Пухирці повітря викликають емболію судин малого кола кровообігу й настає раптова смерть. Газова емболія. Закупорка судин пухирцями газу. Ця емболія зустрічається у випадках швидкого переходу від високого тиску до нормального (у водолазів, робітників кесонних робіт – кесонна хвороба). Газові емболи закупорюють капіляри головного й спинного мозку, печінки, нирок і інших органів, що супроводжується появою в них вогнищ ішемії і некрозу. Тканинна (клітинна) емболія. Розвивається при руйнуванні тканин у зв'язку із травмою або патологічним процесом, які призводять до влучення шматочків тканин (або клітин) у кров. Емболами можуть бути пухлинна тканина (при розпаді або метастазуванні), тканина мозку (при травмі голови), амніотична рідина в проділей тощо. Мікробна емболія. Розвивається в тих випадках, коли у крові циркулюють мікроби та обтурують просвіт капілярів. При цьому, у місці

закупорки судин мікробними емболами розвиваються метастатичні гнійники. Емболія сторонніми предметами. Спостерігається при влученні в просвіт великих судин осколків снарядів, мін, куль і інших тіл. Оскільки сторонні предмети важкі, вони часто рухаються ретроградно. До цієї емболії також відносять емболію вапном і кристалами холестерину атеросклеротичних бляшок, які кришаться у просвіт судини при їх виразці.

Синдром дисемінованого внутрішньосудинного згортання крові (ДВЗсиндром) – це генералізоване згортання крові в середині судин, що викликає утворення великої кількості мікрозгустків і агрегатів клітин, які порушують мікроциркуляцію в органах і тканинах. Цей синдром часто характеризують як катастрофу для організму.

Залежно від причин розвитку виділяють наступні різновиди ДВЗ-синдрому:

1) інфекційно-септичний (розвивається при сепсисі); 2) посттравматичний (при краш-синдромі, опіковій хворобі, множинних переломах кісток);

3) шокогенний (при всіх видах шоку); 4) хірургічний (після операцій з великою травматизацією тканин); 5) акушерський (при передчасному відшаруванні плаценти, надходженні в кров навколоплідних вод); 6) токсикогенний (при злоякісному пухлинному рості); 7) пухлинний (при імунному ушкодженні тканин) та ін.

В основі патогенезу ДВЗ-синдрому лежить так званий «гуморальний протеазний вибух», тобто одночасна активація всіх протеолітичних ферментів плазми крові, що входять до складу чотирьох позаклітинних біохімічних систем: а) системи згортання; б) фібринолітичної системи; в) калікреїн-кінінової системи; г) системи комплементу.

Основний принцип активації позаклітинних протеаз – відщиплення пептидів, які закривають їхній активний центр.

Джерела надходження в кров активних протеаз при ДВЗ-синдромі:

1) ушкоджені клітини. Має значення гостре ушкодження великої кількості клітин, з яких у позаклітинний простір і кров надходять лізосомальні протеази, тканинний тромбoplastин. Запалення, як місцевий процес, що виникає при ушкодженні клітини, обмежує надходження продуктів розпаду в кров, локалізуючи в такий спосіб ушкодження й попереджає розвиток ДВЗ-синдрому;

2) надходження в кров великої кількості позаклітинних протеаз, наприклад трипсину при гострому панкреатиті, ферментів, які знаходяться в навколоплідних водах; 3) екзогенні протеази. Їхніми джерелами можуть бути бактеріальні клітини при сепсисі, зміїна отрута та ін.

У патогенезі ДВЗ-синдрому розрізняють дві фази: 1) Фаза гіперкоагуляції й агрегації тромбоцитів. Основу цієї фази становить генералізована активація системи згортання крові, тобто утворення тромбіну (тромбінемія), що призводить до утворення фібрину й агрегатів тромбоцитів. Клінічні прояви синдрому у 1 фазі: гіпоксія, ацидоз, інтоксикація продуктами розпаду, гостра недостатність зовнішнього подиху (мікрозгустками закупорюються капіляри легенів), гостра ниркова недостатність (забиваються капіляри клубочків), порушення мозкового кровообігу. 2) Фаза гіпокоагуляції (геморрагічний синдром). Ця фаза розвивається як наслідок виснаження механізмів судиннотромбоцитарного й коагуляційного гемостазу. Ця фаза клінічно проявляється великими кровотечами, які важко зупинити.

Порушення лімфообігу – це стан, при якому лімфатичні судини не виконують свою основну функцію – здійснення постійного й ефективного дренажу інтерстицію.

Розрізняють наступні форми порушення лімфообігу: 1) Механічна недостатність. Проявляється утрудненням відтоку лімфи у зв'язку з наявністю органічних (здавлювання пухлиною, рубцем, облітерація лімфатичних судин при їхньому запаленні, тромбозі та ін.) або функціональних причин (підвищення тиску в магістральних венозних судинах, спазм лімфатичних судин, припинення м'язових скорочень та ін.); 2) динамічна недостатність. Виникає тоді, коли об'єм трансудації міжтканинної рідини перевищує можливості лімфатичної системи забезпечувати ефективний дренаж інтерстиціальної тканини;

3) резорбційна недостатність. Зумовлена структурними змінами межу точної тканини, нагромадженням білків і осадженням їхніх патологічних видів в інтерстиції.

Основними проявами недостатності лімфо обігу в гострій стадії є набряк, нагромадження білків і продуктів їхнього розпаду в межу точній тканині, а в хронічній стадії – розвиток фіброзу й склерозу.

Порушення вмісту тканинної рідини

Вміст тканинної рідини залежить перш за все від стану крово- і лімфообігу і рівня судинно-тканинної проникності. Він визначається також станом крові та лімфи, клітин і міжклітинної речовини, де накопичується тканинна рідина. Вміст тканинної рідини регулюється нейрогуморальними механізмами, причому значне місце займають альдостерон і антидіуретичний гормон гіпофізу.

Тканинна рідина бідна білками (до 1%) і зв'язана в клітинах з білковими колоїдами, а в сполучній тканині – з білками і глікозаміногліканами основної речовини. Значна її маса знаходиться в міжклітинній речовині. Порушення вмісту тканинної рідини може коливатися в бік збільшення або зменшення.

Підвищення вмісту тканинної рідини призводить до розвитку набряку або водянки. При цьому в тканинах або в порожнинах тіла накопичується набрякова рідина, або трансудат. Ця прозора рідина вміщує не більше 2% білка і погано зв'язується з білковими колоїдами. Накопичення набрякової рідини в підшкірній клітковині має назву анасарки; в порожнині серцевої сорочки – гідроперикард, в плевральній – гідроторакс, в черевній порожнині – асцит, в порожнині піхвової оболонки яєчка – гідроцеле.

В залежності від захворювання, того чи іншого патологічного процесу, які можуть бути причиною набряку, розрізняють такі види набряків: застійні, серцеві, ниркові, дистрофічні, марантичні (кахектичні), запальні, алергічні, токсичні, невротичні, травматичні.

Застійні набряки виникають при флеботромбозі, тромбофлебіті, здавлюванні вен, при лімфостазі; звичайно носять обмежений, місцевий характер. Вони обумовлені хронічним венозним застоєм, який викликає підвищення тиску в венах, гіпоксію тканин з послідовним пошкодженням ендотелію і базальних мембран капілярів, підвищенням проникності і трансудації рідкої частини крові в тканину. Послаблення функції лімфатичної системи сприяє посиленню набряку.

Серцеві набряки спостерігаються при декомпенсації серцевої діяльності. Перерозподіл крові, що виникає при цьому, призводить до посиленої секреції альдостерону і недостатнього руйнування його в печінці в умовах декомпенсації. Альдостеронемія означає затримку натрію, яка сприяє зростанню набряків.

У розвитку ниркових набряків має значення як онкотичний фактор, так і затримка натрію, однак їх роль при різноманітних захворюваннях нирок різна.

При нефротичному синдромі будь-якого генезу, що характеризується втратою значної кількості білків з сечею (протеїнурія) і збідненням ними плазми крові (гіпопротеїнемія), головна роль в розвитку набряків належить зниженню онкотичного тиску крові. При гломерулонефритах основне значення мають затримка натрію і, меншою мірою, онкотичний тиск. Ниркові набряки з'являються перш за все на обличчі – на повіках, під очима, потім вони розповсюджуються на кисті рук, ступні.

Дистрофічні набряки виникають в зв'язку з недостатнім вмістом білків у харчах. Гіпопротеїнемія, яка розвивається внаслідок цього, призводить до зниження онкотичного тиску крові. Сюди ж належать марантичні (кахектичні) набряки. Запальні набряки спостерігаються навкруги осередка запалення (так званий перифокальний набряк), обумовлені вони підвищенням проникності мембран капілярів. Такий же механізм алергічних, токсичних, невротичних і травматичних набряків.

Таким чином, набряки, які виникають за різних причин при різноманітних хворобах і патологічних процесах, нерідко мають спільні механізми.

Наслідки набряку в багатьох випадках можуть бути сприятливими – набрякова рідина розсмоктується. При тривалому набряку в тканинах розвивається гіпоксія, яка призводить до дистрофії та атрофії паренхіматозних клітин і розвитку склерозу.

Значення набряків залежить від причини, локалізації, їх розповсюдження.

Алергічні набряки швидко зникають; серцеві і ниркові ^[2] тривалі, і від їх наявності залежить наслідок захворювання. Набряки головного мозку або легень часто бувають причиною смерті; водянка порожнин приводить до порушення життєдіяльності органів.

В набряклих тканинах часто виникає запалення, що пов'язано з трофічними порушеннями або аутоінфекцією. Транссудат в порожнинах тіла з тієї ж причини може стати основою для утворення рідини запальної природи, тобто перейти в ексудат (наприклад, розвиток перитоніту на фоні асцити – асцит-перитоніт).

Зменшення вмісту тканинної рідини носить назву обезводнювання (дегідратації), або ексикозу, яке супроводжується втратою кров'ю води, тобто ангідремією.

Зовнішній вигляд людини при ексікозі досить характерний: загострений ніс, запалі очі, щоки, шкіра зморшкувата, виражене схуднення. При цьому кров стає густою і темною, поверхня серозних оболонок суха або вкрита слизеподібною тягучою масою. Органи зменшені, капсула їх стає зморшкуватою. Ексікоз розвивається за умов швидкої втрати великої кількості рідини, що є характерним для холери, тривалої діареї, диспепсії. Іноді зневоднення спостерігається при коматозних станах, наприклад при енцефаліті.

Матеріали щодо активації здобувачів вищої освіти під час проведення лекції:

питання, ситуаційні задачі тощо (за необхідності):

На розтині померлого, який хворів пороком серця, виявлена збільшена в розмірах печінка строкатого вигляду, з малюнком мускатного горіха на розрізі. Назвіть вид порушення кровообігу:

- A Загальне венозне повнокрів'я
- B Крововилив
- C Кровотеча
- D Загальне артеріальне повнокрів'я E Недокрів'я

При емоційно напруженій роботі раптово помер молодий чоловік. На розтині виявлено нерівномірне кровонаповнення міокарда. Гістохімічно: зниження вмісту глікогену. Електронно мікроскопічно: деструкція мітохондрій, контрактури міофібрил. Вкажіть ймовірний розлад кровообігу?:

- A Гостра ішемія
- B Гостра венозна гіперемія
- C Ангіоневротична артеріальна гіперемія
- D Хронічна ішемія
- E Вакантна артеріальна гіперемія

У хворой людини 25 років після утворення тромбу в магістральному артеріальному стовбурі з'явилися ознаки гіперемії артерій синергістрів. Яка це гіперемія?:

- A Колатеральна B Ангіоневротична
- C Гіперемія після анемії
- D Вакантна
- E Запальна

При розтині трупа людини 30 років з недостатністю аортального клапана при ревматизмі, в легенях виявлена ділянка клиноподібної форми, щільної

консистенції, темно-червоного кольору, з чіткими кордонами. Основа клина расташовується субплеврально, вершина спрямована до кореня легенів. Який патологічний процес розвинувся в легенях?:

- A Геморагічний інфаркт
- B Гематома
- C Гемоторакс
- D Абсцес
- E Ішемічний інфаркт

У померлого чоловіка 30 років, який тривалий час страждав декомпенсованим пороком серця, печінка збільшена, щільна, краї заокруглені, поверхня розрізу строката з темно-червоними вкрапленнями. Як називається така печінка?: А Мускатна печінка

- B Шокова печінка
- C Більша строката печінка
- D Токсична печінка E Токсична печінка

При розтині померлого хворого в легенях виявлені: множинні крововиливи, гемосидероз і розростання сполучної тканини. Легені збільшені, бурі й щільні. Який процес приводить до таких змін?:

- A Хронічний венозний застій B Інфаркт легенів
- C Силікоз легенів
- D Гангрена легенів E Атрофія

Короткостроковий ангіоспазм призвів до розвитку тромбозу. У зоні кровопостачання виникли дистрофічні і некробіотичні зміни. Як називається це недокрів'я?:

- A Ангіоспастичне B Компенсаторне
- C Хронічне недокрів'я
- D Паренхіматозне
- E Результат перерозподілу крові

При розтині жінки, 30 років, що раптово померла виявлена кров в порожнині перикарда. Як називається цей процес?:

- A Гемоперикард
- B Геморагічна інфільтрація
- C Синець
- D Гематома E Гемоторакс

Питання для самоконтролю:

1. Класифікація порушень кровообігу.
2. Види порушень кровообігу, пов'язані з ураженням судинної стінки проникність: кровотеча, крововилив, плазморагія, набряк. Загальне визначення і характеристика, причини розвитку, клінічне значення.
3. Кровотеча. Визначення, класифікація, морфологічна характеристика певних види, ускладнення та наслідки.
4. Крововилив. Визначення, класифікація, морфологічна характеристика певних види, ускладнення та наслідки.
5. Плазморагії. Визначення, морфологічна характеристика результатів. б набряк. Визначення, морфологічна характеристика результатів.
7. Види порушень кровообігу, пов'язані з порушенням кровообігу: артеріальний повнокрів'я, венозне повнокрів'я, ішемія, шок. Загальне визначення і характеристика, причини розвитку, клінічне значення.
8. Артеріальна гіперемія. Визначення, класифікація, морфологічна характеристика окремі види, ускладнення та наслідки.
9. Венозна гіперемія. Визначення, класифікація, морфологічна характеристика певні види, ускладнення та наслідки.
10. Ішемія. Визначення, класифікація, морфологічна характеристика певних види, ускладнення та наслідки.
11. Шок. Визначення, класифікація, стадії розвитку.
12. Поняття "орган удару" (шокова нирка, шокова легеня), морфологічні характеристики, ускладнення та наслідки.
13. Класифікація порушень кровообігу, загальна характеристика та причини виникнення розвитку. Поняття про гемостаз.
14. Види порушень кровообігу, пов'язані з порушенням кровотоку і стан: стаз, тромбоз, емболія, дисеміноване внутрішньосудинне згортання крові. Загальне визначення та характеристика, причини розвитку.
15. Тромбоз. Визначення, причини розвитку (загальні та місцеві фактори), морфологічна характеристика.
16. Тромб. Види тромбів, будова різних видів тромбів. Порівняльна морфологічна характеристика тромбу і посмертного відкладення тромб.
17. Ускладнення та наслідки тромбозу, клінічне значення.
18. Емболія. Визначення, класифікація, загальна морфологічна характеристика, ускладнення та наслідки.

19. Морфологічна характеристика різних видів емболії, стани та причини розвитку, особливості діагностики.
20. ДВЗ-синдром. Визначення, причини розвитку, етапи розвитку. Морфологічна характеристика.

Список використаних джерел:

Основна:

13. Атлас мікропрепаратів з патоморфології / І.І. Старченко, Б.М. Филенко, Н.В.Ройко та ін.; ВДНЗУ “УМСА”.- Полтава, 2018.-190с
14. Старченко, С.О. Білоконь та ін.. – Полтава: Тов. “АСМІ” – 2018. – 190с.
15. Основи патології за Роббінсом: у 2 томах. Том 1 / Віней Кумар, Абул К. Аббас, Джон К. Астер; переклад 10-го англ. видання. Видавництво: Всеукраїнське спеціалізоване видавництво “Медицина”. – Х ІІ. – 2019. – 420с.
16. Основи патології за Роббінсом: у 2 томах. Том 1 / Віней Кумар, Абул К. Аббас, Джон К. Астер; переклад 10-го англ. видання. Видавництво: Всеукраїнське спеціалізоване видавництво “Медицина”. – Х ІІ. – 2019. – 420с.
17. Патоморфологія. Загальна патоморфологія: навчальний посібник / за ред. Я.Я. Боднара, В.Д. Волошина, А.М. Романюка, В.В. Гаргіна. - Нова Книга, 2020. - 248 с.
18. Патоморфологія основних захворювань серцево-судинної системи: навчальний посібник / І.І. Старченко, Б.М. Филенко, Н.В. Ройко. – Полтава: “УМСА”. – 2019. – 150с.
19. Старченко І.І. Патоморфологія основних захворювань щелепнолицевої ділянки : навч. посіб. / І.І. Старченко, Б.М. Филенко, В.В.Черняк ; “УМСА”. – Вінниця : Нова Книга, 2019. – 128с.
20. Старченко І.І. Спеціальна патоморфологія (базовий курс) для студентів медичних факультетів вищих медичних навчальних закладів III-IV рівнів акредитації / І.І. Старченко, Н.В. Ройко, Б.М. Филенко. – Полтава, 2017. – 174с.
21. Туффаха С. А. Муин Иммуногистохимия в диагностике опухолей / С. А. Туффаха Муин, С. Г. Гичка, Гуски Ганс. – "Книга плюс", 2018. – 336с.
22. Essentials of pathology: textbook / Ya.Bodnar, A.Romanyuk, V. Voloshyn, V. Gargin - Kharkiv, «Planeta-Print» Ltd, 2020, 219 p.
23. Pathology: textbook / I.V.Sorokina, V.D. Markovskiy, D.I. Halata et al.; edited by I.V.Sorokina, V.D. Markovskiy, D.I. Halata. - Kyiv : AUS Medicine Publishing, 2019. - 328p. + 2 colour inserts (8p. + 12p.).

24. Pathology: textbook / I.V.Sorokina, V.D. Markovskiy, D.I. Halata et al.; edited by I.V.Sorokina, V.D. Markovskiy, D.I. Halata. - 2 nd edition. - Kyiv : AUS Medicine Publishing, 2020. - 328p. + 2 colour inserts (8p. + 12p.).

Додаткова:

8. Доброякісні новоутворення кісток щелепно-лицевої ділянки у дітей / П.І. Ткаченко, І.І.Старенко, С.О. Білокінь [та ін.] – П.: “УМСА”, 2016. – 85с
9. Загальна патоморфологія / І.І. Старченко, Н.В. Ройко, Б.М. Филенко [та ін.] – Полтава, 2016. – 136с.
10. Зербіно Д. Д. Патоморфологія та гістологія : атлас / Д. Д. Зербіно, М. М. Багрій, Я. Я. Боднар, В. А. Діброва. – Вінниця : Нова Книга, 2016. – 800с.
11. Методики морфологічних досліджень / М.М. Багрій, В.А. Діброва, О.Г. Пападинець, М.І. Грищук; за ред.. М.М. Багрія, В.А. Діброви. – Вінниця: Нова Книга, 2016. – 328 с.
12. Новосельцева Т.В. Патологія статевої та ендокринної систем / Т.В. Новосельцева, Б.М. Филенко, Н.І. Гасюк. – Полтава: ТОВ “АСМІ”, 2015. – 199 с.
13. Патоморфологія : нац.. підруч. / В.Д. Марковський, В.О. Туманський, І.В. Сорокіна [та ін.]; за ред.. В.Д. Марковського, В.О. Туманського. – К.: ВСВ «Медицина», 2015. – 936с.
14. Практикум з біопсійно-секційного курсу / І.І. Старченко, А.П. Гасюк, С.А. Проскурня [та ін.] – Полтава, 2016. – 160с.

Лекція № 4

Тема: Запалення: причини, морфогенез. Патоморфологія ексудативного запалення. Проліферативне (продуктивне) запалення: з утворенням загострених кондилом, навколо тварин-паразитів, інтерстиційне Продуктивне запалення, гранульоматозне запалення. Специфічне проліферативне запалення.

Актуальність теми: В данній темі ми розглянемо ознаки запалення їх причини, морфогенез. Також ми розглянемо патоморфологію ексудативного

запалення. Проліферативне (продуктивне) запалення: з утворенням загострених кондилом, навколо тварин-паразитів, інтерстиційне продуктивне запалення, гранульоматозне запалення. Специфічне проліферативне запалення.

Мета:

Ознайомитись з темою «запалення», його види, стадії, та чинники які провокують запалення.

Основні поняття:

Запалення, гостре запалення, хронічне запалення, ексудат (серозний ексудат, геморагічний ексудат, катаральний ексудат, гнійний ексудат, фібринозний ексудат: дифтеритичний і крупозний), трансудат, флегмона, абсцес, фурункул, карбункул, емпієма, КРУП (істинний і помилковий); інтерстиціальне запалення, запальний інфільтрат, поліп, кандилома, гранульома (туберкульозна гранульома, Пирогова-Лангханса клітини, сифілітична гранульома, гранульома прокази, клітини Вірхова, склеромічна гранульома, клітини Мікуліча.

План і організаційна структура лекції:

Привітання, перевірка присутніх, повідомлення теми, мети заняття, мотивація здобувачів вищої освіти щодо вивчення теми.

Зміст лекційного матеріалу (текст лекції):

Запалення – комплексна судинно-мезенхімальна реакція на пошкодження, викликане дією різних агентів.

Запалення – захисно-приспосовна реакція, яка направлена на обмеження ділянки пошкодження; знищення (нейтралізацію) агентів, що викликали запалення; відновлення пошкоджених тканин (репарація).

Крім позитивних, запалення має і негативні сторони: воно може супроводжуватися розплавленням тканин з формуванням норичів і рубців; запалення є основою багатьох хвороб.

Запалення можуть викликати різні чинники: 1)біологічні (екзогенні і ендогенні): а) мікроорганізми і продукти їх життєдіяльності; б) імунні чинники: антитіла, імунні комплекси, сенсibiliзовані лімфоцити і ін., 2) фізичні (радіація, електричний струм, високі і низькі температури, травма), 3) хімічні (лікарські речовини, токсини, отрути).

Не обов'язково щоб зовнішньоетіологічні чинники безпосередньо самі були пусковим механізмом запальної реакції. Дистрофічний або ж мертвий

субстрат біохімічно подразнює судинні нерви, порушує проникність судинних стінок, тобто посилює запалення. Продукти денатурації власних тканин організму можуть бути причиною запалення, так виникає запальна реакція навколо інфарктів, на межі з гангrenoю. Таке запалення на межі між живою і мертвою тканиною називають демаркаційним.

Зазвичай запальна реакція у даної людини під дією даного подразника носить середньо виражений характер, адекватний силі етіологічного фактора. При слабкій дії вона слабка, при сильній – сильна. Така запальна реакція називається нормергічною. Організм може мати підвищену чутливість до причини запалення алергічної або антигенної природи. Виникаюча запальна реакція носить різко виражений характер і називається гиперергічною. Існують гіпоергічна і анергічна реакції, які відображають знижену чутливість і реактивність. Так буває в глибокій старості, у недоношених новонароджених дітей. Клінічні ознаки запалення: жар, температура, почервоніння та ін. при анергічній реакції можуть бути повністю відсутніми.

У осередку запалення і в прилеглих лімфатичних вузлах при запаленні виникають зміни. Прилеглі лімфатичні вузли збільшуються і утворюють разом з осередком запалення первинний запальний комплекс. Комплекси формуються при інфекційних захворювань людини: туберкульоз, чума, сифіліс, черевний тиф та ін.. У дитячому віці реакція лімфатичних вузлів при запаленні слабо виражена.

Запалення складається з трьох фаз: альтерація, ексудація і проліферація.

Альтерація представлена дистрофією та некрозом. Це ініціальна фаза запалення, яка приводить до викиду медіаторів, які визначають увесь наступний розвиток запальної реакції.

Явище альтерації, тобто пошкодження тканин, супроводжується дистрофічними змінами, відторгненням клітин, їх некробіозом і некрозом. Виникає альтерація як в результаті прямої дії на тканині шкідливого агента, так і внаслідок розладу кровообігу та іннервації. У клітках руйнуються мембрани, звільняються ферменти, які аутолізують структури. У сполучній тканині спостерігається мукоїдне і фібриноїдне набухання та некроз. В ділянці пошкодження діють плазмові та клітинні медіатори

Плазмові медіатори забезпечують підвищення судинної проникності, активують хемотаксис поліморфно-ядерних лейкоцитів для фагоцитозу,

внутрішньосудинну коагуляцію у судинах, що відходять з осередку запалення для відмежування збудника і самого осередку. Вони з'являються при активації циркулюючих у крові факторів.

Плазмові медіатори представлені наступними системами: калікреїнінова система, система комплементу, система згортання крові і фібринолітична система.

Основні медіатори: фактор Хагемана, плазмін, продукти деградації фібрину (що утворюються під час фібрінолізу).

Фактор Хагемана є сполучною ланкою між комплементарною, калікреїніновою системою і згортаючою – фібринолітичними системами. Він активує кінінову систему, «запускає» внутрішню систему згортання і фібринолітичну систему, що, у свою чергу включає комплементарну систему.

Клітинні медіатори продукуються різними клітинами; містяться в клітині в готовому вигляді (гістамін, серотонін, лізосомальні ферменти) або утворюються в ході запальної реакції. Вони забезпечують: підвищення проникності стінки судин, хемотаксису, фагоцитозу; включення імунної відповіді для елімінації пошкоджувального агента; репарацію шляхом проліферації і диференціювання клітин у осередку запалення.

Виділяють наступні групи клітинних медіаторів: вазоактивні аміни (гістамін, серотонін); продукти метаболізму арахідонової кислоти, лізосомальні продукти (лейкоцити, макрофаги), фактор активації тромбоцитів, цитокіни.

Ексудація – вихід рідкої частини крові і формених елементів за межі судинного русла. Спочатку розвивається реакція мікроциркуляторного русла з порушенням реологічних властивостей крові: короткочасна вазоконстрикція; вазодилатація (артеріол, капілярів і посткапілярів) із розвитком запальної гіперемії; уповільнення течії крові і підвищення в'язкості крові, стаз. В подальшому спричиняється підвищення проникності мікроциркуляторного русла: поява пор між ендотеліальними клітинами внаслідок їх скорочення і розширення судин, а також внаслідок пошкодження ендотелію. Вищезначене сприяє виходу рідини і плазмових білків: міжендотеліально через міжендотеліальні пори; інтраендотеліально при посиленні піноцитоза у ендотелії.

Еміграція клітин (вихід клітин із судин) відбувається переважно в посткапілярах і венулах. Першими в полі зору з'являються поліморфно-ядерні лейкоцити (ПЯЛ) (через 10-15 хвилин при подразниках середньої сили).

Стадії лейкодіapedеза: маргінація (крайове стояння); прилипання до ендотелію (за допомогою адгезивних молекул, які експресуються на поверхні клітин); еміграція – відбувається міжэндотеліально: лейкоцити за допомогою псевдоподій розсовують міжэндотеліальні контакти і мігрують між ендотелієм і базальною мембраною. Проникнення ПЯЛ через базальну мембрану ендотелію пов'язане з феноменом тіксотропії, в основі якого лежить перехід базальної мембрани із стану гелю в золь і навпаки. Рух ПЯЛ у напрямку до осередку пошкодження здійснюється за допомогою хемотаксичних факторів.

Фагоцитоз – поглинання і перетравлення клітинами (фагоцитами) різних часток (живих і загиблих бактерій та інших збудників, некротичного детриту, чужорідних тіл і ін.). Найважливіші фагоцитарні клітини – ПЯЛ і моноцитимакрофаги.

Фагоцитоз може бути: завершеним; незавершеним (мікроорганізми не перетравлюються фагоцитами і розмножуються в їх цитоплазмі; незавершений фагоцитоз спричиняє хронічне запалення).

Утворюється ексудат і запальний клітинний інфільтрат.

Ексудат – запальна рідина, що містить білок (більше 2%) і клітинні елементи. При скупченні в тканинах клітин говорять про запальний клітинний інфільтрат.

Склад клітин інфільтрату різний: у перші 6-24 ч в ексудаті переважають ПЯЛ; в період 24-48 ч починають переважати моноцити-макрофаги; при запаленні, пов'язаному з реакціями гіперчутливості негайного типу, в ексудаті переважають еозинофіли.

Запалення в клініці проявляється 5-а класичними ознаками: почервонінням, припухллістю, болем, підвищенням температури і порушенням функцій. Почервоніння – rubor, відображає гіперемію, розширення всіх працюючих і допоміжних кровоносних судин в результаті подразнення нервіввазодилататорів. Спочатку кровоток прискорюється, а потім сповільнюється до перестазу та стазу.

Припухлість тканин – tumor – це запальний інфільтрат – вихід із судин в тканину плазми крові та лейкоцитів, змішаних з місцевими тканинними клітинами. Таким чином, інфільтрат складається з гістіогенних і гематогенних елементів.

Біль – dolor, пов'язана з подразненням нервових закінчень в зоні запаленого інфільтрата. Коли нервові закінчення мертвіють, біль зникає, хоча запалення не ліквідувалося

Місцеве підвищення температури, жар – calor, пов'язаний з бурхливим перебігом обміну речовин і синтезом речовин, припливом крові.

Порушення функції – functio laesa – пошкоджена тканина працює слабкіше.

Усі перераховані явища – не виняткова приналежність запалення. Вони зустрічаються і в нормі, наприклад міграція лейкоцитів під час травлення або гіперемія обличчя особи при відчутті сорому.

Проліферація – завершальна фаза запалення, яка характеризується:

1. Розмноженням у осередку запалення схильних до проліферації клітин: макрофагів, камбіальних мезенхімальних клітин, гладком'язових клітин (ГМК), епітелію.
2. Диференціюванням і трансформацією клітин: макрофаг може трансформуватися в епітеліоїдну і гігантську клітину; В-лімфоцит – в плазматичну клітину; камбіальна мезенхімальна клітина перетворюється у фібробласт.

Проліферація клітин у осередку запалення з появою великої кількості фібробластів є підставою для відновлення пошкоджених тканин.

Проліферація і диференціювання клітинних елементів у осередку запалення здійснюються за допомогою цитокінів та численних факторів росту.

Регуляція запалення здійснюється за допомогою гормональних, нервових і імунних факторів. Гормони, такі як соматотропний гормон (СТГ) гіпофіза, дезоксикортикостерон, альдостерон, підсилюють запальну реакцію (прозапальні гормони), інші – глюкокортикоїди і адренкортикотропний гормон (АКТГ) гіпофіза, навпаки, зменшують її (протизапальні гормони). Холінергічні речовини, стимулюючи викид медіаторів запалення, діють подібно прозапальним

гормонам, адренергічні речовини, пригнічуючи медіаторну активність, поводять себе подібно до протизапальних гормонів.

Біологічна сутність проліферації – відродження загиблих структур – регенерація.

Залежно від характеру перебігу запалення може бути гострим, підгострим і хронічним.

Ексудативне запалення – характеризується переважанням ексудації і утворенням в тканинах і порожнинах тіла ексудата.

Характер ексудата залежить від стану судинної проникності і глибини пошкодження, що визначається видом та інтенсивністю дії пошкоджуючого фактору.

Залежно від характеру ексудата виділяють: серозне, фібринозне, гнійне, гнильне, геморагічне і змішане запалення; на слизових оболонках може розвиватися особливий вид запалення – катаральне.

Серозне, фібринозне і гнійне є самостійними і основними формами запалення. Геморагічне, катаральне та іхорозне (гнильне) – не самостійні форми запалення.

Серозне запалення характеризується виділенням з крові водянистого ексудату, з малим вмістом білка і клітин.

Зовні цей ексудат схожий на застійну рідину трансудат, яка з'являється, наприклад, при серцевих набряках.

Трансудат має низьку питому вагу і містить не більш 1-2% білка. У серозному ексудаті білка більше, до 6-8%, питома вага вища (1018-1020 п.о), клітин більше.

Якщо в пробірку із серозним ексудатом додати оцтової кислоти, білки згортаються, і утворюється хмарка, як серпанок від цигарки. В подальшому, ексудат накопичується швидко, таким чином, серозне запалення перебігає гостро. Трансудат накопичується повільно, поволі й збільшується в кількості тільки з часом. Проте і розсмоктується трансудат без сліду, тоді як після серозного запалення, на ґрунті білків, що залишилися, розвивається сполучна тканина, спайки. Сполучна тканина, колагенові волокна виникають в серозному

ексудаті з неймовірною легкістю. Після перитонітів, плевритів, перикардитів так часто у хворих залишаються спайки, навіть повна облітерація порожнин. Відмінною рисою є також стан самих тканин і серозних листків порожнин, в яких міститься рідина. При запаленні визначається гіперемія, почервоніння, дрібні крововиливи, деяке потьмяніння від нашарування білка. Причиною серозного запалення можуть бути різноманітні фактори: хімічні, фізичні, біологічні. Серозне запалення може розвиватися у шкірі, на серозних листках, на слизових оболонках та у внутрішніх органах. У різних тканинах це запалення проявляється по-різному. Серозне запалення шкіри характеризується судинними реакціями у власному шарі шкіри. Серозний ексудат накопичується між колагеновими та еластичними волокнами шкіри під епідермісом та між мальпігієвим і роговим шарами епідермісу. Не в змозі зруйнувати роговий шар, серозний ексудат скупчується під ним, відшаровує епідерміс і утворює пухирці, везикули. Серозне запалення шкіри розвивається при термічних або хімічних опіках у I і особливо у II-ому ступені, коли на пошкодженій ділянці шкіри між роговим і мальпігієвим шаром з'являються пухирці, заповнені прозорою рідиною або злегка каламутною, внаслідок рясної запальної ексудації. Пухирці утворюються або відразу після опіку, або ж через 1-2 доби. Серозне запалення в серозних листках плеври, перикарду, очеревини, суглобів супроводжується скупченням серозного ексудату у відповідній порожнині, оскільки ексудат дуже легко проникає крізь серозні листки, які, вкриті одним шаром ендотелію. Скупчення ексудату в серозних порожнинах може сягати великих об'ємів – багатьох літрів. Таким чином виникають ексудативні серозні плеврити, перитоніти, перикардити та ін. Поряд із знаходженням серозної рідини в порожнинах наявні ознаки запалення серозних оболонок у вигляді гіперемії, набряку, потм'яніння, що є важливою відмінною рисою відповідних водянок – гідротораксу, асцити, гідроперикарду. Серозне запалення на серозних листках виникає при ревматизмі, пневмококковій інфекції, туберкульозі.

Рівним чином серозне запалення може розвиватися і на слизових оболонках.

У внутрішніх органах серозне запалення зустрічається досить часто. Сюди відноситься серозне запалення в міокарді – серозний міокардит, в легенях – серозна пневмонія, у нирках – серозний нефрит і в печінці – серозний гепатит.

Якщо в шкірі, серозних листках, слизових оболонках серозне запалення ускладнюється гнійним, то у внутрішніх паренхіматозних органах цього не відбувається.

Серозне запалення у внутрішніх органах розвивається завжди у проміжній тканині органу, і як правило, має дифузний характер, охоплюючи орган в цілому. Воно перебігає зазвичай гостро, закінчується розсмоктуванням серозної рідини і одужанням, або переходить у продуктивне запалення.

Іншим самостійним видом ексудативного запалення є *фібринозне* запалення. Фібринозне запалення характеризується виділенням ексудату, що містить у великій кількості грубодисперсні білки і фібриноген, лейкоцити і клітини некротизованої тканини. Через вміст фібриногена і ферментів, що виділилися з некротизованої тканини, гіалуронідази і тромбoplastину наприклад, ексудат відразу ж після виходу з судин згортається. Якщо некроз при фібринозному запаленні захоплює тільки поверхневі шари тканини, то фібрин, що згорнувся, лежить поверхнево, він легко знімається, не пошкоджуючи тканини. Такий підвид фібринозного запалення називається крупозним запаленням. Якщо ж некроз тканини глибокий, то фібринозний ексудат виділяється і згортається в глибині самої тканини, часто гіалінізується з утворенням міцно зв'язаної плівки. При спробі зняти плівки з'являється кровотеча, виразка. Такий підвид фібринозного запалення називається дифтеритичним запаленням.

Вид фібринозного запалення (крупозне або дифтеритичне) залежить не тільки від глибини ураження підлеглої тканини, але й від характеру епітелію. Там, де розташований багат шаровий плоский епітелій (порожнина рота, зів, мигдалини, надгортанник, стравохід, справжні голосові зв'язки, шийка матки), плівки міцно зв'язані з епітелієм, хоча некроз і випадання фібрину обмежуються іноді епітеліальним покривом. Це пояснюється тим, що багат шаровий плоский епітелій тісно зв'язаний з підлеглою сполучною тканиною і тому «міцно тримає» плівки.

На слизових оболонках, вкритих призматичним епітелієм (верхні дихальні шляхи, шлунково-кишковий тракт та ін.), зв'язок епітелію з підлеглою тканиною слабкий. Плівки, що утворюються тут, легко відокремлюються разом з епітелієм навіть при глибокому випадінні фібрину. Тому клінічне значення фібринозного запалення у зіві і трахеї виявляється неоднозначним навіть при такій самій етіології. Наприклад, при дифтерії на мигдалинах плівки щільно

зв'язані з підлеглими тканинами, і мікроорганізми, що розмножуються під плівками, викликають інтоксикацію. В той самий час плівки у трахеї легко відокремлюються разом з епітелієм і підлеглою тканиною. Інтоксикація у цих випадках незначна, але виникає інша небезпека: плівки, що легко відділяються, можуть аспіруватися, викликати рефлекторний спазм, подразнюючи оточуючі тканини і бути причиною асфіксії.

На місці глибоких виразок, що виникають після відторгнення плівки, виникають рубці.

Гнійне запалення – характеризується переважанням в ексудаті ПЯЛ (збережених та тих, які розпалися).

Найчастіша причина – гноєрідні мікроорганізми (стафілококки, стрептококки, гонококки, менінгококки, синегнійна паличка і ін.).

Характерною морфологічною особливістю є гістоліз – розплавлення тканин протеолітичними ферментами лейкоцитів (нейтральні протеази – колагеназа, еластаза, катепсин і кислі гідролази).

Гнійне запалення може бути обмеженим (абсцес) і розлитим (флегмона), гнійне запалення в предіснуючих порожнинах з накопиченням у них гною носить назву емпієми.

Абсцес – осередкове гнійне запалення, яке характеризується утворенням порожнини, заповненої гнієм. Абсцес, або гнійник, розвивається в тих випадках, коли в осередку запалення відбувається некроз тканини, просочення її лейкоцитами і розплавлення у результаті протеолітичної дії ферментів, що визволяються з лейкоцитів при їх загибелі. Гнійник, що утворився, відмежовується від сусідньої тканини валом грануляційної тканини, багатою на капіляри, через стінки яких відбувається посилена еміграція лейкоцитів, тобто утворюється ніби оболонка. Ця оболонка має різну структуру. Зовні вона складається з сполучнотканинних волокон, які прилягають до незміненої тканини, а зсередини утворена грануляційною тканиною і згущеним гнієм, що безперервно оновлюється завдяки виділенню грануляційною тканиною лейкоцитів. Оболонка абсцесу, яка утворює гній, носить назву піогенної мембрани.

Абсцеси можуть бути поодинокими або численними; останні часто утворюються в органах при септикопемії завдяки мікробній емболії.

На місці абсцесів утворюються рубці; у ряді випадків абсцес набуває хронічного перебігу: навколо нього формується сполучнотканинна капсула, внутрішнім шаром якої є грануляційна тканина.

Флегмона – розлите (дифузне) гнійне запалення, при якому гнійний ексудат розповсюджується дифузно між тканинними елементами, просочуючи і розшаровуючи тканини. Найчастіше виникає у підшкірній клітковині, в ділянці фасцій, вздовж судинно-нервових стовбурів. Дифузне гнійне запалення також може виникати в паренхіматозних органах, у м'яких мозкових оболонках. Тканини при флегмонозном запаленні набрякають, просочуються гноєм.

Розрізняють м'яку і тверду флегмону. М'яка флегмона характеризується відсутністю осередків некрозу в тканині, тверда флегмона – наявністю такихосередків, які не підлягають гнійному розплавленню, внаслідок чого тканина стає дуже щільною; омертвіла тканина поступово відокремлюється.

Геморрагічне запалення характеризується наявністю в ексудаті великої кількості еритроцитів. В його розвитку велике значення має судинна проникність. Виникає при тяжких інфекційних захворюваннях: чумі, сибірській виразці, грипі, у минулому – при натуральній віспі.

Гнильне запалення частіше виникає в ранах з великим розтрощуванням тканин. Пов'язано найчастіше з анаеробною інфекцією у поєднанні з гноєрідними мікроорганізмами. Характерні великі фокуси некрозу.

Катаральне запалення виникає на слизових оболонках. Характеризується великою кількістю ексудату, який стікає з поверхні. В ексудаті завжди міститься слиз. Може бути серозним, гнійним і слизовим. Виникає при інфекційних захворюваннях верхніх дихальних шляхів, алергічних станах та ін.

Наслідок найчастіше сприятливий – повне відновлення слизової оболонки; іноді катаральне запалення може набувати хронічного перебігу, що супроводжується перебудовою слизової оболонки та її атрофією або гіпертрофією.

Продуктивне запалення характеризується переважанням проліферації клітин гематогенного та гістіогенного походження. Причини продуктивного запалення різні. Воно може спричинятися біологічними (мікроорганізми, тваринні паразити), фізичними (радіація) і хімічними (лікарські речовини) факторами; виникати в результаті розвитку імунопатологічних процесів (імунне запалення). Продуктивне запалення виникає в разі персистенції пошкоджуючого

агента у зв'язку з недосконалою ексудативною реакцією (часто обумовленою дефектами ПЯЛ) або у зв'язку з особливими властивостями самого збудника (стійкість до дії фагоцитів – незавершений фагоцитоз). Воно супроводжується появою обмежених або дифузних інфільтратів, що складаються переважно з макрофагів, лімфоцитів, плазматичних клітин. Характерні трансформація макрофагів в епітеліюїдні клітини, а останніх – у гігантські клітини (сторонніх тіл або Пирогова-Лангханса), а також підвищена активність фібробластів. Медіатори продуктивного запалення виникають при взаємодії моноцитів-макрофагів з лімфоцитами.

Частим наслідком продуктивного запалення є склероз з розвитком атрофії і зморщення органів з порушенням їх структури – цирроз.

Види продуктивного запалення: інтерстиціальне, гранулематозне та запалення з утворенням поліпів і гострокінцевих кондилом.

Інтерстиціальне запалення виникає у стромі паренхиматозних органів – міокарді, печінці, нирках і легенях.

Розглянемо для прикладу інтерстиціальний міокардит, який зустрічається при багатьох інфекційних захворюваннях (грип, дифтерія, висипний тиф і ін.).

У стромі міокарду формується інфільтрат, що складається з макрофагів, лімфоцитів, плазматичних клітин, одиничних ПЯЛ, епітеліюїдних клітин, фібробластів. У кардіоміоцитах виражені дистрофічні, місцями некробіотичні зміни. У ділянках інфільтрації видно новоутворені колагенові волокна.

Наслідком є дифузний дрібноосередковий кардіосклероз.

Гранулематозне запалення характеризується утворенням гранульом – клітинних вузликів, основу яких складають моноцитарні фагоцити.

У розвитку гранулематозного запалення вирішальне значення має стійкість збудника (подразника) по відношенню до фагоцитів.

Позитивне значення гранульоми: обмеження (локалізація) збудника при неможливості його елімінації.

Морфогенез гранульоми складається з 4-х стадій:

1. Скупчення юних моноцитарних фагоцитів у осередку пошкодження тканин

2. Дозрівання цих клітин у макрофаги й утворення макрофагальної гранульоми.

3. Дозрівання і трансформація моноцитарних фагоцитів та макрофагів в епітеліоїдні клітини й утворення епітеліоїдно-клітинної гранульоми.

4. Злиття епітеліоїдних клітин (або макрофагів) з утворенням гігантських клітин (клітин сторонніх тіл або клітин Пирогова–Лангханса) і епітеліоїдноклітинної або гігантоклітинної гранульоми.

Гігантські клітини характеризуються значним поліморфізмом: від 2-3 ядер до гігантських симпластів, що містять 100 ядер й більше. У гігантських клітинах сторонніх тіл ядра розташовуються в цитоплазмі рівномірно, у клітинах Пирогова–Лангханса – переважно по периферії. Діаметр гранульом не перевищує 1-2 мм. Наслідком гранульоми є склероз.

По складу клітин гранульоми поділяють на три види: макрофагальна гранульома, епітеліоїдно-клітинна, гігантоклітинна.

Залежно від рівня метаболізму розрізняють гранульоми з низьким рівнем обміну при пошкодженні інертними речовинами (інертні сторонні тіла) і складаються в основному з гігантських клітин сторонніх тіл і гранульоми з високим рівнем обміну при пошкодженні токсичними подразниками (мікобактерії туберкульозу, лепри) і представлені епітеліоїдно-клітинними вузликами.

За етіологією: інфекційні (пов'язані з бактеріями, вірусами, рикетсіями, найпростішими, хламідіями та ін.); неінфекційні гранульоми (навколо сторонніх тіл, часток органічного і неорганічного пилу: силікоз, талькоз, бісіноз (від грец. *byssos* – льон)). Такі гранульоми можуть бути результатом медикаментозних дій: гранулематозний гепатит, олеогранулематозна хвороба; гранульоми невстановленої природи [?] при саркоїдозі, хворобах Крона, Хортонна, гранулематозі Вегенера та ін.

Захворювання, що супроводжуються розвитком гранульом, одержали назву гранулематозних хвороб.

За патогенезом: *імунні* (що частіше відображають реакцію ГСТ, засновану на взаємодії макрофаг-Т-лімфоцит) – більшість інфекційних гранульом або виникаючих при упродовженні пилових частинок рослинного або тваринного походження є імунными; при інфекційних захворюваннях відображають відносну

резистентність організму відносно збудника (нестерильний імунітет); *неіммунні* (більшість гранульом сторонніх тіл): найчастіше побудовані з клітин сторонніх тіл, містять невелику кількість лімфоцитів і плазматичних клітин.

За морфологією: неспецифічні гранульоми не мають специфічних особливостей. Прикладом може бути запалення навколо сторонніх тіл і тваринних паразитів; специфічні гранулеми мають певну будову, що часто (але не завжди) дозволяє встановити етіологічний фактор.

Виявляються при наступних захворюваннях: туберкульоз; сифіліс; лепра; склерома; актиномікоз; сап.

Туберкульоз викликається мікобактерією туберкульоза, що має свої певні властивості.

Висока резистентність, стійкість. Вона зберігається в організмі протягом багатьох років навіть у кальцинованих середовищах – петрифікатах.

Мікобактерія викликає підвищення чутливості організму, тобто сенсибілізацію до подальшого надходження бацил Коха в організм.

Викликає встановлення імунітету; імунітет називається інфекційним, тобто існує до моменту активності туберкульозної палички. Після загибелі мікобактерії, зникає й імунітет.

Коли в організм людини вперше потрапляє туберкульозна мікобактерія, що буває зазвичай в ранньому дитячому віці, вона викликає розвиток ексудативного запалення. У місці первинної локалізації бацил Коха, як правило, в легенях з'являється маленький осередок фібринозного запалення і альтерації у вигляді казеозного некроза – омертвіння, зовні схожого на сир, що полежав та підсох. У регіонарних лімфатичних судинах і лімфатичних регіонарних вузлах теж розвивається запалення і казеозний некроз. Зона первинної локалізації бацил Коха і запалення називається первинним туберкульозним афектом. Запальна реакція розвивається в лімфатичних вузлах – лімфаденіт, лімфатичних судинах – лімфангіт.

Разом, ці 3-и елементи називають первинним туберкульозним комплексом. Первинний туберкульозний комплекс може загоюватись, а може ускладнюватись розвитком будь-яких форм туберкульозу.

Серед форм запалення при туберкульозі у людини виділяють ексудативну, некротичну і продуктивну. Продуктивні форми запалення перебігають із формуванням туберкульозної гранульоми. Туберкульозна гранульома інакше називається епітеліодно-клітинний горбик. Розвиваються епітеліоїдно-клітинні гранульоми в умовах сенсibiliзації

У центрі гранульоми розташовується осередок казеозного некрозу. Він є безструктурною масою тканин, що розпалися з явищами каріорексису і каріопікнозу, які досить характерні при туберкульозі. До казеозного некрозу прилягає з усіх боків маса всіляких мезенхімальних клітин і ці клітини розташовуються в певному порядку ніби по зонам. Найближче до некрозу лежать поодинокі дуже великігігантські клітини Пирогова–Лангханса. Форма гігантських клітин кругла або овальна, протоплазма з великою кількістю круглих ядер, розташованих по периферії клітини у вигляді вінчика або підкови. Ядра добре забарвлюються, темні, лежать під оболонкою клітини. Назовні від гігантських клітин Пирогова–Лангханса розташовується найширша зона так званих епітеліоїдних клітин. Ці клітини на препаратах мають подовжено-овальну форму і світле, бідне хроматином пухиреподібнеядро. Оскільки хроматина замало, ядро блідо забарвлене і нагадує пухир повітря. Епітеліоїдні клітини лежать у декілька рядів, шарів і складають більшість, тому горбик і названий епітеліоїдним. По самій периферії гранульоми розташовуються лімфоїдні клітини круглої форми. Вони невеликі за розмірами, мають кругле ядро, яке досить компактне, добре забарвлюється. Це 3-я зона. Нарешті, навколо гранульоми розкидані в тій чи іншій кількості плазматичні клітини, які теж круглі, ядро розташоване ексцентрично, грудочки хроматина в ядрі грубі, щільні, добре помітні, лежать у вигляді спиць у колесі. Між клітинами в горбику розташовуються тонкі ретикулінові волокна. В умовах лікування туберкульозу антибіотиками, гранульома може складатися майже суцільно з гігантських клітин і називається тоді гігантоклітинним горбиком.

Сифіліс викликається блідою трепоневою. Захворювання хронічне, тягнеться впродовж багатьох років і характеризується стадійністю, залежною від зміни фаз імунітету і підвищеної чутливості до збудника і продуктів розпаду тканин. В перебігу сифілісу розрізняють періоди чергування ексудативних, альтеративних і продуктивних реакцій, подібно тому, як це буває при туберкульозі. Таких періодів буває в основному три.

I-й період – формування первинного афекту у місці надходження трепонеми і регіонарного лімфаденіту. Первинний афект при сифілісі називається твердим шанкром. З'являється твердий шанкр через 2-4 тижні після зараження у вигляді щільного мідно-червоного безболісного інфільтрату (нерви гинуть, тому немає болю). Інфільтрат цей є продуктивним запаленням без якихнебудь специфічних особливостей. Досить скоро інфільтрат вкривається виразками і перетворюється на щільну неглибоку шанкрову виразку, що містить дуже багато спірохет, і тому дуже заразну. У судинах – явища продуктивного панваскуліту. Запалені лімфатичні вузли називаються сифілітичними бубонами. Через 1–1,2 міс. виразка загоюється і настає безсимптомний період псевдоблагополуччя. Але за цей час спірохета розмножується в організмі і розповсюджується по всіх органах і тканинах. Захворювання переходить у другу стадію.

II-й період або стадія – стадія шкіряних сифілідів або папульозний період настає через 6-8 тижнів після зараження. Виявляється на шкірі або видимих слизових оболонках мідно-червоний висип у вигляді плоских червоних плямочок – розеол і щільних інфільтративних папул, які випинаються. Бувають також гнійники-пустули і широкі кондиломи (на статевих органах) – сосочкові розростання. Сифіліди містять дуже багато трепонем, які при виразкуванні легко потрапляють у зовнішнє середовище. Вторинний період вважається дуже заразним, заживають сифіліди рубчиками. За другою стадією хвороби знову настає безсимптомний період, впродовж якого розвивається інфекційний імунітет. В умовах імунітету, який з'явився, проявляється наступна стадія.

III-я стадія – гумозна стадія настає через 3–6 років після зараження. Цей 3-й період відрізняється осередковим характером продуктивного запалення, формуванням гранульом. Гранульома при сифілісі називається гуммою.

Гумма побудована переважно з лімфоїдних і плазматичних клітин, хаотично змішаних між собою, зональності немає. Це перша відмінність від туберкульозного горбика. Серед дрібних клітин зустрічаються поодинокі гігантські багатоядерні клітини, схожі на гігантські клітини Пирогова–Лангханса у туберкульозній гранульомі. Проте другою відзнакою від туберкульозного горбика є те, що ядра в гігантських клітинах лежать не під оболонкою клітини, а в центрі протоплазми скупчено. Зустрічаються у гуммі й епітеліоїдні клітини, але в невеликій кількості. Третьою відзнакою гумми від туберкульозної гранульоми

є те, що у гуммі багато кровоносних судин. Стінки цих судин потовщені, а просвіти звужені і навіть повністю закриті – явище облітеруючого ендартеріїта. Внаслідок облітерації судин у гумі є декілька осередків напіврідкого колікваційного некрозу, клеєподібної маси (gummi – клей). Це ще одна відмінність. У туберкульозному горбику один осередок некрозу, у гуммі – декілька. У осередках некрозу у гуммі часто існують окремо збережені структури тієї тканини, в якій розташована гумма, наприклад кісткові балочки, печінкові трабекули та ін. У туберкульозних горбиках ніяких структур в зоні некрозу не видно. Поступово гумма підлягає рубцюванню, причому різкому, грубому рубцюванню з утворенням, знову ж таки, на відміну від туберкульозної гранульоми, зірчастих втягнутих рубців. Гумми мають різноманітну локалізацію і бувають різних розмірів. Дрібні мікрогумми можуть розташовуватися в стінках грудної аорти, що називається сифілітичним мезоаортитом. Інтима аорти стає нерівною – шагреневою, еластичні волокна руйнуються і утворюється аневризма аорти – випинання, яке може навіть розірватися.

Окрім гумми, в третинному періоді сифілісу в аорті та інших судинах, а також в печінці виникають дифузні продуктивно-некротичні процеси, або так звані гуммозні інфільтрати.

Така характеристика запальних реакцій при набутому сифілісі. Якщо жінка сифілітик завагітніє, гематогенним шляхом через плаценту і пупкову вену може відбутися внутрішньоутробне зараження плоду і тоді виникає природжений сифіліс. Плацентарний кровообіг встановлюється на 4-у місяці вагітності, зараження плоду відбувається не раніше цього терміну. Розрізняють: сифіліс мертвонароджених плодів; сифіліс новонароджених і грудних дітей; пізній природжений сифіліс у віці від 4 до 17 років.

При природженому сифілісі новонароджених дітей і дітей до 4-х років відбувається встановлення імунітету, запалення носить ексудативно-некротичний характер, з розвитком в усіх органах дрібних осередків некрозу з домішками лейкоцитів і великою кількістю трепонем. Ці осередки з давніх часів називаються «міліарними гуммами», хоча вони не мають ніякого відношення до гумм третинного періоду сифілісу. Висип на шкірі дифузний, зливається, характерно розташовані висипи на підошвах і долонях, відзначаються дифузні ураження внутрішніх органів – печінки, легенів.

При пізньому природженому сифілісі зміни схожі на набутий сифіліс – звичайні сифіліди папульозного типу і гумми у внутрішніх органах.

Актиномікоз.

В даний час встановлено, що збудником актиномікозу є грампозитивні бактерії – мікроаерофільні, аеробні та анаеробні актиноміцети, які широко поширені в природі. Вони складають 65% загального числа мікроорганізмів ґрунту, виявляються у воді, зокрема водопровідної і джерельної, в гарячих (до 65°C), мінеральних джерелах, на рослинах, на кам'янистих породах і навіть у пісках Сахари. В організмі людини актиноміцети також є постійними мешканцями, вони контамінують порожнину рота, бронхи, шлунково-кишковий тракт, піхву.

Актиноміцети, за звичай, ведуть сапрофітний спосіб життя, проте деякі штами за певних умов здатні викликати хворобу. Відомо, що через здорову шкіру і слизові оболонки актиноміцети не проникають, тому основним сприяючим фактором, разом із зниженням імунізаційних сил організму, є травма бар'єрних покривів. Збудник потрапляє в організм, за звичай, через травний тракт. Процес розповсюджується в основному по клітковині і сполучнотканинним прошаркам органів і тканин. У ряді випадків відмічається загальна інфекція. Ураження шкіри частіше виникає повторно внаслідок розповсюдження патологічного процесу з глибоко лежачих тканин. Відповідно до шляхів його розповсюдження і локалізації розрізняють шийно-щелепно-лицьовий актиномікоз, легеневий та інші різновиди. Ділянка ураження характеризується наявністю у підшкірній жировій клітковині щільного бугристого інфільтрату, який утворився з вузлів, що злилися, шкіра під якими має синюшно-червоний колір. Надалі інфільтрат на окремих ділянках розм'якшується і з'являються невеликі нориці, з яких виділяється гній.

Актиномікотична гранульома побудована з плазматичних, епітеліоїдних і гігантських багатоядерних клітин. Всі клітини розкидані у безладі. У 50% випадків в гранульомі виявляються актиномікотичні друзи. Друзи добре забарвлюються за Грамом і Ван-Гізон. Зустрічаються також руселівські тільця й гіалінові кулі, що є гіалінізованими загиблими плазматичними клітинами. Характерна наявність великих щільних склеротичних полів, серед яких розкидані гнійники-абсцеси. У абсцесах серед загиблих лейкоцитів і знаходяться зазвичай друзи.

Недалеко від межі абсцесів визначається скупчення ксантомних клітин, навантажених холестерином. Слово «ксантос» означає «жовтий»; клітини жовті від холестерину.

Респіраторна склерома – хронічне захворювання дихальних шляхів. Викликається паличкою Фріша-Волковича. Характеризується розростанням своєрідної, щільної консистенції грануляційної тканини, побудованої з плазматичних, епітеліоїдних і лімфоїдних клітин. Специфічні великі клітини Мікуліча з вакуолізованою цитоплазмою, світлою, ніби сітчастою. Ядра, в кількості 1 або 2-х, маленькі, зщільнені, паличкоподібні, розташовані поблизу оболонки на периферії клітини. У вакуолях цитоплазми клітини Мікуліча розташовуються збудники хвороби – палички Фріша–Волковича. Вони мають ослизнену капсулу і тому цитоплазма клітин, ослизняючись, стає світлою, сітчастою. Під час розвитку процесу частина плазматичних клітин старіє і піддається гіалінозу, перетворюючись на руселівські тільця і гіаліновікулі. У гранульомі досить багато кровоносних капілярів. Розростання сполучної тканини звужує просвіт дихальних шляхів. Це спричиняє порушення дихання і може викликати смерть від асфіксії.

Лепра – хронічне інфекційне захворювання, що зазвичай вражає шкіру і периферичні нерви.

Захворювання викликається мікобактерією Ганзена. Джерелом зараження є хвора людина. Існує три типи лепри: лепроматозний, туберкулоїдний, проміжний.

Найчастіше вражаються шкіра, верхні дихальні шляхи і периферичні нерви. Утворюються специфічні гранулеми – лепроми.

Лепроматозна форма лепри найчастіше розвивається у шкірі, характеризується появою в ній різних розмірів вузликів і вузлів (лепром) м'якуватої консистенції, розташованих у поверхневих шарах шкіри.

Гістологічно активний лепроматозний процес представлений розвитком вузликів. Вони зливаються між собою і складаються головним чином з макрофагів з домішкою лімфоцитів, плазматичних клітин, гістіоцитів. У лепромі міститься величезна кількість мікобактерій лепри. По Бінфорду 1г квітучої лепроми містить $5 \cdot 10^9$ мікобактерій. Таке могутнє і нестримне розмноження збудника лепри пояснюється тим, що фагоцитоз їх макрофагами незавершений.

Електронна мікроскопія показує, що у фаголізосомах макрофага містяться незмінні, життєздатні мікобактерії, розташовані правильними рядами. Тільки з часом настає частковий розпад мікобактерій. Макрофаги, які фагоцитували мікобактерії лепри, збільшуються в розмірах. Поступово в них з'являються вакуолі, жирові включення, дуже характерні для лепри. Змінні таким чином макрофаги називають *лепрозними клітинами Вірхова*. Маса бактерій у макрофагу склеюються між собою у вигляді «куль», при загибелі клітини вивільняються з неї, розташовуються вільно в тканині. Надалі кулі фагоцитуються гігантськими клітинами сторонніх тіл. Лепроматозна інфільтрація в шкірі нерідко є дифузною. *Туберкулоїдна форма лепри* характеризується проліферацією епітеліоїдних клітин, утворенням гігантських клітин Пирогова–Лангханса, скупченням лімфоцитів. Клітинні інфільтрати при туберкульозній формі лепри розташовуються в сосочковому шарі під самим епідермісом. Мікобактерії лепри зустрічаються в дуже невеликій кількості. При туберкулоїдній формі лепри постійно залучаються до процесу дрібні нерви шкіри, які руйнуються. Ураження нервів супроводжується втратою шкіряної чутливості як одного з ранніх симптомів лепри. За характером тканинної реакції можна припустити, що при туберкулоїдній формі спостерігається висока резистентність макроорганізму до інфекції.

Проміжна форма лепри проявляється появою в шкірі неспецифічної клітинної реакції навколо судин і придатків шкіри, а іноді й дрібних нервових стовбурів. При цій формі мікобактерії лепри іноді виявляються в незмінених нервах. Проміжна форма лепри дуже важка для клінічного і морфологічного діагнозу.

Лепрозні гранульоми не завжди піддаються некрозу. Виразкові ускладнення на шкірі виникають як результат трофічних порушень у зв'язку з ураженням нервових стовбурів. В окремих випадках, коли специфічна запальна реакція виникає в кістковому мозку фаланг пальців рук або стоп, можливе їхнє відокремлення (мутиляція). Під впливом лікування лепрозні гранульоми заміщаються проліферуючими клітинами сполучної тканини і на місці гранульом залишаються рубці. Проте після деякого періоду згасання захворювання може знову загостритися з повним повторенням всього циклу клітинних реакцій. Іншими словами, і клінічно, і морфологічно лепра протікає хвилеподібно, причому періоди спалахів захворювання чергуються затишенням запалення. У зв'язку з цим хворі на лепру повинні постійно знаходитися під контролем лікаря.

Сап – зоонозне інфекційне захворювання, яке перебігає за типом септикопемії з утворенням специфічних гранульом, абсцесів у різних тканинах і органах.

При гострому сапі виникають вузлики, які складаються з епітеліоїдних клітин з домішком нейтрофільних лейкоцитів. Ці вузлики дуже швидко піддаються некрозу і гнійному розплавленню. Дуже характерним є каріорексис; ядра перетворюються на дрібні грудочки, що інтенсивно забарвлюються гематоксиліном. Окрім гранульоми, в органах і шкірі можуть виникати абсцеси.

При хронічному сапі утворюються вузлики. Вузлики з'являються в різних органах, у тому числі і в легенях, і дуже нагадують туберкульозні горбики. При хронічному сапі в органах, зокрема в легенях, можуть виникати склеротичні зміни.

Продуктивне запалення з утворенням поліпів і гострокінцевих кондилом. Спостерігається на слизових оболонках і в плоскому епітелії, що межує з ними. Для нього характерне одночасне залучення в процес епітелію та строми слизової оболонки. Розростання залозистого епітелію разом з клітинами підлеглої сполучної тканини призводить до утворення поліпів. Такі поліпозні розростання спостерігаються при тривалому запаленні слизової оболонки носа, шлунку, прямої кишки, матки, піхви та ін. Слід зазначити, що поліпи на одних слизових оболонках часто мають запальне, тоді як на інших – пухлинне походження. У ділянках плоского епітелію, який розташований поблизу призматичного, (анус, статеві органи), ексудат при хронічному запаленні постійно їх подразнює, що спричиняє розростання строми та епітелію з формуванням сосочкових утворень – гострокінцевих кондилом. Подібні сосочкові розростання епітелію спостерігаються при сифілісі, гонорейі та інших захворюваннях, які супроводжуються хронічним запаленням.

У другій половині 70-х років минулого століття погляди на кондиломатозні ушкодження шийки матки значно змінилися. Разом із загальновідомою класичною формою – гострокінцевими кондиломами (папілярний або екзофітний тип), в шийці матки були ідентифіковані ще два види папіломовірусних уражень: «плоска» і ендоефітна кондиломи (інтраепітеліальний і інвертований типи). Останній тип, а саме ендоефітна кондилома, зустрічається рідко. Серед кондиломатозних уражень шийки матки

переважають плоскі кондиломи. Можливий розвиток усіх трьох видів папіломовірусних уражень і в піхві.

Згідно з даними літератури, відзначається поступове зростання частоти кондиломатозних уражень, і плоскі кондиломи шийки матки спостерігаються майже виключно у молодих жінок.

Інкубаційний період при папіломовірусному інфікуванні коливається від 1 до 9 місяців, складаючи в середньому три місяці. Гострокінцеві кондиломи мають вид поодиноких або численних дрібних (іноді значних, гігантських розмірів) папілярного виду утворень, блідо-рожевого кольору на короткій ніжці і нагадують бородавку, ягоду малини, цвітну капусту, або гребінь півня. Залежно від локалізації (зовнішні статеві органи, піхва, шийка матки) гострокінцеві кондиломи можуть бути тілесного або інтенсивно-червоного кольору, при мацерації – білястого. При виразкуванні вони виділяють рідину з неприємним, смердючим запахом. Гігантські кондиломи можуть симетрично розташовуватися на великих і малих статевих губах, захоплювати всю статеву щілину, переходити на стегново-пахові складки. Зрідка вони розташовуються на промежині, між сідницями, а також ізольовано навколо заднього проходу із переходом на слизову оболонку його сфінктера. Великі кондиломи у вигляді муфти можуть локалізуватися навколо сечовивідного каналу.

У початковий період формування гострокінцевих кондилом симптоми часто відсутні, але при швидкому їх зростанні хворі звертаються за допомогою до лікаря. Поява значної кількості ексудату викликає мацерацію, виразку кондилом і шкіри, що призводить до появи свербіння та печії. При великих і гігантських розмірах кондилом пацієнти насилу пересуваються.

Для діагностики папіломовірусної інфекції, зокрема плоскої кондиломи, велике значення мають цитологічне і гістологічне дослідження тканини, видаленої при прицільній біопсії. При цитологічному дослідженні в мазках знаходять койлоцити, які є клітинами плоского епітелію проміжного і поверхневого шарів з широкимперинуклеарним проясненням, вузьким обідком цитоплазми, що збереглася по периферії, з амфифільними властивостями (при забарвленні по Папаніколау) і ядрами з дистрофічними змінами і наче «підвішаними» в просторі, а також дискератоцити (ізольовано розташовані або які злуцуються у вигляді агрегатів), які є клітинами плоского епітелію із

збільшеним гіперхромним або пікнотичним ядром і помаранчевофільною цитоплазмою. Обидва типи клітин можуть бути багатоядерними.

Згідно з даними літератури, при цитологічному дослідженні гіперкератоз діагностується у 53% випадків, паракератоз – в 28%, проліферація циліндричного епітелію – в 50%, гіперплазія резервних клітин – в 11%, дискаріоз – в 7%, койлоцитоз – в 48%. Частіше ці ознаки спостерігаються в поєднанні.

При гістологічному дослідженні класичні гострокінцеві кондиломи характеризуються папіломатозом, акантозом, подовженням і розширенням сосочків, паракератозом і наявністю койлоцитів. Плоскі кондиломи розташовуються в багат шаровому плоскому епітелії з акантозом. Звичайно спостерігається чітке розмежування між незміненим базальним і парабазальним шарами і більш поверхнево розташованими шарами епітелію, які містять койлоцити. Іноді в поверхневих відділах пошкодження є шар різної товщини діскератоцитів з пікнотичними ядрами та іншими змінами дистрофічного характеру. Кондиломи завжди видаляють незалежно від їх типу, локалізації і розмірів, мимовільне одужання (зникнення) ніколи не настає, а доброякісно перебігаючі гострокінцеві кондиломи в окремих випадках можуть перероджуватися в карциному. Видалені кондиломи необхідно гістологічно досліджувати для виключення наявності ознак злоякісної трансформації.

Таким чином можна дійти висновку, що особливості проявів продуктивного запалення обумовлені не тільки характером збудника, але й особливостями структури органів. Так в *міокарді* продуктивне запалення може мати як вузликаний обмежений, так й інтерстиціальний дифузний характер. У *печінці* інтерстиціальне запалення частіше буває дифузним, розповсюджуючись по стромі органу. У *нирках* продуктивне запалення спостерігається як в клубочках у вигляді продуктивного гломерулита без ураження стромы органу, так і в стромі у вигляді проміжного нефриту. У *центральной нервовій системі* проліферація відбувається, в основному, за рахунок нейроглії та елементів судин. У стінках судин запалення супроводжується проліферацією камбіальних клітин ендотелію і адвентіції.

Перебіг продуктивного запалення може бути гострим, але в більшості випадків хронічним. *Гострий* перебіг характерний для продуктивного запалення, яке виникає у низці інфекційних захворювань – черевному і висипному тифах, туляремії, рецидивах гострого ревматизму; продуктивний

гломерулiт спостерiгається при скарлатинi. *Хронiчний* перебiг характерний для бiльшостi iнтерстицiальних продуктивних запальних процесiв (наприклад в мiокардi, нирках, печiнцi, м'язах i iн.), якi закiнчуються склерозом.

Наслiдок продуктивного запалення буває рiзним залежно вiд того, в якому органi або тканинi воно виникає, i характеру перебiгу хвороби. Хронiчне продуктивне запалення спричиняє розвиток осередкового або дифузного склерозу органу. Якщо при цьому розвивається деформацiя (зморщення) органу i його структурна перебудова, тодi мова йде про цирроз. Нефроцирроз, як вихiд хронiчного гломерулонефрiта, цирроз печiнки, як вихiд хронiчного гепатиту, пневмоцирроз, як вихiд хронiчної пневмонiї та iн.

Матерiали щодо активацiї здобувачiв вищої освiти пiд час проведення лекцiї:

питання, ситуацiйнi задачi тощо (*за необхiдностi*):

Чоловiк вiком 55-ти рокiв тривалий час хворiв на хронiчний гломерулонефрит. Помер при явищах хронiчної ниркової недостатностi. На поверхнi епiкарда та перикарда виявляються сiрувато-бiлуватi ворсинчастi нашарування. Який патологiчний процес мав мiсце в перикардi?

A Фiбринозне запалення B

Органiзацiя

C Пролiферативне запалення

D Геморагiчне запалення

E Артерiальне повнокров'я

На розтинi померлого 34-х рокiв вiд ревматизму тповерхня епiкарду ворсиста, вкрита плiвками сiрого кольору, що легко вiддiляються. Пiсля їх вiдокремлення визначається набрякла повнокровна поверхня. Який найбільш вiрогiдний дiагноз?

A Фiбринозний перикардит

B Гнiйний перикардит

C Геморагiчний перикардит

D Пролiферативний перикардит

Е Катаральний перикардит

Чоловік 55-ти років хворів на хронічний гломерулонефрит. Смерть настала при явищах хронічної ниркової недостатності. Макроскопічно: на поверхні епікарда і перикарда сірувато-білуваті ворсинчасті нашарування, після зняття яких добре видно різко розширені і переповнені кров'ю судини. Який процес мав місце в перикарді?

А Фібринозне запалення

В Організація

С Проліферативне запалення

Д Геморагічне запалення

Е Артеріальне повнокров'я

Хворий 40-ка років помер від набряку головного мозку. В анамнезі карбункул обличчя. На аутопсії відмічено повнокров'я та набряк тканини головного мозку. У білій речовині лівої півкулі виявлено дві порожнини розмірами 6x5,5 та 5x4,5 см, що заповнені вершковоподібною рідиною жовтувато-зеленого кольору. Стінками порожнин є нервова тканина з нерівними краями. Яке ускладнення карбункула розвинулось у хворого?

А Гострі абсцеси

В Хронічні абсцеси

С Емпієма

Д Колікваційні некрози

Е Кісти

Хворий 40-ка років помер від набряку головного мозку. В анамнезі карбункул обличчя. На аутопсії відмічено повнокров'я та набряк тканини головного мозку. У білій речовині лівої півкулі виявлено дві порожнини розмірами 6x5,5 см та 5x4,5 см, що заповнені вершковоподібною рідиною жовтувато-зеленого кольору. Стінками порожнин є нервова тканина з нерівними краями. Яке ускладнення карбункула розвинулось у хворого?

А Гострі абсцеси

В Хронічні абсцеси

С Емпієма

Д Колікваційні некрози

Загальне матеріальне та навальню-методичне забезпечення лекції:

Питання для самоконтролю:

1. Визначення запалення. Фактори, що призводять до розвитку запалення.
2. Класифікація запалення за різними критеріями. Фази запалення.
3. Гостре запалення. Загальна характеристика, морфологічна класифікація.
4. Серозне запалення, морфологічна характеристика. Поняття про ексудат. Порівняльна характеристика ексудату і трансудату.
5. Гнійне запалення, класифікація, морфологічна характеристика загальний та окремі його види.
6. Фібринозне запалення, класифікація, морфологічна характеристика загальний та окремі його види. Поняття ІСТИННОГО І НЕПРАВИЛЬНОГО КРУЇЗУ
7. Катаральне запалення, класифікація, морфологічна характеристика загальний та окремі його види.
8. Геморагічні запалення, морфологічна характеристика.
9. Гнильне запалення.
10. Змішане запалення.
11. Ускладнення та наслідки запалення
12. Визначення запалення, класифікація, макро- та мікроскопічні ознаки запалення.
13. Причини розвитку хронічного запалення. (Або чому акут запалення стало хронічним?)
14. Класифікація (види) хронічного запалення.
15. Інтерстиціальне запалення, морфологічна характеристика, наслідки. 16. Що таке поліп, морфологічна характеристика поліпа (макро- і мікроскопічна будова), приклади?
17. Що таке кандилома, морфологічна характеристика (макро- та мікроскопічна структура), приклади?
18. Гранулематозне запалення. морфологічна характеристика, результати.
19. Що таке гранульома, види гранульом, види гігантських клітин?
20. Будова туберкульозної гранульоми.
21. Будова сифілітичної гранульоми.
22. Будова гранульоми лепри.
23. Будова риносклеральної гранульоми.

Список використаних джерел:

Основна:

25. Атлас мікропрепаратів з патоморфології / І.І. Старченко, Б.М. Филенко, Н.В.Ройко та ін.; ВДНЗУ “УМСА”.- Полтава, 2018.-190с
26. Старченко, С.О. Білоконь та ін.. – Полтава: Тов. “АСМІ” – 2018. – 190с.
27. Основи патології за Роббінсом: у 2 томах. Том 1 / Віней Кумар, Абул К. Аббас, Джон К. Астер; переклад 10-го англ. видання. Видавництво: Всеукраїнське спеціалізоване видавництво “Медицина”. – Х II. – 2019. – 420с.
28. Основи патології за Роббінсом: у 2 томах. Том 1 / Віней Кумар, Абул К. Аббас, Джон К. Астер; переклад 10-го англ. видання. Видавництво: Всеукраїнське спеціалізоване видавництво “Медицина”. – Х II. – 2019. – 420с.
29. Патоморфологія. Загальна патоморфологія: навчальний посібник / за ред. Я.Я. Боднара, В.Д. Волошина, А.М. Романюка, В.В. Гаргіна. - Нова Книга, 2020. - 248 с.
30. Патоморфологія основних захворювань серцево-судинної системи: навчальний посібник / І.І. Старченко, Б.М. Филенко, Н.В. Ройко. – Полтава: “УМСА”. – 2019. – 150с.
31. Старченко І.І. Патоморфологія основних захворювань щелепнолицевої ділянки : навч. посіб. / І.І. Старченко, Б.М. Филенко, В.В.Черняк ; “УМСА”. – Вінниця : Нова Книга, 2019. – 128с.
32. Старченко І.І. Спеціальна патоморфологія (базовий курс) для студентів медичних факультетів вищих медичних навчальних закладів III-IV рівнів акредитації / І.І. Старченко, Н.В. Ройко, Б.М. Филенко. – Полтава, 2017. – 174с.
33. Туффаха С. А. Муин Иммуногистохимия в диагностике опухолей / С. А. Туффаха Муин, С. Г. Гичка, Гуски Ганс. – "Книга плюс", 2018. – 336с.
34. Essentials of pathology: textbook / Ya.Bodnar, A.Romanyuk, V. Voloshyn, V. Gargin - Kharkiv, «Planeta-Print» Ltd, 2020, 219 p.
35. Pathology: textbook / I.V.Sorokina, V.D. Markovskiy, D.I. Halata et al.; edited by I.V.Sorokina, V.D. Markovskiy, D.I. Halata. - Kyiv : AUS Medicine Publishing, 2019. - 328p. + 2 colour inserts (8p. + 12p.).
36. Pathology: textbook / I.V.Sorokina, V.D. Markovskiy, D.I. Halata et al.; edited by I.V.Sorokina, V.D. Markovskiy, D.I. Halata. - 2 nd edition. - Kyiv : AUS Medicine Publishing, 2020. - 328p. + 2 colour inserts (8p. + 12p.).

Додаткова:

15. Доброякісні новоутворення кісток щелепно-лицевої ділянки у дітей / П.І. Ткаченко, І.І.Старенко, С.О. Білокінь [та ін.] – П.: “УМСА”, 2016. – 85с
16. Загальна патоморфологія / І.І. Старченко, Н.В. Ройко, Б.М. Филенко [та ін.] – Полтава, 2016. – 136с.
17. Зербіно Д. Д. Патоморфологія та гістологія : атлас / Д. Д. Зербіно, М. М. Багрій, Я. Я. Боднар, В. А. Діброва. – Вінниця : Нова Книга, 2016. – 800с.
18. Методики морфологічних досліджень / М.М. Багрій, В.А. Діброва, О.Г. Пападинець, М.І. Гришук; за ред.. М.М. Багрія, В.А. Діброви. – Вінниця: Нова Книга, 2016. – 328 с.
19. Новосельцева Т.В. Патологія статевої та ендокринної систем / Т.В. Новосельцева, Б.М. Филенко, Н.І. Гасюк. – Полтава: ТОВ “АСМІ”, 2015. – 199 с.
20. Патоморфологія : нац.. підруч. / В.Д. Марковський, В.О. Туманський, І.В. Сорокіна [та ін.]; за ред.. В.Д. Марковського, В.О. Туманського. – К.: ВСВ «Медицина», 2015. – 936с.
21. Практикум з біопсійно-секційного курсу / І.І. Старченко, А.П. Гасюк, С.А. Проскурня [та ін.] – Полтава, 2016. – 160с.

Лекція № 5

Тема: Молекулярно-патоморфологічні основи імунної відповіді. Імунна система у пренатальний і постнатальний період. Патологія імунних процесів: амілоїдоз, реакції гіперчутливості, реакція відторгнення трансплантату. Імунна недостатність. Аутоімунні хвороби.

Актуальність теми: В цій темі ми розберемо: молекулярнопатоморфологічні основи імунної відповіді. Імунна система у пренатальний і постнатальний період. Патологія імунних процесів: амілоїдоз, реакції гіперчутливості, реакція відторгнення трансплантату. Імунна

недостатність. Аутоімунні хвороби такі як ревматоїдний артрит, системний червоний вовчак, цукровий діабет 1 типу, васкуліти.

Мета:

Розібратись з поняттям імунітет, його типами, видами імунної відповіді, клітинний і гуморальний імунітет, імунодефіцит, імуногенез, гіперчутливість, анафілаксія, аутоімунні реакції, імунодефіцити, СНІД, адаптація, компенсація, атрофія, гіперплазія, метаплазія, компенсація, ренерація, особливості регенерації окремих органів і тканин, загоєння ран, склероз, цероз, рубець, гіпоксія.

Основні поняття:

Гіперчутливість (анафілаксія, атопія, гранулематоз, цитотоксичний тип гіперчутливість, імунокомплексний тип гіперчутливості) Аутоімунні захворювання (органоспецифічні аутоімунні захворювання, неспецифічні аутоімунні захворювання) Імунодефіцит первинний синдрому імунодефіциту, вторинний імунодефіцит синдрому, випадкова інволюція тимуса, відторгнення трансплантата, трансплантат проти господаря, тимомегалія (синдром раптової дитячої смерті);

План і організаційна структура лекції:

Привітання, перевірка присутніх, повідомлення теми, мети заняття, мотивація здобувачів вищої освіти щодо вивчення теми.

Зміст лекційного матеріалу (текст лекції):

Імунітет — це комплекс реакцій, спрямованих на захист організму від інфекційних агентів речовин, які відрізняються від нього біологічними (антигенними) властивостями.

Імунна відповідь складається з клітинних взаємодій, які активуються попаданням в організм чужорідного антигенного матеріалу. Після обробки макрофагами, антигеном займаються лімфоцити, які є головними клітинами виконавчої ланки імунної системи (рис.1).

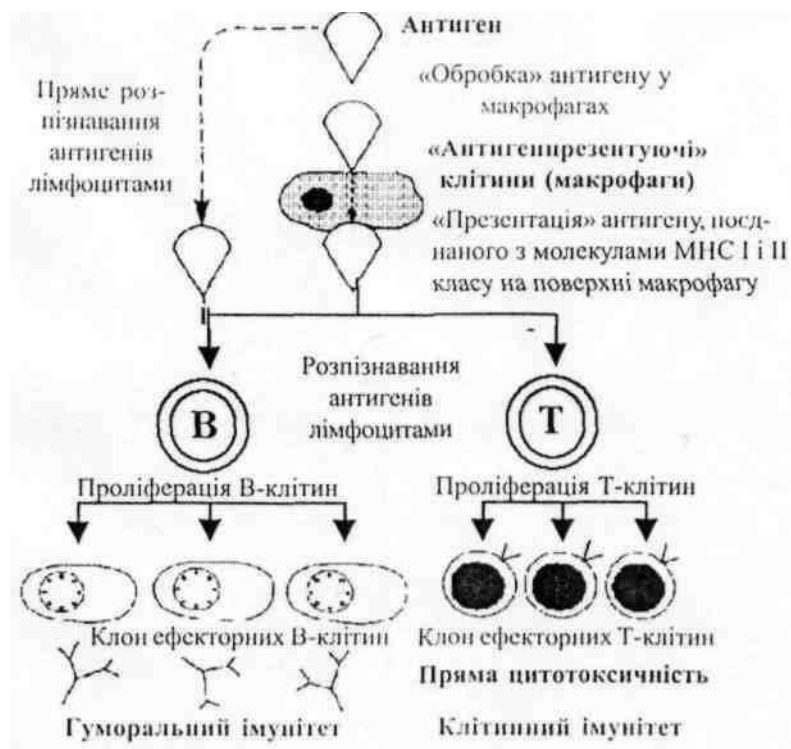


Рис.1. Загальна схема імунної відповіді

Активація лімфоцита антигеном призводить до проліферації і трансформації лімфоцитів. Існує два головних типи імунної відповіді.

Лімфоцити (і Т, і В), які несуть специфічні антигенні рецептори, починають проліферацію (фаза зростання імунної відповіді) після зустрічі з антигеном. В механізм розпізнавання антигенів залучені антиген-презентуючі клітини (різноманітні типи макрофагів). При розмноженні утворюються клони ефекторних клітин. Із В-клітин виникають плазматичні клітини, що секретують імуноглобуліни (антитіла), із Т-клітин - цитотоксичні клітини.

Клітинний імунітет – це функція Т-лімфоцитів; при клітинному імунітеті відбувається утворення ефекторних клітин – Т-кілерів, здатних знищувати клітини, які мають антигенну структуру, шляхом прямої цитотоксичності та шляхом синтезу певних речовин, які названі лімфокінами, вони беруть участь у процесах взаємодії клітин (макрофагів, Т-клітин, В-клітин) при імунній відповіді. Крім того, два підтипи Т-клітин беруть участь у регулюванні імунної відповіді: Тхелпери підсилюють імунну відповідь; Т-супресори виявляють протилежний вплив.

Гуморальний імунітет - це функція В-клітин і характеризується перетворенням В-клітин у плазматичні клітини, які секретують імуноглобуліни

(антитіла), що мають специфічну активність проти антигену, який надійшов до організму.

Імунна відповідь характеризується:

1) специфічністю (реактивність спрямована тільки на певний агент, який називається антигеном);

2) потенціюванням (спроможністю виробляти посилену відповідь при постійному надходженні до організму одного і того ж антигену);

3) імунологічною пам'яттю (спроможністю розпізнавати і виробляти посилену відповідь проти того ж самого антигену при повторному його попаданні в організм, навіть якщо перше і наступні попадання відбуваються через великі проміжки часу).

Ці особливості відрізняють імунну відповідь від інших неспецифічних відповідей хазяїна (гострого запалення та неімунного фагоцитозу).

Толерантність до власних антигенів. Концепція «свого» і «чужого» є центральною в імунологічній реактивності. Велика кількість молекул в організмі є антигенами, тобто вони викликають імунну відповідь при введенні в інший організм, але не розпізнаються як антигени господарем. Неспроможність відповідати на власні антигени названа *природною толерантністю*. Цей феномен запобігає руйнуванню власних тканин імунною системою хазяїна. Толерантність до власних антигенів розвивається в ембріональному періоді, і це – прояв специфічності та пам'яті імунної відповіді.

Клітинна основа імунної відповіді

Лімфоїдна система

Імунна відповідь здійснюється лімфоїдною системою організму, яка поділяється на центральні та периферичні органи імуногенезу.

До центральних органів імуногенезу відносяться тимус і кістковий мозок, в яких у внутрішньоутробному періоді виникають першочергові, напівстовбурові лімфоїдні клітини (в цей період виникають різноманітність і толерантність). Вважається, що в людини остаточний розвиток різноманітності і толерантності завершується в межах кількох місяців після народження).

До периферичних органів імуногенезу відносяться лімфатичні вузли, селезінка, кільце Пирогова–Вальдейєра (мигдалики) і лімфатичні фолікули в стінках кишки, в яких накопичуються зрілі лімфоцити, що відповідають на антигенну стимуляцію.

Периферична кров також містить лімфоцити. Циркулюючі лімфоцити складають пул клітин, які безперервно обмінюються з клітинами периферичної лімфоїдної тканини.

Лімфоцити утворюються в ембріональному періоді з лімфоїдного паростка в кістковому мозку. За походженням та імунними функціями лімфоцити поділяються на два основних різновиди – Т- і В- лімфоцити: 1) Т-лімфоцити (тимусзалежні) утворюються в тимусі і 2) В-лімфоцити утворюються поза тимусом. В-лімфоцити розвиваються у птахів в сумці Фабриціуса (лат. *bursa* – сумка, звідси термін «В-клітини»); функціональний еквівалент у людини – ембріональна печінка або кістковий мозок.

Неактивні малі лімфоцити – клітини діаметром приблизно 8-10 мкм, з малим об'ємом цитоплазми і сферичним ядром, яке займає майже всю клітину. Ядро містить конденсований хроматин, який виглядає досить базофільним при звичайному забарвленні препаратів. Всі неактивні популяції лімфоцитів подібні одні до одних морфологічно і їх можна диференціювати тільки імунологічними та імуноморфологічними засобами.

Розподіл Т-клітин в організмі: Т-лімфоцити утворюються в ембріональному тимусі. В постембріональному періоді після дозрівання Тлімфоцити розселяються в Т-зонах периферійної лімфоїдної тканини. До цих зон відносяться:

- паракортикальна зона лімфатичних вузлів і простір між лімфоїдними фолікулами (70% лімфоцитів у лімфатичних вузлах – Тлімфоцити);

- периартеріальні зони лімфоїдних фолікулів у білій пульпі селезінки (40% селезінкових лімфоцитів – Т-клітини). Т-лімфоцити безупинно і активно циркулюють між периферичною кров'ю і периферичною лімфоїдною тканиною. Від 80 до 90 відсотків периферичних лімфоцитів крові – Т-клітини.

Трансформація Т-клітин: Після стимуляції (активації) певним антигеном Тлімфоцити перетворюються у великі, які активно діляться, і називаються трансформованими Т-лімфоцитами, або Т-імунобластами, з яких після цього виникає виконавча ланка Т-клітин. Т-імунобласти діаметром 15–20 мкм, з великим об'ємом цитоплазми і неправильним ядром зі світлим хроматином та ядерцем; ядро розташовується у центрі клітини. Т-імунобласти можна відрізнити від В-імунобластів тільки за допомогою імуноморфологічних методів. Ефекторні Т-лімфоцити морфологічно подібні до неактивних малих лімфоцитів і часто називаються сенсibiliзованими, цитотоксичними клітинами або Т-кілерами

Цей процес перетворення Т-клітин складає стадію розвитку, (підсилення) імунної відповіді, впродовж якої, декілька Т-клітин, які несуть рецептори, розпізнають даний специфічний антиген, формують численний клон Т-клітин виконавчої ланки, активних проти того ж самого антигену, тому що вони мають відповідний рецептор. Повний процес активації Т-клітини починається тоді, коли макрофаги перехоплюють антиген і з допомогою певного механізму, який ще недостатньо вивчений, – “обробляють” антиген і повторно виводять його на поверхню клітини в сполученні з МНС-молекулами перед взаємодією з Тклітиною. Розпізнавання відбувається тільки тоді, коли Т-клітина несе специфічний рецептор, здатний розпізнавати комплекс “антиген - МНСмолекула”,

Ефекторні Т-клітини відіграють важливу роль у трьох функціях імунної системи:

- клітинному імунітеті;
- регулюванні активності В-клітин;
- гіперчутливості вповільненого (IV) типу.

1. Клітинний імунітет включає два головних аспекти:

– цитотоксичні клітини, які несуть поверхневі антигени, викликають пряме ураження клітин (цитотоксичні, або клітини-кілери). Пряма цитотоксичність спостерігається при імунній відповіді на антигени на поверхні неопластичних клітин, пересаджених тканин та інфікованих вірусом клітин. Цитотоксичні Тклітини, можливо, викликають лізис шляхом утворення пор в цитоплазматичних мембранах антиген позитивних клітин.

– вироблення лімфокінів: виконавчі Т-клітини відіграють вирішальну роль у формуванні імунної відповіді шляхом утворення розчинних білків (лімфокінів), які регулюють функції певних клітин, наприклад, макрофагів та інших лімфоцитів

2. *Регулювання активності В-лімфоцитів:* два важливих підтипи Тлімфоцитів Приймають участь у регулюванні функції В-лімфоцитів.

Хелперні Т-клітини (CD4 антиген-позитивні) допомагають в активації і трансформації В-лімфоцитів і в синтезі імуноглобулінів. Супресорні Т-клітини (CD8 антиген-позитивні) інгібують активацію В-клітин і регулюють синтез імуноглобулінів.

Розподіл В-клітин в організмі: В-лімфоцити розвиваються у функціональному еквіваленті сумки Фабриціуса птахів (певно, в ембріональному кістковому мозку у ссавців), проходячи при цьому складний процес, який включає в себе розмноження і розподіл на класи. Після цього В-лімфоцити поширюються течією крові у В-зони периферійної лімфоїдної тканини. До цих зон відносяться: 1) реактивні (вторинні, або гермінативні) центри фолікулів і синуси мозкового шару лімфатичних вузлів (30 % лімфоцитів у лімфатичних вузлах - Вклітини); 2) реактивні центри у фолікулах білої пульпи селезінки (40 % селезінкових лімфоцитів – В-клітини). Термін «первинний, фолікул» використовується для позначення скупчення В-клітин у лімфатичних вузлах або селезінці, які не виявляють проліферативної активності. Подібно до Т-клітин, Вклітини також постійно циркулюють між лімфоїдною тканиною і периферійною кров'ю однак менш активно. В-клітини складають 10-20 відсотків від загальної кількостілімфоцитів периферійної крові.

Трансформація В-клітин: після стимуляції специфічним антигеном Влімфоцити трансформуються у плазматичні клітини. Цей процес іде стадійно, з утворенням ряду проміжних форм, які формують реактивний (гермінативний) центр фолікула. Плазматичні клітини синтезують імуноглобуліни (антитіла), які є специфічними для антигену. Утворення циркулюючих антитіл, специфічних для, антигенів, – основа набутого імунітету, який називається гуморальним імунітетом.

“Нульові” клітини – це гетерогенна група лімфоцитів, які неспроможні формувати Е-розетки (імунологічний тест, який раніше використовувався для

ідентифікації Т-лімфоцитів) і не несуть поверхневого імуноглобуліну (отже, немаркіровані, або “нульові” клітини). Ця група включає деякі клітини, які є явно Т- або В-клітинами, що було нещодавно доведено генетичними методами і методом моноклональних антитіл, однак позначення цих клітин було залишено. Популяція “нульових” клітин – це Т- і В-клітини, які знаходяться на ранніх етапах диференціювання, до появи великої кількості маркерів на їх поверхні “Нульові” клітини складають 5-10% від всіх лімфоцитів периферійної крові. НК-клітини (природні кілери) володіють цитотоксичною активністю; К-клітини беруть участь в руйнуванні клітин за допомогою антитіл.

Типи імунної відповіді

Грунтуючись на тому, чи була імунна система заздалегідь знайома з антигеном, чи ні, розрізняють два типи імунної відповіді: первинна і вторинна.

Первинна імунна відповідь виникає при першій зустрічі зі специфічним антигеном. Хоча антиген розпізнається майже відразу після попадання в організм, проходить декілька днів, перш ніж виробиться достатня кількість імуноглобуліну, щоб можна було виявити збільшення рівня імуноглобулінів у сироватці. Протягом цього латентного періоду ті В-клітини, з рецепторами яких прореагував специфічний антиген, проходять від шести до восьми послідовних циклів ділення, перш ніж утвориться достатньо великий клон плазматичних клітин, що секретують антитіла. IgM – перший імуноглобулін, який виробляється протягом первинної відповіді; після цього виробляється IgG. Переключення від синтезу IgM до IgG або інших імуноглобулінів відбувається як нормальне явище при активації В-клітин і здійснюється в результаті переключення генів важких ланцюгів.

Вторинна імунна відповідь виникає при повторній зустрічі з антигеном. Повторне розпізнавання відбувається негайно і виробництво імуноглобулінів сироватки, яке виявляється при лабораторних дослідженнях, відбувається швидше (через 2-3 дні), ніж при первинній відповіді. IgG – основний імуноглобулін, який секретується під час вторинної відповіді. Крім того, піковий рівень вищий і зниження відбувається повільніше, ніж при первинній відповіді.

Аномалії імунної відповіді

В основному імунні реакції розвиваються приховано, при цьому вони призводять або до повного руйнування антигенного агресора; або до часткового пригнічення його патогенної дії, забезпечуючи в організмі стан імунітету.

Однак, при деяких обставинах ці реакції можуть розвиватися незвичайно.

В одних випадках; при впровадженні в організм чужорідного агента, вони бувають настільки інтенсивними, що призводять до пошкодження тканин і супроводжуються феноменом запалення тоді говорять про реакцію (або хворобу) гіперчутливості.

Інколи, за певних умов, клітини організму набувають антигенних властивостей або в організмі виробляються антитіла, здатні реагувати з нормальними антигенами клітин. У цих випадках говорять про захворювання внаслідок аутоімунізації, або аутоімунні хвороби.

Нарешті, існують стани, при яких, незважаючи на надходження антигенного матеріалу, імунні реакції не розвиваються. Такі стани позначають як неспроможність імунітету, або *імунодефіцит*.

Таким чином, імунна система, яка в нормі бере участь у підтриманні гомеостазу, може бути джерелом патологічних станів зумовлених надмірною реакцією або недостатністю відповіді на агресію, які позначають як *імунопатологічні* процеси.

Імунопатологічними називають такі процеси, розвиток яких пов'язаний з порушенням функції імунокомпетентної (лімфоїдної) тканини. Імунопатологічні процеси складають основу імунопатології – розділу медицини, який вивчає всі патологічні хвороби, що виникають внаслідок імунологічного конфлікту і порушень імунологічного гомеостазу. Крім такого широкого тлумачення імунопатології, існує інше, більш вузьке. Згідно з ним, під імунопатологією розуміють *аутоімунізацію, аутоалергію та аутоагресію*.

Морфологія імунопатологічних процесів включає структурне відбиття порушень імуногенезу (антигенна стимуляція або імунний дефіцит) і місцевих імунних реакцій, які відбуваються в сенсibilізованому організмі, – реакції гіперчутливості.

Морфологія порушень імуногенезу

Морфологія порушень *імуногенезу* (імунологічного гомеостазу) може торкатися як тимуса, так і периферичної лімфоїдної тканини і пов'язана з двома типами імунних реакцій – гуморальною і клітинною.

Зміни виличкової залози (тимуса), які виникають при порушеннях імуногенезу

Тимус належить до *центральных органів імунної системи*, в той же час він є і *залозою внутрішньої секреції*, тому цю залозу називають сполучним ланцюгом – «комутатором» між імунною і ендокринною системами.

Основні функції тимуса (лімфопоетична, імунорегуляторна й ендокринна) здійснюються перш за все завдяки секреції його епітеліальними клітинами гормонів, в основному поліпептидної природи – тимозину, тимопоетину, тимічного сироваткового фактору та ін. Вплив тимуса на процеси імуногенезу опосередковується також ендокринною системою і регулюючими Тлімфоцитами – Т-ефекторами, хелперами, супресорами.

На протязі життя людини тимус підлягає віковій інволюції, яка характеризується повільним заміщенням її тканини жировою клітковиною. Однак у будь-якому віці в жировій клітковині переднього середостіння лишаються острівці паренхіми тимуса і частково зберігається секреція тимічних гормонів і продукція Т-лімфоцитів. Вікова інволюція тимуса – одна із причин зниження активності клітинного імунітету і збільшення частоти інфекційних, аутоімунних і онкологічних захворювань у людей похилого віку. Патологія тимуса пов'язана з аплазією, гіпо- і дисплазією, акцидентальною інволюцією, атрофією, тимомегалією і гіперплазією з лімфоїдними фолікулами. З патологією тимуса пов'язують розвиток ряду імунодефіцитних синдромів, аутоімунних захворювань і деяких ендокринних порушень.

Аплазія, гіпо-, дисплазія тимуса є уродженими аномаліями розвитку тимуса і супроводжуються дефіцитом клітинного ланцюга імунітету або комбінованим імунним дефіцитом. Тимічні гормони не виробляються зовсім або продукція їх мінімальна. При аплазії (агенезії) тимус зовсім відсутній; при гіпо- і дисплазіях розміри його зменшені; розподіл на кору і мозкову речовину порушений, кількість лімфоцитів різко знижена.

Акцидентальна інволюція тимуса являє собою швидке зменшення його маси і об'єму під впливом перш за все глюкокортикостероїдів при різних

стресових ситуаціях, у тому числі при інфекційних хворобах, інтоксикаціях, травмах. При цьому прогресивно знижується продукція тимічних гормонів, посилюється еміграція Т-лімфоцитів з тимуса, хоча основна маса їх підлягає розпаду на місці (апоптоз). Функціональне значення гострої інволюції тимуса невідоме, однак його затримка («нерухомий» тимус) супроводжується зниженням активності клітинної і гуморальної ланок імунітету. Акцидентальна інволюція тимуса може бути зворотною, але в випадках несприятливого наслідку приводить до атрофії тимуса.

Атрофія тимуса розвивається як несприятливий наслідок акцидентальної інволюції тимуса і може бути причиною частини набутих імунологічних синдромів (при хронічних інфекційних захворюваннях, імунодепресивній терапії). Внаслідок зменшення лімфоцитів і колапсу сітки епітеліальних клітин часточки паренхіми тимуса зменшуються в об'ємі, тимічні тільця обвапнюються, в периваскулярних просторах розростається сполучна і жирова тканина. Продукція тимічних гормонів при цьому значно знижується.

Тимомегалія характеризується збільшенням маси і об'єму паренхіми тимуса вище вікової норми при збереженні її нормальної будови. Вона може бути природженою або набутою. *Природжена тимомегалія* виявляється частіше у дітей, рідше у дорослих, досить часто сполучається з вадами розвитку нервової, серцево-судинної систем, природженою дисфункцією ендокринної системи, перш за все хронічною недостатністю ниркових і статевих залоз. Природжена тимомегалія, особливо при інфекційних хворобах, супроводжується генералізованою гіперплазією лімфоїдної тканини. Продукція тимічних гормонів при цьому знижена, відмічають порушення переважно клітинної ланки імунітету, які близькі до природженого імунодефіцитного синдрому. *Набута тимомегалія* зустрічається у дорослих в молодому віці при виникненні у них хронічної недостатності надниркових залоз і супроводжується подібними з природженою тимомегалією імунними порушеннями.

Причиною смерті хворих тимомегалією можуть бути інфекційні та інфекційно-алергічні захворювання. В зв'язку з ендокринними порушеннями під впливом стресових факторів (лікарські маніпуляції, хірургічні втручання) можлива раптова смерть.

Раніше випадки тимомегалії були об'єднані поняттям «тиміколімфатичний стан», основою якого вважали природжену гіперфункцію тимуса. Таке

тлумачення за своєю суттю невірне, тому поняття «тиміко-лімфатичний стан» в медичному побуті не вживається. В наш час вказаний стан набув іншого значення і відображає імуноендокринну дисфункцію різного походження.

Гіперплазія тимуса з лімфоїдними фолікулами характерна для аутоімунних захворювань. В різко розширених внутрішньочасточкових периваскулярних просторах паренхіми тимуса накопичуються В-лімфоцити, плазматичні клітини, з'являються лімфоїдні фолікули, які в нормі там не зустрічаються. Продукція тимічних гормонів може бути підвищеною або зниженою. До останнього часу ще не відоме значення гіперплазії тимуса з лімфоїдними фолікулами в патогенезі аутоімунних захворювань. Припускають, що ураження тимуса може бути однією з причин розвитку аутоімунного процесу, проте можливе вторинне пошкодження цієї залози.

Зміни периферійної лімфоїдної тканини, які виникають при порушенні імуногенезу

Зміни периферійної лімфоїдної тканини найбільш характерні при антигенній стимуляції та її спадковій недостатності.

При *антигенній стимуляції* (сенсibilізації) організму зміни периферичної лімфоїдної тканини однозначні й проявляються *макрофагальною реакцією, гіперплазією лімфоцитів з послідовною плазмоцитарною їх трансформацією*. Ці зміни доповнюються підвищенням проникності мікросудин, набряком інтерстицію і накопиченням у ньому білково-полісахаридних (ШИК-позитивних) речовин (тканинний диспротеїноз). Ступінь макрофагально-плазмоцитарної трансформації лімфоїдної тканини відображає напругу імуногенезу і перш за все рівень утворення антитіл (імуноглобулінів) клітинами плазмоцитарного ряду.

Особливо яскраво зміни при антигенній стимуляції проявляються в лімфатичних вузлах (перш за все регіонарних по відношенню до місця надходження антигену) і селезінці.

В лімфатичних вузлах, які збільшуються, стають повнокровними і набряклими, в їх корковому шарі, у світлих центрах фолікулів і мозковому шарі з'являється велика кількість плазмобластів і плазматичних клітин. Вони витісняють лімфоцити. Відмічається проліферація і десквамація клітин синусів, утворення значної кількості макрофагів і білково-полісахаридних речовин в стромі. Селезінка збільшується, має вигляд повнокровної та соковитої; на

поверхні розтину добре видно великі фолікули. Відзначається гіперплазія і плазматизація як червоної пульпи, так і її фолікулів, периферична зона яких цілковито складається з плазмобластів і плазматичних клітин. В червоній пульпі поряд з плазмобластами багато макрофагів.

Якщо у відповідь на антигенну стимуляцію розвиваються переважно клітинні імунні реакції, то в лімфатичних вузлах і селезінці проліферують в основному сенсibiliзовані лімфоцити, а не плазмобласти і плазматичні клітини. При цьому відбувається розширення Т-залежних зон.

Такі ж зміни у вигляді клітинної гіперплазії та макрофагальноплазмоцитарної трансформації, а в ряді випадків і мієломної гіперплазії, виявляються в кістковому мозку, портальних трактах і синусоїдах печінки, в міжальвеолярних перегородках, периваскулярній і перибронхіальній тканині ле– гень, в інтерстиції нирок, підшлункової залози й кишок, вміжм'язових прошарках, жировій тканині та ін.

Спадкова недостатність периферичної лімфоїдної тканини характеризується змінами як селезінки, так і особливо лімфатичних вузлів. В селезінці розміри фолікулів значно зменшені, світлі центри і плазматичні клітини відсутні. В лімфатичних вузлах відсутні фолікули та корковий прошарок (В-залежні зони), зберігається лише колокорковий прошарок (Т-залежна зона). Такі зміни характерні для спадкових імунодефіцитних синдромів, пов'язаних з дефектом гуморального імунітету.

Амілоїдоз – поняття не однозначне. Це різновид диспротеїноза і ускладнення багатьох хвороб інфекційної, запальної або пухлинної природи. Це самостійне захворювання генетичної (спадковий амілоїдоз), або невідомої ще «первинної» природи, хвороба старості, пухлиноподібне захворювання і захворювання самої пухлини (APUD-амілоїд). Цим не вичерпується різноманіття амілоїдозу, який можна вважати в рівній мірі проблемою сучасної клініки, проблемою молекулярної біології.

Амілоїд є глікопротеїдом, в якому фібрилярний білок (F-компонент) тісно пов'язаний з плазмовими глікопротеїдами (Р-компонент).

Основу глікозаміногліканів амілоїда складають хондроїтінсульфат, гепаритінсульфат або обидва ці полісахарида. Встановлені певні зв'язки полісахаридів і білків амілоїда.

Хімічна природа і фізичні властивості амілоїда свідчать про міцність зв'язків його білково-полісахаридних компонентів між собою і елементами тканини, де вони випадають. Міцністю цих зв'язків можна пояснити стійкість амілоїда до дії багатьох ферментів. Фізико-хімічні особливості амілоїда визначають і його тінкторіальні властивості, що виявляються при використуванні різних методів. Діагностичну цінність має забарвлення конго червоним, метиловим фіолетовим і особливо тіофлавіном Т.

Клітинні трансформації ретикулоендотеліальної системи (РЕС) є суттю преамілоїдної стадії, яка характеризується плазматизацією органів РЕС, перш за все селезінки, кісткового мозку, лімфатичних вузлів і печінки.

Синтез фібрилярного білка амілоїду клітинами мезенхімального походження можна визнавати доведеним.

З'єднання фібрилл амілоїду з білками і глікопротеїдами плазми і глікозаміногліканами тканини є завершальний етап формування амілоїдної речовини. Утворення амілоїду відбувається поза клітинами, в тісному зв'язку з волокнами сполучної тканини – ретикулярними або колагеновими. Ці дані послужили підставою для виділення двох видів амілоїда залежно від відношення його до фібрилярних структур сполучної тканини – периретикулярного і периколагенового.

Для периретикулярного амілоїду (AA-амілоїдоз), який випадає по ходу мембран судин і залоз, а також по ходу ретикулярної строми паренхіматозних органів, типове переважне ураження селезінки, печінки, нирок, наднирників, кишечника, інтими судин дрібного і середнього калібру.

Для периколагенового амілоїду (AL-амілоїдоз), який утворюється по ходу колагенових волокон, характерне переважне ураження адвентиції судин великого і середнього калібру, строми міокарду, посмугової і гладкої мускулатури, нервів, шкіри (мезенхімальний амілоїдоз).

Типова органна локалізація відкладень амілоїда. Найчастіше уражається селезінка, нирки, печінка, наднирники, кишечник, що характерне для паренхіматозного амілоїдозу. Рідше уражається міокард, скелетні м'язи, легені, шкіра. Ще рідше щитовидна і підшлункові залози, лімфовузли, кістки, судинні сплетіння і речовина мозку. Виділяють клінічні типи амілоїдозу: а) кардіопатичний, б) нефропатичний, в) нейропатичний, г) гепатопатичний, д) ін.

Амілоїдоз може бути генералізованим (загальний, поширений) або місцевим (локальний). У ряді випадків амілоїдні відкладення ростуть на зразок пухлини («амілоїдна пухлина»), утворюється амілоїд і в пухлинах ендокринних органів – апудомах, такий амілоїд називають – APUD-амілоїдом.

Зовнішній вигляд органів при амілоїдозі залежить від ступеня процесу. Якщо відкладення амілоїда невеликі, зовнішній вигляд органу змінюється мало і амілоїдоз виявляється лише при мікроскопічному дослідженні. При вираженому амілоїдозі орган збільшується в обсязі, стає дуже щільним, ламким, а на розрізі має своєрідний воскоподібний, або сальний вигляд.

Імунологічна гіперчутливість

Гіперчутливість - це патологічна надмірно сильна імунна реакція на чужорідний агент, яка призводить до пошкодження тканин організму. Виділяють чотири різних типи гіперчутливості. Всі форми, крім IV типу, мають гуморальний механізм (тобто вони опосередковуються антитілами); IV тип гіперчутливості має клітинний механізм. При всіх формах первинне надходження певного антигену (сенсibiliзуюча доза) викликає первинну імунну відповідь (сенсibiliзацію). Після короткого періоду (один або більше тижнів), протягом якого активується імунна система, гіперчутлива відповідь виникає на будь-яке наступне надходження цього ж антигену.

Тип I гіперчутливості (негайний) (атопія; анафілаксія)

Механізм розвитку: перше надходження антигену (алергену) активує імунну систему, що призводить до синтезу антитіл – IgE (реагіни), які мають специфічну; реактивність проти даного антигену. Після цього вони фіксуються на поверхневій мембрані тканинних базофілів і базофілів крові завдяки високій спорідненості (афінності) IgE до Fc-рецепторів. Синтез антитіл у достатній кількості для розвитку гіперчутливості продовжується один або більше тижнів. При наступному введенні того ж самого антигену відбувається взаємодія антитіла (IgE) і антигену на поверхні тканинних базофілів або базофілів крові, що викликає їх дегрануляцію. З цитоплазматичних гранул тканинних базофілів у тканини виходять вазоактивні речовини (гістамін і різні ферменти, які беруть участь у синтезі брадикініну і лейкотрієнів (див. «Запалення»), які викликають вазодилатацію, збільшення судинної проникності і скорочення гладенької мускулатури.

Місцеві прояви – атопія, природжена схильність, родинна до патологічної відповіді проти певних алергенів.

Шкіра – при попаданні алергену в шкіру виникає раптове почервоніння, набряк (кропив'янка) і свербіж; у деяких випадках – гострий дерматит і екзема.

Слизова оболонка носа– при вдиханні алергену (наприклад, пилок рослин, вовни тварин) у слизовій оболонці носа виникає вазодилатація і гіперсекреція слизу (алергічний риніт).

Легені –вдихання алергенів (пилок рослин, пил) веде до скорочення гладкої мускулатури бронхів і гіперсекреції слизу, що призводить до гострої обструкції дихальних шляхів і задухи (алергічна бронхіальна астма).

Кишка –пероральне попадання алергену (наприклад, горіхів, молюсків, крабів) викликає скорочення мускулатури і виведення рідини, що проявляється у вигляді спастичних болів у животі та діареї (алергічний гастроентерит).

Системні прояви – анафілаксія. Рідкісна, але надзвичайно небезпечна для життя системна реакція гіперчутливості I типу. Попадання вазоактивних амінів у кровотік викликає скорочення гладенької мускулатури, поширену вазодилатацію і збільшення судинної проникності з виходом рідини з судин у тканини. Периферична судинна недостатність, яка виникає при цьому, і шок можуть призвести до смерті протягом декількох хвилин (анафілактичний шок). У менш важких випадках збільшення судинної проникності веде до алергічного набряку, який має найнебезпечніший прояв у гортані, бо він може викликати фатальну асфіксію.

Системна анафілаксія в основному виникає при ін'єкції алергенів (наприклад, пеніциліну, чужорідної сироватки, місцевих анестетиків, рентгенконтрастних речовин). Рідше анафілаксія може виникати при пероральному введенні алергенів (молюски, краби, яйця, ягоди) або при попаданні алергенів у шкіру (укуси бджоли та оси). У сенсibilізованих людей навіть невелика кількість алергену може спровокувати розвиток смертельної анафілаксії (тест на гіперчутливість до пеніциліну).

Гіперчутливість II типу

Механізм розвитку: гіперчутливість II типу характеризується реакцією антитіла з антигеном на поверхні клітини хазяїна, яка викликає руйнування цієї

клітини. Антиген може бути власним, але з якихось причин розпізнаним імунною системою як чужорідний (при цьому виникає аутоімунне захворювання). Антиген також може бути зовнішнім і може накопичуватися на поверхні клітини (наприклад, ліки можуть бути гаптенем при сполученні з білком мембрани клітини і, таким чином, вони стимулюють імунну відповідь).

Специфічне антитіло, в основному IgG або IgM, яке синтезується проти антигену, взаємодіє з ним на поверхні клітини і викликає пошкодження клітини декількома шляхами:

1. *Лізис клітини* – активація каскаду комплементу веде до формування «мембран атакуючого» комплексу C5b6789, який викликає лізис мембрани клітини.

2. *Фагоцитоз* – клітина, яка несе антиген, поглинається фагоцитуючими макрофагами, які мають Fc або C3b рецептори, що дозволяє їм розпізнавати комплекси анти-ген-антитіло на клітині.

3. *Клітинна цитотоксичність* – комплекс антиген-антитіло розпізнається несенсибілізованими «нульовими» лімфоцитами (K-клітини; див. «Імунітет»), які знищують клітину. Цей тип гіперчутливості інколи класифікується окремо як VI тип гіперчутливості.

4. *Зміна функції клітин* – антитіло може реагувати з поверхневими молекулами клітини або рецепторами, викликаючи або підсилення, або інгібіцію певної метаболічної реакції, не спричиняючи некрозу клітини (див. «Стимуляція та інгібіція при гіперчутливості», нижче). Деякі автори класифікують цей феномен окремо як V тип гіперчутливості.

Прояви реакції гіперчутливості II типу залежать від типу клітини, яка несе антиген. Зверніть увагу, що *реакції на переливання крові* – фактично нормальні імунні відповіді проти чужорідних клітин. Вони *ідентичні за механізмом реакції гіперчутливості II типу* і також несприятливо впливають на хворого, у зв'язку з чим гемотрансфузійні ускладнення часто розглядаються разом з порушеннями, які виникають при гіперчутливості.

Гіперчутливість II типу зустрічається при гемотрансфузійних реакціях (антитіла в сироватці пацієнта реагують з антигенами на еритроцитах, викликаючи або посередній внутрішньо судинний гемоліз комплементом, або

відстрочений гемоліз у результаті імунного фагоцитозу селезінковими макрофагами); гемолітичний хворобі новонароджених; гемолітичних реакціях, викликаних ліками, інфекційними хворобами (мікоплазмова пневмонія, інфекційний мононуклеоз).

Імунокомплексне пошкодження.

Третій механізм пов'язаний з токсичним впливом на клітини і тканини циркулюючих імунних комплексів, що призводить до активації компоненті комплементу і розвитку *реакцій імунних комплексів* (імунокомплексна реакція). Накопичення імунних комплексів активує комплемент і викликає гостре запалення і некроз (реакції типу феномена Артюса – при багаторазовому введенні вакцини при сказі; реакції типу сироваткової хвороби – повторне надходження великої кількості антигену чужорідних білків сироватки, ліків, вірусних, мікробних агентів).

Четвертий механізм обумовлений впливом на тканини ефektorних клітин сенсiбілізованих Т-лимфоцитів, які проявляють цитотоксичність або безпосередньо, або шляхом секреції лимфокінів. Реакції гіперчутливості IV типу в основному виникають через 24-72 години після введення антигену. При гістологічному дослідженні тканин в яких перебігає реакція гіперчутливості IV типу виявляється некроз клітин і виражена лімфоцитарна інфільтрація.

Пряма цитотоксичність відіграє важливу роль при контактному дерматиті, у відповіді проти пухлинних клітин, інфікованих вірусом, пересаджених клітин, при деяких аутоімунних хворобах.

Отже, перші імунологічні механізми є проявом гуморального імунітету (антитіла, компоненти комплементу, циркулюючі комплекси антиген – антитіло) інші клітинного імунітету (лімфоцити, макрофаги). Це обумовлює характер реакцій гіперчутливості і принцип їх класифікації. Реакції, пов'язані з імунопатологічними механізмами, які є проявами гуморального імунітету, називають *реакціями гіперчутливості негайного типу* (ГНТ), а пов'язані з імунопатологічними механізмами, що є проявами клітинного імунітету, – *реакціями гіперчутливості сповільненого типу* (ГСТ). Крім того, виділяють *реакції трансплантаційного імунітету (реакції відторгнення)*.

Реакції гіперчутливості морфологічно відображені в *імунному запаленні*. Воно назване імунним тому, що пусковим механізмом розвитку цього запалення є імунна реакція. Імунне запалення може бути гострим і хронічним.

Реакція гіперчутливості негайного типу морфологічно є проявом *гострого імунного запалення*. Йому властиві швидкість розвитку, перевага альтеративних і судинно-ексудативних змін, сповільнений перебіг репаративних процесів. Альтеративні зміни стосуються переважно стінок судин, основної речовини і волокнистих структур сполучної тканини. Вони представлені плазматичним просочуванням, мукоїдним і фібриноїдним набуханням, фібриноїдним некрозом. З яскраво вираженими плазморагічними і судинноексудативними реакціями пов'язана поява в осередку імунного запалення грубодисперсних білків, фібрину, нейтрофілів, «перетравлюючих» імунні комплекси, та еритроцитів. В зв'язку з цим найбільш характерним для ГНТ стає *фібринозний або фібринозно-геморрагічний ексудат*.

Проліферативнорепаративні реакції при ГНТ розвиваються пізніше і погано виражені. Вони проявляються проліферацією клітин ендотелію і перителію (адвентиції) судин і за часом збігаються з появою мононуклеарно-гістіоцитарних елементів, що відображає елімінацію імунних комплексів і початок репаративних процесів. Оцінка морфологічних змін при ГНТ, їх належність до імунної реакції потребують доказів за допомогою імуногістохімічного методу.

Найбільш типово динаміка морфологічних змін при ГНТ відображена при *феномені Артюса*, який виникає у сенсibiliзованих тварин при локальному введенні розрішальної дози антигену. В патології людини ГНТ є сутністю багатьох бактеріальних інфекцій, алергічних захворювань і процесів. Прояви ГНТ з перевагою альтерації постійні при туберкульозі, сифілісі, вони є основою судинних змін при ревматизмі, системному червоному вовчаку, гломерулонефриті, вузелковому періартеріїті та ін. Судинно-ексудативні прояви ГНТ яскраво виражені при крупозному запаленні легень.

До реакцій ГНТ подібні так звані *реагінові реакції*, тобто реакції, в яких беруть участь алергічні антитіла, або реагіни (IgE), фіксовані на клітинах. Вони відрізняються поверхневою альтерацією клітин і тканин, що пояснюють відсутністю участі комплементу в реакції та перевагою судинно-ексудативних змін, пов'язаних з масивною дегрануляцією тканинних базофілів (лаброцитів) і викиданням гістаміну; в інфільтраті переважають еозинофіли – інгібітори

базофілів. Прикладом реакінової реакції можуть бути зміни при atopічній бронхіальній астмі.

Реакція гіперчутливості сповільненого типу (ГСТ). В цій реакції беруть участь два види клітин – сенсйбілізовані лімфоцити і макрофаги. Лімфоцитарна і макрофагальна інфільтрація в осередку імунного конфлікту є відбиттям хронічного імунного запалення, яке лежить в основі ГСТ.

Зруйнування клітини-мішені, тобто *імунологічна обумовлений клітинний цитоліз*, звичайно, пов'язаний з активацією лізосомних ферментів лімфоцитівкілерів. Макрофаги при цьому вступають в специфічну реакцію з антигеном за допомогою медіаторів клітинного імунітету – лімфокінів і цитофільних антитіл, адсорбованих на поверхні цих клітин. При цьому між лімфоцитами і макрофагами з'являються контакти у вигляді Цитоплазматичних містків, які, можливо, служать для обміну інформацією між клітинами про антиген. Імунологічно обумовлений клітинний цитоліз може бути зв'язаний і з клітинними антитілами, тобто з NK- і К-клітинами.

Запалення у вигляді лімфогістіоцитарної та макрофагальної інфільтрації тканини в сполученні з судинно-плазматичними і паренхіматознодистрофічними процесами може бути визнано імунним, тобто відображаючим ГСТ, лише при наявності доказів зв'язку клітин інфільтрату з сенсйбілізованими лімфоцитами. Ці докази можуть бути знайдені при гістохімічному і електронномікроскопічному дослідженні.

До клініко-морфологічних проявів ГСТ відносять такі: реакцію туберкулінового типу в шкірі у відповідь на введення антигену, контактний дерматит (контактну алергію), аутоімунні хвороби, імунітет при багатьох вірусних і деяких бактеріальних інфекціях (вірусний гепатит, туберкульоз, бруцельоз). Морфологічним проявом ГСТ є гранульоматоз.

Реакції ГНТ і ГСТ нерідко сполучаються або змінюють одна одну, відображаючи при цьому динаміку імунопатологічного процесу.

Прояви *трансплантаційного імунітету* представлені реакцією організму реципієнта на генетичний сторонній трансплантат донора, тобто реакцією *відторгнення трансплантату*. Антигени трансплантату індукують утворення специфічних антитіл, які циркулюють в крові, і продукцію сенсйбілізованих лімфоцитів, які здійснюють клітинну інвазію трансплантату. Основну роль в

реакції відторгнення відіграють сенсibilізовані лімфоцити, тому прояви трансплантаційного імунітету подібні ГСТ.

Морфологічні прояви реакції відторгнення зводяться до зростаючої інфільтрації трансплантату в основному лімфоцитами, а також гістіоцитами внаслідок інвазії цих клітин і розмноження їх на місці. Клітинна інфільтрація супроводжується порушенням кровообігу і набряком трансплантату. У фіналі серед клітин інфільтрату з'являється багато нейтрофілів і макрофагів. Вважають, що імунні лімфоцити, які руйнують клітини трансплантату, здатні насичуватися його антигенами, тому гуморальні антитіла, спрямовані проти трансплантаційних антигенів, не тільки зв'язуються з клітинами трансплантату, але й лізирують лімфоцити. Ферменти, які звільняються з активізованих лімфоцитів, руйнують клітини трансплантату, що призводить до звільнення нових трансплантаційних антигенів. Так здійснюється зростаюча *ферментативна деструкція трансплантату*. Клінічні типи відторгнення трансплантата: швидкоплинна реакція, яка перебігає в межах декількох хвилин після трансплантації; гостре відторгнення перебігає від декількох днів до місяців; хронічне відторгнення, характеризується прогресуючим погіршенням функції органа протягом багатьох місяців або років. Реакція відторгнення може бути пригнічена за допомогою ряду імунодепресивних засобів. Це дозволяє при пересаджуванні органів і тканин користуватися не тільки ізотрансплантатом (реципієнт і донор – близнята), але і алотрансплантатом (реципієнт і донор – чужорідні) як від живої людини, так і від трупу.

Аутоімунізація і аутоімунні хвороби

Аутоімунізацією (аутоалергією, аутоагресією) називають стан, який характеризується появою реакції імунної системи на нормальні антигени власних тканин.

Аутоімунізація тісно пов'язана з поняттям *імунологічної толерантності* (від. лат. *tolerare* – переносити, терпіти), яке характеризується станом ареаактивності («терпимості») лімфоїдної тканини по відношенню до антигенів, які здатні викликати імунну відповідь. В період дозрівання лімфоїдної тканини виникає імунологічна толерантність до антигенів усіх органів і систем, крім тканин ока, щитовидної залози, статевих і надниркових залоз, головного мозку і нервів. Ураховується, що антигени цих органів і тканин відокремлені від лімфоїдної тканини фізіологічними бар'єрами, що пояснює відсутність

толерантності до них імунокомпетентної системи. «Свої» і «чужі» тканинні антигени імунна система починає розпізнавати у новонародженого через декілька тижнів після народження. При цьому продукція аутоантитіл в незначній кількості постійно відбувається на протязі всього життя, і аутоантитіла, як вважають, беруть участь у регуляції різних функцій організму. Їх дія знаходиться під контролем Т-супресорів і антиідіотипічних антитіл, що не дозволяє розвинути аутоімунному процесові.

Серед етіологічних факторів аутоімунізації значне місце посідають *хронічні вірусні інфекції, радіація і генетичні порушення*. Етіологія тісно пов'язана з патогенезом. В патогенезі аутоімунних захворювань розрізняють спричиняючі, ініціюючі та сприяючі фактори. До *спричиняючих факторів* слід віднесли деякі гени системи HLA, які визначають кількісні та якісні індивідуальні здатності імунної відповіді; гормональний фон, пов'язаний, перш за все зі статтю (у жінок аутоімунні захворювання зустрічаються в 6-9 разів частіше, ніж у чоловіків) і генетично обумовлені особливості клітин органів-мішенів аутоімунного процесу. Неприятливе сполучення цих факторів визначає 50% ризику розвитку хвороби. *Ініціюючими факторами* можуть бути вірусні та бактеріальні інфекції, фізичні, хімічні пошкодження як органів імунної системи, так і органів-мішеней. *Сприяючі фактори* – це дисфункція імунної системи – зниження супресивної активності Тлімфоцитів і антиідіопатичних антитіл.

Аутоімунні хвороби – це хвороби, які виникають внаслідок аутоімунізації, тобто агресії аутоантитіл, циркулюючих імунних комплексів, що вміщують аутоантигени, і ефекторних імунних клітин (лімфоцитів-кілерів) по відношенню до антигенів власних тканин організму. Тому аутоімунні хвороби називають також *аутоагресивними*.

Керуючись механізмом аутоімунізації, розрізняють дві групи аутоімунних захворювань. Перша група – це органоспецифічні аутоімунні хвороби, які виникають у зв'язку з пошкодженням фізіологічних бар'єрів імунологічне відособлених органів, що дозволяє імунній системі реагувати на їх незмінні антигени виробленням аутоантитіл і сенсibiliзованих лімфоцитів. При цьому в органах виникають морфологічні зміни, характерні переважно для ГСТ – тканина органів інфільтрується лімфоцитами, паренхіматозні елементи гинуть, в фіналі розвивається склероз. До цієї групи належать тиреоїдит (хвороба Хасімото),

енцефаломієліт, поліневрит, розсіяний склероз, ідіопатична аддисонова хвороба, асперматогенія, симпатична офтальмія.

Друга група – це органонеспецифічні аутоімунні захворювання. Провідними при цих захворюваннях є порушення контролю імунологічного гомеостазу лімфоїдною системою. Аутоімунізація при цьому розвивається по відношенню до антигенів багатьох органів і тканин, які не мають органної специфічності і не здатні викликати продукцію антитіл при парентеральному введенні. В органах і тканинах розвиваються морфологічні зміни, характерні як для реакцій гіперчутливості сповільненого типу, так і особливо негайного типу. До цієї групи аутоімунних хвороб слід віднести системний червоний вовчак, ревматоїдний артрит, системну склеродермію, дерматоміозит (група ревматичних хвороб), вторинну тромботичну тромбоцитопенічну пурпуру (хвороба Мошковича).

Відомі також аутоімунні хвороби проміжного типу, тобто близькі до аутоімунних захворювань першого або другого типу. Це міастенія гравіс, цукровий діабет 1 типу, тиреотоксикоз, синдроми Шегрена і Гудпасчера та ін.

Крім аутоімунних захворювань, виділяють хвороби з аутоімунними порушеннями. Появу аутоантигенів при цих захворюваннях пов'язують із зміною антигенних властивостей тканин та органів – денатурацією тканинних білків (при опіках, опромінюванні, травмі, хронічному запаленні, вірусних інфекціях); утворення аутоантигену можливе під впливом бактеріального антигену, особливо перехресне реагуючого (напр., при гломерулонефриті, ревматизмі). В утворенні аутоантигену велике значення надається гаптенному механізмові, причому в ролі гаптену можуть виступати як продукти обміну тіла, так і мікроорганізми, токсини і лікарські речовини. Аутоімунізація в цих умовах обумовлює *не виникнення захворювання, а прогресування характерних для нього локальних (органних) змін*, які відображають морфологію реакцій гіперчутливості сповільненого і негайного типів. До цієї групи захворювань включають: деякі форми гломерулонефриту, гепатит, хронічний гастрит і ентерит, цироз печінки, опікову хворобу, алергічні анемії, тромбоцитопенію, агранулоцитоз, медикаментозну алергію.

Імунодефіцитні синдроми

Імунодефіцитні синдроми являють собою надзвичайний прояв недостатності імунної системи. Вони можуть бути первинними, обумовленими недорозвитком (гіпоплазія, аплазія) імунної системи – *спадкові та природжені імунодефіцитні синдроми*, або вторинними (набутими), які виникають в зв'язку з хворобою або лікуванням.

Первинні імунодефіцитні синдроми

Первинні імунодефіцитні синдроми можуть бути проявом недостатності:

- 1) клітинного і гуморального імунітету (комбіновані)
- 2) клітинного імунітету;
- 3) гуморального імунітету.

Синдроми недостатності клітинного і гуморального імунітету називають комбінованими. Більшість хворих мають аутосомну – рецесивну форму, зустрічаються у дітей і новонароджених, (агаммаглобулінемія швейцарського типу, або синдром Гланцмана–Рінікера, атаксія-телеангіектазія Луї–Бар). При цих синдромах знаходять гіпоплазію як тимуса, так і периферійної лімфоїдної тканини, кількість лімфоцитів знижена в тимусі а також в лімфатичних вузлах, селезінці, периферійній крові. В сироватці відсутні імуноглобуліни що й визначає дефект клітинного і гуморального імунітету. В зв'язку з недостатністю імунітету у таких дітей часто виникають інфекційні хвороби (вірусні, грибкові, бактеріальні), які рецидивують і дають тяжкі ускладнення (пневмонія, менінгіт, сепсис), відмічається затримка фізичного розвитку. При комбінованих імунодефіцитних синдромах часто виникають вади розвитку і злоякісні мезенхімальні пухлини.

Синдроми недостатності клітинного імунітету в одних випадках наслідуються, звичайно, за аутосомно-домінантним типом (імунодефіцит з ахондроплазією, або синдром Мак–К'юсика) в інших – є природженими (агенезія чи гіпоплазія тимуса, або синдром Дай–Джорджа). Синдром характеризується недостатністю Т-лімфоцитів в крові, у тимус залежних зонах лімфатичних вузлів і селезінки. Ознаки недостатності клітинного імунітету проявляються у вигляді важких вірусних і грибкових інфекційних захворювань у дитинстві. Діти гинуть від вад розвитку або від ускладнень інфекційних хвороб.

Синдроми недостатності гуморального імунітету мають спадкову природу, причому встановлена зчепленість їх з Х-хромосомою. Хворіють діти перших п'яти років життя. Для одних синдромів (агаммаглобулінемія, зчеплена з Х-хромосомою, або синдром Брутона) характерна втрата здатності до синтезу всіх імуноглобулінів, що морфологічно підтверджується відсутністю В-залежних зон і клітин плазмоцитарного ряду в периферичній лімфоїдній тканині, перш за все в лімфатичних вузлах та селезінці. Спостерігається у хлопчиків, інфекційні хвороби розриваються в основному в другій половині першого року життя після того, як рівень пасивно переданих материнських антитіл падає.

Ізольований дефіцит ІnА – найчастіший імунодефіцит, виникає в результаті дефекту кінцевого диференціювання плазматичних клітин, секретуючих ІnА. У більшості хворих дефіцит ІnА перебігає асимтолатично. Лише у деяких хворих є схильність до виникнення печеневих та кишкових інфекцій.

Вторинні імунодефіцитні синдроми

Вторинні (набуті) імунодефіцитні синдроми відрізняються від первинних тим, що виникають в зв'язку з хворобою або в результаті терапії лікарськими препаратами.

Серед захворювань, які ведуть до розвитку недостатності імунної системи, основне значення має розповсюджений в багатьох країнах світу *синдром набутого імунного дефіциту*, або СНІД – самостійне захворювання, збудником якого є вірус (див. *Вірусні хвороби*). Розвиток вторинних імунодефіцитних синдромів можуть спричинити також різні інфекції, лейкози, злоякісні лімфоми (лімфогранулематоз, ретикулосаркома), тимома, саркоїдоз. При цих хворобах виникає недостатність гуморального та клітинного імунітету внаслідок дефекту популяції як В-, так і Т-лімфоцитів, а можливо, й їх попередників.

Серед видів лікування, що ведуть до вторинної недостатності імунної системи, значне місце займають променева терапія, використання кортикостероїдів, імунодепресантів після трансплантації органів.

Недостатність імунної системи, яка виникає в зв'язку з лікуванням тієї чи іншої хвороби, розглядається як патологія терапії (ятрогенія).

Імунодефіцит завжди супроводжується розвитком опортуністичних інфекцій і на заключному етапі, найчастіше саркоми Капоші і злоякісних Вклітинних лімфом. Виникнення інфекційних захворювань залежить від типу

імунодефіциту. Зниження кількості Т-клітин схиляє до розвитку інфекційних хвороб, викликаних вірусами, мікобактеріями, грибами. Дефіцит В-клітин схиляє до розвитку гнійних бактеріальних інфекційних хвороб

Виникнення злоякісних новоутворень може бути пов'язане або з порушенням імунної відповіді, спрямованої на видалення злоякісних клітин, або з іменною стимуляцією пошкодженої імунної системи, коли нормальний контроль клітинної проліферації порушений.

Матеріали щодо активації здобувачів вищої освіти під час проведення лекції:

питання, ситуаційні задачі тощо *(за необхідності)*:

Хвора 38-ми років померла під час нападу бронхіальної астми, який не вдавалося купірувати. Під час гістологічного дослідження у просвіті бронхів виявлені накопичення слизу, у стінці бронхів багато тучних клітин (лаброцитів), багато з них у стані дегрануляції, а також багато еозинофілів.

Який патогенез цих змін у бронхах?

- A Атопія, анафілаксія
- B Цитотоксична, цитолітична дія антитіл
- C Імунокомплексний механізм
- D Клітинно обумовлений цитоліз
- E Гранулематоз

Тварині, сенсibilізованій туберкуліном, внутрішньоочередово введений туберкулін. Через 24 години при лапаротомії виявлено венозну гіперемію та набряк очеревини. У мазках-відбитках з очеревини велика кількість лімфоцитів та моноцитів. Який патологічний процес у тварини?

- A Алергічне запалення B Серозне запалення
- C Гнійне запалення
- D Фібринозне запалення E Асептичне запалення

У хворого 31-го року після лікування флегмони щоки (через поріз під час гоління), довгий час були збільшені регіонарні підщелепні лімфовузли. Біопсія одного з них виявила повнокров'я, набряк у корковому, мозковому шарах, в розширених центрах фолікулів - макрофагально-плазмоцитарна інфільтрація. В імунограмі - збільшений вміст В-лімфоцитів при зниженні рівня Т-лімфоцитів. Яка патологія в лімфовузлах?

- A Лімфаденіт

- В Лімфогрануломатоз
- С Лімфосаркома D Гіперплазія лімфовузла
- Е -

У хворого 23-х років після перенесеної ангіни розвинувся сечовий синдром (гематурія, протеїнурія, лейкоцитурія). В пункційному біоптаті нирок виявлена картина інтракапілярного проліферативного гломерулонефриту, а електронномікроскопічно виявлені великі субепітеліальні депозити. Який патогенез цього захворювання?

- А Імунокомплексний механізм
- В Атопія, анафілаксія з утворенням IgE і фіксацією їх на тучних клітинах
- С Цитотоксична, цитолітична дія антитіл
- D Клітинно обумовлений цитоліз E Гранулематоз

У дитини 10 років поставлена проба Манту (з туберкуліном). Через 48 годин у місці введення туберкуліну з'явилася папула розміром до 8мм в діаметрі. Реакція якого типу гіперчутливості розвинулася після введення туберкуліну?:

- А Феномен Артюса B
- Атопічна реакція
- С Сироваткова хвороба
- D Гіперчутливість IV типу (ГЗТ) E
- Анафілаксія

Жінки, які страждають на цукровий діабет, звертаються до хірурга зі скаргами на наявність на шкірі обох гомілок довго не гояться виразок. Хірург вирішив, що процес є проявом:

- А Атрофія
- В Репаративна регенерація
- С Патологічна регенерація
- D Метаплазія
- Е Організація

У хворого глибока рвана рана з нерівними краями, вкрита гноєм. Крайові ділянки соковитої грануляційної тканини, яка не піднімається над рівнем пошкодження. Яке загоєння ран:

- А Загоєння під струпом.
- В Загоєння первинним натягом.
- С Осередкова аглютинація
- D Негайне закриття дефекту епітеліальної тканини.
- Е Організація рани.

В біоптаті бронха хворого, який зловживав курінням, у потовщеній слизовій виявлено хронічне запалення та трансформацію одношарового миготливого епітелію в багатошаровий плоский епітелій. Який процес найбільш ймовірний?:

- A Метаплазія
- B Гіпертрофія епітелію
- C Плоскоклітинний рак
- D Гіперплазія епітелію E Лейкоплакія

При огляді від порожнини рота до слизової оболонки щоки виявлена щільна білувата пляма діаметром близько 1 см, яка дещо підноситься над рівнем слизової оболонки. Як називається цей хворобливий процес?: A Лейкоплакія

- B Еритроплакія
- C Організація
- D Мукоїдний набряк
- E Карніфікація

Після травматичного ураження печінки з часом відбулося повне відновлення структури та функції печінки. Як ви називаєте цей вид регенерації?:

- A Реституція
- B Патологічна регенерація
- C Трансформація
- D Нормальна фізіологічна регенерація
- E Заміна

Загальне матеріальне та навальньо-методичне забезпечення лекції:

Питання для самоконтролю:

Список використаних джерел:

Основна:

37. Атлас мікропрепаратів з патоморфології / І.І. Старченко, Б.М. Филенко, Н.В.Ройко та ін.; ВДНЗУ “УМСА”.- Полтава, 2018.-190с
38. Старченко, С.О. Білоконь та ін.. – Полтава: Тов. “АСМІ” – 2018. – 190с.
39. Основи патології за Роббінсом: у 2 томах. Том 1 / Віней Кумар, Абул К. Аббас, Джон К. Астер; переклад 10-го англ. видання. Видавництво: Всеукраїнське спеціалізоване видавництво “Медицина ”. – Х П. – 2019. – 420с.

40. Основи патології за Роббінсом: у 2 томах. Том 1 / Віней Кумар, Абул К. Аббас, Джон К. Астер; переклад 10-го англ. видання. Видавництво: Всеукраїнське спеціалізоване видавництво “Медицина”. – Х ІІ. – 2019. – 420с.
41. Патоморфологія. Загальна патоморфологія: навчальний посібник / за ред. Я.Я. Боднара, В.Д. Волошина, А.М. Романюка, В.В. Гаргіна. - Нова Книга, 2020. - 248 с.
42. Патоморфологія основних захворювань серцево-судинної системи: навчальний посібник / І.І. Старченко, Б.М. Филенко, Н.В. Ройко. – Полтава: “УМСА”. – 2019. – 150с.
43. Старченко І.І. Патоморфологія основних захворювань щелепнолицевої ділянки : навч. посіб. / І.І. Старченко, Б.М. Филенко, В.В.Черняк ; “УМСА”. – Вінниця : Нова Книга, 2019. – 128с.
44. Старченко І.І. Спеціальна патоморфологія (базовий курс) для студентів медичних факультетів вищих медичних навчальних закладів III-IV рівнів акредитації / І.І. Старченко, Н.В. Ройко, Б.М. Филенко. – Полтава, 2017. – 174с.
45. Туффаха С. А. Муин Иммуногистохимия в диагностике опухолей / С. А. Туффаха Муин, С. Г. Гичка, Гуски Ганс. – "Книга плюс", 2018. – 336с.
46. Essentials of pathology: textbook / Ya.Bodnar, A.Romanyuk, V. Voloshyn, V. Gargin - Kharkiv, «Planeta-Print» Ltd, 2020, 219 p.
47. Pathology: textbook / I.V.Sorokina, V.D. Markovskiy, D.I. Halata et al.; edited by I.V.Sorokina, V.D. Markovskiy, D.I. Halata. - Kyiv : AUS Medicine Publishing, 2019. - 328p. + 2 colour inserts (8p. + 12p.).
48. Pathology: textbook / I.V.Sorokina, V.D. Markovskiy, D.I. Halata et al.; edited by I.V.Sorokina, V.D. Markovskiy, D.I. Halata. - 2 nd edition. - Kyiv : AUS Medicine Publishing, 2020. - 328p. + 2 colour inserts (8p. + 12p.).

Додаткова:

22. Доброякісні новоутворення кісток щелепно-лицевої ділянки у дітей / П.І. Ткаченко, І.І.Старенко, С.О. Білокінь [та ін.] – П.: “УМСА”, 2016. – 85с
23. Загальна патоморфологія / І.І. Старченко, Н.В. Ройко, Б.М. Филенко [та ін.] – Полтава, 2016. – 136с.
24. Зербіно Д. Д. Патоморфологія та гістологія : атлас / Д. Д. Зербіно, М. М. Багрій, Я. Я. Боднар, В. А. Діброва. – Вінниця : Нова Книга, 2016. – 800с.

25. Методики морфологічних досліджень / М.М. Багрій, В.А. Діброва, О.Г. Пападинець, М.І. Гришук; за ред.. М.М. Багрія, В.А. Діброви. – Вінниця: Нова Книга, 2016. – 328 с.
26. Новосельцева Т.В. Патологія статевої та ендокринної систем / Т.В. Новосельцева, Б.М. Филенко, Н.І. Гасюк. – Полтава: ТОВ “АСМІ”, 2015. – 199 с.
27. Патоморфологія : нац.. підруч. / В.Д. Марковський, В.О. Туманський, І.В. Сорокіна [та ін.]; за ред.. В.Д. Марковського, В.О. Туманського. – К.: ВСВ «Медицина», 2015. – 936с.
28. Практикум з біопсійно-секційного курсу / І.І. Старченко, А.П. Гасюк, С.А. Проскурня [та ін.] – Полтава, 2016. – 160с.

Лекція № 6

Тема: .Регенерація. Структурні основи фізіологічної адаптації органів і клітин. Морфологія процесів акомодатії клітин. Компенсаторно-приспосувальні процеси.

Актуальність теми: Дана тема нам представляє фізіологічну регенерацію. Структурні основи фізіологічної адаптації органів і клітин. Морфологія процесів акомодатії клітин. Компенсаторно-приспосувальні процеси.

Мета:

Ознайомитись з поняттями: адаптація, компенсація, атрофія, гіперплазія, метаплазія, компенсція, ренерація, особливості регенерації окремих органів і тканин, загоєння ран, склероз, цероз, рубець, гіпоксія.

Основні поняття:

Регенераці, адаптація, компенсаторно-приспосувальні процеси. **План і організаційна структура лекції:**

Привітання, перевірка присутніх, повідомлення теми, мети заняття, мотивація здобувачів вищої освіти щодо вивчення теми.

Зміст лекційного матеріалу (текст лекції):

Регенерація – відновлення структурних елементів тканини замість загинувших. В біологічному розумінні регенерація являє собою пристосувальний процес, вироблений в ході еволюції і властивий всьому живому. Відновлення структури і функції може відбуватися за допомогою клітинних або внутрішньоклітинних гіперпластичних процесів. На цій основі розрізняють клітинну і внутрішньоклітинну форми регенерації. Для *клітинної форми* регенерації характерне розмноження клітин мітотичним і амітотичним шляхом; для *внутрішньоклітинної форми* регенерації, яка може бути органоїдною і внутрішньоорганічною – збільшення кількості (гіперплазія) і розмірів (гіпертрофія) ультраструктур (ядра, ядерце, мітохондрій, рибосом, комплексу Гольджі) та їх компонентів. *Внутрішньоклітинна форма* регенерації є універсальною, тому що вона властива всім тканинам і органам. Однак структурно-функціональна спеціалізація органів і тканин в філо- і онтогенезі «відібрала» для одних переважно клітинну форму, для других – переважно або виключно внутрішньоклітинну, для третіх – в однаковій мірі обидві форми регенерації. Перевага тієї чи іншої форми регенерації у відповідних органах і тканинах визначається їх функціональним призначенням, структурнофункціональною спеціалізацією.

Морфогенез регенераторного процесу складається з двох фаз – проліферації та диференціювання. Особливо добре ці фази виражені при клітинній формі регенерації. В фазу проліферації розмножуються молоді, недиференційовані клітини. Ці клітини називають камбіальними клітинами, стовбуровими клітинами і клітинами-передвісниками. Для кожної тканини характерні свої камбіальні клітини, які відрізняються ступенем проліферативної активності та спеціалізації; однак одна стовбурова клітина може бути родоначальником декількох видів клітин (стовбурова клітина кровотворної системи, лімфоїдної тканини, деякі клітинні представники сполучної тканини).

У фазі диференціювання молоді клітини визрівають, відбувається їх структурно-функціональна спеціалізація. Та ж зміна гіперплазії ультраструктур їх диференціюванням лежить в основі механізму внутрішньоклітинної регенерації.

Розвиток регенераторного процесу залежить від низки загальних і місцевих умов, або факторів. До загальних факторів слід віднести вік, конституцію, характер харчування, стан обміну і кровотворення; до місцевих –

стан іннервації, крово- та лімфообігу в тканині, проліферативну активність її клітин, характер патологічного процесу.

Розрізняють три види регенерації: фізіологічну, репаративну і патологічну.

Фізіологічна регенерація відбувається протягом всього життя і характеризується постійним відновленням клітин, волокнистих структур і основної речовини сполучної тканини. Немає таких структур, які б не піддавались фізіологічній регенерації. Там, де домінує клітинна форма регенерації, має місце відновлення клітин. Так відбувається постійна зміна покривного епітелію шкіри і слизових оболонок, секреторного епітелію екзокринних залоз, клітин, які вистилають серозні та синовіальні оболонки, клітинних елементів сполучної тканини, еритроцитів, лейкоцитів і тромбоцитів крові та ін. В тканинах і органах, де клітинна форма регенерації втрачена, відбувається відновлення внутрішньоклітинних структур. Разом з відновленням клітин і субклітинних структур постійно відбувається біохімічна регенерація, тобто відновлення молекулярного складу всіх компонентів тіла.

Репаративна, або відновлювальна, регенерація спостерігається при різних патологічних процесах, які призводять до пошкодження клітин і тканин. Механізми репаративної та фізіологічної регенерації єдині; репаративна регенерація – це не що інше як посилена фізіологічна. Однак в зв'язку з тим, що репаративна регенерація збуджується патологічними процесами, вона має якісні морфологічні відмінності. Репаративна регенерація може бути повною і неповною. Повна регенерація, або реституція, характеризується заповненням дефекту тканиною, ідентичною загиблій; вона розвивається в основному в тканинах, де переважає клітинна регенерація. При неповній регенерації, тобто загоюванні тканини рубцем, виникає гіпертрофія як вираз регенераторного процесу, тому називають її регенераційною; в ній – біологічний сенс репаративної регенерації. Регенераційна гіпертрофія може здійснюватися двома шляхами – за допомогою гіперплазії клітин або гіперплазії та гіпертрофії клітинних ультраструктур, тобто гіпертрофії клітин.

Про *патологічну регенерацію* мова йде у тих випадках, коли з тих чи інших причин відбувається спотворення регенераторного процесу, порушення зміни фаз проліферації та диференціювання. Проявом патологічної регенерації є надмірне або недостатнє утворення регенераторної тканини (гіпер- або гіпорегенерація), а також перетворення в процесі регенерації одного виду

тканини в іншій, надмірна регенерація периферичних нервів і надмірне утворення кісткового мозолу при зростанні перелому, повільне загоювання ран і метаплазія епітелію в осередку хронічного запалення. Патологічна регенерація здебільшого розвивається при порушеннях загальних і місцевих умов регенерації (порушення іннервації, білкове і вітамінне голодування, хронічне запалення та ін.).

Патологічна регенерація спостерігається в тих випадках, коли відбувається порушення фаз проліферації й диференціації клітин.

Патологічна регенерація проявляється або в надлишковому, або в недостатньому утворенні тканини, яка регенерує, а також перетворенням у ході регенерації одного виду тканини в іншій (метаплазія). Прикладами патологічної регенерації можуть стати утворення колоїдного рубця на шкірі, утворення кісткової мозолі при зрощенні переломів, мляве загоєння ран, метаплазія (перетворення) шлункового епітелію в кишковий при хронічних гастритах тощо. Особливості регенерації окремих органів і тканин.

Кров. Поява червоного кісткового мозку в довгих трубчастих кістках і заміщенням їм жовтого; поява осередків позакісткомозкового (екстрамедулярного) кровотворення в селезінці, печінці, лімфатичних вузлах, слизових оболонках, жировій тканині та ін.; різке пригнічення регенерації.

Кістковий мозок. Має дуже високі пластичні властивості; відновлюється при значних ушкодженнях.

Лімфатичні вузли. Добре регенерують тільки в тих випадках, коли зберігаються зв'язки між судинами, які приносять і виносять лімфу.

Селезінка. Регенерує неповно з утворенням рубця.

Мікросудини. Регенерують шляхом брунькування (поява випинань на стінці судин з боків з наступним формуванням просвіту в них) або автогенного новоутворення (диференціація клітин сполучної тканини в ендотелій і інші елементи стінки судин).

Великі судини. Регенерує тільки інтима, а елементи середньої й зовнішньої оболонок заміщаються сполучною тканиною, що призводить до звуження й облітерації просвіту судин.

Жирова тканина. Регенерує за рахунок клітин сполучної тканини, які перетворюються в жирові шляхом нагромадження в цитоплазмі ліпідів або за рахунок ядровміщуючих залишків цитоплазми жирових клітин.

Кісткова тканина. При неускладненому кістковому переломі (коли кісткові уламки нерухливі) відбувається первинне кісткове зрощення: утворюється попередня сполучнотканинна мозоль; після вrostання й проліферації остеобластів утворюється кісткова мозоль; далі відбувається дозрівання й утворення остаточної кісткової мозолі, яка по своєму складу відрізняється від кісткової тканини тільки безладним розташуванням кісткових балок. Після того, як кістка починає виконувати свою функцію, кісткова тканина перебудовується, з'являється кістковий мозок, відновлюється іннервація й васкуляризація. При ускладненому переломі (багато уламків, рухливі кісткові уламки) відбувається вторинне кісткове зрощення: спочатку між уламками утворюється хрящова тканина, на основі якої будуються кісткова (попередня кістково-хрящова мозоль), яка згодом перетворюється в зрілу кістку. Іноді первинна кістково-хрящова мозоль не диференціюється в зрілу кісткову й кінці зламаної кістки залишаються рухливими (утворюється несправжній суглоб).

Хрящова тканина. Регенерує неповно з утворенням рубця.

Гладка м'язова тканина. При незначних дефектах – регенерує повно, при значних – заміщається сполучною тканиною. При цьому, збережені м'язові волокна зазнають гіпертрофії.

Посмугована м'язова тканина. Регенерує лише при збереженні клітинної мембрани (сарколеми). Якщо сарколема ушкоджена, то на місці загиблих м'язових клітин виникає рубець, а неушкоджені м'язові клітини, що поруч, зазнають гіпертрофії. Іноді перебувають поруч із м'язовими клітинами клітинисетеліти (камбіальні) і вони забезпечують відновлення м'язової тканини.

Епітелій (шкіри, слизових оболонок, мезотелій). Регенерує в більшості випадків повно тому що має високу регенеративну здатність. При порушеннях регенерації епітелію утворюються незагойні виразки, які нерідко переходять у рак.

Спеціалізований епітелій органів (печінки, підшлункової залози, нирок, залоз внутрішньої секреції, альвеол). Регенерує за типом регенераційної

гіпертрофії – у ділянках ушкодження тканина заміщається рубцем, а по периферії відбувається гіперплазія й гіпертрофія клітин паренхіми.

Нервова система. Нейрони при їхньому ушкодженні не регенерують. Якщо не зруйнована мембрана, то можлива внутрішньоклітинна регенерація. Клітини нейроглії регенерують повністю, найчастіше з утворенням гліальних вузлів. Периферичні нерви регенерують повністю.

Загоєння ран

Види загоювання ран: 1) безпосереднє закриття дефекту епітеліального покриву; 2) загоєння під струпом; 3) загоєння рани первинним натягом; 4) загоювання рани вторинним натягом (після нагноєння).

Безпосереднє закриття дефекту епітеліального покриву — це найпростіше загоювання, яке полягає в «наповзанні» епітелію на поверхневий дефект і закритті його епітеліальним шаром.

Загоєння під струпом – це загоєння під скоринкою (струп) зі зсілої крові і лімфи. Скоринка випадає через 3-5 діб, за цей час проліферируючий епітелій встигає закрити дефект.

Загоєння первинним натягом спостерігається в ранах з ушкодженням не тільки шкіри, але й підлягаючої тканини. Краї рани при цьому повинні бути рівними. Рана заповнюється згортками крові, через добу ці згортки видаляються (первинне очищення) і починається проліферація грануляційної тканини, яка до 10-15 доби дозріває й вкривається епітелієм. На місці такої рани залишається ніжний рубчик.

Загоєння вторинним натягом спостерігається при великих пораненнях, які супроводжуються розчавленням і омертвінням тканин із приєднанням інфекції. Протягом перших 5-6 діб відбувається відокремлення некротичних мас (вторинне очищення рани) і початок розвитку грануляційної тканини з наступним закриттям дефекту епітелієм. На місці такої рани утворюється грубий рубець.

Склероз – це надлишкове розростання щільної сполучної тканини, спричиняє дифузне або осередкове ущільнення органа. При склерозі сполучна тканина заміщає паренхіматозні елементи внутрішніх органів або спеціалізовані структури сполучної тканини, що спонукає зниження або втрату функції органа або тканини.

Цирроз – це виражений склероз органа з його деформацією й перебудовою.

Рубець – це локальна ділянка склерозу, що заміщає рану або ділянку некрозу.

Пусковим фактором склерозу найчастіше є гіпоксія.

Етіологія склерозу: 1) хронічне продуктивне запалення інфекційноалергійного або імунopatологічного ґенезу, а також викликане сторонніми предметами; 2) системні (ревматичні хвороби, системні уроджені дисплазії тощо) і локальні (колоїд, контрактура Дюпюїтрена та ін.) дезорганізації сполучної тканини; 3) некроз і атрофія органів і тканин з наступним заміщенням їх сполучною тканиною.

Механізм склерозу: 1) новоутворення молоді сполучної тканини за рахунок проліферації фібробластів і продукції ними колагену; 2) перетворення молоді сполучної тканини у фіброзну.

За зворотністю склероз поділяється на: 1) лабільний (оборотній після дії патогенного фактора); 2) стабільний (необоротній або частково оборотній впродовж тривалого часу або в результаті лікування); 3) прогресуючий (незворотній ні за яких умов).

Пристосування (адаптація) – це процеси життєдіяльності, завдяки яким здійснюється взаємовідношення організму із зовнішнім середовищем. Пристосування спрямоване на збереження виду, тому охоплює як здоров'я, так і хворобу.

Компенсація – це приватний прояв адаптації, спрямований на корекцію порушеної функції при хворобі («збереження себе» у критичній ситуації).

Пристосувальні і компенсаторні реакції цілісного організму, які варіюють кількісно і змінюються якісно мають місце при всіх його захворюваннях.

В основі всіх компенсаторно-пристосувальних процесів лежить два основних положення живих систем: 1) постійність зберігання форми й функції при змінних умовах існування (гомеостаз); 2) рухливість і мінливість форми й функції в процесі пристосування до умов навколишнього середовища.

Ці дві властивості закріплені в процесі філо- і онтогенезу на різних рівнях організації (молекулярному, клітинному, тканинному, органному, системному, організменному).

На молекулярному рівні організації компенсаторно – пристосувальні реакції забезпечуються: 1) якісною стабільністю білкового обміну; 2) широкими кількісними його коливаннями; 3) наявністю загального пластичного резерву клітин (запас структурно організованих білків, запас РНК, здатність до швидкого синтезу РНК, репродукції ДНК); 4) зворотність диференціації структури й функції.

Механізми регуляції молекулярного рівня організації компенсаторнопристосувальних процесів: 1) ферментативний; 2) гуморальний (виборча дія набору метаболітів, гормонів); 3) нервовий.

На клітинному рівні організації компенсаторно – пристосувальні реакції забезпечуються: 1) загальним пластичним резервом клітини; 2) великим запасом клітин і здатністю їх чергувати роботу й відпочинок; 3) здатністю клітини до розмноження; 4) здатністю їх до метаплазії.

На органному рівні: 1) запасом функціональних одиниць органа; 2) неоднорідність їх функцій; 3) здатність до регенерації функціональних одиниць.

На системному рівні: кількісними широкими коливаннями структури й функції.

Всі вище перелічені рівні організації компенсаторно – пристосувальних реакцій забезпечують пристосованість організму як цілого до дії навколишнього середовища.

В їх розвитку виділили 3 фази:

1. Зародження компенсації або фаза становлення компенсації. В цей момент функції різко напружуються, обмін речовин збуджується, резервів може не вистачати і на перших порах розвиваються дистрофічні зміни, гіпоксія. Цю фазу інколи називають аварійною.

2. Фаза закріплення. Компенсаторно – пристосувальні реакції отримують повний розвиток. Дистрофічні зміни знижуються, починає посилено синтезуватись білок, зростає вага й маса органів, посилюється функція інколи на 50-100-150%.

3. Фаза виснаження. Виснаження настає після посиленої роботи завжди. Пізно чи рано, але завжди. Так як послаблюється ресинтез АТФ. При використанні всієї АТФ функція повністю зупиняється.

Пристосування в патології може відображати різні функціональні стани: функціональну напругу, зниження або порушення функції тканини (органу). В зв'язку з цим воно може проявлятися різними патологічними процесами: 1) атрофією; 2) гіпертрофією (гіперплазією); 3) організацією; 4) перебудовою тканин; 5) метаплазією; 6) дисплазією.

Атрофія – прижиттєве зменшення об'єму клітин, тканин, органів із призупиненням або припиненням їх функції, але не всяке зменшення органа відноситься до атрофії. У зв'язку з порушенням в процесі онтогенезу орган може бути повністю відсутнім – агенезія; зберігати вид раннього зачатку – аплазія; не досягати повного розвитку – гіпоплазія. Якщо спостерігається зменшення всіх органів і загальний недорозвиток всіх систем організму, то говорять про карликовий зріст.

Розрізняють атрофію фізіологічну і патологічну. Фізіологічна атрофія спостерігається впродовж всього життя людини. Так, після народження атрофуються і підлягають облітерації пупкові артерії, у літніх людей атрофуються статеві залози, у людей похилого віку кістки, міжхребцеві хрящі. Патологічна атрофія виникає за різних причин; серед яких найбільше значення мають недостатнє харчування, порушення кровообігу і діяльності ендокринних залоз, центральної і периферичної нервової системи, інтоксикації. Після усунення причин, які викликали атрофію, якщо вона не досягла високого ступеня, можливе повне відновлення структури і функції органа чи системи.

Патологічна атрофія може бути як загальною, так і місцевою. Загальна атрофія, або виснаження, зустрічається у формі аліментарного виснаження (при голодуванні або порушенні засвоєння їжі); виснаження при раковій кахексії; виснаження при гіпофізарній кахексії; при церебральній кахексії (ураження гіпоталамусу), а також при інших захворюваннях (хронічні інфекції, такі як туберкульоз, дизентерія, бруцельоз та ін.). Характерний зовнішній вигляд хворих при виснаженні – різке схуднення, зменшення маси тіла, підшкірно-жирова клітковина відсутня; там, де вона збереглася, має бурувате забарвлення (накопичення пігменту ліпохрому). М'язи атрофічні, шкіра суха, в'яла; внутрішні органи зменшені в розмірах. У печінці та міокарді – бура атрофія (накопичення

пігменту ліпофусцину в клітинах). В ендокринних залозах атрофічні та дистрофічні зміни різні за своєю інтенсивністю в залежності від причин виснаження; в кістках – остеопороз; в корі головного мозку – осередки загиблих нервових клітин.

Місцева атрофія виникає за різних причин. Розрізняють такі її види: дисфункціональна; викликана недостатнім кровопостачанням; від здавлювання; невротична; під впливом фізичних і хімічних факторів.

Дисфункціональна атрофія – виникає внаслідок зниження функції органа – атрофія м'язів при переломі кісток, захворюваннях суглобів, коли обмежені рухи; зорового нерва після оперативного видалення ока; країв зубної комірки після екстракції зуба. Інтенсивність обміну речовин в тканинах при цьому знижена, в них надходить недостатня кількість крові та поживних речовин.

Атрофія від недостатнього кровопостачання виникає внаслідок звуження артерій; недостатній приплив крові призводить до гіпоксії, внаслідок чого діяльність паренхіматозних органів знижується, розмір клітин зменшується.

Гіпоксія стимулює проліферацію фіброblastів з подальшим розвитком склерозу.

Такий процес спостерігається в міокарді, коли при прогресуючому атеросклерозі коронарних артерій відбувається атрофія міокардіоцитів і дифузний кардіосклероз; при склерозі судин нирок розвиваються атрофія і зморщування нирок.

Атрофія від здавлювання може розвиватися навіть в органах, що складаються з щільної тканини. При тривалому здавлюванні виникають порушення цілості тканини (узури в тілах хребців і у грудині при стиканні з аневризмою аорти. Атрофія від здавлювання виникає в нирках при затрудненні відтоку сечі. В основі атрофії від здавлювання лежить недостатній приплив крові до клітин і гіпоксія, що виникає у зв'язку з цим.

Невротична атрофія обумовлена порушенням зв'язку органа з нервовою системою, що відбувається при руйнуванні нервових провідників. Найчастіше цей вид атрофії виникає в посмугованих м'язах внаслідок загибелі моторних нейронів передніх рогів спинного мозку або нервових стовбурів, які іннервують ці м'язи (при поліомієліті, при запаленні лицьового нерва).

Атрофія під впливом фізичних і хімічних факторів зустрічається досить часто. Під дією променевої енергії атрофія особливо виражена в кістковому мозку, статевих органах. При тривалому застосуванні АКТГ, кортикостероїдів може виникнути атрофія кори надниркових залоз і розвинути їх недостатність.

Зовнішній вигляд органів при місцевій атрофії різноманітний. В більшості випадків розміри органів зменшуються, поверхня гладка (гладка атрофія). Рідше органи, наприклад нирки, печінка, набувають зернистого вигляду (зерниста атрофія). При гідронефрозі, гідроцефалії, псевдогіпертрофії органи збільшені, але не за рахунок паренхіматозних елементів, а внаслідок накопичення рідини або розростання жирової клітковини. Іноді ця клітковина розростається навкруги атрофованого органу (нирки).

Значення атрофії для організму визначається ступенем зменшення органу і зниження його функції. Якщо атрофія і склероз не досягають значного ступеня, то після усунення причини, яка викликала атрофію, можливе відновлення структури і функції, про що говорилося вище. При певних умовах атрофований орган з часом може навіть підлягати гіпертрофії.

Адаптивний характер може мати *гіпертрофія (гіперплазія)* – збільшення об'єму клітини, тканини, органа за рахунок розмноження клітин або збільшення кількості і розмірів внутрішньоклітинних ультраструктур. До адаптивних слід віднести два види гіпертрофій: нейрогуморальну гіпертрофію (гіперплазію) і гіпертрофічні розростання.

Нейрогуморальна гіпертрофія і гіперплазія виникають при порушенні функції ендокринних залоз (гормональні або корелятивні гіпертрофія і гіперплазія). Фізіологічним прототипом таких гіпертрофії та гіперплазії, які мають пристосувальне значення, може бути гіпертрофія матки і молочних залоз при вагітності і лактації. В умовах, коли виникає дисфункція яєчників, в слизовій оболонці матки розвивається гіперплазія залоз, іноді з кістозним розширенням їх просвіту – так звана залозисто-кістозна гіперплазія ендометрію, яка супроводжується нерегулярними матковими кровотечами. При атрофічних процесах в яєчках у грудній залозі чоловіків розвивається гіперплазія залозистих часточок, що призводить до збільшення розмірів всієї залози – гінекомастія. Гіперфункція передньої долі гіпофізу, яка виникає при його аденомі, супроводжується збільшенням органів і виступаючих частин скелету – виникає. Корелятивні гіпертрофії та гіперплазії, які виникають як реакція на ті або інші

гормонально обумовлені стимули, нерідко є підставою для розвитку пухлинного процесу.

Гіпертрофічні розростання, які ведуть до збільшення розмірів тканин і органів, виникають внаслідок різних причин. Вони досить часто зустрічаються при хронічному запаленні (напр., в слизових оболонках з утворенням поліпів), при порушеннях лімфообігу в нижніх кінцівках і застої лімфи, що призводить до розростання сполучної тканини (слоновість). Гіпертрофічне розростання жирової і сполучної тканини виникає при частковій або повній атрофії органа (несправжня гіпертрофія). Так, при атрофії м'язів між їх волокнами розростається жирова тканина; при атрофії нирки збільшується розростання жирової тканини навкруги неї; при атрофії мозку потовщуються кістки черепа; при зниженні кров'яного тиску в судинах розростається і потовщується інтіма.

Всі перелічені вище процеси гіпертрофічного розростання опорної тканини, що заповнюють місце, яке раніше займав орган або тканина, мають назву вакатної гіпертрофії.

Організація, як одна з форм прояву адаптації, уявляє собою заміщення осередка некрозу або тромба сполучною тканиною, а також інкапсуляцію. Заміна осередка некрозу або тромботичних мас сполучною тканиною (власне організація) відбувається в тому випадку, коли маси підлягають розсмоктуванню і водночас в них вростає молода сполучна тканина, яка потім перетворюється на рубець. Про інкапсуляцію говорять у тих випадках, коли змертвілі маси, тваринні паразити, чужорідні тіла не розсмоктуються, а обростають сполучною тканиною і відмежовуються від решти органа капсулою. Маси некрозу просочуються вапном; виникають петрифікати. Іноді у внутрішніх шарах капсули шляхом метеплазії утворюється кісткова тканина. Навкруги сторонніх тіл і тваринних паразитів в грануляційній тканині утворюються багатоядерні гігантські клітини (гігантські клітини сторонніх тіл), які здатні фагоцитувати сторонні тіла.

В основі адаптивної перебудови тканин лежать гіперплазія, регенерація і акомодация. Прикладом перебудови може бути колатеральний кровообіг, який виникає при затрудненні току крові в магістральних судинах. При ньому відбувається розширення просвіту вен і артерій, які відходять від ураженої магістральної судини, потовщення стінок за рахунок гіпертрофії м'язових і новоутворення еластичних волокон. Структура дрібних судин набуває характеру більш великих. Перебудова в кістках губчатої речовини спостерігається при зміні

напрямку навантаження на кістку (після перелому, при рахіті, захворюваннях суглобів). Перебудова тканини зустрічається в деяких тканинах при змінених умовах їх існування. Наприклад, в легенях, в осередках ателектазу ущільнений альвеолярний епітелій набуває кубічної форми у зв'язку з припиненням надходження повітря. Нефротелій, який вкриває порожнину капсули ниркового клубочка, при виключенні його з функції, стає кубічним. Такі зміни епітелію називають гістологічною акомодациєю.

Метаплазія – перехід одного виду тканини в інший, споріднений їй вид. Метаплазія частіше всього зустрічається в епітелію та сполучній тканині, рідше – в інших тканинах. Перебудова однієї тканини в іншу можлива в межах одного зародкового листка і розвивається при проліферації молодих клітин (при регенерації, новоутвореннях). Метаплазія завжди виникає у зв'язку з попередньою проліферацією недиференційованих клітин, тобто є непрямою. Не слід приймати за метаплазію гетеротопію або гетероплазію, коли епітелій з'являється не на звичайному місці внаслідок дефекту розвитку.

Метаплазія епітелію найчастіше проявляється у вигляді перетворення призматичного епітелію в плоский з ороговінням (епідермальна, або плоскоепітеліальна метаплазія). Вона спостерігається в дихальних шляхах при хронічному запаленні, при дефіциті вітаміну А в підшлунковій, передміхуровій, молочній, щитовидній залозах, в додатку яєчка при запаленні та гормональних впливах. Метаплазія починається з розмноження камбіальних клітин, які диференціюються в напрямку не призматичного, а багат шарового плоского епітелію. Перехід багат шарового плоского епітелію без ороговіння в циліндричний носить назву прозоплазії. Можлива метаплазія епітелію шлунка в кишковий епітелій (кишкова метаплазія або ентеролізація слизової оболонки шлунка), а також метаплазія епітелію кишки в шлунковий епітелій (шлункова метаплазія слизової оболонки кишки).

Термін "*дисплазія*", як своєрідний адаптивний процес, часто вживається в онкоморфології. Ним позначають значні порушення проліферації та диференціювання епітелію з розвитком клітинної атипії й порушенням гістоархітектоніки. Клітинна атипія представлена різною величиною і формою клітин, збільшенням розмірів ядер та їх гіперхромією, збільшенням кількості фігур мітозу, появою атипичних мітозів. Порушення гістоархітектоніки при дисплазії проявляється як втрата полярності епітелію, а іноді і тих його

властивостей, які характерні для даної тканини або даного органа (втрата гістоабо органоспецифічності епітелію). Базальна мембрана при цьому не порушена. Таким чином, дисплазія – поняття не клітинне, а тканинне.

Залежно від ступеню проліферації і стану клітинної та тканинної атипії виділяють три стадії (ступеня) дисплазії: I – легка (мала), II – помірна (середня), III – важка (значна). Найчастіше дисплазія зустрічається при запальних і регенераторних процесах і відображає порушення проліферації і диференціювання клітин.

Компенсація – реакція організму (системи, органа, тканини, клітини), проявом якої є корекція порушених функцій при хворобі. Компенсаторний процес перебігає стадійно; в ньому розрізняють три фази: становлення, закріплення і виснаження. Фаза становлення компенсації, яку називають також «аварійною» характеризується включенням всіх структурних резервів та зміненням обміну органа (системи) у відповідь на патогенний вплив. У фазі закріплення компенсаторні можливості розкриваються найповніше – відбувається перебудова структури і обміну органа (системи), яка забезпечує їх функцію в умовах підвищеного навантаження. Ця фаза може протікати досить довго. Однак в залежності від багатьох умов (вік хворого, тривалість, важкість хвороби, характер лікування і т.д.) розвивається недостатність компенсаторних можливостей, яка характеризує фазу виснаження компенсації або декомпенсації (напр., декомпенсований порок серця, декомпенсований цироз печінки). Розвиток фаз компенсованого процесу (становлення, закріплення і виснаження декомпенсації) обумовлюється складною системою рефлекторних актів нервової системи, а також гуморальних впливів. У зв'язку з цим при декомпенсації дуже важливо шукати її причину не тільки в хворому органі, але й за його межами, серед тих механізмів, які регулюють його діяльність.

Морфологічно компенсація проявляється переважно гіпертрофією. При цьому органи збільшуються в розмірі, але зберігають свою конфігурацію. Порожнина органу або стає широкою (ексцентрична гіпертрофія), або зменшується (концентрична гіпертрофія). В клітинах гіпертрофованого органу спостерігаються структурно-функціональні зміни, які свідчать про підвищення інтенсивності обміну. Посилена функція гіпертрофованого органу відбувається за рахунок збільшення кількості специфічних внутрішньоклітинних його утворень; причому в одних випадках цей процес розгортається на базі передіснуючих

клітин і призводить до збільшення їх об'єму (гіпертрофія), в інших – супроводжується утворенням нових клітин (клітинна гіперплазія).

Розрізняють два види компенсаторної гіпертрофії: робочу (компенсаторну) і вікарну (замісну).

Робоча (компенсаторна) гіпертрофія розвивається при посиленій роботі органу, при цьому спостерігається збільшення обсягу (числа) клітин, які визначають його спеціалізовану функцію. Робоча гіпертрофія спостерігається при підвищеному навантаженні і в фізіологічних умовах (гіпертрофія серця і гіпертрофія скелетної мускулатури у спортсменів та людей, зайнятих фізичною працею). При хворобах посилена робота органу необхідна у випадках наявності в ньому дефектів, які компенсуються посиленою роботою частин органу, що зберегли свою структуру і функцію. Робоча гіпертрофія виникає в серці, шлунково-кишковому тракті, сечовивідних шляхах та інших органах. Гіпертрофія серця являє собою найбільш яскравий приклад компенсаторної гіпертрофії та досягає найвищих ступенів при природжених і набутих пороках серця, які супроводжуються стенозом атріовентрикулярних отворів і виносних судинних трактів шлуночків, при артеріальній гіпертонії, звуженні аорти, склерозі судин легенів і т.д. Гіпертрофії підлягає переважно відділ міокарда, який виконує основну роботу в конкретних умовах порушеного кровообігу (лівий шлуночок при пороках клапана аорти; правий – при пороку мітрального клапана). Маса серця при цьому може в 3-4 рази перевищувати нормальну масу і досягати 900–1000 г. Збільшуються і розміри серця. Гіпертрофія міокарда виникає за рахунок збільшення маси саркоплазми міокардіоцитів, розміру їх ядер, кількості, величини міофібрил і мітохондрій, тобто відбувається гіперплазія внутрішньоклітинних ультраструктур. При цьому об'єм м'язових волокон збільшується. Одночасно з гіпертрофією міокарда відбувається співдружнн гіперплазія волокнистих структур строми, інтрамуральних судинних гілок та нервового апарата серця. Отже, в основі гіпертрофії міокарда лежать процеси, які перебігають співдружньо в м'язових волокнах, стромі міокарда, його судинній системі та інтрамуральному нервовому апараті. Кожний з них являє собою складову частину поняття «гіпертрофоване серце» і забезпечує свою участь в розгортанні та підтримці посиленої роботи серця на протязі тривалого, іноді багаторічного, періоду.

При компенсованій гіпертрофії міокарда довжина серця збільшується за рахунок виносного тракту (від основи півмісяцевих клапанів аорти до найбільш

віддаленої точки верхівки серця); приносний тракт (від верхівки серця до місця прикріплення заднього вітрила двохстворкового клапана) не змінюється. Відбувається розширення порожнин серця, яке визначають як активне компенсаторне, або тоногенне.

Розвитку компенсаторної гіпертрофії сприяють не тільки механічні фактори, які перешкоджають току крові, але і нейрогуморальні впливи. Повноцінне здійснення компенсаторної гіпертрофії потребує певного рівня іннервації серця і гормонального балансу. Гіпертрофія стінки шлунку або кишки виникає вище ділянки звуження їх просвіту. Гладком'язовий шар їх стінки гіпертрофується, функціональна здатність зберігається. Просвіт порожнини вище звуження розширений. Через деякий час фаза компенсації змінюється декомпенсацією внаслідок неспроможності гіпертрофованого м'язового шару.

Гіпертрофія стінки сечового міхура зустрічається при гіперплазії (аденомі) простати, яка звужує сечопровідний канал, інших ускладненнях спорожнення міхура. Стінка сечового міхура потовщується, збоку слизової оболонки видно м'язові трабекули (трабекулярна гіпертрофія). Функціональна недостатність гіпертрофованих м'язів призводить до декомпенсації, розширення порожнини міхура.

Вікарна (замісна) гіпертрофія спостерігається при загибелі одного з парних органів (легені, нирки) у зв'язку з хворобою або після оперативного втручання. Компенсація порушеної функції забезпечується посиленою роботою збереженого органу, який підлягає гіпертрофії. За патогенетичною суттю і значенням для організму вікарна гіпертрофія близька до регенераційної гіпертрофії. В її виникненні значну роль відіграє комплекс рефлекторних і гуморальних впливів, як і при компенсаторній гіпертрофії.

Матеріали щодо активації здобувачів вищої освіти під час проведення лекції:

питання, ситуаційні задачі тощо *(за необхідності)*:

У хворого глибока рвана рана з нерівними краями, вкрита гноєм. Крайові ділянки соковитої грануляційної тканини, яка не піднімається над рівнем пошкодження. Яке загоєння ран:

- A Загоєння під струпом.
- B Загоєння первинним натягом.
- C Осередкова аглютинація
- D Негайне закриття дефекту епітеліальної тканини.

Е Організація рани.

В біоптаті бронха хворого, який зловживав курінням, у потовщеній слизовій виявлено хронічне запалення та трансформацію одношарового миготливого епітелію в багат шаровий плоский епітелій. Який процес найбільш ймовірний?:

А Метаплазія

В Гіпертрофія епітелію

С Плоскоклітинний рак

Д Гіперплазія епітелію Е Лейкоплакія

При огляді від порожнини рота до слизової оболонки щоки виявлена щільна білувата пляма діаметром близько 1 см, яка дещо підноситься над рівнем слизової оболонки. Як називається цей хворобливий процес?: А Лейкоплакія

В Еритроплакія

С Організація

Д Мукоїдний набряк

Е Карніфікація

Після травматичного ураження печінки з часом відбулося повне відновлення структури та функції печінки. Як ви називаєте цей вид регенерації?:

А Реституція

В Патологічна регенерація

С Трансформація

Д Нормальна фізіологічна регенерація

Е Заміна

Загальне матеріальне та навално-методичне забезпечення лекції:

Питання для самоконтролю:

Список використаних джерел:

Основна:

49. Атлас мікропрепаратів з патоморфології / І.І. Старченко, Б.М. Филенко, Н.В.Ройко та ін..; ВДНЗУ “УМСА”.- Полтава, 2018.-190с

50. Старченко, С.О. Білоконь та ін.. – Полтава: Тов. “АСМІ” – 2018. – 190с.

51. Основи патології за Роббінсом: у 2 томах. Том 1 / Віней Кумар, Абул К. Аббас, Джон К. Астер; переклад 10-го англ. видання. Видавництво: Всеукраїнське спеціалізоване видавництво “Медицина”. – Х П. – 2019. – 420с.

52. Основи патології за Роббінсом: у 2 томах. Том 1 / Віней Кумар, Абул К. Аббас, Джон К. Астер; переклад 10-го англ. видання. Видавництво: Всеукраїнське спеціалізоване видавництво “Медицина”. – Х ІІ. – 2019. – 420с.
53. Патоморфологія. Загальна патоморфологія: навчальний посібник / за ред. Я.Я. Боднара, В.Д. Волошина, А.М. Романюка, В.В. Гаргіна. - Нова Книга, 2020. - 248 с.
54. Патоморфологія основних захворювань серцево-судинної системи: навчальний посібник / І.І. Старченко, Б.М. Филенко, Н.В. Ройко. – Полтава: “УМСА”. – 2019. – 150с.
55. Старченко І.І. Патоморфологія основних захворювань щелепнолицевої ділянки : навч. посіб. / І.І. Старченко, Б.М. Филенко, В.В.Черняк ; “УМСА”. – Вінниця : Нова Книга, 2019. – 128с.
56. Старченко І.І. Спеціальна патоморфологія (базовий курс) для студентів медичних факультетів вищих медичних навчальних закладів III-IV рівнів акредитації / І.І. Старченко, Н.В. Ройко, Б.М. Филенко. – Полтава, 2017. – 174с.
57. Туффаха С. А. Муин Иммуногистохимия в диагностике опухолей / С. А. Туффаха Муин, С. Г. Гичка, Гуски Ганс. – "Книга плюс", 2018. – 336с.
58. Essentials of pathology: textbook / Ya.Bodnar, A.Romanyuk, V. Voloshyn, V. Gargin - Kharkiv, «Planeta-Print» Ltd, 2020, 219 p.
59. Pathology: textbook / I.V.Sorokina, V.D. Markovskiy, D.I. Halata et al.; edited by I.V.Sorokina, V.D. Markovskiy, D.I. Halata. - Kyiv : AUS Medicine Publishing, 2019. - 328p. + 2 colour inserts (8p. + 12p.).
60. Pathology: textbook / I.V.Sorokina, V.D. Markovskiy, D.I. Halata et al.; edited by I.V.Sorokina, V.D. Markovskiy, D.I. Halata. - 2 nd edition. - Kyiv : AUS Medicine Publishing, 2020. - 328p. + 2 colour inserts (8p. + 12p.).

Додаткова:

29. Доброякісні новоутворення кісток щелепно-лицевої ділянки у дітей / П.І. Ткаченко, І.І.Старченко, С.О. Білокінь [та ін.] – П.: “УМСА”, 2016. – 85с
30. Загальна патоморфологія / І.І. Старченко, Н.В. Ройко, Б.М. Филенко [та ін.] – Полтава, 2016. – 136с.
31. Зербіно Д. Д. Патоморфологія та гістологія : атлас / Д. Д. Зербіно, М. М. Багрій, Я. Я. Боднар, В. А. Діброва. – Вінниця : Нова Книга, 2016. – 800с.

32. Методики морфологічних досліджень / М.М. Багрій, В.А. Діброва, О.Г. Пападинець, М.І. Грищук; за ред.. М.М. Багрія, В.А. Діброви. – Вінниця: Нова Книга, 2016. – 328 с.
33. Новосельцева Т.В. Патологія статевої та ендокринної систем / Т.В. Новосельцева, Б.М. Филенко, Н.І. Гасюк. – Полтава: ТОВ “АСМІ”, 2015. – 199 с.
34. Патоморфологія : нац.. підруч. / В.Д. Марковський, В.О. Туманський, І.В. Сорокіна [та ін.]; за ред.. В.Д. Марковського, В.О. Туманського. – К.: ВСВ «Медицина», 2015. – 936с.
35. Практикум з біопсійно-секційного курсу / І.І. Старченко, А.П. Гасюк, С.А. Проскурня [та ін.] – Полтава, 2016. – 160с.

Лекція № 7

Тема: Онкогенез. Анатоми-мікроскопічні особливості та види росту доброякісних і злоякісних пухлин. Морфологічна характеристика основних етапів розвитку злоякісних пухлин. Доброякісні та злоякісні неепітеліальні (мезенхімні) пухлини. Саркома: особливості розвитку й метастазування. Пухлини фібробластичного, міофібробластичного та фіброгістіоцитарного генезу. Пухлини з жирової та м'язової тканини, пухлини з судин. Клінікоморфологічна номенклатура пухлин. Пухлини з епітелію: доброякісні епітеліальні пухлини, рак (особливості розвитку й метастазування, основні гістологічні форми). Меланоцитарні пухлини.

Актуальність теми: В даній темі ми розглянемо онкогенез, доброякісні та злоякісні пухлини різних видів тканин, їх види, різновиди, групи, особливості розвитку та будови пухлин, тих чи інших систем.

Мета:

Ознайомитись із значеннями та проблемати вчення про пухлини, види та стадії розвитку. Поняття атипізм, види, процес метастазування, клінікоанатомічні і гістогенетичні принципи, знайти та зрозуміти різницю між доброякісною та злоякісною пухлиною, їх види, знайомитись з видами та місцями знаходження різних видів пухлин.

Основні поняття:

Пухлина; інвазивний ріст, апозиційний ріст, експансивний ріст, одноцентрове зростання, багатоцентрове зростання, екзофіт, ендофіт, зростання; атипізм, морфологічний атипізм, тканинний атипізм, клітинний атипізм, анаплазія; метастази. Папілома, аденома (цистаденома, міома, ацинарна, трабекулярна аденома), рак (аденокарцинома, перстневидноклеточная карцинома, солідна рак, карцинома слизової оболонки, цирроз, медулярна карцинома, плоскоклітинний рак клітинний рак). **План і організаційна структура лекції:**

Привітання, перевірка присутніх, повідомлення теми, мети заняття, мотивація здобувачів вищої освіти щодо вивчення теми.

Зміст лекційного матеріалу (текст лекції):

Пухлина – це новоутворена гетерогенна тканина, в основі формування якої лежить нескінченне розмноження клітин, обумовлене змінами в їх генетичному апараті. Сформована пухлина відрізняється особливостями свого росту, обміном речовин, взаємодією з іншими тканинами, характеризується певною автономністю по відношенню до цілісного організму, яку можна розглядати і як певну самостійність подальшого її розвитку.

Пухлина може виникати з будь-якої тканини, яка здібна до процесів проліферації, але з високоспеціалізованих, зрілих клітин вона не виникає. Рівень захворюваності і смертності від пухлин різний, що пояснюється станом екології, етнічними звичаями, спадковістю тощо. Найважливішими є наступні теорії пухлинного росту: фізико-хімічна теорія (теорія канцерогенів), вірусогенетична теорія, дисонтогенетична, поліетіологічна теорія.

Відповідно до фізико-хімічної теорії основна роль належить дії фізичних і хімічних канцерогенів, тобто речовинам, здатним викликати пухлину. До фізичних канцерогенів відносять: сонячну, космічну, іонізуючу радіацію, радіоактивні речовини. Фізичні канцерогени реалізують свою дію через пошкодження генома клітини. Канцерогенний ефект позначених чинників може потенціюватися так само дією інших канцерогенних агентів – хімічних (табакокуріння, анілін, азбест) і вірусних (вірус папілломи людини, вірус Абштайна–Барра, вірус гепатиту В і С). Прихильники вірусно-генетичної теорії вважають, що пухлини можуть викликатися так званими онкогенними вірусами, у складі яких виявлені ДНК і РНК. ДНК-віруси дають злоякісну трансформацію клітин у 1:10⁷ випадків, найчастіше вони викликають інфекційні захворювання (аденовірус, вірус повітряної віспи, вірус гепатиту В). РНК-віруси частіше

викликають злаякісні трансформації клітин, тому що, виходячи з клітини, вони не ушкоджують її мембрани і вона не гине, як у випадку з ДНК-вірусами. Згідно дисонтогенетичній теорії пухлини виникають із ембріональних клітинотканинних зсувів і вадно розвинених тканин під дією різних провокуючих факторів. Поліетіологічна теорія об'єднує всю решту існуючих чинників, які можуть змінювати геном клітини і спричиняти її злаякісну трансформацію.

На основі позначених теорій можна сформулювати пато- і морфогенез пухлин. Патогенез (канцерогенез) розглядає механізми зародження пухлин, види і механізми бластоматозної дії різноманітних патогенних агентів.

Розрізняють наступні стадії: стадія ініціації передбачає зміни в геномі соматичної клітини під впливом патогенних (канцерогенних) агентів; проміжна стадія – активація протоонкогенів (нормальні гени клітин) з їх переходом в онкогени, які кодують продукцію онкобілків у результаті порушення функції регуляторних генів. Активація протоонкогенів супроводжується супресією антионкогенів; стадія промоції – відбувається пухлинна трансформація клітин з необмеженим, безконтрольним ростом і утворенням пухлини.

Механізми активації протоонкогенів: інсерційний механізм – поява вірусних генів у складі генома соматичної клітини активує розташовані поряд протоонкогени; хромосомні транслокації – спостерігаються при лімфомі Беркіта, хронічному мієлолейкозі; точкові мутації; ампліфікація – збільшення кількості копій гена.

Морфогенез – це процес становлення та розвитку пухлини в морфологічному відображенні. Розрізняють два морфогенетичних варіанти виникнення пухлин:

Поява пухлини відбувається не випадково, а поступово, поетапно, по окремим стадіям виникаючих змін в материнській тканині: передпухлинна стадія; дифузна або осередкова гіперплазія, дисплазія; стадія “cancer in situ” – неінвазивний рак, коли зберігається цілісність базальної мембрани; стадія інвазивного росту – стадія сформованої злаякісної пухлини; метастазування.

Деякі з пухлин можуть проходити стадію доброякісної пухлини (рак шлунку, товстої кишки).

Зовнішній вигляд пухлини різноманітний. Найчастіше вона має вигляд вузла з нерівною поверхнею або має дифузну форму, у вигляді потовщення з материнської тканини, відрізняючись від неї тільки кольором і консистенцією.

Розмір пухлини залежить від її «віку», хоча має значення, як характер самої пухлини, так і будова материнської тканини. Якщо пухлина не має помітної шкідливої дії на організм, то може досягти значних розмірів, в інших випадках організм гине значно раніше.

Консистенція пухлини також буває різною: то щільнішої (пухлини з кісткової, хрящової, фіброзної тканини), то більш пухкою, коли в пухлині переважає паренхіма над строною.

Однією з характеристик пухлин є автономність їх розвитку, яка має відносний характер, тому що пухлинна тканина постійно одержує від макроорганізму різноманітні поживні речовини, кисень, гормони, цитокіни, які надходять з током крові. Окрім того, на її ріст впливає імунна система. Інакше кажучи, автономність пухлини необхідно розуміти не як певну незалежність пухлинних клітин від організму, а як здобуття ними властивостей саморегуляції. У злоякісних пухлин (раки, саркоми) автономність більш виражена. Вони ростуть швидко, руйнуючи материнську тканину; у доброякісних пухлинах вона менш виражена, деякі з них піддаються регуляторним діям організму, ростуть повільно, не руйнуючи материнської тканини. В обох випадках клітини переходять на аутокринний механізм регуляції свого розвитку, продукуючи чинники росту або онкобілки – аналоги чинників росту.

Будова пухлин різноманітна залежно від того, з якої тканини вони утворюються, який характер і напрям їх росту. Розрізняють органоїдний та гістоїдний типи будови. У першому випадку пухлина складається з чітко обмежених двох елементів: паренхіми і строми. Вони не ізольовані один від одного, а тісно пов'язані між собою біологічно і гістогенетично. Живлення паренхіми залежить від стану кровопостачання через судини строми, з другого боку паренхіма впливає на стан строми (кількість і характер строми залежать від характеру і стану паренхіми). В іншому випадку в деяких пухлинах строма може бути не різко вираженою і представлена тільки судинами з невеликою кількістю сполучної тканини (гістоїдний тип будови)

Розвиток пухлини характеризується значною різноманітністю. Проте вона завжди росте сама з себе, тобто за рахунок розмноження своїх власних клітин,

яких би розмірів і поширеності вона б не досягала. Як правило, ніякі нові клітини в процес росту незалучаються. В окремих випадках відбувається неопластична трансформація у межах пухлинного поля. Розрізняють різні типи росту пухлин – експансивний, інфільтративний, екзофітний, ендофітний, уніцентричний, мультицентричний. При експансивному рості (характерний для доброякісних пухлин) не спостерігається руйнування навколишніх тканин, ріст йде з поступовим відокремленням пухлини і появою капсули, що відмежовує пухлину від материнської тканини. Інвазивний (інфільтративний) ріст, навпаки характерний для злоякісних пухлин. Він характеризується руйнуванням навколишніх тканин (гістоліз). Разом з тим, інвазивний ріст не завжди співпадає із злоякісністю пухлини – існує група так званих напівзлоякісних пухлин, які ростуть інфільтративно, але не метастазують, а морфологічно є зрілими формами. Внаслідок інвазивного росту злоякісні пухлини бувають зрощеними з навколишніми тканинами і тому клінічно є нерухомими. Їх межа з материнською частиною буває нечіткою.

Швидкість росту пухлини залежить від її виду. Незрілі (злоякісні) пухлини, які переважно складаються з паренхіми, ростуть досить швидко, тоді як зрілі, а також пухлини з відносно розвиненою стромою, ростуть досить повільно. Швидкість росту пухлини є однією з найважливіших ознак злоякісності пухлини, тому що від цього залежить ступінь проростання і руйнування навколишніх тканин. Тому можна сказати, що найшвидше ростуть злоякісні пухлини, елементи яких якнайменш зрілі. Деяке значення для швидкості росту можуть мати такі чинники, як запалення, період статевого дозрівання, вагітність, стрес та ін. Інвазія найчастіше спостерігається у напрямі якнайменшого опору: по міжтканинних щілинах, вздовж нервових волокон, кровоносних та лімфатичних судин. Екзофітний ріст – це експансивний ріст пухлини в порожнину органа. При цьому вона може заповнювати значну його частину (рак шлунку, кишечника, бронха). Ендофітний ріст – це інфільтративний ріст пухлини в глибину стінки органа. При цьому зовні вона може бути непомітна і виявляється тільки на розрізі, у вигляді тканини, яка проростає стінку органа. При виникненні пухлини з одного зародка говорять про уніцентричний характер її росту, при рості пухлини з декількох пухлинних зародків говорять про мультицентричний характер росту. В останньому випадку з'являється декілька пухлинних вузлів в одному органі (хондрома пальців), в інших випадках можна говорити про однотипні пухлини, які виникають одночасно або поступово в різних частинах організму абсолютно

незалежно одна від іншої. Такі пухлини практично завжди мають системний характер, тобто виникають в певних системах організму (численні пухлини шкіри – ліпоматоз; нервової системи – нейрофіброматоз або хвороба Реклінгаузена, гемобластози та ін.). Окрім того можливе і одночасне утворення декількох пухлин у одного і тогож хворого (диморфні пухлини).

Однією з важливих ознак пухлин є їх прогресія, тобто тенденція у напрямі постійної клональної еволюції пухлинних клітин. Визначено, що більшість пухлин виникає з однієї клітини одного пухлинного зародка, тобто мають моноклональний характер росту. З часом пухлина стає все більш гетерогенною, тобто з'являються різноманітні клітинні клони, які «забезпечують» різноманітні ознаки злоякісної пухлини, яка росте (рецидиви, метастази, інвазивний ріст, атипізм).

Атипізм є однією з найважливіших ознак пухлини, яка визначає походження пухлини, її морфологію, місце в кваліфікаційній схемі, особливості клінічних проявів і прогноз. Ця ознака лежить в основі таких проявів пухлинного росту, які раніше об'єднувалися термінами анаплазія і катаплазія, які уживаються і до сьогоденного дня.

Морфологічний атипізм пухлини може бути тканинним і клітинним. Тканинний атипізм характеризується порушенням тканинних взаємодій, характерних для нормальних тканин або органів. Основу його складають порушення співвідношень паренхіми та строми, а також зміни розмірів і форми тканинних структур. Клітинний атипізм на світлооптичному рівні характеризується поліморфізмом або, навпаки, мономорфністю клітин, ядер і ядерця, гіперхроматозом, порушенням (збільшенням) каріоплазматичного індексу унаслідок збільшення розмірів ядер, асиметричних гіпо- і гіперхромних мітозів та ін. Клітинний атипізм іноді буває настільки вираженим, що встановити гістогенез пухлини неможливо, а при досягненні нею крайнього ступеню катаплазії виникає мономорфність пухлинних клітин. Поява безмежного розмноження клітин в пухлині, а також патологічних фігур мітозів пояснюється зниженням концентрації в ній кейлонів – білків-регуляторів клітинної проліферації.

На ультраструктурному рівні морфологічний атипізм характеризується змінами ядра і цитоплазми пухлинної клітини. В ядрі відбувається порушення структури і розташування хроматину у вигляді скупчень під каріолемою: зростає кількість гетерохроматина (містить неактивну ДНК) по відношенню до еухроматину (містить активну ДНК). У ядрах знаходяться різноманітні включення (пухирці, інвагінації каріолеми), зростають розміри ядерця. У цитоплазмі зменшується кількість мітохондрій, з'являються великі за розмірами органели, зростає кількість рибосом, збільшується кількість контактів каріолеми з мембранами органел.

Біохімічно атипізм проявляється низкою особливостей обміну речовин в пухлинних клітинах. Тканини пухлини багаті на холестерин, глікоген і нуклеїнові кислоти, гліколітичні процеси переважають над окислювальними, що супроводжується накопиченням молочної кислоти.

Гістохімічний атипізм відображає як морфологічні, так і біохімічні особливості пухлини. Він характеризується тим, що в клітинах з'являються різні гістохімічні зміни в активності різних ферментів, накопиченні і перерозподілі глікоаміногліканів, білків і ліпідів. В окремих пухлинах виявлені специфічні ферменти, що має важливе значення для диференціальної морфологічної діагностики.

Антигенний атипізм характеризується антигенною різноманітністю антигенного складу пухлини. Розрізняють: антигени вірусних пухлин, антигени пухлин, які викликаються канцерогенами, пухлиноспецифічні антигени, ембріональні антигени, гетерогенні антигени.

Функціональні порушення в пухлинних клітинах залежать від ступеня морфологічної і біохімічної атипії. Більш диференційовані пухлини зберігають функціональні особливості клітин материнської тканини. низькодиференційовані втрачають, як правило функції материнської тканини (органу), що може мати несприятливі наслідки (пухлини наднирників, підшлункової залози).

Будь-яка пухлина спочатку утворює, так званий, первинний вузол. Доброякісні пухлини так і залишаються у вигляді вузла, що повільно росте. Злоякісні пухлини, навпаки, завдяки інвазивному росту проникають в лімфатичні і кровоносні судини, їх клітини переносяться до інших органів, де утворюються вторинні вузли (метастази), які бувають гематогенними, лімфогенними, імплантаційними, периневральними. Процес метастазування має каскадний характер і виявляється у вигляді окремих стадій: інвазії пухлинних клітин в просвіт судини; транспорт пухлинного ембола; адгезія клітин на поверхні ендотелію і вихід в периваскулярний простір (екстравазація); формування вторинних вузлів (метастазів).

Всі пухлини можна класифікувати за двома найпоширенішими принципами: клініко-анатомічним і гістогенетичним.

За клініко-анатомічним принципом розрізняють зрілі, гомологічні або доброякісні пухлини і незрілі, гетерологічні, або злоякісні пухлини (раки і саркоми). Доброякісні пухлини складаються з більш диференційованої тканини з ознаками тканинного (а не клітинного атипізму), ростуть в основному експансивно (виняток становлять, так звані, пухлини з місцево деструючим ростом, або напівзлоякісні пухлини з судин, хряща, фіброзної тканини та ін.), не метастазують. Як правило, в цих пухлинах рідко спостерігається некроз (розпад), проте іноді виникає амілоїдоз або гіаліноз строми, крововиливи. Злоякісними є пухлини, які складаються з недиференційованої тканини з ознаками клітинного і тканинного атипізму, для них характерним є інфільтративний ріст, виникнення метастазів, рецидиви, а також некроз (розпад) з розвитком кровотеч і крововиливів.

На підставі гістогенетичного принципу розрізняють пухлини добро- і злоякісного характеру:

1. Органонеспецифічні епітеліальні пухлини
2. Органоспецифічні епітеліальні пухлини
3. Мезенхімальні пухлини
4. Пухлини з меланінутворюючих тканин
5. Пухлини нервової системи і оболонки мозку
6. Пухлини системи крові
7. Тератоми.

Таким чином, проблема пухлин є однією з найактуальніших в сучасній медицині. Це пов'язано з високою частотою їх розповсюдження і відсутністю чітких уявлень в різних аспектах проблеми (етіологія, пато- і морфогенез, класифікація та ін.).

Останніми роками визначаються окремі тенденції щодо епідеміології різних пухлин. Так, наприклад, спостерігається зростання показників захворюваності і смертності від раку в усіх країнах світу; ракові захворювання починають з'являтися у всіх вікових групах, хоча найчастіше – після 50 років; виявлені статеві відмінності частоти захворюваності певними формами раку серед чоловіків і жінок; а так само структура захворюваності і смертності від онкозахворювань постійно змінюється у зв'язку з підвищенням частоти одних захворювань і зменшенням частоти інших.

Неепітеліальні пухлини

До неепітеліальних пухлин відносяться новоутворення мезенхімального і нейроектодермального походження. Це найчисленніша і найрізноманітніша по гістологічній структурі група пухлин. В кінці 40-х років минулого сторіччя згідно з припущеннями видатного американського онкопатолога А.Р.Стут значна частина цих пухлин, розташованих між епідермісом і кістковою системою, була відокремлена в окрему групу під назвою « пухлини м'яких тканин ». Через 20 років цей термін був прийнятий у всіх країнах світу і взятий ВООЗ за основу міжнародної класифікації пухлин. На сьогоднішній день ця група пухлин м'яких тканин налічує 115 окремих нозологічних форм пухлин і пухлиноподібних процесів.

Особливою чисельністю різних гістологічних варіантів структур відрізняється група пухлин мезенхімального походження. Мезенхіма в онтогенезі дає початок сполучній тканині, судинам, м'язам, тканинам опорнорухового апарату, серозним оболонкам, які за певних умов можуть бути джерелом виникнення пухлин.

Пухлини м'яких тканин.

Класифікації м'яких тканин відрізняються складністю і неоднозначністю. Як всі пухлини, новоутворення м'яких тканин класифікують за гістогенезом, ступенем зрілості та клінічним перебігом:

1. Пухлини фіброзної тканини: зрілі, доброякісні (фіброма, дермоїд); незрілі, злоякісні (фібросаркома).

2. Пухлини з жирової тканини: зрілі, доброякісні (ліпома, гібернома); незрілі, злоякісні (ліпосаркома, злоякісна гібернома).

3. Пухлини м'язової тканини (з гладкої і посмугованої): зрілі, доброякісні з гладких м'язів (лейоміома); зрілі, доброякісні з посмугованих м'язів (рабдоміома); незрілі, злоякісні з гладких м'язів (лейоміосаркома); незрілі, злоякісні з посмугованих м'язів (рабдоміосаркома).

4 Пухлини кровоносних та лімфатичних судин: зрілі, доброякісні (гем-, лімфангіома, гемангіоперицитома, гломусангіома); незрілі, злоякісні (гем-, лімфангіоендотеліома, злоякісна гемангіоперицитома).

5. Пухлини синовіальних тканин: зрілі, доброякісні (доброякісна синовіома); незрілі, злоякісні (злосякісна синовіома).

6 Пухлини мезотеліальної тканини: зрілі, доброякісні (доброякісна мезотеліома); незрілі, злоякісні (злосякісна мезотеліома).

Окрім пухлин м'яких тканин, до неепітеліальних пухлин відносяться новоутворення з меланінутворюючої тканини а також кісток, які поділяються на кісткоутворюючі і хрящоутворюючі: з них зрілі, доброякісні – хондростеома, незрілі, злоякісні – хондроостеосаркома.

Зрілі, доброякісні пухлини власне сполучної тканини.

Фіброма – це зріла пухлина, з волокнистої сполучної тканини. Зустрічається у всіх вікових групах з однаковою частотою в чоловіків і в жінок. Локалізується частіше між епідермісом і кісткою в підшкірно-жировій клітковині, в сухожиллях і фасціях верхніх і нижніх кінцівок, тулуба. У внутрішніх органах ця пухлина зустрічається вкрай рідко.

Фіброма має вигляд вузла з чіткими межами, щільної або м'якої консистенції залежно від гістологічної будови, на розрізі рожево-білого кольору з вираженою волокнистістю.

Мікроскопічно фіброма представлена пучками сполучнотканних волокон, які мають різну довжину і товщину, розташованих в різних напрямках. Поліморфізм фібробластів виражений слабо, ядра гіперхромні.

Залежно від переважання клітинного або волокнистого компонентів розрізняють два види фібром: щільну з домінуванням колагенових пучків над клітинами і м'яку, яка складається з пухкої волокнистої сполучної тканини, з великою кількістю клітин.

Клінічно фіброма росте повільно, не має загального впливу на організм, якщо не локалізується у життєво важливих органах, то перебіг її доброякісний. Вірогідність малігнізації невелика. Виняток становлять м'які фіброми, які нерідко рецидивують. Деякі автори м'яку фіброму відносять до диференційованих фібросарком.

Десмоїд (десмоїдна фіброма) – сполучнотканинне новоутворення, яке за гістологічною картиною нагадує фіброму. Відрізняється інфільтративним ростом. Тканинний і клітинний атипізм виражені слабо. Зустрічається здебільшо у жінок

після пологів. В рідкісних випадках спостерігається у чоловіків і дітей. Залежно від локалізації розрізняють: абдомінальний десмоїд (при локалізації в товщі передньої черевної стінки); екстраабдомінальний десмоїд.

Абдомінальний десмоїд перебігає відносно доброякісно, не схильний до малігнізації. Екстраабдомінальний десмоїд або агресивний фіброматоз спостерігається часто у молодому віці і у чоловіків, і у жінок. Локалізується в місцях апоневрозів і фасцій на кінцівках, у плечовому поясі, сідницях. Відрізняється швидким агресивним інфільтративним ростом, незважаючи на відсутність великої кількості мітозів. Часто рецидивує, нерідко малігнізується.

Злоякісні пухлини власне сполучної тканини

Фібросаркома – незріла злоякісна пухлина волокнистої сполучної тканини. Фібросаркоми є відносно рідкісними пухлинами. У минулому вони по частоті займали перше місце серед неепітеліальних злоякісних новоутворень. Після того, як за пропозицією Стаута фібросаркомами почали вважати тільки ті злоякісні пухлини, які продукують зрілий колаген I або III типів і не утворюють інших структур. Багато пухлин, які розцінювалися як фібросаркоми, були класифіковані як синовіальні саркоми, злоякісні гістіоцитомі, лейоміосаркоми. Локалізуються пухлини найчастіше на стегні, плечі, тулубі.

Фібросаркома може рости у вигляді вузла і у вигляді інфільтрату

Мікроскопічно вона складається з незрілих фібробластоподібних клітин і колагенових волокон. Розрізняють диференційовані і низькодиференційовані фібросаркоми.

Диференційовані фібросаркоми характеризуються вираженим поліморфізмом і гіперхромією ядер. Для низькодиференційованих фібросарком характерний моноформізм, дисхромія і гіпохромія ядер, багато атипичних мітозів. Дві найнесприятливіші в прогностичному відношенні ознаки фібросарком – це гіпохромія ядер та осередки міксоматозу. Метастазують фібросаркоми здебільшо гематогенним шляхом в легені, рідше в печінку, після цього лімфогенно в регіонарні лімфовузли. Прогноз при низькодиференційованих фібросаркомах значно гірший (у перші п'ять років помирають близько 50 % хворих).

Зрілі, доброякісні пухлини з жирової тканини.

Ліпома – одна з найчастіших пухлин м'яких тканин. Зустрічається частіше у жінок в усіх вікових групах. Може виникнути скрізь, де є жирова тканина. Рідко може локалізуватися у внутрішніх органах. Нерідко бувають множинні.

Ліпома частіше має вид вузла часткової структури (багато прошарків сполучної тканини), м'якоеластичної консистенції, жовтого кольору, за зовнішнім виглядом нагадує жирову тканину. При локалізації між м'язами може бути нечітко відокремлена, симулюючи інфільтративний ріст. Може досягати великих розмірів (понад 20 см у діаметрі), особливо при заочеревинній локалізації.

Мікроскопічно пухлина в основному побудована, як звичайна жирова тканина і відрізняється від неї різними розмірами часточок і жирових клітин. Завдяки наявності великої кількості прошарків щільної волокнистої сполучної тканини говорить про фіброліпому. Достатня кількість судин в пухлині в деяких випадках дозволяє говорити про ангиоліпому.

Клінічно в більшості випадків ліпома відрізняється доброякісним перебігом. Проте, у зв'язку з мультицентричним ростом, можуть виникати рецидиви внаслідок неповного видалення пухлинного поля. При заочеревинній локалізації нерідко відмічається малігнізація пухлини.

Гібернома – зріла доброякісна пухлина з бурого жиру. Частіше зустрічається у жінок в усіх вікових групах. Бурий жир зазвичай зустрічається у людини в ембріональному періоді. Мікроскопічно клітини бурого жиру відрізняються наявністю в цитоплазмі безлічі жирових вакуоль, які надають їй пінявого вигляду, ядра розміщені в центрі клітини.

Гібернома локалізується найчастіше на шиї, спині, стегнах, стінці живота, в середостінні, тобто в місцях, де в нормі і в ембріогенезі міститься бурий жир.

Має форму вузла часточкової структури, бурого кольору.

Мікроскопічно складається з полігональних і круглих клітин, вони формують часточки, які відокремлені тонкими прошарками сполучної тканини. Ядра клітин розміщені центрально, містять одне ядро. Цитоплазма дрібнозерниста, еозинофільна або пінява (мультилокулярні жирові клітини). Хімічний склад жиру розрізняється навіть в одній клітині. Часто виявляється холестерин, який добре видно в поляризованому світлі.

Гібернома не рецидивує і не метастазує.

Незрілі, злоякісні пухлини з жирової тканини.

Ліпосаркома – незріла злоякісна пухлина з жирової тканини. Пухлина частіше зустрічаються у чоловіків в усіх вікових групах. Найчастіше вона виникає в м'яких тканинах стегна, гомілки і заочеревинної області. Пухлина може досягати великих розмірів, а її маса може сягати декількох кілограмів.

Ліпосаркома має форму вузла або конгломерату вузлів з інфільтрацією навколишніх тканин. Консистенція щільна, поверхня розрізу соковита, строката – з осередками ослизнення, крововиливів і некрозу. Нерідко буває білою, соковитою, нагадує "риб'яче м'ясо".

Мікроскопічно різко виражений тканинний і клітинний поліморфізм. Вона складається з ліпобластів різного ступеня зрілості, зустрічаються гігантські клітини з хімерними ядрами. На підставі домінування тих або інших клітинних форм, які складають пухлину, розрізняють: високодиференційовану ліпосаркому; поліморфну (низькодиференційовану) ліпосаркому.

Остання відрізняється найбільш злоякісним перебігом. Оскільки ліпосаркоми часто можуть бути множинними, розвиваючись одночасно або послідовно в одній або в різних ділянках тіла. Більшість варіантів ліпосарком клінічно перебігають поволі і рідко метастазують. Деякі з них, наприклад, круглоклітинна ліпосаркома, не відрізняється за перебігом від інших сарком – росте швидко, рецидивує і метастазує переважно гематогенно в легені.

Злоякісна гібернома – незріла, злоякісна пухлина з бурого жиру. Локалізація пухлини, стать і вік хворих співпадають з аналогічними показниками для гіберноми.

Макроскопічно злоякісна гібернома нагадує ліпосаркому. При локалізації під шкірою нерідко вкривається виразками.

Мікроскопічно характерний різко виражений поліморфізм мультилокулярних клітин, які мають полігональну форму. Дуже багато гігантських одно- і багатоядерних клітин з базофільною гомогенною і дрібнозернистою цитоплазмою. Мітозів мало.

Дуже рідко метастазує – переважно в легені гематогенним шляхом.

Пухлини м'язової тканини (з гладкої і посмугованої).

Лейоміома – зріла, доброякісна пухлина з гладких м'язів. Виникає в будь-якому віці і у чоловіків, і у жінок.

Локалізується лейоміома в шкірі (з м'язів, які піднімають волосся, із стінки судин), в матці, в м'язовій оболонці шлунково-кишкового тракту.

Макроскопічно пухлина являє собою чітко відокремлений вузол щільної консистенції, волокнистий на розрізі. Розміри пухлини дуже варіабельні, інколи лейоміома може досягати величини 30 см і більше. Нерідко лейоміоми бувають множинними або ізольованими, або формують конгломерат вузлів.

Мікроскопічно лейоміома, утворена з пухлинних клітин веретеноподібної форми, які формують пучки, що ідуть в різних напрямках. При спеціальних методах дослідження в цитоплазмі виявляються міофібрили. Інколи ядра в міомі утворюють ритмічні структури, так звані полісадні структури, які є показником росту пухлини. При переважанні сполучнотканинного компонента говорять про фіброміому. Чим більше в пухлині сполучної тканини, тим повільніше вона росте. При достатній кількості судин пухлину називають ангіолейоміомою. За формою клітин виділяють епітеліоїдну лейоміому. Всі варіанти лейоміом перебігають доброякісно. Найбільше клінічне значення мають фіброміоми матки. Лейоміоми матки часто виникають у жінок у віці 30-50 років. За гістологічною картиною вони частіше мають будову фіброміоми.

Залежно від локалізації в матці розрізняють лейоміоми: субмукозні; інтрамуральні (у товщі м'язової стінки); субсерозні.

Інтрамурально розташовані фіброміоми практично перебігають асимптомно, при субмукозній локалізації нерідко в клініці спостерігаються часті дрібні кровотечі, інколи можливі виражені маткові кровотечі, які потребують оперативного втручання. Субсерозно розташовані вузли можуть здавлювати сечоводи з розвитком гідронефрозу, пієлонефриту. В посткліматеричному періоді описаний зворотний розвиток пухлинних вузлів. Необхідно знати, що швидкий ріст пухлини в цей період свідчить про можливу малігнізацію новоутворення.

Лейоміосаркома (злаякісна лейоміома) – незріла злаякісна пухлина з гладкої м'язової тканини. Локалізується частіше в шлунково-кишковому тракті, здебільшого в товстій кишці, після цього – в заочеревинно, в м'яких тканинах кінцівок, в матці. Зустрічається частіше у молодому віці, дуже рідко у дітей.

Макроскопічно частіше має форму вузла, який може досягати в діаметрі понад 30 см. Інфільтруючий ріст не завжди очевидний.

Мікроскопічно є два варіанти лейоміосарком – високо- і низькодиференційовані. Високодиференційовані дуже важко відрізнити мікроскопічно від лейоміом. Найважливішою диференціальною ознакою є наявність безлічі атипових мітозів. Низькодиференційовані лейоміосаркоми характеризуються різкою катаплазією пухлинних клітин, появою гігантських клітин, значно вираженим поліморфізмом.

Лейоміосаркоми рано і широко метастазують переважно гематогенним шляхом, даючи множинні метастази в печінку, легені, нерідко – в головний мозок. Іноді метастази можуть бути виявлені в клініці раніше, ніж основна пухлина. Особливо при її заочеревинній локалізації і локалізації в товстій кишці.

Рабдоміома – зріла, доброякісна пухлина з поперечно-смугастих м'язів. Зустрічається рідко. Описана в усіх вікових групах, частіше у дітей і новонароджених. Локалізується на голові, шиї, тулубі, верхніх і нижніх кінцівках. Виділяють окремо рабдоміоми язика, серця і жіночих статевих органів.

Макроскопічно може мати форму вузла та інфільтрату.

Мікроскопічно клітини пухлини копіюють різного ступеню диференціювання м'язові елементи різної форми – великі овальні, смуговидні. Поперечна смугастість виявляється важко, в основному у витягнених смуговидних клітинах. В цитоплазмі клітин виявляють глікоген. Фігури мітозу відсутні.

Клінічноперебігають доброякісно, за винятком рабдоміом серця та язика, які є причиною смерті хворих.

Рабдоміосаркома – незріла, злоякісна пухлина з посмугованих м'язів. Зустрічається частіше, ніж рабдоміоми. У дітей рабдоміосаркома є однією з найчастіших пухлин, поступаючи за частотою лише нефробластомі (пухлина Вільмса) і нейробластомі. Локалізується в товщі м'язів нижніх, рідше – верхніх кінцівок, в заочеревинній клітковині, середостінні, на обличчі, шиї, в носоглотці, в сечостатевих органах.

Макроскопічно пухлина є вузлом, діаметром до 20 см і більше.

Мікроскопічно характерний поліморфізм, зумовлений тим, що пухлинні клітини копіюють у своїй будові зародкові м'язові клітини на різних етапах ембріогенезу і відрізняються значною катаплазією. Для постановки діагнозу використовують методики, які дозволяють виявити поперечну смугастість у цитоплазмі клітин, електронну мікроскопію – для виявлення міофібрил, а також імуногістохімічне типування з використанням моноклональних антитіл.

Рабдоміосаркома відрізняється високим ступенем злоякісності. Часто рецидивує, дає множинні гематогенні метастази в печінку і легені.

Пухлини кровоносних і лімфатичних судин.

Гемангіома – зріла, доброякісна пухлина з судин. Частина цих пухлин відноситься до вад розвитку судинної системи пухлиноподібного характеру, частина – до істинних бластом. Залежно від того, які судини копіюють новоутворення, розрізняють наступні види гемангіом: капілярну; венозну; кавернозну; артеріальну.

Капілярна гемангіома – це новоутворення з проліферацією ендотеліальних клітин і формуванням атипових капілярів. Локалізується найчастіше в шкірі, слизових оболонках шлунково-кишкового тракту. Нерідко буває множинною. Частіше зустрічається у дітей жіночої статі.

Макроскопічно представлена червоним або синюшним вузлом з гладкою або горбистою поверхнею, на розрізі має пористу будову. Якщо пухлина локалізується в шкірі, при надавлюванні вузол стає білим.

Мікроскопічно пухлина складається з розгалужених судин капілярного типу з вузьким просвітом, який не завжди заповнений кров'ю. Ендотелій набряклий, гіперхромний. Капіляри можуть формувати нечітко відокремлені часточки, що складає враження інфільтруючого росту.

Кавернозна гемангіома – новоутворення, яке складається з химерних порожнин типу синусоїдів різної величини, які зв'язані між собою. Найчастіше зустрічається в печінці, шлунково-кишковому тракті, головному мозку.

Макроскопічно має вид чітко відокремленого від навколишніх тканин багрово-синюшого вузла, який на розрізі нагадує губку.

Мікроскопічно складається з тонкостінних каверн (порожнин), вкритих одним шаром ендотеліальних клітин і заповнених кров'ю.

Артеріальна ангиома – являє собою конгломерат розвинених судин артеріального типу, серед яких зустрічаються ділянки, що нагадують капілярну гемангіому.

Венозна гемангіома – мікроскопічно представлена здебільшо судинами венозного типу, поряд з якими зустрічаються судини капілярного і артеріального типу. Розташовується в глибині м'яких тканин, між м'язами.

Гломусангіома (пухлина Барре–Массона) – зріла доброякісна пухлина судинного походження (міоартеріального гломуса). Зустрічаються з однаковою частотою і у чоловіків і у жінок переважно зрілого віку.

Макроскопічно виділяють два типи: солітарну гломусангіому; множинну дисеміновану (родинну гломусангіому).

Частіше зустрічається у вигляді поодинокого вузла діаметром 0,3–0,8см, м'якої консистенції, сірувато-рожевого кольору. Улюблена локалізація в кистях і стопах, здебільшого на пальцях, в ділянці нігтьового ложа. Клінічно проявляється різким болем завдяки великій кількості нервових закінчень.

Мікроскопічно складається з щілиноподібних судин синусоїдного типу, які вкриті ендотелієм і оточені муфтами з епітеліоїдних клітин і нагадують гломусні клітини.

Гемангіоперицитома – пухлина судинного походження, в якій поряд з формуванням судин відбувається проліферація периваскулярних клітин (перицитів Циммермана). Зустрічається в будь-якому віці, часто у дітей. Як правило, має доброякісний перебіг. Може рецидивувати через декілька років. При певній локалізації, наприклад, в заочеревинній області, на верхніх кінцівках, голові і шиї, незалежно від зрілості клітин, які складають пухлину, може метастазувати. Тому Стоут та інші автори пропонують розглядати різні варіанти гемангіоперицитом як «потенційні злоякісні пухлини».

Лімфоангіома – пухлина з лімфатичних судин. Частіше зустрічається у дітей як вада розвитку. Локалізується здебільшо у слизовій оболонці порожнини рота, заочеревинному просторі, брижі. Частіше зустрічається кістозний і кавернозний варіанти структури пухлини. Мікроскопічна будова аналогічна будові гемангіом.

Гемангіоендотеліома – багатьма авторами розглядається як найзлякніша пухлина. Частіше зустрічається у віці 30–50 років, але може зустрічатися нерідко в дитячому віці. Локалізується найчастіше у шкірі, м'яких тканинах кінцівок, тулуба, голови, рідше у внутрішніх органах.

Макроскопічно являє собою вузол до 10 см в діаметрі, часточкової будови, місцями з інфільтративним ростом. Вузли м'які, соковиті, рожевого або червоного кольору з осередками некрозу.

Мікроскопічно пухлина побудована з атипових, безладно анастомозуючих судин, вистелених декількома шарами атипових ендотеліальних клітин. Виражений клітинний поліморфізм, гіперхромія ядер. Метастазує гемангіоендотеліома широко, здебільшого гематогенним шляхом в легені, кістки, печінку. Можуть спостерігатися метастази в регіонарні лімфатичні вузли.

Лімфангіоендотеліома – аналогічна за структурою гемангіоендотеліомі. Часто виникає на тлі хронічного лімфостазу.

Пухлини синовіальної тканини.

Синовіоми зустрічаються частіше у віці 30–40 років, переважно у чоловіків.

Макроскопічно має вид щільного вузла розмірами 5 см і більше, однорідного на розрізі, біло-рожевого кольору. Локалізується на кінцівках в ділянці суглобів (ділянка коліна, передпліччя, пальців кистей і стоп).

Мікроскопічно пухлина поліморфна, в ній зустрічаються щілини і кісти різних розмірів, вистелені овальними, кубічними, призматичними клітинами, які нагадують клітини залозистого епітелію. Окрім того, є клітини веретеноподібної форми, які утворюють строму опухнули. Вони також поліморфні. Зустрічаються поодинокі гігантські багатоядерні клітини. Оскільки морфологічні і біологічні риси синовіом часто не співпадають, і морфологічно зріла пухлина може виявитися злякнішою, то сьогодні більшість авторів вважають, що всі синовіоми слід розглядати як злякніші, незалежно від ступеня зрілості.

Пухлини із мезотелія.

Мезотеліома – зріла, доброякісна пухлина, зустрічається відносно рідко, має будову фіброми, багатої на клітинні елементи, тому її називають фіброзною мезотеліомою.

Макроскопічно являє собою чітко відокремлений вузол, який поволі росте, найчастіше у вісцеральній плеврі, щільний, шаруватий на розрізі.

Злоякісна мезотеліома – це рідкісне новоутворення розвивається з мезотеліальних клітин, головним чином у плеврі, але також може спостерігатися в очеревині і перикардії. Майже всі хворі на злоякісну мезотеліому мають в анамнезі роботу з азбестом.

Макроскопічно пухлина має форму щільного інфільтрату, товщиною 2- 3 см і більше, на серозних оболонках. В перикардії і сальнику може мати вигляд нечітко відокремлених вузлів з ворсинчастою поверхнею.

Мікроскопічно пухлина нагадує аденокарциному або гемангіоендотеліому. Найчастіше зустрічається епітеліоїдна мезотеліома тубулярної або сосочкової будови.

Гістологічна верифікація як зрілої, так і незрілої мезотеліоми дуже важка. Точний діагноз можна поставити за допомогою імуногістохімічного типування з використанням моноклональних антитіл, а також методу культури тканин.

Кістоутворюючі та хрящотворюючі пухлини.

Хондрома– зріла доброякісна пухлина, яка копіює за морфологією зрілий гіаліновий хрящ. Частіше локалізується у фалангах пальців кисті, кістках зап'ястя, але може зустрічатися також у великих трубчастих кістках (стегно, плече, великогомілкова кістка) і в легенях. Зустрічається у всіх вікових групах, але частіше у дітей. Клінічно росте поволі, протягом років.

Макроскопічно хондрома являє собою вузол часточкової будови, щільний, голубого і білого кольору, нагадує хрящ.

Мікроскопічно пухлина має будову зрілого гіалінового хряща. Клітинний атипізм виражений слабо. Хрящові клітини нерізко відрізняються за величиною, з одним, а інколи- двома, дрібними ядрами, розташовуються безладно в типових лакунах, відокремлених одна від одної більшою або меншою кількістю основної речовини гіалінового типу. Значення пухлини визначається її локалізацією.

Наприклад, при розташуванні в бронхах вона може спричинити ателектаз легені.

Остеома – зріла, доброякісна кісткова пухлина. Переважна локалізація остеом – кістки черепа, особливо додаткові пазухи. Рідко зустрічається остеома в трубчастих кістках. Найчастіше вона виявляється в дитячому віці.

Макроскопічно має вигляд вузла, за консистенцією більш щільнішого, ніж нормальна тканина. В додаткових пазухах черепа вони інколи бувають множинними, ростуть у вигляді поліпа на ніжці. За відношенням до кістки остеома може бути периостальною, кортикальною або ендостальною. В більшості випадків остеоми діагностуються випадково при рентгенологічному дослідженні.

Мікроскопічно остеоми ділять на компактні і губчасті. Компактна остеома складається майже повністю з кісткової маси, тонковолокнистої або пластинчастої будови з дуже вузькими судинними каналами. Губчаста остеома представлена чіткою сіткою кісткових балок, але розташованих безладно. Міжбалкові простори заповнені клітинно-волокнистою тканиною. Вона не має чітких меж з навколишньою кістковою тканиною. Поєднання множинних остеом, які локалізуються в нижній щелепі, склепінні черепа і довгих трубчастих кістках з поліпозом кишки і пухлинами м'яких тканин отримало назву синдрому Гарднера.

Остеосаркома – це збірне поняття, яке включає незрілі злоякісні пухлини кістко- і хрящотворюючої тканини, такі як периостальна хондросаркома, пери- і інтракортикальна остеогенна саркома, злоякісна остеобластома. Необхідно знати, що для верифікації остеогенних пухлин обов'язкове рентгенологічне дослідження. Таким чином, діагноз є рентгено-морфологічним. Вік хворих коливається від 6 до 60 років, 50% складають пацієнти, молодше 30 років. Рентгенологічно відзначається стоншення і руйнування кортикального шару кістки.

Макроскопічно пухлина строкатого вигляду – від біло-сірого до коричневочервоного забарвлення, пухкої консистенції, незважаючи на наявність осередкового звапніння.

Мікроскопічно основний тканинний компонент пухлини представлений кістковими та остеїдними структурами, вистеленими атипovими остеобластами, з наявністю тонкостінних судин, зустрічається безліч атипovих фігур мітозу. Метастазування здійснюється переважно гематогенним шляхом, головним чином в легені.

Пухлини з епітелію.

Пухлини з епітелію є найчастішими серед пухлин. Основою їх класифікації є особливості гістогенеза (вид епітелія), ступінь диференцировки і органа специфічність.

В залежності від гістогенеза розрізняють пухлини покривного епітелія (багат шарового плоского і перехідного) і залозистого.

За перебігом, який в основному визначається ступенем диференцировки, епітеліальні пухлини можуть бути доброякісними і злоякісними.

В залежності від органної специфічності розрізняють органоспецифічні і епітеліальні пухлини без специфічної локалізації.

Органоспецифічні пухлини виникають тільки в визначених органах і мають характерні морфологічні особливості, іноді функціональні (синтез характерних гормонів), які відрізняють пухлину від інших пухлин і легко дозволяють (даже при наявності метастазів) встановити походження її із конкретного органу.

Доброякісні пухлини без характерної локалізації

Папілома. Доброякісна пухлина із покривного епітелія (багат шарового плоского і перехідного). Часто виникає в шкірі, порожнині рота, сечовому міхурі т.п. Макроскопічно має кулясту форму на широкій основі або на ніжці, м'якої або еластичної консистенції, рухлива.

Мікроскопічно пухлина являє собою сосочкове утворення з багат шарового плоского або перехідного епітелію, який базальна мембрана відокремлює від сполучнотканинної стромы з судинами. Полярність і комплексність епітелія зберігається але відмічається потовщення шарів, підвищене зроговіння.

Папілома може бути множинною - папіломатоз гортані.

Зрідка папілома рецидивує і малігнізується (гортань, сечовий міхур).

Аденома. Доброякісна пухлина із залозистого епітелія. Розвивається на слизових оболонках вкритих залозистим епітелієм і в органах. Аденоми слизових оболонок у вигляді поліпа називають аденоматозними поліпами. Аденоми слизової оболонки шлунка і товстої кишки часто малігнізуються. Розрізняють наступні морфологічні варіанти аденом: ацинарну (альвеолярну), тубулярну,

трабекулярну, солідну, сосочкову цистаденому, ворсинчасту аденому, фіброаденому.

Сосочковая цистаденома. Макроскопічно пухлина має вигляд кістозного утворення (може бути значно більшою за яєчник) з тонкими стінками і прозорою рідиною усередені. Внутрішня поверхня кісти (кіст) вкрита множинними сосочками біло-рожевого кольору. Пухлина розташована в межах яєчника.

Мікроскопічно пухлина складається з кістозно розтягнутих просвітів залоз. Кубічний або циліндричний епітелій, який встиляє внутрішню поверхню кіст, утворює сосочкові випинання, зберігає базальну мембрану, полярність і комплексність. В яєчниках пухлина має схильність до малігнізації, інфільтруючого росту та злоякісного перебігу.

Доброякісні пухлини з характерною локалізацією.

Ворсинчаста аденома товстої кишки. Макроскопічно має вигляд великого поліпа (більше ніж 1 см) на ніжці або широкій основі з ворсинчастою поверхнею.

Мікроскопічно аденома утворена подовженими численними сосочками, які утворені високодиференційованим епітелієм з великою кількістю бокаловидних клітин. Часто відмічається дисплазія, визначається багаторядність епітелія, з'являється атипія, зникають бокаловидні клітини. В 30% випадків пухлина малігнізується.

Фіброаденома молочної залози. Доброякісна пухлина, часто зустрічається у жінок 25-35 років. У разі вагітності пухлина збільшується (має рецептори до прогестерону), з віком регресує. Малігнізується рідко, у 0,1% випадків діагностують карциному *in situ*. Макроскопічно – щільний, рухливий, добре відмежований, безболісний вузол, за звичай до 3 см з щілевидними порожнинами на розрізі. Іноді сягає великих розмірів – гігантська фіброаденома.

Мікроскопічно пухлина складається з залозистих структур (протоків) різної форми і величини. Епітелій зберігає базальну мембрану, комплексність і полярність. Строма добре розвинута і переважає паренхіму. Розрізняють *інтраканалікулярну фіброаденому* – строма пухка, багата клітинами вростає в протоки, стискає їх та *периканалікулярну фіброаденому* – фіброзна строма оточує протоки і як наслідок вони мають вигляд круглих трубочок. Часто обидва варіанта знаходять в пухлині.

Філоїдна (листовидна) пухлина відноситься до стромальних пухлин і може бути доброякісною, пограничною і злоякісною.

Аденоми ендокринних органів.

Характеризуються вираженою органною специфічністю. Можуть бути гормонально активними і маніфестувати специфічним гормональним синдромом або без гормональної активності. Пухлини, які виникають з ендокринних клітин, які відносяться до APUD-системи (amineprecursoruptakedecarboxilation) і продукують біогенні аміни або поліпептидні гормони, називають апудомами.

Апудоми різноманітні і називаються їх згідно гормонам, які вони виробляють. До апудом відносяться аденоми ендокринних залоз (гіпофіза, епіфіза, підшлункової залози), парагангліоми (хромафінну і нехромафінну (хемодектому)), карциноїд. Апудоми мають злоякісний перебіг, вірогідність малігнізації зростає з ростом пухлини, тому їх відносять до потенціально злоякісних.

Карциноїд. Традиційно термін застосовується до пухлин, які виникають з ентохромафінних клітин шлунково-кишкового тракту і продукують серотонін (біогенний амін). Карциноїдами також називають пухлини іншої локалізації (легені, підшлункова залоза та ін..). Найчастіше зустрічається в апендиксі і тонкій кишці (30%). Може супроводжуватися карциноїдним синдромом: почервоніння шкіри, водна діарея, бронхоспазм, неінфекційний тромбоемболія клапанів правої половини серця. Макроскопічно пухлина без чітких меж до 1 см, може бути більшою. На розрізі жовтого кольору, знаходиться в підслизовому шарі, зрідка виражається.

Мікроскопічно пухлина складається з полігональних клітин, які розташовані навколо капілярів і відмежовуються групами сполучнотканинними прошарками. В клітинах позитивна аргентофінна реакція. Зрідка карциноїд малігнізується, може метастазувати.

Аденоми гіпофіза.

Соматотропна аденома складається з еозинофільних клітин, продукує соматотропін (гормон росту). У дитей розвивається гігантизм, у дорослих –

акромегалія (збільшення рук, ніг, щелеп, носа, внутрішніх органів; супроводжується гіперглікемією, остеопорозом, і гіпертензією).

Кортикотропна аденома складається в основному з базофільних клітин, продукує адренотропний гормон (АКТГ). Спричиняє розвиток хвороби Іценко-Кушинга, яка супроводжується гіперкортицизмом.

Пролактінома складається в основному з хромофобних клітин, у жінок спричиняє аменорею і галакторею, у чоловіків – імпотенцію і іноді галакторею. Аденоми підшлункової залози виникають із клітин острівців.

Інсулома розвивається із бета-клітин, продукує інсулін, має трабекулярну або тубулярну будову, супроводжується гіпоглікемічним синдромом.

Глюкагонома розвивається із А-клітин, продукує глюкагон, має трабекулярну будову, спричиняє гіперглікемічні стани і вторинний цукровий діабет.

Гастрінома розвивається із G-клітин, продукує гастрин (спричиняє гіперплазію парієтальних клітин слизової оболонки шлунка і стимуляцію продукції соляної кислоти, має трабекулярну будову, супроводжується синдромом Золінгера-Елісона, для якого характерним є множинні рецидивуючі виразки шлунка і дуоденум. Має зло який перебіг у 70% випадків.

Вілома розвивається із D-клітин, продукує вазо активний інтестинальний пептид, має солідно-трабекулярну будову, розвивається водяна діарея, гіпоглікемія і ахлоргідрія (панкреатична холера або синдром Вернера-Морісона. Злоякісний перебіг у 80% випадків.

Феохромоцитома (хромафінна парагангліома) виникає із хромафінних клітин мозкової речовини наднирників, якщо пухлина виникає із позанаднирникової хромафінної тканини, вона має назву парагангліома. Пухлина продукує адреналін і норадреналін, викликає вторинну гіпертензію, в 10% випадків малігнезується.

Синдром множинної ендокринної неоплазії (МЕН) – низка генетичних синдромів, які супроводжуються розвитком множинних ендокринних пухлин, переважно апудом.

Злоякісні епітеліальні пухлини називаються раком або карциномою. Серед пухлин діагностуються найчастіше. Зазвичай пов'язані з передраковими станами, попередніми змінами епітелія: метаплазією, дисплазією, гіперплазією. Дисплазія епітелія прогресує від легкої до помірної та тяжкої, спричиняє карциному *insitu*, а в подальшому інвазивний рак, який проростає оточуючі тканини. Карцинома *insitu* внутрішньоепітеліальна пухлина, не виходе за межі базальної мембрани. Що стосується шийки матки, то в багатьох випадках немає можливості розрізнити тяжку дисплазію від карциноми *insitu*, тому ці стани поєднали під назвою CIN 3 (цервікальна інтраепітеліальна неоплазія 3) і обрали єдину тактику лікування. Карцинома *insitu* не метастазує.

Рак метастазує переважно лімфогенно, перші метастази виникають в регіонарних лімфатичних вузлах, в подальшому можуть виникати гематогенні і імплантаційні метастази.

Плоскоклітинний рак. Розвивається з багат шарового сплющеного епітелія. В легенях виникає в результаті метаплазії бронхіального епітелія. Може бути різного ступеня диференцировки. Для високодиференційованого раку характерним є утворення «ракових перлин», кератин відсутній в низько диференційованому раку і кератин визначається внутрішньоклітинно при помірно диференційованій формі.

Аденокарцинома (залозистий рак). Розвивається з призматичного епітеліяслизових оболонок і органів, характерним є наявність залоз. Має різний ступінь диференцировки. Чим менший ступінь диференцировки, тим менше залоз визначається в пухлині. Особливою формою низькодиференційованої аденокарциноми є *скіррозна аденокарцинома* з рясною строюю і гнізdnим скупченням гіперхромних клітин з різко вираженим атипізмом. Консистенція пухлини хрящоподібна.

Недиференційований рак (визначити з якого епітелію походить пухлина, без спеціальних методів діагностики, неможливо). *Дрібноклітинний рак* зустрічається в шлунку, легенях (гормонально активний, тому можна віднести до апудом) та інших органах. *Великоклітинний рак* зустрічається в шлунку і легенях. *Персневидноклітинний рак* найчастіше зустрічається в шлунку. *Медулярний рак* найчастіше зустрічається у молочній залозі. Строма мізерна, атипіві клітини великі, ядра з добре вираженими ядерцями, межі клітин не виражені, є некрози. Серед багаточисельних мітозів визначаються атипіві мітози. Пухлина сягає

великих розмірів, м'яка, біло-рожевого кольору на розрізі, поверхня пухлини гладка. *Недиференційований рак зі скіррозним типом росту* зустрічається переважно у шлунку.

Рак зі специфічною локалізацією в органах. Прикладом рака з вираженою органною специфічністю може бути світлоклітинний рак нирки та хоріонкарцинома.

Світлоклітинний рак нирки. Найбільш часта форма нирково-клітинного раку, який розвивається з епітелія каналців. Частіше хворіють чоловіки 40-60 років. Метастазує гематогенно, перші метастази визначаються у легенях. Характерним є вростання пухлини в ниркову вену і розповсюджуватися вздовж вена до серця. Пухлина має вигляд вузла з чіткими межами, які утворені псевдокапсулою. На розрізі пухлина строката, жовтого кольору з крововиливами. Мікроскопічно пухлина побудована з атипових клітин з дрібними гіперхромними ядрами і оптично порожньою (світлою) цитоплазмою, які утворюють солідно-альвеолярні структури, має багато судин синусоїдного типу, крововиливи. При забарвленні суданом 3 визначаються ліпіди в цитоплазмі клітин.

Хоріонкарцинома. Злоякісна пухлина, яка розвивається з трофобласта. Виникає у жінок після пологів, абортів, на тлі деструючого пухирцевого змету. Локалізується у матці, але можливим є ектопічне розташування поза маткою і зріка розвивається у чоловіків. Пухлина метастазує гематогенно у легені, печінку, мозок і т.п. У метастазах виникають крововиливи, що пояснює кровохаркання при розташуванні пухлини у легенях. Пухлина має вигляд м'якого вузла темночервоного кольору. Пухлина складається з атипових дрібних клітин цитотрофобласта і великих синцитіальних утворень (клітин Лангханса), строма не визначається, багато крововиливів. Пухлина гормонально активна, продукує хоріонічний гонадотропін (ХГ), збільшення його рівня в сечі і крові є діагностичним критерієм. Імуногістохімічно ХГ може бути виявлений в клітинах пухлини. У зв'язку з наявністю підвищеного рівня ХГ можуть бути зміни в статевих органах: децидуальна реакція ендометрія, гіперплазія молочних залоз, кістив яєчниках. При застосуванні адекватної хіміотерапії і відсутності метастазів 5річна виживаємість складає 100%.

Меланоцитарні пухлини.

Джерелом пухлин цієї групи є меланоцити – клітини нейроектодермального походження, які розташовані в базальному шарі епідерміса, волосяних фолікулах, більшості слизових оболонок, вкритих багат шаровим плоским епітелієм, м'яких мозкових оболонках, в сітчастій й радужній оболонках. Меланоцити вміщують коричнево-чорний пігмент, який виявляється за допомогою аргентофінної реакції за Фонтано-Масоном.

Меланоцити утворюють веснянки, лентиго, меланоцитарний невус, меланому.

Веснянки – осередкові пігментації, пов'язані з підвищеним синтезом меланіну при гіперінсоляції.

Лентиго – пігментні плями, які пов'язані з гіперплазією меланоцитів у епідермісі.

Меланоцитарний невус – вроджене або набуте пігментне утворення, яке з'являється у 2-6 років і має схильність до спонтанної регресії з віком.

Меланома – злоякісна пухлина з меланоцитів, складає 4% пухлин шкіри. Найчастіше виникає у жінок 30-50 років на шкірі нижніх кінцівок, голови та шиї. Встановлено зв'язок меланоми шкіри з інсоляцією. Більшість меланом утворюється de novo і зрідка з існуючих пігментних утворень. До пігментних утворень з високою вірогідністю малігнізації можна віднести пляму Гетчінсона, диспластичні невуси, вроджені гігантські невуси.

Фази росту меланоми.

1. Фаза радіального (горизонтального) росту. Пухлина росте в межах епідермісу не розповсюджується в дерму. В сосочковому шарі дерми визначається лімфогістіоцитарна інфільтрація. Цю стадію можна вважати як *in situ*. Пухлина не метастазує її видалення спричиняє повне видуження.

2. Фаза вертикального росту (пізня стадія). Пухлина розповсюджується в дерму і підшкірну клітковину. Характерним є лімфогенне і гематогенне метастазування.

Основні варіанти меланоми.

Злоякісна лентиго-меланома. Уражається шкіра в місцях інсоляції. Довгий період має радіальну фазу росту. Часто розвивається з *Lentigo maligna* але

відрізняється інвазією в дерму атипових, поліморфних або веретенноклітинних меланоцитів, має низьку ступінь злоякісності.

Поверхнево розповсюджуюча меланома. Найбільш частий варіант. Локалізація – кінцівки, тулуб. Має вигляд плями або бляшки від рожевого до коричневого кольору. Пухлина неінвазивна, складається з мономорфних атипових меланоцитів, які утворюють скопичення педжетоїдних клітин (великі клітини з вакуалізованою цитоплазмою) – горизонтальний ріст. Визначаються також осередки інвазії в дерму, часто оточені клітинним інфільтратом і фіброзною тканиною (вертикальний ріст). Переважає радіальна форма росту, яка може продовжуватися до 10 років.

Нодулярна меланома. Починається з вертикальної фази росту. Має найгірший прогноз. Виникає в будь-якому віці на будь-якій ділянці шкіри. Має вигляд синьо-чорної бляшки, вузла коричнево-чорного або бурого кольору іноді з виразкуванням. Пухлина складається з поліморфних клітин, які вміщують гранули меланіна. Характерним є багаточисельні мітози. Пухлина інфільтрує дерму і прилеглі ділянки жирової клітковини. Внутрішньоепідермальне розповсюдження пухлини в її краях не виражене. Рано виникають гематогенні і лімфогенні метастази, які мають вигляд пухлинних вузлів коричнево-чорного кольору зчіткими межами.

Акральна лентигоозна меланома. Найбільш типова локалізація – долоні, підшви, слизово-епідермальні ділянки порожнини рота, носа, ануса.

Найчастіше виникає у негроїдної раси. Характерним є проліферація великих химерних клітин, вміщуючих меланін з інвазією в сосочковий шар дерми, оточених запальним інфільтратом.

Прогноз меланоми визначається стадією (метастазування), рівнем інвазії (глибина проростання), товщиною пухлини.

Матеріали щодо активації здобувачів вищої освіти під час проведення лекції:

питання, ситуаційні задачі тощо (*за необхідності*):

У чоловіка 40-ка років на шиї виявлено пухлиноподібне утворення розміром 8x7 см, яке хірург видалив неповністю через інтимний зв'язок з великими судинами. Мікроскопічно в ньому виражений тканинний і клітинний атипізм, клітини типу ліпобластів різного ступеня зрілості, з поліморфізмом, гіперхромією ядер, патологічними мітозами, осередками некрозу. Визначте гістологічну форму пухлини:

- A Ліпосаркома
- B Ліпома
- C Фіброма
- D Фібросаркома
- E Гібернома

Жінці 57-ми років проведено операцію екстирпації матки із придатками.

Макроскопічно: в товщі міометрію вузол щільної консистенції, округлої форми з чіткими контурами, розміром 5х6 см, на розрізі волокнистої будови.

Гістологічно він представлений хаотично розташованими пучками гладеньком'язевих клітин та надмірно розвиненою стромою. Який найбільш імовірний діагноз?

- A Фіброміома
- B Рабдоміосаркома
- C Рабдоміома
- D Фіброма
- E Лейоміосаркома

При УЗД у молодій жінки виявлена заочеревинно розташована пухлина, має форму вузла до 25 см в діаметрі. При мікроскопічному дослідженні пухлина складається з клітин веретеноподібної форми, формують пучки, що йдуть у різних напрямках. При спеціальних методах дослідження в цитоплазмі виявляються міофібрили. Клітини відрізняються вираженим поліморфізмом, зустрічаються гігантські клітини і безліч атипових фігур мітозу. Ваш діагноз:

- A Рабдоміосаркома
- B

Лейоміома

- C Лейоміосаркома
- D Рабдоміома
- E Ліпосаркома

У чоловіка 38 років в заочеревинному просторі виявлена пухлина великих розмірів. Макроскопічно вона мала форму конгломерату вузлів з інфільтрацією навколишніх тканин. Консистенція щільна, поверхня розрізу біла, соковита, нагадує «риб'яче м'ясо», місцями строката - з вогнищами ослизнення, крововиливів і некрозу. Мікроскопічно різко виражений тканинний поліморфізм. Вона складається з ліпобластів різного ступеня зрілості, зустрічаються гігантські клітини з химерними ядрами Ваш діагноз:

- A Ліпосаркома
- B Злоякісна гібернома
- C Ліпома
- D Гібернома
- E Фіброма

При комп'ютерній томографії в молодій жінки в заочеревинному просторі виявлена пухлина, яку оперативно вилучили. Макроскопічно вона виглядала вузла розмірами 20x15x13 см, дольчатий будови (через велику кількість сполучнотканинних прошарків), м'яко-еластичної консистенція жовтого кольору, за зовнішнім виглядом Нагадуємо жирову тканину. При мікроскопічному дослідженні пухлина побудована за типом жирової тканини, яри цьому розміри частинок і жирових клітин широко варіюють. Ваш діагноз:

- A Ліпома
- B Десмоїд
- C Злоякісна гібернома
- D Гібернома
- E Ліпосаркома

У хворої 57-ми років з'явилися маткові кровотечі, що виникають періодично. З діагностичною метою проведено вишкрібання матки. В отриманому матеріалі серед елементів крові спостерігаються залозисті комплекси різних розмірів та форми, утворені атипovими клітинами з гіперхромними ядрами з численними мітозами (у тому числі патологічними).

Який найбільш вірогідний діагноз?

- A Аденокарцинома
- B Фіброміома матки
- C Хоріонепітеліома
- D Залозиста гіперплазія ендометрію
- E Ендометрит

При мікроскопічному дослідженні операційного матеріалу (частина губи з виразкою), біля країв і під дном виразкового дефекту в сполучній тканині слизової оболонки, виявлено епітеліальні комплекси з атипovого багат шарового епітелію, з фігурами патологічного мітозу. В центрі комплексів накопичення яскраво-рожевих концентричних утворів. Яка патологія розвинулася?

- A Плоскоклітинний рак з ороговінням
- B Плоскоклітинний рак без ороговіння
- C Перехідноклітинний рак
- D Базальноклітинний рак
- E Папілома

При мікроскопічному дослідженні біоптата з товстої кишки виявлена пухлина з призматичного епітелію, що формує атипovі залозисті структури різної форми і величини. Базальна мембрана залоз зруйнована. Клітки пухлини поліморфні, ядра гіперхромні, відзначається велика кількість патологічних мітозів. Який діагноз найбільш вірогідний?

- A Аденокарцинома
- B Базальноклітинний рак

- C Солідний рак
- D Слизовий рак
- E Недиференційований рак

При обстеженні у хворого на твердому піднебінні виявлена пухлина у вигляді невеликого щільного вузла сірого кольору без чітких меж. Після видалення пухлина досліджена гістологічно. Побудована з дрібних, кубічної форми клітин з гіперхромним ядром, які формують альвеоли, трабекули, солідні та кріброзні структури. Ріст пухлини інвазивний. Назвіть пухлину:

- A Аденокістозна карцинома
- B Злоякісна плеоморфна аденома
- C Мукоепідермоїдний рак
- D Аденолімфома
- E Мономорфна аденома

Загальне матеріальне та навальнo-методичне забезпечення лекції:

Питання для самоконтролю:

1. Визначення пухлини як патологічного процесу.
2. Теорії онкогенезу, фактори, що сприяють розвитку пухлин.
3. Типи пухлинного росту.
4. Будова пухлини, пухлинна прогресія, гетерогенність пухлини. Поняття проатипізм (атипія), види атипізму, морфологічний атипізм (морфологічний характеристики тканинного та клітинного атипізму).
5. Вплив пухлини на організм хазяїна. Вторинні зміни пухлини.
6. Поняття про метастазування, шлях метастазування, відмінність між метастази і первинна пухлина.
7. Гістогенетична (онтогенетична) класифікація пухлин.
8. Класифікація епітеліальних пухлин. Правила утворення назв епітеліальні пухлини (номенклатура).
9. Доброякісні епітеліальні пухлини з покривного епітелію – папіломи (класифікація, морфологічна характеристика) і з залозистого епітелію - аденоми (класифікація, морфологічна характеристика).
10. Злоякісні епітеліальні пухлини з покривного епітелію-плоскоклітинний клітинні карциноми (класифікація, морфологічна характеристика) і від залозистого епітелію - аденокарциноми (класифікація, морфологічні характеристики).
11. Класифікація пухлин, що утворюються з мезенхіми.
12. Пухлини сполучної тканини, морфологічна характеристика.

13. Пухлини з жирової тканини (біла та бура тканина, морфологічна характеристика).
14. Пухлини кісткової тканини, морфологічна характеристика.
15. Пухлини з хрящової тканини, морфологічна характеристика.
16. Пухлини м'язової тканини, характеристика.
17. Пухлини з тканинних судин, морфологічна характеристика.

Список використаних джерел:

Основна:

61. Атлас мікропрепаратів з патоморфології / І.І. Старченко, Б.М. Филенко, Н.В.Ройко та ін.; ВДНЗУ “УМСА”.- Полтава, 2018.-190с
62. Старченко, С.О. Білоконь та ін.. – Полтава: Тов. “АСМІ” – 2018. – 190с.
63. Основи патології за Роббінсом: у 2 томах. Том 1 / Віней Кумар, Абул К. Аббас, Джон К. Астер; переклад 10-го англ. видання. Видавництво: Всеукраїнське спеціалізоване видавництво “Медицина”. – Х ІІ. – 2019. – 420с.
64. Основи патології за Роббінсом: у 2 томах. Том 1 / Віней Кумар, Абул К. Аббас, Джон К. Астер; переклад 10-го англ. видання. Видавництво: Всеукраїнське спеціалізоване видавництво “Медицина”. – Х ІІ. – 2019. – 420с.
65. Патоморфологія. Загальна патоморфологія: навчальний посібник / за ред. Я.Я. Боднара, В.Д. Волошина, А.М. Романюка, В.В. Гаргіна. - Нова Книга, 2020. - 248 с.
66. Патоморфологія основних захворювань серцево-судинної системи: навчальний посібник / І.І. Старченко, Б.М. Филенко, Н.В. Ройко. – Полтава: “УМСА”. – 2019. – 150с.
67. Старченко І.І. Патоморфологія основних захворювань щелепнолицевої ділянки : навч. посіб. / І.І. Старченко, Б.М. Филенко, В.В.Черняк ; “УМСА”. – Вінниця : Нова Книга, 2019. – 128с.
68. Старченко І.І. Спеціальна патоморфологія (базовий курс) для студентів медичних факультетів вищих медичних навчальних закладів III-IV рівнів акредитації / І.І. Старченко, Н.В. Ройко, Б.М. Филенко. – Полтава, 2017. – 174с.
69. Туффаха С. А. Муин Иммуногистохимия в диагностике опухолей / С. А. Туффаха Муин, С. Г. Гичка, Гуски Ганс. – "Книга плюс", 2018. – 336с.
70. Essentials of pathology: textbook / Ya.Bodnar, A.Romanyuk, V. Voloshyn, V. Gargin - Kharkiv, «Planeta-Print» Ltd, 2020, 219 p.
71. Pathology: textbook / I.V.Sorokina, V.D. Markovskiy, D.I. Halata et al.; edited by I.V.Sorokina, V.D. Markovskiy, D.I. Halata. - Kyiv : AUS Medicine Publishing, 2019. - 328p. + 2 colour inserts (8p. + 12p.).

72. Pathology: textbook / I.V.Sorokina, V.D. Markovskiy, D.I. Halata et al.; edited by I.V.Sorokina, V.D. Markovskiy, D.I. Halata. - 2 nd edition. - Kyiv : AUS Medicine Publishing, 2020. - 328p. + 2 colour inserts (8p. + 12p.).

Додаткова:

36. Доброякісні новоутворення кісток щелепно-лицевої ділянки у дітей / П.І. Ткаченко, І.І.Старенко, С.О. Білокінь [та ін.] – П.: “УМСА”, 2016. – 85с
37. Загальна патоморфологія / І.І. Старченко, Н.В. Ройко, Б.М. Филенко [та ін.] – Полтава, 2016. – 136с.
38. Зербіно Д. Д. Патоморфологія та гістологія : атлас / Д. Д. Зербіно, М. М. Багрій, Я. Я. Боднар, В. А. Діброва. – Вінниця : Нова Книга, 2016. – 800с.
39. Методики морфологічних досліджень / М.М. Багрій, В.А. Діброва, О.Г. Пападинець, М.І. Грищук; за ред.. М.М. Багрія, В.А. Діброви. – Вінниця: Нова Книга, 2016. – 328 с.
40. Новосельцева Т.В. Патологія статевої та ендокринної систем / Т.В. Новосельцева, Б.М. Филенко, Н.І. Гасюк. – Полтава: ТОВ “АСМІ”, 2015. – 199 с.
41. Патоморфологія : нац.. підруч. / В.Д. Марковський, В.О. Туманський, І.В. Сорокіна [та ін.]; за ред.. В.Д. Марковського, В.О. Туманського. – К.: ВСВ «Медицина», 2015. – 936с.
42. Практикум з біопсійно-секційного курсу / І.І. Старченко, А.П. Гасюк, С.А. Проскурня [та ін.] – Полтава, 2016. – 160с.

Лекція № 8

Тема: Пухлини гемопоетичної та лімфопроліферативної тканини

Актуальність теми: В Цій темі розглянемо пухлини гемопоетичної та лімфопроліферативної тканини, що вивчає наука «нозологія», лімфоми, лейкози, їх різниця, види, локалізацію, особливості розвитку, стадії.

Мета:знати та розпізнавати по особливостм розвитку ці хвороби.

Основні поняття: нозологія, природний патоморфоз, індукований патоморфоз, анемії, еритремія, мікросфероцитоз, овалоцитоз, гемоглобінопатії, таласемія, серповидно-клітинна анемія, гемобластоз, тромбоцитоз, тромбоцитопенії, тромбоцитопатії, гіперпротеїнемія, гіпопротеїнемія, лейкози, лімфоми, мієлобластний, лімфобластний, монобластний (мієломонобластний), еритромієлобластний і мегакаріобластний, еритромієлоз. **План і організаційна структура лекції:**

Привітання, перевірка присутніх, повідомлення теми, мети заняття, мотивація здобувачів вищої освіти щодо вивчення теми.

Зміст лекційного матеріалу (текст лекції):

Спеціальна патологічна анатомія вивчає матеріальний субстрат хвороби, тобто є предметом нозології. Нозологія (від лат. *noso* – хвороба і *logos* – вчення) – вчення про хвороби, передбачає знання етіології, патогенезу, проявів (клінічних і морфологічних) і наслідків хвороби, класифікації та номенклатури хвороб, мінливості (патоморфоз), а також побудови діагнозу, принципів лікування і профілактики.

Під хворобою розуміють порушення життєдіяльності організму під впливом певної причини. Сутність хвороби вирішується в екологічному плані (від грец. *oikos* – дім, житло), тобто в плані порушених нормальних взаємовідносин організму з навколишнім середовищем. Таке тлумачення хвороби склалося у другій половині XIX ст. Видатний російський клініцист О.О. Остроумов – розглядав хворобу як порушення нормального життя людини з умовами його існування в середовищі. С.П. Боткін вважав, що хвороба – це реакція організму на шкідливо діючі на нього впливи зовнішнього середовища.

К. Бернар визначав хворобу, як порушення фізіологічної рівноваги організму. Тлумачення хвороби в екологічному плані дозволяє висунути наступні теоретичні положення, які необхідно враховувати під час вивчення хвороби:

1. Хвороба не принесена ззовні, а являє собою процес співіснування організму людини з навколишнім середовищем – конфлікт людини з обставинами його життя і праці. Тому протиставлення хвороби здоров'ю не виправдане. Те та інше – лише форми співіснування організму людини з навколишнім середовищем.

2. В етіології хвороби ведуча роль належить зовнішнім причинним факторам.

Внутрішні причинні фактори, в особливості спадкові фактори хвороби, в далекому минулому мали свої зовнішні причини.

3. Хвороба, як нова якість в життєдіяльності організму розвивається на фізіологічній основі. З цього слід визнати, що вивчення патогенезу ґрунтується на аналізі фізіологічних процесів, які при хворобі набувають лише іншої якості.

4. В проявах хвороби, окрім пошкодження (полому за І.П. Павловим) під дією певної причини, яскраво представлені пристосувальні та компенсаторні реакції, які є складовою частиною патогенезу.

5. Клінічні прояви хвороби є похідними морфологічних не взагалі, а співвідношення деструктивних процесів (пошкодження) і процесів відновлення (репарація, пристосування, компенсація), відображаючи або перевагу останніх над першими (видужання), або недостатність останніх (прогресування хвороби, трансформація в хронічний стан) (Д.С. Саркісов, 1988).

6. Співвідношення структурних змін і клінічних проявів хвороби в різні її періоди не однакові (Д.С. Саркісов, 1988): в перше становлення хвороби структурні зміни органів і тканин, завдяки активації пристосувальних і компенсаторних процесів, попереджають клінічні її прояви (безсимптомний доклінічний період), в період видужування, навпаки, нормалізація порушених функцій настає раніше відновлення пошкодженої структури, тобто морфологічні прояви повного одужання у порівнянні з клінічними запізнюються (безсимптомний післяклінічний період).

7. Розподіл хвороб на органічні та функціональні в наш час не проводиться, тому що будь-яке функціональне порушення знаходить свій матеріальний (структурний) вираз.

8. Хвороба може зазнавати певної еволюції, тобто змінюватися (патоморфоз).

Мінливість хвороби може бути природною (природний патоморфоз) або індукованою людиною (індукований патоморфоз).

Класифікації хвороб враховують такі ознаки:

1. Етіологічну, яка дозволяє розподілити хвороби на спадкові(вроджені) і набуті, а останні – на неінфекційні та інфекційні.

2. Анатомо-топографічну, тобто локалізацію основного осередку ушкодження. В зв'язку з цим розрізняють хвороби систем органів (хвороби серцево-судинної системи), органів (хвороби клітин) і тканин (хвороби сполучної тканини).

3. Спільність патогенетичних механізмів, на основі яких розрізняють алергічні, аутоімунні та ревматичні хвороби.

4. Спільність соціально опосередкованого впливу на організм факторів навколишнього середовища, що лежить в основі походження професійних хвороб, географічної та військової патології та ін.

5. Спільність форм розвитку і перебігу хвороб дозволяють розрізнити найгостріші, гострі, підгострі та хронічні, а також циклічні та ациклічні захворювання.

6. Стать і вік, якими керуються при виділенні жіночих, чоловічих й дитячих хвороб, а також хвороб похилого віку. При класифікації хвороб дотримуються їх номенклатури.

Хвороби системи крові становлять зміст клінічної гематології, засновниками якої в нашій країні є І.І. Мечніков, С.П. Боткін, М.І. Аринкін, О.І. Крюков, І.О. Касирський. Ці хвороби розвиваються внаслідок порушень регуляції кровотворення і кроворуйнування, що відображається на складі периферичної крові. Тому на основі даних вивчення складу периферичної крові можна орієнтовно судити про стан кровотворної системи в цілому. Так, можна говорити про зміни червоного і білого паростків, а також плазми крові як в кількісному, так і якісному відношенні.

Зміни червоного паростка системи крові можуть стосуватися зменшення вмісту гемоглобіну і кількості еритроцитів (анемії) або їх збільшення (істинна, справжня поліцитемія або еритремія); порушення форми еритроцитів – еритроцитопатія (мікросфероцитоз, овалоцитоз) або синтезу гемоглобіну – гемоглобінопатії або гемоглобінози (таласемія, серповидно-клітинна анемія), (гемобластоз). В рівній мірі можна також говорити про збільшення кількості

тромбоцитів (тромбоцитоз) або про їх зменшення (тромбоцитопенія) в периферичній крові, а також про зміни їх якості (тромбоцитопатія).

Зміни плазми крові стосуються головним чином її білків. Кількість їх може збільшуватися (гіперпротеїнемія) або зменшуватися (гіпопротеїнемія); може змінюватися і якість білків плазми, тоді говорять про диспротеїнемію.

Найбільш повне уявлення про стан кровотворної системи дає вивчення пунктату кісткового мозку (грудини) і трепанобіопсії (гребінь клубової кістки), якими широко користуються в гематологічній клініці. Хвороби системи крові надзвичайно різноманітні. Найбільше значення мають анемії, гемобластози (пухлинні захворювання, які виникають з кровотворних клітин), тромбоцитопенія та тромбоцитопатія.

Зміни білого паростка системи крові стосуються як лейкоцитів, так і тромбоцитів. Кількість лейкоцитів в периферичній крові може збільшуватися.

Пухлини системи крові або гемобластози, поділяються на дві групи: лейкози – системні пухлинні захворювання кровотворної тканини; лімфоми – регіонарні пухлинні захворювання кровотворної та/або лімфатичної тканини.

Класифікація пухлин кровотворної та лімфатичної тканини: I.

Лейкози – системні пухлинні хвороби.

А. *Гострі лейкози*: 1) недиференційований; 2) мієлобластний; 3) лімфобластний; 4) плазмобластний; 5) монобластний (мієломонобластний); 6) еритромієлобластний; 7) мегакаріобластний. Б. *Хронічні лейкози*.

Мієлоцитарного походження: 1) хронічний мієлоїдний; 2) хронічний еритромієлоз; 3) еритремія; 4) справжня поліцитемія (синдром Вакеза – Ослера).

Лімфоцитарного походження: 1) хронічний лімфолейкоз; 2) лімфоматоз шкіри (хвороба Сезарі); 3) парапротеїнемічні лейкози: а) мієломна хвороба; б) первинна макроглобулінемія (хвороба Вальденстрема); в) хвороба тяжких ланцюгів (хвороба Франкліна).

Моноцитарного походження: 1) хронічний моноцитарний лейкоз; 2) гістіоцитози (гістіоцитоз Х).

II. *Лімфоми* – регіонарні пухлинні захворювання.

Лімфосаркома: лімфоцитарна, пролімфоцитарна, лімфобластна, імунобластна, лімфоплазмоцитарна; африканська лімфома (пухлина Беркітта). Грибовидний мікоз. Хвороба Сезарі. Ретикулосаркома. Лімфогранулематоз (хвороба Ходжкіна).

Лейкози – системні пухлинні хвороби кровотворної тканини

Лейкози (лейкемія) характеризуються системним прогресуючим розростанням кровотворних клітин пухлинного походження – лейкозних клітин. Спочатку пухлинні клітини розростаються в органах кровотворення (кістковий мозок, лімфатичні вузли, селезінка), потім вони гематогенним шляхом виселяються в інші органи і тканини, утворюючи при цьому лейкозні (лейкемічні) інфільтрати навкруги судин, в їх стінках; в паренхіматозних елементах розвиваються дистрофія, атрофія і потім вони гинуть. Інфільтрація пухлинними клітинами буває дифузною (лейкозна інфільтрація селезінки, печінки, нирок, брижі), що спричиняє різке збільшення органів і тканин або осередковою – при утворенні пухлинних вузлів, які проростають капсулу органів та прилеглі до них тканини. Досить часто пухлинні вузли з'являються на фоні дифузної лейкозної інфільтрації, однак, вони можуть виникати первинно і бути джерелом розвитку дифузної лейкозної інфільтрації.

Для лейкозів досить характерна поява лейкозних клітин в периферичній крові.

Невпинне розростання лейкозних клітин в органах і тканинах, “наводнювання” ними крові призводить до анемії та геморагічного синдрому, тяжких дистрофічних змін в паренхіматозних органах. При лейкозі внаслідок пригнічення імунітету розвиваються тяжкі виразковонекротичні зміни та ускладнення інфекційної природи – сепсис.

Питання етіології лейкозів і пухлин тісно між собою пов'язані, тому що пухлинне походження лейкозів не викликає сумніву. Лейкози – поліетіологічні хвороби, в їх виникненні винні різноманітні фактори, які здатні викликати мутацію клітин кровотворної системи.

Серед мутагенів слід назвати віруси, іонізуюче випромінювання, деякі хімічні речовини.

Значення вірусів у розвитку лейкозу показано в експериментах на тваринах. У людини воно доказано у випадках гострого ендемічного

Тлімфоцитарного лейкозу (ретровірус HTLV-I), волосяноклітинного лейкозу (ретровірус HTLV-II) і лімфоми Беркїтта (ДНК-вірус Абштайна–Барра).

Відомо також, що іонізуюче випромінювання здатне викликати розвиток лейкозу (радіаційні або променеві лейкози), причому частота мутацій залежить безпосередньо від дози іонізуючої радіації. Після атомного вибуху в Хіросімі та Нагасакі кількість хворих на гострий та хронічний лейкоз серед опромінених зросла у 7,5 разів.

До хімічних речовин, які можуть бути причиною лейкозів, належать дібензантрацен, бензпірен, метілхолантрен, тобто бластомогенні речовини.

Патогенез лейкозів пов'язують з активацією клітинних онкогенів (протоонкогенів) під впливом різних етіологічних факторів, що призводить до порушення проліферації та диференціювання кровотворних клітин з послідовною злякисною трансформацією. У людини зареєстровано посилення експресії цілого ряду протоонкогенів: *ras* (1-а хромосома) – при різноманітних лейкозах; *sis* (22-а хромосома) – при хронічному лейкозі; *tus* (8-а хромосома) – при лімфомі Беркїтта.

Значення спадкових факторів у розвитку лейкозів підкреслюється сімейним характером захворювання. При вивченні каріотипів лейкозних клітин виявляються зміни в наборі їх хромосом – хромосомні аберації. При хронічному мієломному лейкозі, наприклад, постійно знаходять зменшення аутосоми 22-ї пари хромосом лейкозних клітин (Ph' – хромосома або філадельфійська хромосома). У дітей на хворобу Дауна також знаходять Ph' – хромосому, лейкоз серед них зустрічається в 10–15 разів частіше.

Таким чином, мутаційна теорія патогенезу лейкозів є найбільш імовірною. При цьому розвиток лейкозів підпорядкований правилам пухлинної прогресії. Зміна моноклоновості лейкозних клітин поліклоновістю лежить в основі появи бластних клітин, виселення їх з кісткового мозку та прогресування хвороби – бластної кризи.

В залежності від ступеня підвищення або зменшення в периферичній крові загальної кількості лейкоцитів, в тому числі й лейкозних клітин, розрізняють лейкоемічні (десятки та сотні тисяч лейкоцитів в 1 мкл крові); сублейкемічні (не більш 15 000–25 000 в 1 мкл крові), лейкопенічні (зменшення кількості лейкоцитів, але лейкозні клітини виявляються) та алейкемічні (лейкозні клітини в крові відсутні) варіанти лейкозу.

В залежності від ступеня диференціювання (зрілості) пухлинних клітин крові та характеру перебігу (злоякісний або доброякісний) лейкози ділять на гострі й хронічні.

Для *гострого лейкозу* характерні проліферація недиференційованих або малодиференційованих бластних клітин (“бластні” лейкози) і злоякісність перебігу; для хронічного лейкозу – проліферація диференційованих лейкозних клітин (“цитарні” лейкози) і відносна доброякісність перебігу.

Ураховуючи гісто(цито)генез лейкозних клітин, виділяють гісто(цито)генетичні форми як гострого, так і хронічного лейкозу. В останні роки, у зв'язку з новими уявленнями про кровотворення, гістогенетична класифікація лейкозів зазнала значних змін. Принциповою відзнакою нової схеми кровотворення є виділення класів клітин-передвісників різних ростків кровотворення.

На підставі сучасних уявлень про кровотворення серед гострих лейкозів виділяють такі гістогенетичні форми: недиференційований, мієлобластний, лімфобластний, монобластний (мієломонобластний), еритромієлобластний і мегакаріобластний. Недиференційований гострий лейкоз розвивається з клітинпопередників перших трьох класів, які позбавлені морфологічних ознак належності до того чи іншого ряду кровотворення. Інші форми гострого лейкозу походять із клітинпопередників IV класу, тобто з клітин-бластів.

Хронічні лейкози в залежності від ряду дозріваючих клітин гемопоезу, з яких вони виникають, розподіляють на: 1) лейкози мієлоцитарного походження; 2) лейкози лімфоцитарного походження; 3) лейкози моноцитарного походження. До хронічних лейкозів мієлоцитарного походження відносять: хронічний мієлоїдний лейкоз, хронічний еритромієлоз, еритремію, справжню поліцитемію. До хронічних лейкозів лімфоцитарного походження відносять: хронічний лімфолейкоз, лімфоматоз шкіри (хвороба Сезарі) та парапротеїнемічні лейкози (мієломна хвороба; первинна макроглобулінемія Вальденстрема; хвороба тяжких ланцюгів Франкліна). Лейкози моноцитарного походження становлять моноцитарний (мієломоноцитарний) лейкоз та гістіоцитози (гістіоцитоз X).

Патологічна анатомія лейкозів своєрідна і стосується як гострих, так і хронічних форм. Існує певна специфіка різноманітних їх видів.

Гострі лейкози. Діагноз гострого лейкозу можливий лише тоді, коли в кістковому мозку (пунктат із грудини) знаходять бластні клітини. Іноді їх кількість становить 10–20%, але тоді в трепанаті з клубової кістки знаходять скупчення з багатьох десятків бластів. При гострому лейкозі як в периферичній крові, так і в мієлограмі знаходять так званий лейкоемічний провал – різке підвищення кількості бластів і поодинокі зрілі елементи при відсутності перехідних дозріваючих форм.

Гострі лейкози характеризуються заміщенням кісткового мозку молодими бластними елементами та інфільтрацією ними селезінки, печінки, лімфатичних вузлів, нирок, головного мозку та його оболонок, інших органів, ступінь якої різна в залежності від форми лейкозу. Форма гострого лейкозу встановлюється при цитохімічному дослідженні бластних клітин. При лікуванні хворих на гострий лейкоз цитостатичними препаратами може розвинутихся аплазія кісткового мозку і панцитопенія.

Гострі лейкози у дітей мають деякі особливості. В порівнянні з гострими лейкозами у дорослих вони зустрічаються значно частіше і характеризуються більш широкою розповсюдженістю лейкозної інфільтрації як в кровотворних так і в не кровотворних органах (крім статевих залоз). У дітей частіше, ніж у дорослих, спостерігаються лейкози з вузлуватими (пухлиноподібними) інфільтратами, особливо в області вилочкової залози; частіше зустрічається гострий лімфобластний (Т-залежний) лейкоз; рідше – мієлобластний лейкоз. Особливими формами гострого лейкозу у дітей бувають природжений лейкоз і хлоролейкоз.

Гострий недиференційований лейкоз. Ця форма лейкозу характеризується інфільтрацією кісткового мозку, селезінки, лімфатичних вузлів, лімфоїдних утворень (мигдалики, групові лімфатичні та солітарні фолікули), стінок судин, нирок та інших органів недиференційованими клітинами гемопоезу. Лейкозна інфільтрація при таких лейкозах одноманітна; селезінка і печінка помірно збільшені. Кістковий мозок плоских та трубчастих кісток червоний, соковитий, іноді з сірим відтінком. У зв'язку з лейкозною інфільтрацією слизової оболонки ротової порожнини і мигдаликів виникає некротичний гінгівіт, тонзиліт – некротична ангіна. Іноді до лейкозу приєднується вторинна інфекція, тоді недиференційований гострий лейкоз перебігає як септичне захворювання.

Лейкемічна інфільтрація тканин і органів нерідко сполучається з явищами геморагічного синдрому, розвиток якого можна пояснити не тільки руйнуванням лейкозними клітинами стінок судин, але й анемією, порушенням тромбоцитоутворення внаслідок заміщення кісткового мозку недиференційованими клітинами гемопоезу. Крововиливи виникають в шкірі, слизових оболонках, внутрішніх органах, досить часто в головному мозку.

Хворі на таку форму лейкозу помирають від крововиливів в мозок, шлунково-кишкових кровотеч, некротично-виразкових ускладнень та сепсису.

Гострий мієлобластний лейкоз (гострий мієлолейкоз). При цій формі гострого лейкозу спостерігається інфільтрація кісткового мозку, печінки, селезінки, нирок, рідше лимфатичних вузлів та шкіри пухлинними клітинами мієлобластного ряду з цитохімічними особливостями: в них знаходять глікоген, суданофільні включення; виявляють позитивну реакцію на пероксидазу, анафилестеразу та хлорацетатестеразу.

Кістковий мозок стає червоним або сіруватим, іноді він набуває гнієвидного відтінку (піоїдний кістковий мозок). Селезінка і печінка внаслідок лейкозної інфільтрації збільшуються, але незначно; такі ж зміни відбуваються і в лимфатичних вузлах. Досить характерна інфільтрація бластними клітинами не лише кісткового мозку, селезінки й печінки, але і слизової оболонки шлунковокишкового тракту, у зв'язку з чим виникають некрози в ротовій порожнині, мигдаликах, зіві, шлунку. В нирках зустрічаються як дифузні, так і осередкові (пухлинні) інфільтрати. В 1/3 випадків розвивається лейкозна інфільтрація легень ("лейкозний пневмоніт"); в 1/4 випадків – лейкозна інфільтрація оболонок мозку ("лейкозний менінгіт"); різко виражений геморагічний діатез. Крововиливи спостерігаються в слизових і серозних оболонках, внутрішніх органах. Помирають хворі від кровотеч, некротичновиразкових ускладнень, приєднаної інфекції, сепсису.

В останні роки активне лікування хворих (цитостатичні препарати, антибіотики) суттєво змінило картину гострих недиференційованого і мієлобластного лейкозів. Рідко зустрічаються численні некрози в ротовій порожнині та зіві, зменшились геморагічні діатези. Разом з тим, внаслідок збільшення тривалості життя, у хворих на гострі лейкози частіше зустрічаються такі позакістковомозкові зміни, як "лейкозний пневмоніт" та "лейкозний менінгіт". У зв'язку з лікуванням хворих цитостатичними лікарськими

препаратами, частіше зустрічаються випадки некротичновиразкових змін в шлунково-кишковому тракті.

Гострий промієлоцитарний лейкоз. Ця форма лейкозу відрізняється від інших гострих лейкозів гостротою перебігу, злоякісністю та значним геморагічним синдромом (тромбоцитопенія, гіпофібриногенемія). Для лейкозних клітин, які інфільтрують органи та тканини, характерні наступні морфологічні особливості: ядерний і клітинний поліморфізм, накопичення в цитоплазмі псевдоподій та гранул глікозаміногліканів. Майже всі хворі на цю форму лейкозу помирають від крововиливів у мозок або від шлунковокишкових кровотеч.

Гострий лімфобластний лейкоз зустрічається значно частіше у дітей (80 % випадків), ніж у дорослих. Лейкемічні інфільтрати переважають в кістковому мозку, лімфатичних вузлах, лімфатичному апараті шлунковокишкового тракту, селезінці, нирках та виличковій залозі. Кістковий мозок губчастих та трубчастих кісток малиново-червоний, соковитий. Селезінка різко збільшена, соковита, червона. Значно збільшені й лімфатичні вузли за рахунок інфільтрації їх лімфобластними клітинами; на розтині вони білорожеві, соковиті. Подібний вигляд має і виличкова залоза, яка може досягати велетенських розмірів. Іноді лейкозний інфільтрат виходить за межі залози й розповсюджується на переднє середостіння, здавлюючи органи грудної порожнини.

При такій формі лейкозу лейкозні інфільтрати складаються із лімфобластів, характерною особливістю яких є накопичення глікогену навкруги ядра. Лімфобласти належать Т-системі лімфопоезу, чим можливо пояснити як швидке розселення бластів в Т-залежних зонах лімфатичних вузлів і селезінки, так і збільшення розмірів останніх одночасно з лейкозною інфільтрацією кісткового мозку. Ознакою прогресування лейкозу можна вважати лімфобластні інфільтрати метастатичного походження за межами лімфатичної тканини. Особливо часто такі інфільтрати зустрічаються в оболонках та речовині головного і спинного мозку, що називають нейролейкозом.

Гострий лімфобластний лейкоз піддається лікуванню цитостатичними препаратами. У 90 % хворих дітей вдається одержати стійку довготривалу (5–10 років) ремісію. Без лікування перебіг цієї форми, як і інших гострих лейкозів, прогресує: наростає анемія, розвивається геморагічний синдром, з'являються ускладнення інфекційного походження.

Гострий плазмобластний лейкоз. Ця форма гострого лейкозу виникає з клітин-попередників В-лімфоцитів, здатних до продукції імуноглобулінів; така здатність зберігається і в пухлинних плазмобластах. В них утворюються і потім виділяються патологічні імуноглобуліни – парапротеїни, тому гострий плазмобластний лейкоз слід віднести до парапротеїнемічних гемобластозів. Плазмобластну лейкозну інфільтрацію знаходять в кістковому мозку, селезінці, лімфатичних вузлах, печінці, шкірі; значна кількість плазмобластів виявляється і в периферичній крові.

Гострий монобластний (мієломонобластний) лейкоз майже не відрізняється від гострого мієлобластного лейкозу.

Гострий еритромієлобластний лейкоз. Це досить рідкісна форма (1– 3 %) серед всіх форм гострих лейкозів, при якій в кістковому мозку відбувається розростання як еритробластів та інших ядерних клітин еритропоезу, так і мієлобластів, монобластів і недиференційованих бластів. Внаслідок пригнічення кровотворення виникають анемія, лейко-і тромбоцитопенія; селезінка та печінка при цьому збільшуються.

Гострий мегакаріобластний лейкоз. Одна із найбільш рідкісних форм гострого лейкозу, для якої характерна присутність в крові і кістковому мозку поряд з недиференційованими бластами також мегакаріобластів, спотворених мегакаріоцитів та накопичень тромбоцитів; кількість тромбоцитів в крові підвищується до $1\ 000 - 1\ 500 \cdot 10^9/\text{л}$.

Хронічні лейкози.

Хронічні лейкози мієлоцитарного походження. Такі форми лейкозів за походженням та морфологічними змінами різноманітні, однак, основне місце серед них займають хронічний мієлоїдний лейкоз, хронічний еритромієлоз, еритремія і справжня поліцитемія.

Хронічний мієлоїдний лейкоз (хронічний мієлоз). Ця форма лейкозу перебігає в дві стадії: моноклонова доброякісна і поліклонова злоякісна. Перша стадія, яка займає декілька років, характеризується прогресуючим зростанням нейтрофільних лейкоцитів зі зрушенням до мієлоцитів і мієлобластів, збільшенням селезінки. Клітини кісткового мозку в цій стадії лейкозу морфологічно і за здатністю до фагоцитозу не відрізняються від нормальних, однак, в них знаходиться, так звана Ph-хромосома (філадельфійська), яка виникає внаслідок делеції хромосом 22-ї пари. В другій стадії, яка триває на

протязі від 3 до 6 місяців (термінальна стадія), моноклоновість змінюється на поліклоновість. Внаслідок цього з'являються бластні форми (мієлобласти, рідше еритробласти, монобласти і недиференційовані бластні клітини), кількість яких зростає як у кістковому мозку, так і в крові (бластний криз). Збільшується кількість лейкоцитів в крові (до декількох мільйонів в 1 мкл), збільшуються селезінка, печінка, лімфовузли, виникає лейкозна інфільтрація в шкірі, мозкових оболонках, з'являється тромбоцитопенія, розвивається геморагічний синдром.

При розтині померлих від хронічного мієлоїдного лейкозу в термінальній стадії знаходять зміни в кістковому мозку, селезінці, печінці, лімфатичних вузлах та крові. Кістковий мозок плоских кісток, епіфізів та діяфізів трубчастих кісток соковитий, сіро-червоний або сіро-жовтий гнієвидний (піоїдний кістковий мозок). При гістологічному дослідженні в кістковому мозку знаходять промієлоцити і мієлоцити, а також бластні клітини. Зустрічаються клітини зі спотвореними ядрами і зміненою цитоплазмою, явищами каріопікнозу та каріоліза. В кістковій тканині можливий реактивний остеосклероз. Кров сірочервона; внутрішні органи малокровні.

Селезінка різко збільшена, іноді займає майже всю черевну порожнину; маса її досягає 6–8 кг. На розтині вона темно-червоного кольору, іноді з ішемічними інфарктами. Тканину селезінки витісняє лейкозний інфільтрат в основному з клітин мієлоїдного ряду, серед яких видно бласти; фолікули атрофовані; знаходять склероз і гемосидероз пульпи. В судинах зустрічаються лейкозні тромби.

Печінка значно збільшена (її маса досягає 5–6 кг). Поверхня гладка, тканина на розтині сіро-коричнева. Лейкозна інфільтрація переважає вздовж синусоїдів, рідше – в портальних трактах та капсулі. В гепатоцитах жирова дистрофія; іноді можливий гемосидероз.

Лімфатичні вузли значно збільшені, м'які, сіро-червоного кольору з лейкозною їх інфільтрацією. Така ж інфільтрація спостерігається в мигдаликах, групових та солітарних лімфатичних фолікулах, кишечнику, нирках, шкірі, іноді в головному мозку та мозкових оболонках (нейролейкоз). В судинах з'являється значна кількість лейкозних клітин, які утворюють лейкозні стази та тромби та інфільтрують стінку судин. Такі зміни в судинах можуть бути причиною інфарктів і крововиливів. Досить часто при хронічному мієлоїдному лейкозі знаходять прояви аутоінфекції.

Споріднену хронічному мієлоїдному лейкозу групу складають остеомієлолейкоз і мієлофіброз, у яких поряд з ознаками мієлоїдного лейкозу спостерігається заміщення кісткового мозку кістковою або сполучною тканиною. В таких випадках процес характеризується тривалим доброякісним перебігом.

Лікування хворих цитостатичними препаратами змінює морфологічні прояви хронічного мієлолейкозу. Поряд з пригніченням осередків лейкозної інфільтрації та розвитком на їх місці фіброзу відмічаються омолодження клітинних форм, поява метастатичних осередків і пухлинних розростань або аплазія кісткового мозку і панцитопенія.

Хронічний еритромієлоз – досить рідкісна форма лейкозу. Це пухлина червоного та білого ростка кровотворної тканини, при якій в кістковому мозку, селезінці та печінці розростаються еритрокаріоцити, мієлоцити, промієлоцити і бласти. Значна частина цих клітин зустрічається і в периферичній крові. Різко виражена спленомегалія. В ряді випадків приєднується мієлофіброз (форма Вагана хронічного еритромієлозу).

Еритремія. Така форма лейкозу здебільше зустрічається у літніх людей і характеризується збільшенням маси еритроцитів в периферичній крові, тобто плеторою. Збільшується також кількість тромбоцитів та гранулоцитів, підвищується артеріальний тиск, з'являються схильність до тромбозу, спленомегалія. В кістковому мозку відбувається розростання всіх ростків, але переважно еритроцитарного. Процес довго перебігає доброякісно, але досить часто закінчується трансформацією в хронічний мієлолейкоз з осередками лейкозної інфільтрації в органах.

Всі внутрішні органи повнокровні з утворенням як у венах, так і артеріях тромбів. Жировий кістковий мозок трубчастих кісток стає червоним; різко збільшується селезінка. Виникає гіпертрофія серця, особливо лівого шлуночка. В селезінці, нирках, печінці в ранній стадії еритремії виникають осередки екстрамедулярного кровотворення із значною кількістю мегакаріоцитів, а в пізній, при трансформації процесу в мієлоїдний лейкоз, – фокуси лейкозної інфільтрації.

Справжня поліцитемія (хвороба Вакеза–Ослера) за багатьма морфологічними ознаками близька до еритремії.

Хронічні лейкози лімфоцитарного походження. Ці форми лейкозів розподіляються на дві групи: першу становлять хронічний лімфолейкоз і

межуючий до нього лімфоматоз шкіри (хвороба Сезарі); другу – парапротеїнемічні лейкози.

Хронічний лімфолейкоз. Зустрічається часто у людей середнього і похилого віку, в ряді випадків – у членів однієї сім'ї; виникає з В-лімфоцитів і відрізняється тривалим доброякісним перебігом. Кількість лейкоцитів у крові різко підвищується (до $100 \cdot 10^9/\text{л}$), серед них переважають лімфоцити. Лейкозні інфільтрати з пухлинних лімфоцитів найбільш виражені в кістковому мозку, лімфатичних вузлах, селезінці та печінці з послідовним збільшенням цих органів. Пухлинні В-лімфоцити майже не виробляють імуноглобулінів. В зв'язку з цим при хронічному лімфолейкозі різко пригнічений гуморальний імунітет, у хворих часто виникають ускладнення інфекційного походження. Для цієї форми лейкозу характерний розвиток аутоімунних реакцій, особливо аутоімунних гемолітичних і тромбопенічних станів.

На фоні доброякісного перебігу хронічного лімфолейкозу можливі: бластний криз, генералізація процесу, що призводить до смерті, але частіше хворі помирають від інфекційних хвороб або ускладнень аутоімунного походження.

При розтині померлих знаходять морфологічні зміни в кістковому мозку, лімфатичних вузлах, селезінці, печінці та нирках.

Кістковий мозок плоских і трубчастих кісток червоного кольору, однак на відміну від мієлоїдного лейкозу в діафізах трубчастих кісток серед червоного кісткового мозку зустрічаються осередки жовтого кольору. При гістологічному дослідженні в кістковому мозку знаходять осередки пухлинних клітин. В надзвичайних випадках вся мієлоїдна тканина кісткового мозку витискується лейкозними лімфоцитарними інфільтратами, і залишаються тільки незначні островці мієлоїдного кровотворення.

Лімфатичні вузли всіх областей тіла різко збільшені і утворюють значних розмірів м'які або щільні пакети. На розтині вони соковиті, білорожевого кольору. Збільшуються мигдалики, групові та солітарні лімфатичні фолікули кишечника, які теж являють собою біло-рожеву соковиту тканину. Збільшення лімфатичних вузлів та утворень пов'язано з їх лейкозною інфільтрацією, що призводить до різкого порушення будови цих органів і тканин; досить часто лімфобласти інфільтрують капсулу вузлів, а також прилеглі до них тканини.

Селезінка досягає значних розмірів, маса її збільшується до 1 кг. На розтині тканина червоного кольору, м'ясистої консистенції; фолікули збережені або втрачені в пульпі. Лейкозні лімфоцитарні інфільтрати виникають перш за все в фолікулах, які стають збільшеними і з'єднуються між собою. Пізніше лімфоцити розростаються в червоній пульпі, стінках судин, трабекулах і капсулі.

Печінка збільшена, щільна; на розтині світло-коричнева з дрібними сіробілими вузликами на поверхні. Лейкозна лімфоцитарна інфільтрація відбувається по ходу портальних трактів. В гепатоцитах – білкова та жирова дистрофія.

Нирки значних розмірів, щільні, сіро-коричневі. Лейкозна інфільтрація настільки різко порушує будову нирок, що навіть неможливо розрізнити її шари.

Лейкемічна інфільтрація залучає багато органів і тканин (міокард, середостіння, серозні та слизові оболонки). Вона буває не тільки дифузною, але й осередковою, утворюючи при цьому вузли значних розмірів.

Зміни, властиві хронічному лімфолейкозу, доповнюються інфекційними ускладненнями, напр., пневмонією, а також проявами гемолітичних станів – гемолітичною жовтяницею, загальним гемосидерозом та діapedезними крововиливами.

Слід мати на увазі, що крім розповсюдженого ураження лімфатичних вузлів, помірного збільшення селезінки і печінки при хронічному лімфолейкозі зустрічаються випадки, коли різко збільшені лише деякі групи лімфатичних вузлів (середостіння, брижі, шийних, пахових). В таких випадках вони можуть здавлювати сусідні органи (серце, стравохід, трахею та бронхи; воротну вену та її розгалуження з розвитком портальної гіпертензії та асцити).

Лімфоматоз шкіри, або хвороба Сезарі. Це своєрідна форма хронічного лімфолейкозу, яка характеризується інфільтрацією пухлинними Т-лімфоцитами перш за все шкіри. Послідовно в патологічний процес втягується кістковий мозок, в крові збільшується кількість лейкоцитів, з'являються специфічні клітини (клітини Сезарі); збільшуються периферичні лімфатичні вузли та селезінка.

Парапротеїнемічні лейкози. До цієї групи лейкозів належать пухлини, які розвиваються із клітин В-лімфоцитарної системи (попередники плазматичних клітин), з функцією яких пов'язані реакції гуморального імунітету. Головною особливістю парапротеїнемічних лейкозів, які називають також злоякісними

імунопроліферативних захворюваннями, є здатність пухлинних клітин синтезувати однорідні імуноглобуліни або їх фрагменти – парапротеїни (моноклонові імуноглобуліни). Патологія імуноглобулінів обумовлює як клінічну, так і морфологічну своєрідність парапротеїнемічних лейкозів, до яких відносять мієломну хворобу, первинну макроглобулінемію (Вальденстрема) і хворобу тяжких ланцюгів (Франкліна).

Мієломна хвороба – досить розповсюджене захворювання, яке вперше було описане О.О. Рустицьким (1873) і Калером (1887). При цьому захворюванні розростаються пухлинні клітини лімфоплазмочитарного ряду – мієломні клітини як в кістковому мозку, так і за його межами. Мієломатоз кісткового мозку призводить до руйнування кісток.

В залежності від виду клітин, які розростаються, розрізняють плазмочитарну, плазмобластну, поліморфно-клітинну і дрібноклітинну мієломи. Поліморфна і дрібноклітинна мієломи належать до низько диференційованих пухлин. Мієломні клітини виділяють парапротеїни, які знаходять в крові і сечі хворих, а також в самих мієломних клітинах. При мієломній хворобі з сироватки крові та сечі біохімічно виділяють різні види патологічних імуноглобулінів. Розрізняють декілька біохімічних варіантів мієломи (А-, D-, Е-мієлома, мієлома Бенс–Джонса). Білок Бенс–Джонса, що виявляється в сечі, є одним із видів парапротеїну, що виробляється мієломними клітинами; він вільно проникає крізь клубочковий фільтр нирок тому, що має низьку молекулярну масу.

Здебільше мієлома перебігає за алейкемічним типом, але іноді можлива поява мієломних клітин в периферичній крові.

При морфологічному дослідженні, в залежності від виду мієломних інфільтратів, які з'являються в кістковому мозку та в кістках, розрізняють дифузну, дифузно-вузлову і множинно-вузлову форми мієломної хвороби. Про дифузну форму мієломи говорять тоді, коли дифузна мієломна інфільтрація кісткового мозку поєднується з остеопорозом. При дифузновузловій формі на фоні дифузного мієломатозу кісткового мозку з'являються пухлинні вузли, при множинно-вузловій формі відсутня дифузна мієломна інфільтрація.

Розростання мієломних клітин частіше спостерігається в плоских кістках (кістки черепа, ребра) і хребті, рідше – в трубчастих (плече, стегно), що супроводжується деструкцією кісткової тканини. В осередках розростання мієломних клітин в центральному каналі остеона або в кістковій балці під

ендостом кісткова речовина стає дрібнозернистою, потім розріджується; в ньому з'являються остеокласта, тоді ендост відслоюється.

Поступово вся кісткова балка перетворюється на так звану рідку кістку і цілком розсмоктується; канали остеонів стають широкими. Розвивається “пазушне розсмоктування” кістки, яке пояснює характерний для мієломної хвороби остеолізіс і остеопороз – утворення гладкостінних, неначе штампованих дефектів при відсутності або недостатньому кісткоутворенні. Кістки стають ламкими, чим і можна пояснити часті переломи їх при мієломній хворобі. В зв'язку з руйнуванням кісток при мієломі розвивається гіперкальцемія, з якою пов'язаний розвиток вапняних метастазів.

Крім кісткового мозку та кісток мієломна інфільтрація спостерігається також у внутрішніх органах (селезінка, печінка, нирки, легені, лімфатичні вузли).

Деякі зміни в організмі при мієломній хворобі пов'язані з секрецією пухлинними клітинами парапротеїну. До них слід віднести: 1) амілоїдоз (АІамілоїдоз); 2) відкладання в тканинах амілоїдоподібних та кристалічних речовин; 3) розвиток парапротеїнемічного набряку або парапротеїнозу органів (парапротеїноз міокарда, легень, парапротеїнемічний нефроз), що супроводжується їх функціональною недостатністю. Серед парапротеїнемічних змін важливе значення належить парапротеїнемічному нефрозу або мієломній нефропатії, яка може бути причиною смерті 1/3 хворих на мієлому. В основі парапротеїнемічного нефрозу лежить “засмічення” нирок парапротеїном Бенс–Джонса, що призводить до склерозу мозкової, а потім коркової речовини і зморщування нирок (мієломні зморщені нирки). В ряді випадків парапротеїнемічний нефроз поєднується з амілоїдозом нирок.

При мієломній хворобі у зв'язку з накопиченням парапротеїнів в крові, білковими стазами в судинах розвиваються своєрідний синдром підвищеної в'язкості і парапротеїнемічна кома.

У зв'язку з імунологічною беззахисністю, яка спостерігається у хворих на плазмоцитому, можливі запальні зміни (пневмонія, пієлонефрит), що виникають на фоні тканинного парапротеїнозу і є проявом аутоінфекції.

Первинна макроглобулінемія – рідкісне захворювання, яке вперше описане Вальденстромом в 1944 р. Це один із різновидів хронічних лейкозів лімфоцитарного походження, при якому пухлинні клітини виробляють і виділяють патологічний макроглобулін – IgM. При цьому захворюванні

спостерігається збільшення селезінки, печінки, лімфатичних вузлів, що пов'язано з лейкозною їх інфільтрацією; деструкція кісток буває рідко. Досить типічний геморагічний синдром, як наслідок гіперпротеїнемії, підвищення в'язкості крові, функціональної неповноцінності тромбоцитів, сповільнення кровотоку та стазів у дрібних судинах. Досить часто виникають такі ускладнення як геморагії, парапротеїнемічна ретинопатія, парапротеїнемічна кома, можливий амілоїдоз.

Хвороба тяжких ланцюгів описана Франкліном в 1963 р. При цьому захворюванні пухлинні клітини лімфоплазмоцитарного ряду продукують своєрідний парапротеїн, відповідний Fc-фрагменту тяжкого ланцюга IgG (звідси й назва хвороби). При цій хворобі спостерігається збільшення лімфатичних вузлів, печінки, селезінки внаслідок інфільтрації їх пухлинними клітинами. Кістки не змінюються, ураження кісткового мозку не обов'язкове. Хворі помирають від приєднання інфекційних хвороб (сепсис) внаслідок гіпогаммаглобулінемії.

Лімфоми – регіонарні пухлинні захворювання кровотворної та лімфатичної тканини

До цієї групи захворювань відносять: лімфосаркому, грибоподібний мікоз, хворобу Сезарі, ретикулосаркому, лімфогранулематоз (хвороба Ходжкіна).

За походженням лімфоми можуть бути В-клітинними і Т-клітинними; на цьому заснована класифікація лімфом, запропонована Люкез і Колінз. Згідно з цією класифікацією В-клітинні лімфоми можуть бути: дрібноклітинними (В), центроцитарними, імунобластними (В), плазмолімфоцитарними, а Т-клітинні лімфоми – дрібноклітинними (Т), з лімфоцитів з перекрученими ядрами, імунобластними (Т), а також представлені грибовидним мікозом і хворобою Сезарі. Крім того ще виділяють некласифіковані лімфоми. За цією класифікацією як дрібноклітинні, так й імунобластні лімфоми можуть розвиватися або з В-, або з Т-клітин. Тільки з В-клітин розвиваються центроцитарна і плазмолімфоцитарна лімфоми і тільки з Т-клітин – лімфома з лімфоцитів з перекрученими ядрами, грибовидний мікоз і хвороба Сезарі.

Лімфоми не мають будь-яких особливостей в порівнянні з лейкозами. Слід підкреслити, що в умовах сучасного лікування хворих цитостатичними препаратами деякі лімфоми (лімфосаркома) досить часто “завершують” термінальну стадію лейкозу. Разом з тим вони здатні “трансформуватися” в лейкоз. Наведені дані свідчать, що розподіл пухлин системи крові на “дифузні”

та “регіонарні”, необхідний для означення нозології, з позицій онкогенезу досить умовний.

Кожна лімфома має свої морфологічні особливості.

Лімфосаркома – злоякісна пухлина, яка виникає із клітин лімфоїдного ряду. При цій пухлині морфологічні зміни відбуваються в лімфатичних вузлах, переважно медіастинальних та позачеревних, рідше – пахових. Іноді пухлина розвивається в лімфатичній тканині шлунково-кишкового тракту, селезінки та інших органів. Спочатку пухлина обмежена декількома лімфатичними вузлами; вони різко збільшуються, з'єднані між собою в пакети, які здавлюють прилеглі органи і тканини. Вузли щільні, на розтині сіро-рожеві, з ділянками некрозу та крововиливів. В подальшому відбувається генералізація процесу, тобто лімфогенне та гематогенне розповсюдження з утворенням множинних метастазів як в лімфатичних вузлах, так і в інших органах – легенях, кістках, шкірі. В лімфатичних вузлах розростаються пухлинні клітини типу В- або Т-лімфоцитів, пролімфоцитів, лімфобластів та імунобластів.

В залежності від цього розрізняють наступні гісто(cito)-логічні варіанти лімфом: лімфоцитарну, пролімфоцитарну, лімфобластну, імунобластну, лімфоплазмоцитарну, африканську лімфому (пухлина Беркітта). Пухлини, які складаються із зрілих лімфоцитів і пролімфоцитів, називають лімфоцитомами; із лімфобластів та імунобластів – лімфосаркомами.

Серед лімфосарком особливої уваги заслуговують африканська лімфома або пухлина Беркітта.

Пухлина Беркітта – це ендемічне захворювання, яке зустрічається серед населення Екваторіальної Африки (Уганда, Нігерія, Гвінея, Бісау); епізодичні випадки можливі й в інших країнах. Хворіють частіше діти віком 4–8 років; пухлина локалізується в верхній або нижній щелепі, а також в яєчниках; рідше – в нирках, надниркових залозах, лімфатичних вузлах. Досить часто спостерігається розповсюдження пухлини в інші органи. Пухлина складається з дрібних лімфоцитоподібних клітин, серед яких зустрічаються великі, з світлою цитоплазмою макрофаги, що складає враження своєрідного вигляду “зоряного неба”. Виникнення африканської лімфому пов'язують з герпесоподібним вірусом, який був знайдений в лімфатичних вузлах хворих. В лімфобластах пухлини знаходять вірусоподібні включення.

Грибовидний мікоз – відносно доброякісна Т-клітинна лімфома шкіри, що відноситься до так званих лімфоматозів шкіри. Множинні пухлинні вузли складаються з проліферуючих великих клітин із значною кількістю мітозів. В пухлинному інфільтраті знаходять також і плазматичні клітини, гістіоцити, еозинофіли, фібробласти. Пухлинні вузли м'які, виступають над поверхнею шкіри, нагадують форму гриба, легко вкриваються виразками. Такі вузли знаходять не лише в шкірі, але й в слизових оболонках, м'язах, внутрішніх органах. Раніше розвиток пухлини пов'язували з інвазією міцелія грибів, звідси помилкова назва хвороби.

Хвороба Сезарі – Т-лімфоцитарна лімфома шкіри з лейкомізацією; відноситься до лімфоматозів шкіри. Ураження кісткового мозку, поява пухлинних клітин в крові, що спостерігається при хворобі Сезарі, послужили основою її віднесення в деяких випадках до хронічного лімфолейкозу.

Лімфоцитарна інфільтрація шкіри завершується формуванням пухлинних вузлів на обличчі, спині, гомілках. В пухлинних інфільтратах шкіри, кісткового мозку і крові знаходять атипічні мононуклеарні клітини з серповидними ядрами – клітини Сезарі. Іноді можлива незначна пухлинна інфільтрація лімфатичних вузлів, селезінки, нирок, печінки.

Ретикулосаркома – злоякісна пухлина, яка складається із ретикулярних клітин та гістіоцитів. Головною гістологічною відзнакою ретикулосаркоми від лімфосаркоми є продукція пухлинними клітинами ретикулярних волокон, які обплітають клітини ретикулосаркоми.

Лімфогранулематоз (хвороба Ходжкіна) – хронічне рецидивне, рідше гостро перебігаюче захворювання, при якому розростання пухлини відбувається переважно в лімфатичних вузлах.

За морфологічними ознаками виділяють ізольований і розповсюджений лімфогранулематоз: При ізольованому (локальному) лімфогранулематозі патологічні зміни виникають в одній групі лімфатичних вузлів. Частіше це шийні, медіастинальні або позачеревні; рідше – пахові, які збільшуються в розмірах та зростаються між собою в пакети. Спочатку вони м'які, соковиті, сірі або сіророжеві, на розтині із стертим малюнком будування. В подальшому вузли стають щільними, сухими, з осередками некрозу і склерозу. Первинна локалізація пухлини можлива не тільки в лімфатичних вузлах, але і в селезінці, печінці, шлунку, легенях, шкірі. При розповсюдженному (генералізованому)

лімфогранулематозі розростання пухлинної тканини знаходять не тільки в осередках первинної локалізації, але й далеко за їх межами; при цьому, в першу чергу, збільшується селезінка. На розтині пульпа її червона з множинними біложовтими осередками некрозу і склерозу; вона набуває пістрявого “порфірового” вигляду (“порфірова селезінка”). Розвиток генералізованого лімфогранулематозу деякі дослідники пояснюють метастазуванням пухлини з первинного пухлинного вузла.

При мікроскопічному дослідженні як в осередках первинної локалізації пухлини (лімфатичні вузли), так і в метастатичних відсівах знаходять проліферацію лімфоцитів, гістіоцитів та ретикулярних клітин, серед яких зустрічаються гігантські клітини, еозинофіли, плазматичні клітини, нейтрофільні лейкоцити. Проліферуючі поліморфні клітинні елементи утворюють вузлики, які підлягають казеозному некрозу та склерозу. Найбільш характерною ознакою лімфогранулематозу є проліферація атипічних клітин, серед яких розрізняють: 1) малі клітини Ходжкіна (аналогічні лімфобластам); 2) одноядерні гігантські клітини або великі клітини Ходжкіна; 3) багатоядерні клітини Рід–Березовського–Штернберга, які досить часто набувають гігантських розмірів. Походження останніх клітин, можливо, лімфоцитарне, хоча не можна виключити і макрофагальну їх природу, тому що в клітинах знайдені ферменти, маркерні для макрофагів, – кисла фосфатаза і неспецифічна естераза.

Лімфогранулематозні осередки зазнають певної еволюції, яка відображає прогресію пухлини, при цьому клітинний склад осередків змінюється. Використовуючи біотичне дослідження (лімфатичні вузли) можна порівнювати гістологічні та клінічні особливості лімфогранулематозу. Такі співставлення лягли в основу сучасних клініко-морфологічних класифікацій лімфогранулематозу.

Клініко-морфологічна класифікація. Виділяють чотири варіанти (стадії) хвороби: 1) варіанти з перевагою лімфоїдної тканини (лімфогістіоцитарний); 2) нодулярний (вузлуватий) склероз; 3) змішано-клітинний варіант; 4) варіант з придушенням лімфоїдної тканини.

Варіант з перевагою лімфоїдної тканини є проявом ранньої фази хвороби та її локалізованих форм, що відповідає I–II стадіям процесу. При мікроскопічному дослідженні знаходять лише проліферацію зрілих лімфоцитів і частково гістіоцитів, що стирає малюнок лімфатичного вузла. У випадках прогресування хвороби гістіоцитарний варіант переходить в змішано-клітинний.

Нодулярний (вузловий) склероз властивий для відносно доброякісного перебігу захворювання; причому первинно процес розвивається в середостінні. При мікроскопічному дослідженні знаходять розростання сполучної тканини, яка оточує клітинні скопичення, серед яких знаходять клітини Рід–Березовського–Штернберга, а по периферії – лімфоцити та інші клітини.

Змішано-клітинний варіант відображає розповсюдження патологічного процесу і відповідає I–III стадіям хвороби. Мікроскопічно знаходять характерні ознаки: проліферацію лімфоїдних елементів різного ступеню зрілості, гігантські клітини Ходжкіна і Рід–Березовського–Штернберга; скопичення лімфоцитів, еозинофілів, плазматичних клітин, нейтрофільних лейкоцитів; осередки некрозу і фіброзу.

Варіант з пригніченням (витісненням) лімфоїдної тканини зустрічається при несприятливому перебігу хвороби і відображає генералізацію лімфогранулематозу. При цьому в одних випадках спостерігаються дифузні розростання сполучної тканини, серед волокон якої зустрічаються поодинокі атипичні клітини; в інших – лімфоїдна тканина витісняється атиповими клітинами, серед яких переважають клітини Ходжкіна та гігантські клітини Рід–Березовського–Штернберга; склероз не розвивається.

Варіант з витісненням лімфоїдної тканини вкрай атиповими клітинами дістав назву саркома Ходжкіна. Таким чином, розповсюдження лімфогранулематозу морфологічно відбивається послідовною зміною трьох його варіантів: з перевагою лімфоїдної тканини, змішано-клітинного і з пригніченням лімфоїдної тканини. Такі клініко-анатомічні варіанти можна розглядати як стадії лімфогранулематозу.

Матеріали щодо активації здобувачів вищої освіти під час проведення лекції:

питання, ситуаційні задачі тощо *(за необхідності)*:

Під час огляду хлопчика 16-ти років були знайдені збільшені підщелепні та шийні лімфатичні вузли. Була проведена біопсія. Мікроскопічно в лімфатичних вузлах було знайдено: типова будова стерта, клітинна популяція гетерогенна, присутні великі клітини з багатолопасним ядром, множинні одно-ядерні клітини великого розміру, еозинофільні та нейтрофільні лейкоцити, лімфоцити, окрім того знайдені ділянки некрозу та вогнища склерозу. Який найбільш вірогідний діагноз?

А Лімфогранулематоз

- В Гіперплазія лімфатичного вузла
- С Гранулематозний лімфаденіт
- Д Гнійний лімфаденіт
- Е Неходжкінська лімфома

Під час розтину жінки 35-ти років поряд із збільшенням багатьох лімфатичних вузлів була виявлена збільшена селезінка вагою 600,0; на розрізі неоднорідна, темно-червоного кольору, щільна, з ділянками некрозу сірувато-жовтуватого кольору, в діаметрі до 1 см (порфірова селезінка). Про яке захворювання можна думати?

- А Лімфогранулематоз
- В Хронічний лімфоїдний лейкоз
- С Хронічний мієлоїдний лейкоз
- Д Метастази раку
- Е Лімфосаркома

При дослідженні біоптату збільшених шийних лімфатичних вузлів молодій жінки виявлена проліферація лімфоцитів, ретикулярних клітин, гістіоцитів, великих і малих клітин Ходжкіна, багатоядерних клітин

БерезовськогоШтернберга, численні еозинофіли, поодинокі вогнища казеозного некрозу тканини лімфатичного вузла. Який найбільш імовірний діагноз?

- А Лімфогранулематоз
- В Туберкульоз
- С Гострий лейкоз
- Д Лімфосаркома
- Е Метастаз раку легень

При дослідженні біоптату збільшеного шийного лімфатичного вузла виявлена стертість малюнка, тканина його представлена великою кількістю проліферуючих лімфоцитів з домішкою поодиноких клітин

БерезовськогоШтернберга. Ці зміни свідчать про таке захворювання: А

Лімфогранулематоз з переважанням лімфоїдної тканини

- В Лімфогранулематоз з виснаженням лімфоїдної тканини
- С Змішано-клітинний варіант лімфогранулематозу
- Д Лімфосаркома
- Е Нодулярно-склеротичний варіант лімфогранулематозу

При дослідженні біоптату збільшеного шийного лімфатичного вузла виявлена стертість малюнка, тканина його представлена великою кількістю проліферуючих лімфоцитів з домішкою поодиноких клітин

БерезовськогоШтернберга. Ці зміни свідчать про таке захворювання: А

Лімфогранулематоз з переважанням лімфоїдної тканини

- В Лімфогранулематоз з виснаженням лімфоїдної тканини

- C Змішано-клітинний варіант лімфогранулематозу
- D Лімфосаркома
- E Нодулярно-склеротичний варіант лімфогранулематозу

Загальне матеріальне та навальнo-методичне забезпечення лекції:

Питання для самоконтролю:

Список використаних джерел:

Основна:

- 73. Атлас мікропрепаратів з патоморфології / І.І. Старченко, Б.М. Филенко, Н.В.Ройко та ін.; ВДНЗУ “УМСА”.- Полтава, 2018.-190с
- 74. Старченко, С.О. Білоконь та ін.. – Полтава: Тов. “АСМГ” – 2018. – 190с.
- 75. Основи патології за Роббінсом: у 2 томах. Том 1 / Віней Кумар, Абул К. Аббас, Джон К. Астер; переклад 10-го англ. видання. Видавництво: Всеукраїнське спеціалізоване видавництво “Медицина”. – Х ІІ. – 2019. – 420с.
- 76. Основи патології за Роббінсом: у 2 томах. Том 1 / Віней Кумар, Абул К. Аббас, Джон К. Астер; переклад 10-го англ. видання. Видавництво: Всеукраїнське спеціалізоване видавництво “Медицина”. – Х ІІ. – 2019. – 420с.
- 77. Патоморфологія. Загальна патоморфологія: навчальний посібник / за ред. Я.Я. Боднара, В.Д. Волошина, А.М. Романюка, В.В. Гаргіна. - Нова Книга, 2020. - 248 с.
- 78. Патоморфологія основних захворювань серцево-судинної системи: навчальний посібник / І.І. Старченко, Б.М. Филенко, Н.В. Ройко. – Полтава: “УМСА”. – 2019. – 150с.
- 79. Старченко І.І. Патоморфологія основних захворювань щелепнолицевої ділянки : навч. посіб. / І.І. Старченко, Б.М. Филенко, В.В.Черняк ; “УМСА”. – Вінниця : Нова Книга, 2019. – 128с.
- 80. Старченко І.І. Спеціальна патоморфологія (базовий курс) для студентів медичних факультетів вищих медичних навчальних закладів III-IV рівнів акредитації / І.І. Старченко, Н.В. Ройко, Б.М. Филенко. – Полтава, 2017. – 174с.
- 81. Туффаха С. А. Муин Иммуногистохимия в диагностике опухолей / С. А. Туффаха Муин, С. Г. Гичка, Гуски Ганс. – "Книга плюс", 2018. – 336с.

82. Essentials of pathology: textbook / Ya.Bodnar, A.Romanyuk, V. Voloshyn, V. Gargin - Kharkiv, «Planeta-Print» Ltd, 2020, 219 p.
83. Pathology: textbook / I.V.Sorokina, V.D. Markovskiy, D.I. Halata et al.; edited by I.V.Sorokina, V.D. Markovskiy, D.I. Halata. - Kyiv : AUS Medicine Publishing, 2019. - 328p. + 2 colour inserts (8p. + 12p.).
84. Pathology: textbook / I.V.Sorokina, V.D. Markovskiy, D.I. Halata et al.; edited by I.V.Sorokina, V.D. Markovskiy, D.I. Halata. - 2 nd edition. - Kyiv : AUS Medicine Publishing, 2020. - 328p. + 2 colour inserts (8p. + 12p.).

Додаткова:

43. Доброякісні новоутворення кісток щелепно-лищевої ділянки у дітей / П.І. Ткаченко, І.І.Старченко, С.О. Білокін [та ін.] – П.: “УМСА”, 2016. – 85с
44. Загальна патоморфологія / І.І. Старченко, Н.В. Ройко, Б.М. Филенко [та ін.] – Полтава, 2016. – 136с.
45. Зербіно Д. Д. Патоморфологія та гістологія : атлас / Д. Д. Зербіно, М. М. Багрій, Я. Я. Боднар, В. А. Діброва. – Вінниця : Нова Книга, 2016. – 800с.
46. Методики морфологічних досліджень / М.М. Багрій, В.А. Діброва, О.Г. Пападинець, М.І. Гришук; за ред.. М.М. Багрія, В.А. Діброви. – Вінниця: Нова Книга, 2016. – 328 с.
47. Новосельцева Т.В. Патологія статевої та ендокринної систем / Т.В. Новосельцева, Б.М. Филенко, Н.І. Гасюк. – Полтава: ТОВ “АСМІ”, 2015. – 199 с.
48. Патоморфологія : нац.. підруч. / В.Д. Марковський, В.О. Туманський, І.В. Сорокіна [та ін.]; за ред.. В.Д. Марковського, В.О. Туманського. – К.: ВСВ «Медицина», 2015. – 936с.
49. Практикум з біопсійно-секційного курсу / І.І. Старченко, А.П. Гасюк, С.А. Проскурня [та ін.] – Полтава, 2016. – 160с.

Лекція № 9

Тема: Атеросклероз та артеріосклероз. Ішемічна хвороба серця. Гіпертензія та артеріолосклероз. Гіпертонічна хвороба та симптоматичні артеріальні гіпертензії.

Актуальність теми: Ознайомитись чому виникають такі захворювання як: атеросклероз та артеріосклероз (їх особливості, різниця, причини виникнення, причини усунення), що аке ішемічна хвороба серця, чому викає гіпертоніна хвороба, її види,

Мета:

Ознайомитись та вивчити всі ревматідні хвороби, хвороби серця, та інші захворювання даної теми.

Основні поняття:

Ревматизм, ревматоїдний артрит, хвороба Бехтерьова-Марі-Штрюмпеля, системний червоний вовчак (СЧВ), системна склеродермія, дерматоміозит, вузликівий паріартеріїт, синдром Шергрена, мукоїдне набрякання, гранульоматоз, ендокардит, міокардит, ревматичні перикардити, ревматичний поліартрит, артрит.

План і організаційна структура лекції:

Привітання, перевірка присутніх, повідомлення теми, мети заняття, мотивація здобувачів вищої освіти щодо вивчення теми.

Зміст лекційного матеріалу (текст лекції):

Атеросклероз – хронічне захворювання, проявами якого є осередкове потовщення інтими артерій еластичного та м'язово-еластичного типів, за рахунок відкладення ліпідів (ліпопротеїнів) та реактивного розростання сполучної тканини.

Атеросклероз є однією з різновидностей артеріосклерозу, до якого відносять первинний склероз з звапнінням середньої оболонки артерій (медіакальциноз Менкеберга), артеріосклероз при гіалінозі дрібних артерій та артеріол, а також вторинні склеротичні (запальні, токсичні, алергічні) ушкодження судин. В наш час атеросклероз є найпоширенішим захворюванням судин.

Основу захворювання складають різні чинники, які спричиняють порушення жиробілкового обміну та пошкодження інтими великих артерій. До факторів ризику атеросклерозу відносять вік, спадкову схильність, гіперліпідемію, артеріальну гіпертензію, цукровий діабет, паління,

психоемоційні перенавантаження та ін. Атеросклероз зустрічається практично в усіх вікових групах, але більша кількість випадків клінічної маніфестації захворювання відмічається у людей похилого віку. Ця частота зростає з кожним новим 10-річчям життя. У віці до 40 років чоловіки хворіють значно частіше ніж жінки. Після 45-50 років (період розвитку менопаузи у жінок) даний показник починає вирівнюватись, а після 70 років захворювання з однаковою частотою зустрічається як у жінок так і чоловіків. Це пояснюється перш за все невілірковкою за кількістю андрогенів та естрогенів з віком гормональних відмінностей у жінок та чоловіків. Існує сімейна схильність до захворювання, обумовлена генетично закріпленою гіперліпідемією, гіпертензією, цукровим діабетом, а також характером харчування, способом життя та ін. Довгий час існуюча гіперліпідемія первинного або вторинного генезу спричиняє тяжкі атеросклеротичні ураження. Артеріальна гіпертензія викликає підвищення судинної проникності, пошкоджуючи тим самим стінки судин та спонукає дію інших чинників ризику.

Ризик захворюваності атеросклерозом (особливо у жінок) значно підвищує куріння та цукровий діабет.

Електронно-мікроскопічно знайдено, що в місцях, схильних до розвитку атеросклерозу, відбувається накопичення фагоцитуючих макрофагів – це одна з ранніх морфологічних ознак хвороби. Ендотеліальні клітини в ділянках формування атероматозної бляшки схильні до високої експресії адгезивних молекул, включаючи ICAM-1 і E-селектин. Можливо це один з ранніх молекулярних механізмів формування бляшки. Більшість прогресуючих атероматозних бляшок мають інфільтрати, що складаються з макрофагів, лімфоцитів і гладком'язових клітин, оточених фіброзною тканиною. “Чинники росту”, зокрема PDGF стимулюють проліферацію гладком'язових клітин інтіми (міоінтімальні клітини) і продукцію надалі ними колагену, еластина і мукполісахаридів. PDGF секретується більшістю клітин сполучнотканинного походження, макрофагальної та ендотеліальної природи. Експериментально в культурі тканин показано, що PDGF прискорює зростання гладком'язових клітин і фібробластів, індукує подвоєння ДНК і, таким чином, сприяє прискоренню ділення клітин. Адгезивні молекули сприяють агрегації тромбоцитів, що супроводжується пошкодженням ендотеліальних клітин. Гемодинамічний тиск, особливо в місцях розгалуження судин, сприяє прилипанню тромбоцитів і пошкодженню ендотелію. При певних обставинах, проміжок між ендотеліальними клітинами виявляється розширеним, і тоді з'являються або

невеликі, або досить значні ділянки, позбавлені ендотеліальних клітин. Подальше вивільнення чинників зростання, таких як PDGF, сприяє подальшій стимуляції проліферації і активації секреції гладком'язових клітин інтими. Приведені вище взаємостосунки між макрофагами, тромбоцитами, судинним ендотелієм в даний час інтенсивно вивчаються багатьма фахівцями.

Ще Рудольф Вірхов підкреслював, що ліпіди – це важлива складова атероматозних пошкоджень. І зараз доведено, що підвищення рівня певних типів ліпопротеїнів істотно збільшують ризик розвитку атеросклерозу у різних людей.

Показано, що підвищення в крові ліпопротеїнів з низькою питомою вагою, зокрема, LDL-холестеролу, є найважливішою і загальнішою причиною розвитку атероматозної бляшки. Рівень холестеролу регулюється як генетичними, так і екологічними чинниками. Ступінь смертності від атеросклерозного пошкодження коронарних судин серця тісно пов'язаний з рівнем LDL-холестеролу. Підвищений ризик захворювань судин серця в Англії та інших північноєвропейських країнах пов'язують з великим вмістом жирів в харчовому раціоні жителів цих країн. У країнах Середземномор'я, де менша пропорція насиченого жиру забезпечує енергію, смертність від захворювання коронарних судин низька. Разом з тим, встановлено, що харчова витрата холестеролу порівняно мало впливає на рівень його в плазмі. Багато клітин мають рецептори, які розпізнають апопротеїнову частину LDL-молекули. Молекулярна структура LDL-рецептора визначена. Механізм, який контролює її синтез, і переміщення на клітинну мембранну поверхню достатньо вивчений. Більшість різних молекулярних аномалій успадковується як аутосомальна домінантна ознака. Виявлено, що насиченість LDL-холестеролом особливо збільшена (понад 8 ммоль/л) у гетерозіготних хворих, особливо у тих, кому 40-50 років і є захворювання коронарних судин. Гомозіготні хворі, які зустрічаються дуже рідко (приблизно 1 на 1 млн. жителів), з дефіцитом рецепторів, звичайно вмирають в дитячому, підлітковому віці від атеросклерозних уражень коронарних судин серця. Точний механізм, за допомогою якого підвищений рівень LDL-холестеролу прискорює розвиток атеросклерозу, ще не визначений. Високий рівень холестеролу, циркулюючого в крові може підвищити вміст холестеролу в мембранах ендотелію. Підвищення його в мембранних структурах спричиняє зниження їх пружності і спонукає до пошкодження. В наш час доведено, що коли LDL-холестерол окислюється макрофагами, адгезованими на

ендотелії судини, вільні радикали можуть ушкоджувати гладком'язові клітини. Окрім того, хронічна гіперхолестеролемія сприяє підвищенню секреції ендотелієм у величезних кількостях чинників росту, таких як PDGF.

Цікаві також дослідження з обміном високомолекулярного ліпопротеїда HDL-холестеролу. HDL-холестерол залучається до холестеролового транспорту, прямуючи з периферичних тканин в печінку. У літературі приведено декілька достовірних епідеміологічних досліджень, в яких показано, що високий вміст HDL-холестеролу в клітинах печінки пов'язаний зі зниженням ризику розвитку атеросклерозних змін коронарних судин серця. Дослідження в цьому напрямі вважаються перспективними.

Не зважаючи на те, що вміст тригліцеридів в крові відноситься до слабких чинників ризику розвитку атеросклерозу, необхідно враховувати його, оскільки спадкові аномалії ліпідного метаболізму пов'язані з підвищеним рівнем холестеролу і тригліцеридів.

Гістологічні дослідження атероматозних змін у людини і тварин показали, що фібрин і тромбоцити відносяться до важливих складових частин ранніх пошкоджень. На сьогодні існують вагомні докази, що підвищений ризик ішемічної хвороби серця (ІХС) пов'язаний зі збільшенням рівня чинника згортання крові VII. Ранні зміни тромботичної формації включають активацію тромбоцитів з подальшою адгезією до субендотеліального колагену. Агенти, стимулюючі активацію тромбоцитів – це колаген, тромбін, тромбоксан А2, аденозін фосфат, норадреналін (тобто агенти-вазопресори). Зараз відомо, що ці чинники стимулюють глікопротеїнові рецептори на мембранах тромбоцитів. Повна назва цих рецепторів – тромбоцитарний глікопротеїн IIb/IIIa. Малі дози аспірину, які призначаються хворим з клінічними проявами атеросклерозних уражень коронарних судин і що мають безперечно цілющий ефект, інгібують дію тромбоксана А2. В наш час продовжуються пошуки інших методів інгібування рецепторів глікопротеїна IIb/IIIa.

При атеросклерозі в інтимі аорти та артерій з'являються кашкоподібний жиробілковий детрит (athere) і осередкове розростання сполучної тканини (sklerosis), що призводить до формування атеросклерозної бляшки, яка звужує просвіт судини. Пошкоджуються артерії еластичного і м'язово-еластичного типу, тобто артерії великого і середнього калібру, значно рідше до процесу залучаються дрібні артерії м'язового типу.

Розрізняють наступні стадії морфогенезу атеросклерозу: доліпідна, ліпоїдоз, ліпосклероз, атероматоз, виразка, атерокальциноз.

Доліпідна стадія макроскопічно не визначається. Мікроскопічно спостерігається: осередкове пошкодження (аж до повної деструкції) ендотелію і підвищення проникності мембран інтими, спричиняє накопичення у внутрішній оболонці білків плазми, фібриногена (фібрину) і утворення плоских пристінкових тромбів; накопичення кислих глікозаміногліканів в інтимі, мукоїдне набрякання внутрішньої оболонки, поява в ній ліпопротеїдів дуже низької і низької щільності, холестерину, білків; руйнування еластичних і колагенових волокон, проліферація гладком'язових клітин.

Для виявлення цієї стадії необхідне застосування тіазінових фарбників. Завдяки застосуванню забарвлення препарату толуїдиновим сінім (тіоніном), можна спостерігати появу фіолетово-червоного забарвлення (явище метакромазії) в ділянках ранньої дезорганізації сполучної тканини.

Стадія ліпоїдоза характеризується осередковою інфільтрацією інтими ліпідами (холестерином), ліпопротеїдами, що спричиняє утворення жирових (ліпідних) плям і смуг. Макроскопічно такі жирові плями мають вигляд ділянок жовтого кольору, які іноді можуть зливатися і утворювати пласкі подовжені смуги на поверхні інтими, які не виступають над поверхнею. У цих ділянках при застосуванні фарбників на жири (судан III, IV, жировий червоний O і інші), виявляються ліпіди. Ліпіди накопичуються в гладком'язових клітинах і макрофагах, які одержали назву пінявих, або ксантомних, клітин (від греч. *xanthos* – жовтий). У ендотелії також з'являються ліпідні включення, що свідчить про інфільтрацію інтими ліпідами плазми крові. Спостерігається набухання і руйнування еластичних мембран. Раніше всього жирові плями і смуги з'являються в аорті і у місці відходження її гілок, потім у великих артеріях. Поява подібних плям ще не означає наявності атеросклерозу, оскільки появу ліпідних плям можна спостерігати в ранньому дитячому віці не тільки в аорті, але і у вінцевих артеріях серця. З віком ліпідні плями, так звані прояви “фізіологічного раннього ліпоїдоза”, в переважній більшості випадків зникають і не є джерелом розвитку подальших атеросклерозних змін. Аналогічні зміни в судинах у молодих людей можна виявити при деяких інфекційних захворюваннях.

При *ліпосклерозі* відбувається проліферація фібробластів, зростання яких стимулює руйнування макрофагів (ксантомних клітин) і розростання в інтимі

молодої сполучної тканини. Подальше дозрівання цієї тканини супроводжується формуванням фіброзної бляшки. Макроскопічно фіброзні бляшки це щільні, круглої або овальної форми утворення білого або жовтувато-білого кольору, що підносяться над поверхнею інтими. Застосування спеціальних фарбників дозволяє у фіброзних бляшках виявити ліпіди. Ці бляшки звужують просвіт судини, що супроводжується порушенням притока крові (ішемії) до органу або його частини. Найчастіше фіброзні бляшки розташовуються в черевній аорті, в гілках, що відходять від аорти, в артеріях серця, мозку, нирок, нижніх кінцівок, сонних артеріях та ін.

При *атероматозі* ліпідні маси, розташовані в центральній частині бляшки, прилеглі колагенові і еластичні волокна розпадаються. В утвореній дрібнозернистій аморфній масі виявляються кристали холестерину і жирних кислот, шматки еластичних і колагенових волокон, крапельки нейтральних жирів (атероматозний детрит). На периферії бляшки розташовані міоцити, макрофаги, Т-лімфоцити, поодинокі лейкоцити, в центральній частині – велика кількість ксантомних клітин. Атероматозні маси відмежовані від просвіту судини шаром зрілої, гіалінізованої сполучної тканини (покришка бляшки). Окрім того, на периферії бляшки утворюється велика кількість судин, які спонукають подальше її зростання завдяки надходженню ліпопротеїнів і плазмових білків.

Прогресування атероматозних змін веде до деструкції покришки бляшки. Цей період характеризується великою кількістю різноманітних ускладнень. Настає стадія виразки, що супроводжується утворенням атероматозної виразки. Края такої виразки підриті, нерівні, дно утворене м'язовим, а іноді адвентиціальним шаром стінки судини. Дефект інтими нерідко вкривається тромботичними нашаруваннями. В результаті некрозу глибоких шарів стінки судини може формуватися аневризма (випинання стінки). Нерідко кров відшаровує інтиму від середнього шару і тоді виникають аневризми, що розшаровуються. Небезпека цих ускладнень пов'язана з можливістю розриву аневризми, або стінки судини в місцях виникнення атероматозних виразок. Атероматозні маси можуть вимиватися током крові і формувати емболи.

Атерокальциноз характеризується відкладенням у фіброзні бляшці солей кальцію, тобто їх звапненням (петрифікацією). Це завершальна стадія атеросклерозу. Разом з тим необхідно пам'ятати, що відкладення солей кальцію може спостерігатися і на його раніших стадіях. Бляшки набувають кам'янистої щільності, стінка судини в місці петрифікації різко деформується. Солі кальцію

накопичуються в атероматозних масах, у фіброзній тканині, в проміжній речовині між еластичними волокнами.

Макроскопічні стадії розвитку атеросклерозу: стадія жирових плям або смужок, стадія фіброзних бляшок, стадія ускладнень в наслідок розпаду бляшок (атероматозні виразки і тромботичні нашарування), стадія кальциноза.

Ускладнення атеросклерозу: дистрофія і атрофія паренхіми, склероз органів і тканин унаслідок гіпоксії; інфаркти і гангрена унаслідок облітерації або тромбозу артерії, або емболії атероматозними масами або тромбоемболами; атеросклерозне зморщення нирки; утворення аневризм судин; кровотечі; дифузний (дрібноосередковий) кардіосклероз, оскільки через зниження еластичності судин великого кола кровообігу зростає навантаження на лівий шлуночок, він гіпертрофується і виникає відносна недостатність кровопостачання, а тому і гіпоксичне розростання сполучної тканини.

Клініко-морфологічні форми атеросклерозу:

1. Атеросклероз аорти. Ураження найбільш виражене у черевному відділі аорти. Часто формуються аневризми – обмежені розширення (вибухання) стінки судини (лат. *aneurys* – розширюю) з її стоншенням і крихтовидними тромботичними масами в порожнині. Розрізняють циліндричні, мішотчаті і грижевидні аневризми. Їх ще поділяють на істинні та псевдоаневризми в залежності від будови стінки аневризми. Можливий розрив аневризми, пристінковий тромбоз, тромбоемболія.

2. Атеросклероз вінцевих артерій серця є основою ішемічної хвороби серця.

3. Атеросклероз артерій головного мозку є причиною цереброваскулярної хвороби. Частіше розвивається хронічна недостатність мозкового кровообігу з атрофією кори головного мозку і розвитком атеросклеротичного недоумства. Може розвиватися гостра недостатність мозкового кровообігу у вигляді інсультів головного мозку: ішемічних (сіре розм'якшення головного мозку), зрідка геморагічних (червоне розм'якшення головного мозку). Інакше кажучи, формується цереброваскулярна хвороба.

4. Атеросклероз ниркових артерій. При хронічному порушенні кровообігу в нирках розвиваються клиновидні ділянки атрофії паренхіми з колапсом стромы і наступним розвитком сполучної тканини. Гострі порушення ниркового

кровообігу призводять до розвитку інфарктів нирок. Формується великобугриста дещо зменшена в розмірах нирка (атеросклеротичний нефросклероз або первинно зморщена нирка).

5. Атеросклероз мезентеріальних артерій. Ця форма може призвести до гангрен кишки, ішемічного коліту.

6. Атеросклероз артерій нижніх кінцівок – уражає а. femoralis проявляється синдромом "переміжної кульгавості", у зв'язку з атрофією та склерозом тканин. Може розвинути гангрена.

Ішемічна хвороба серця (коронарна хвороба серця) – група захворювань, обумовлених відносною або абсолютною недостатністю коронарного кровообігу.

Це кардіальна форма атеросклерозу і гіпертонічної хвороби, що являє собою ішемічну дистрофію міокарда, інфаркт або кардіосклероз.

До гострої ішемічної хвороби серця (ГІХС) відносять: стенокардію, раптову коронарну смерть, інфаркт міокарда.

Гострий інфаркт міокарда триває 8 тижнів (2 міс.). Це період процесу рубцювання зони некрозу.

Повторний інфаркт виникає через 8 тижнів після першого гострого інфаркту міокарда, а рецидивуючий інфаркт – впродовж 8 тижнів після першого інфаркту.

Розміри інфаркту залежать: від рівня оклюзії коронарної артерії; ступеня її стенозу; можливостей колатерального кровообігу; функціонального стану міокарда (ускладнення артеріальною гіпертензією).

Локалізація інфаркту міокарда:

1) найчастіша – в басейні огинаючої лівої коронарної артерії (задня стінка лівого шлуночку і задні відділи міжшлуночкової перетинки);

2) рідше – в басейні огинаючої вінцевої артерії (задня стінка лівого шлуночку і задні відділи міжшлуночкової перетинки);

3) зрідка – в басейні правої вінцевої артерії (стінка правого шлуночку)

Ішемічна дистрофія міокарду, або гостра осередкова дистрофія міокарда, розвивається при відносно короткочасних епізодах коронарного кризу, коли виникають характерні зміни електрокардіограми за відсутності некрозу міокарду

(відсутнє підвищення активності трансаміназ, лактатдегідрогенази і ін.). Міокард в'ялий і блідий, в ділянках ішемії іноді строкатий і набряклий. Нерідко в коронарній артерії виявляється свіжий тромб.

Макроскопічно при обробці поверхні розрізу міокада розчином солей тетразолія, телурита калія, ділянки ішемії виглядають світлими на темному фоні незміненого міокарду, тому що в ділянках ішемії активність окислювальновідновлювальних ферментів різко ослаблена і тому зерна формаза, а також відновлений телур неутворюються.

Мікроскопічно знаходять ділятацію капілярів, стаз і сладж-феномен еритроцитів, набряк інтерстиціальної тканини, периваскулярні крововиливи, скупчення лейкоцитів по периферії зони ішемії. М'язові волокна втрачають поперечну посмугованість, позбавлені глікогену, вони інтенсивно забарвлюються еозином, фуксином, піроніном і реактивом Шиффа, що свідчить про некробіотичні зміни. Забарвлені акридиновим оранжовим, вони дають в люмінесцентному мікроскопі не помаранчеве, а зелене світіння, що дозволяє відрізнити зону ішемії від інтактного міокарду. Поляризаційно-оптично виявляється велика кількість контрактур.

Ранні електронно-мікроскопічні і гістохімічні зміни відбивають зменшення кількості гранул глікогену, зниження активності окислювальновідновних ферментів (особливо дегідрогеназ і діафораз), набрякання і деструкцію мітохондрій і саркоплазматичної мережі. Ці зміни, пов'язані з порушенням тканинного дихання, посиленням анаеробного гліколізу. Ускладненням ішемічної дистрофії міокарду найчастіше є гостра серцева недостатність, вона ж стає і безпосередньою причиною смерті.

Гострий інфаркт міокарду в першу добу візуально майже не виявляється – ділянка інфаркту в'ялішої консистенції і декілька блідіше за здорові тканини, але може бути строкатою через нерівномірне кровонаповнення.

Навколо ділянки некрозу розвивається демаркаційне запалення, тобто формується лейкоцитарний вал, із запальною гіперемією судин і діapedезними крововиливами. У зоні некрозу периваскулярно зберігаються острівці живих кардіоміоцитів, а в зоні ішемії, тобто за демаркаційною лінією, відмічається нерівномірне кровонаповнення тканини і відсутність глікогену в ішемізованих кардіоміоцитах.

Макроскопічно виявляється білий інфаркт з геморрагічним вінчиком. Можлива міомаляція зони інфаркту (під дією лейкоцитарних ферментів) з розривом серця і тампонадою порожнини перикарду, формування аневризми.

Організація настає в зоні демаркації і острівців незміненого міокарду, в зоні некрозу і продовжується 7-8 тижнів. Спочатку відбувається резорбція некротичних мас макрофагами, потім – трансформація лейкоцитів у фібробласти. Зона некрозу заповнюється пухкою сполучною тканиною, подібною до грануляційної, яка дозріває в рубцьову сполучну тканину (постінфарктний кардіосклероз). По периферії рубця розвивається компенсаторна гіпертрофія кардіоміоцитів.

Хворі помирають від гострої серцево-судинної недостатності, кардіогенного шока, фібриляції шлуночків, асистолії.

Для *хронічної ІХС* характерним є хвилеподібний перебіг з коронарними кризами, тобто епізодичною гострою коронарною недостатністю на фоні хронічної відносної недостатності коронарного кровообігу. Її морфологічний субстрат – коронарний атеросклероз і кардіосклероз. Кардіосклероз може бути дифузним (дрібноосередковим), розвивається унаслідок хронічної гіпоксії міокарду, або постінфарктним (великоосередковим), на основі якого формується хронічна аневризма стінки серця.

Аневризма – вибухання стоншеної стінки серця (в ділянці великого постінфарктного рубця після трансмурального інфаркту міокарда). Звичайно аневризматичний мішок заповнений шаруватими тромботичними масами.

Постінфарктний кардіосклероз – велике рубцьове поле (у результаті заміщення некрозу сполучною тканиною) з компенсаторною гіпертрофією кардіоміоцитів по його периферії.

Дифузний кардіосклероз – морфологічний еквівалент стенокардії, яка обумовлена постійною відотною недостатністю кровопостачання міокарду, тобто хронічною гіпоксією. Яка активізує колагеносинтез. Макроскопічно визначаються множинні, дрібні осередки до 1–2 мм білуватої сполучної тканини.

Ускладненням хронічної ІХС може бути хронічна недостатність кровообігу унаслідок зниження скоротливої функції міокарду при дифузному кардіосклерозі або затримці залишкового об'єму крові в аневризмі серця; тромбоемболія – унаслідок фармування тромбоемболічних мас, що заповнюють

аневризматичний мішок; розриви аневризми серця з тампонадою порожнини перикарду.

Гіпертонічна хвороба. Під артеріальною гіпертензією розуміють стійке підвищення артеріального тиску: систолічного вище за 140 мм рт. ст. і діастолічного – вище за 90 мм рт. ст.. В більшості випадків (90-95%) причина гіпертензії не встановлена. Таку гіпертензію називають первинною і визначають як самостійну нозологічну форму – гіпертонічну хворобу (за кордоном вживають термін «есенціальна гіпертензія»). Артеріальна гіпертензія, яка є симптомом іншого захворювання, названа вторинною або симптоматичною. До симптоматичних гіпертензій відносять:

Ниркові (нефрогенні - пов'язані з захворюваннями нирок і реноваскулярні – з ураженням ниркових судин).

Ендокринні (при хворобі або синдромі Іценко-Кушинга; первинному або вторинному альдостеронізмі, феохромоцитомі та ін.).

Нейрогенні (при підвищенні внутрішньочерепного тиску у зв'язку з травмою, пухлиною, абсцесом, крововиливом; при ураженні гіпоталамуса і стовбура мозку; пов'язані з психогенними факторами).

Інші (обумовлені коарктацією аорти і іншими аномаліями судин; збільшенням циркулюючої крові при надлишковому переливанні, поліцитемією та ін.).

Гіпертонічна хвороба (ГХ) – хронічне захворювання, основним клінічним проявом якого є тривале і стійке підвищення артеріального тиску.

Основні фактори ризику: спадкова схильність, хронічне психоемоціональне перенапруження, надлишкове вживання солі, надлишкова вага, куріння, гіподинамія. Існує декілька теорій виникнення ГХ, які вказують на можливість дефекта будь-яких ланок (пресорних і депресорних) механізму, який визначає нормальний тиск. Главна роль в закріпленні хронізації артеріальної гіпертензії належить ниркам.

За характером перебігу ГХ може бути злаякісною і доброякісною.

Злаякісна гіпертензія діагностується зрідка, рівень діастолічного тиску перевищує 110-120 мм рт. ст.. Може виникати первинно або ускладнювати доброякісну гіпертензію. Швидко прогресує і може спричинити смерть через 1-2

роки без адекватної терапії. Найчастіше хворіють чоловіки 35-50 років, іноді до 30 років.

Дрібні м'язові артерії і артеріоли зазнають фібриноїдного некрозу з наступним тромбозом, що спричиняє зміни в органах: інфаркти і крововиливи та ниркову недостатність. Двобічний набряк зорового нерву з крововиливом в сітчатку. В нирках розвивається злаякісний нефросклероз Фара для якого характерним є фібриноїдний некроз артеріол і артеріальних петель клубочків, набряк і геморагії. Вигляд нирок залежить від тривалості передіснюючої доброякісної фази, як наслідок може бути гладенькою або вузликовою. Нирка набуває строкатого вигляду завдяки петехіальним крововиливам. Швидке прогресування спричиняє ниркову недостатність і смерть.

В головному мозку розвивається фібриноїдний некроз артеріол, набряк, геморагії.

Доброякісна гіпертензія.

Гіпертонічний криз – раптове підвищення артеріального тиску у зв'язку зі спазмом артеріол – може виникати в будь-якій стадії. Спазм артеріол з гофриваністю базальної мембрани ендотелія судин і його частокілоподібним розташуванням. Плазматичне просякнення з наступним фібриноїдним некрозом стінки артеріоли, тромбоз, діapedезні крововиливи.

Доклінічна стадія характеризується транзиторною гіпертензією. В артеріолах і дрібних артеріях визначають гіпертрофію м'язового шару і еластичних структур. В серці виникає помірна компенсаторна концентрична гіпертрофія.

Стадія поширених змін артерій характеризується стійким підвищенням артеріального тиску. В артеріолах і дрібних артеріях м'язового типу визначається гіаліноз або артеріолосклероз. Артеріологіаліноз розвивається в судинах нирок, головного мозку, підшлункової залози, кишківника, в сітчастій оболонці мозку, капсули наднирників. В крупніших судинах розвивається еластофіброз (гіперплазія і розщеплення внутрішньої еластичної мембрани), склероз.

Атеросклероз набуває специфічних рис. Має більш поширений характер і залучає артерії м'язового типу, чого не буває без артеріальної гіпертензії. Фіброзні бляшки мають циркулярний, а не сегментарний характер, що обумовлює більше звуження просвіту судин.

Збільшується ступінь гіпертрофії міокарду. Розвивається жирова дистрофія міокарду і міогенне розширення порожнин серця – ексцентрична гіпертрофія міокарду, дифузний дрібноосередковий кардіосклероз, з'являються ознаки декомпенсації.

Стадія змін внутрішніх органів у зв'язку зі змінами артерій і порушенням внутрішньоорганного кровообігу. Вторинні зміни органів розвиваються повільно. Підґрунтям для змін є оклюзія судин з порушенням кровообігу і розвитком хронічної гіпоксії, що призводить до атрофії паренхіми і склерозу строми. Під час кризи (тромбоз, спазм, фібриноїдний некроз) виникають крововиливи і інфаркти. Характерними є крововиливи у головний мозок, які можуть бути дрібними (діapedезними) або великими з руйнуванням тканини мозку (гематоми). Гематоми звичайно розвиваються при розриві мікроаневризму, які виникають в наслідок гіалінозу і фібриноїдного некрозу судин, переважно, підкоркових ядер і субкортикального шару. Як вихід в тканині мозку формуються іржаві кісти.

В нирках розвивається артеріосклеротичний нефросклероз, або первинно зморщена нирка. Просвіт судин звужений, стінки потовщені за рахунок гіалінозу. Колапс клубочків, або їх заміщення сполучною тканиною і масою гіаліну. Канальці атрофовані. Збережені нефрони компенсаторно гіпертрофовані. Нирки значно зменшені в розмірах, поверхня їх дрібнозерниста. На розрізі стоншені корковий і мозковий шари, розростання жирової тканини навколо миски. Артеріосклеротичний нефросклероз може спричинити хронічну ниркову недостатність.

Клініко-морфологічні форми ГХ: серцева, мозкова, ниркова.

Серцева форма ГХ є суттю ішемічної хвороби серця.

Мозкова форма ГХ, як і атеросклероз судин мозку є основою цереброваскулярних хвороб.

Ниркова форма ГХ характеризується як гострими, так і хронічними змінами.

Гострі зміни є наслідком артеріолонекрозу виходом якого є гостра ниркова недостатність. Тромбоз або тромбоемболія судин нирок з розвитком інфарктів.

Хронічні зміни розвиваються при доброякісному перебігу ГХ з розвитком артеріосклеротичного нефросклерозу.

При доброякісному перебігу ГХ причиною смерті є серцева недостатність, інфаркт міокарду, мозковий інсульт або інтеркурентні захворювання.

У 5% хворих діагностується злаякісна гіпертензія, причиною смерті є ниркова, серцева недостатність, мозковий інсульт.

Матеріали щодо активації здобувачів вищої освіти під час проведення лекції:

питання, ситуаційні задачі тощо (за необхідності):

Загальне матеріальне та навально-методичне забезпечення лекції:

Питання для самоконтролю:

Список використаних джерел:

Основна:

85. Атлас мікропрепаратів з патоморфології / І.І. Старченко, Б.М. Филенко, Н.В.Ройко та ін.; ВДНЗУ “УМСА”.- Полтава, 2018.-190с
86. Старченко, С.О. Білоконь та ін.. – Полтава: Тов. “АСМГ” – 2018. – 190с.
87. Основи патології за Роббінсом: у 2 томах. Том 1 / Віней Кумар, Абул К. Аббас, Джон К. Астер; переклад 10-го англ. видання. Видавництво: Всеукраїнське спеціалізоване видавництво “Медицина”. – Х ІІ. – 2019. – 420с.
88. Основи патології за Роббінсом: у 2 томах. Том 1 / Віней Кумар, Абул К. Аббас, Джон К. Астер; переклад 10-го англ. видання. Видавництво: Всеукраїнське спеціалізоване видавництво “Медицина”. – Х ІІ. – 2019. – 420с.
89. Патоморфологія. Загальна патоморфологія: навчальний посібник / за ред. Я.Я. Боднара, В.Д. Волошина, А.М. Романюка, В.В. Гаргіна. - Нова Книга, 2020. - 248 с.
90. Патоморфологія основних захворювань серцево-судинної системи: навчальний посібник / І.І. Старченко, Б.М. Филенко, Н.В. Ройко. – Полтава: “УМСА”. – 2019. – 150с.
91. Старченко І.І. Патоморфологія основних захворювань щелепнолицевої ділянки : навч. посіб. / І.І. Старченко, Б.М. Филенко, В.В.Черняк ; “УМСА”. – Вінниця : Нова Книга, 2019. – 128с.

92. Старченко І.І. Спеціальна патоморфологія (базовий курс) для студентів медичних факультетів вищих медичних навчальних закладів III-IV рівнів акредитації / І.І. Старченко, Н.В. Ройко, Б.М. Филенко. – Полтава, 2017. – 174с.
93. Туффаха С. А. Муин Иммуногистохимия в диагностике опухолей / С. А. Туффаха Муин, С. Г. Гичка, Гуски Ганс. – "Книга плюс", 2018. – 336с.
94. Essentials of pathology: textbook / Ya.Bodnar, A.Romanyuk, V. Voloshyn, V. Gargin - Kharkiv, «Planeta-Print» Ltd, 2020, 219 p.
95. Pathology: textbook / I.V.Sorokina, V.D. Markovskiy, D.I. Halata et al.; edited by I.V.Sorokina, V.D. Markovskiy, D.I. Halata. - Kyiv : AUS Medicine Publishing, 2019. - 328p. + 2 colour inserts (8p. + 12p.).
96. Pathology: textbook / I.V.Sorokina, V.D. Markovskiy, D.I. Halata et al.; edited by I.V.Sorokina, V.D. Markovskiy, D.I. Halata. - 2 nd edition. - Kyiv : AUS Medicine Publishing, 2020. - 328p. + 2 colour inserts (8p. + 12p.).

Додаткова:

50. Доброякісні новоутворення кісток щелепно-лищевої ділянки у дітей / П.І. Ткаченко, І.І.Старченко, С.О. Білокінь [та ін.] – П.: “УМСА”, 2016. – 85с
51. Загальна патоморфологія / І.І. Старченко, Н.В. Ройко, Б.М. Филенко [та ін.] – Полтава, 2016. – 136с.
52. Зербіно Д. Д. Патоморфологія та гістологія : атлас / Д. Д. Зербіно, М. М. Багрій, Я. Я. Боднар, В. А. Діброва. – Вінниця : Нова Книга, 2016. – 800с.
53. Методики морфологічних досліджень / М.М. Багрій, В.А. Діброва, О.Г. Пападинець, М.І. Гришук; за ред.. М.М. Багрія, В.А. Діброви. – Вінниця: Нова Книга, 2016. – 328 с.
54. Новосельцева Т.В. Патологія статевої та ендокринної систем / Т.В. Новосельцева, Б.М. Филенко, Н.І. Гасюк. – Полтава: ТОВ “АСМІ”, 2015. – 199 с.
55. Патоморфологія : нац.. підруч. / В.Д. Марковський, В.О. Туманський, І.В. Сорокіна [та ін.]; за ред.. В.Д. Марковського, В.О. Туманського. – К.: ВСВ «Медицина», 2015. – 936с.
56. Практикум з біопсійно-секційного курсу / І.І. Старченко, А.П. Гасюк, С.А. Проскурня [та ін.] – Полтава, 2016. – 160с.

Лекція № 10

Тема: Системні захворювання сполучної тканини з аутоімунізацією: ревматизм, системний червоний вовчак, ревматоїдний артрит системна склеродермія, дерматоміозит, хвороба Бехтерева. Хвороби ендокарда та міокарда: кардіоміопатії, ендокардити, міокардити, набуті вади серця.

Актуальність теми: Для саморозвитку, та спокійного життя, потрібно знати: які захворювання спричинюють проблеми з міокардом, міокардом; які є види, різновиди, збудники, та причини виникнення системних захворювань сполучної тканини з аутоімунізацією.

Мета: Ознайомитись з темою «Системні захворювання сполучної тканини», знати відмінності та суть проблем наведених хвороб, хвороби серця їх види і класифікації.

Основні поняття:

Ревматизм, ревматоїдний артрит, хвороба Бехтерьова-Марі-Штрюмпеля, системний червоний вовчак (СЧВ), системна склеродермія, дерматоміозит, вузликовий паріартеріїт, синдром Шергрена, мукоїдне набрякання, гранульоматоз, ендокардит, міокардит, ревматичні перикардити, ревматичний поліартрит, артрит.

План і організаційна структура лекції:

Привітання, перевірка присутніх, повідомлення теми, мети заняття, мотивація здобувачів вищої освіти щодо вивчення теми.

Зміст лекційного матеріалу (текст лекції):

Ревматичні хвороби об'єднують за двома ознаками: патогенезу і особливостям морфогенезу. В основі патогенезу лежить імунне пошкодження (антитілами, імунними комплексами, цитотоксичними Тклітинами, що з'являються в ході реалізації імунних реакцій, направлених проти власних антигенів). Антитіла можуть бути направлені проти єдиного органу або тканини, і в результаті розвивається місцеве пошкодження. Антитіла можуть реагувати з антигенами багатьох тканин, викликаючи пошкодження в багатьох органах.

Для розвитку ревматичних хвороб має значення наявність хронічної осередкової інфекції ([?] -гемолітичний стрептококк групи А, мікоплазми, віруси кіру, Епштейна-Барр, Коксаки і ін.).

Ревматичні хвороби є системними захворюваннями, пов'язаними перш за все з аутоімунним механізмом пошкодження. Порушення імунного гомеостазу

на тканинному рівні реалізуються реакціями гіперчутливості негайного типу (ГНТ) з розвитком ексудативно-некротичних змін і реакцією гіперчутливості сповільненого типу (ГСТ) з утворенням клітинних, дифузних або осередкових (гранульоматозних) інфільтратів.

До деяких ревматичних захворювань існує сімейна схильність. Є зв'язок аутоімунних захворювань з HLA, особливо з молекулами 11класа ГКГС.

В основі ревматичних хвороб лежить системна дезорганізація сполучної тканини (мукоїдне набрякання, фібриноїдне набрякання, фібриноїдний некроз запальні клітинні реакції або гіаліноз, склероз.). Для мукоїдного набрякання характерне скупчення в основній речовині сполучної тканини глікозаміногліканів (переважно гіалуронової кислоти), що сприяє судинній проникності і виходу альбумінів з плазми крові. Виникає так званий хромотропний набряк, який мікроскопічно виявляється феноменом метахромазії з такими фарбниками, як толуїдиновий синій, метиленовий синій і ін. У ділянках мукоїдного набрякання з'являється фіолетово-червоне забарвлення, а при забарвленні гематоксиліном відмічається базофілія. Для фібриноїдного набрякання характерна більш виражена деструкція основної речовини і волокон сполучної тканини. При цьому спостерігається різке підвищення судинної проникності і вихід грубодисперсних плазмових білків, в першу чергу фібриногена, який перетворюється на фібрин. Процес незворотній і закінчується фібриноїдним некрозом (некротичні маси просочуються плазмовими білками і фібриногеном), гіалінозом ісклерозом.

В результаті пошкодження циркулюючими імунними комплексами спостерігаються генералізовані васкуліти з розвитком фібриноїдного некрозу, плазморрагії, тромбозу, проліферації ендотелію і перителію.

Морфологічно виявляють деструктивно- проліферативні тромбоваскуліти, які можуть бути енто-, мезо-, пери- і панваскулітами. Генералізовані васкуліти характерні для всіх ревматичних захворювань.

Ревматичні хвороби мають хронічний прогресуючий хвилеподібний перебіг з чергуванням періодів загострення і ремісії. Особливості структурних проявів цих хвороб визначаються ступенем пошкодження сполучної тканини і судин з переважним ураженням того або іншого органу. До ревматичних хвороб відносять:

Ревматизм – на фоні системної патології сполучної тканини найбільш страждає серце, опорно–руховий апарат і ЦНС.

Ревматоїдний артрит – суглоби (суглобова капсула, синовіальна оболонка, суглобові хрящі), строма вісцеральних органів.

Хвороба Бехтерева–Марі–Штрюмпеля (анкілозуючий спонділоартрит) – переважне ураження суглобово-зв'язкового апарату хребта, а також серця і легенів.

Системний червоний вовчак – уражаються судини, шкіра, суглоби, а також вісцеральні органи (нирки, печінка, міокард).

Системна склеродермія – уражаються судини (васкуліти) шкіри, м'язів, суглобів, нирок, серця (“Склеродермічна нирка”, серце).

Дерматоміозит – шкіра (дерма) і м'язи (поперечно-посмуговані і гладкі).

Вузликівий періартеріїт – адвентиціальна оболонка артеріол і вен, що проявляється дистрофією і склерозом у внутрішніх органах, аж до інфарктів, і геморагіями.

Синдром Шегрена – ураження шкіри, ксерофтальмія, ксеростомія.

Ревматизм (хвороба Сокольського–Буйо) – загальне інфекційноалергічне захворювання, пов'язане з сенсibiliзацією організму [?] гемолітичним стрептококком А, що характеризується системним ураженням сполучної тканини з переважною локалізацією патології в серцево-судинній системі у схильних осіб (7–15 років), безперервним рецидивуванням з рисами аутоагресії.

Схема типового розвитку ревматизму (з виділенням трьох періодів по Нестерову):

Стрептококкова інфекція (частіше ангіна) і I період сенсibiliзації організму стрептококковою інфекцією, тобто латентний період, який складає 2–4 нед., коли здійснюється продукція антистрептококових антитіл і формування імунного комплексу. II період – гіперергічної реакції: унаслідок пошкодження імунними комплексами, а також реакції перехресного реагування антитіл з АГ-сполучної тканини, проатези розщиплюють глікопротеїдні комплекси сполучної тканини, підтримуючи тривале аутоімунне запалення з гранулематозом (по типу ГСТ. Клінічно другий період виявляється первинною ревмоатакою. III період – період рецидивування процесу. Морфологічний субстрат ревматизму - системна прогресуюча дезорганізація сполучної тканини і специфічна проліферативна клітинна реакція, особливо в ендокарді і судинах мікроциркуляторного русла.

Мукоїдне набрякання – поверхнева зворотня дезорганізація сполучної тканини з вивільненням кислих глікозаміногліканів (КГАГ), які обумовлюють метакромазію, а також підвищують судинно-тканинну проникність, викликаючи просочення тканини плазмовими білками. Результат – перехід у фібриноїдне набрякання і некроз.

Фібриноїдне набрякання і некроз – незворотня дезорганізація сполучної тканини з утворенням складного комплексу фібриноїда, що завершується фібриноїдним некрозом.

Клітинні реакції (гранульоматоз). Цикл розвитку гранульом триває до 6-ти місяців.

I фаза – накопичення макрофагів у осередку пошкодження;

II фаза – "квітуча" ("зріла") гранульома – макрофаги віялоподібно розташовуються навколо фібриноїдних мас;

III фаза – гранульома, що "в'яне", – осередок зменшується через лізис фібриноїдних мас макрофагами, з'являються фібробласти;

IV фаза – „гранульома, що рубцюється", – повне розсмоктування фібриноїда макрофагами, рубцювання органу

Розвиваються неспецифічні клітинні реакції у вигляді лімфогістіоцитарної інфільтрації інтерстиціальної тканини внутрішніх органів або васкулітів в мікроциркуляторному руслі.

Клініко-анатомічні форми ревматизму: кардіоваскулярна (ревматичний ендо-, міо- і панкардит); поліартритична (ревматичний поліартрит); церебральна (мала хорея) – рухові розлади унаслідок ураження судин головного мозку; нодозна (вузлуватий ревматизм) – гранульоми в підшкірній клітковині, апоневрозах, сухожиллях, фасціях і м'язах.

При *ендокардиті* спостерігаються дистрофічні зміни (мукоїдне і фібриноїдне набрякання), некроз і проліферативна клітинна реакція (гранульоматоз) ендокарду. Згідно з локалізацією розрізняють пристінковий, клапанний і хордальний ендокардит. Хордальний ендокардит, супроводжується потовщенням і укороченням, деформацією хорд, спричиняє деформацію атріовентрикулярних ступок. Розрізняють 4 види вальвуліту: дифузний – початковий, характеризується дифузним ураженням сполучної тканини

клапанних стулок (з розвитком гранульом і подальшим склерозом); гострий бородавчастий – дистрофічні, а потім – некротично-проліферативні реакції в сполучній тканині клапана, що супроводжуються пошкодженнями ендотелію (уздовж вільного краю стулок) і тромботичними нашаруваннями; фібропластичний – як наслідок дифузного або гострого бородавчастого ендокардиту, виявляється рубцюватим потовщенням клапана, фіброзом кільця, тобто стенозом атріовентрикулярного отвору, а також зрощенням стулок клапана; зворотньо-бородавчастий – осередки повторної свіжої дезорганізації сполучної тканини і повторні виразки ендотелію на фоні рубцюватого потовщення клапана, деформації і зрощення його стулок з подальшими тромботичними нашаруваннями.

Міокардит при ревматизмі буває двох типів – гранульоматозний і ексудативний, причому останній тип міокардиту може бути як осередковим, так і дифузним.

При гранульоматозному (продуктивному) міокардиті ревматичні гранульоми формуються в периваскулярній сполучній тканині, спричиняючи периваскулярний кардіосклероз. Звична локалізація – ліве передсердя, вушко правого передсердя, задня стінка лівого шлуночку і міжшлуночкова перегородка.

При осередковому інтерстиціальному ексудативному міокардиті спостерігається незначна осередкова лімфолейкоцитарна інфільтрація і поодинокі гранульоми. Характерним є латентний перебіг.

Дифузний інтерстиціальний ексудативний міокардит характеризується лімфоїдною інфільтрацією строми серця з поодинокими гранулемами, які спричиняють дифузний кардіосклероз. Міокард в'ялий, порожнини розширені.

Ревматичні перикардити за характером запалення можуть бути серозні, фібринозні або серозно-фібринозні. Результат – інтраперикардіальні зрощення, облітерація порожнини перикарду, а у разі звапнення ексудату, який організувався, – "панцирне" серце.

Ревматичний кардит (ревмокардит) характеризується одночасним ураженням двох оболонок серця – ендо- і міокарду, панкардит – ураженням всіх оболонок серця одночасно (і ендо-, і міо-, і перикарду).

Ревматичні васкуліти мають системний характер.

Артеріїти і артеріоліти: специфічні зміни (гранульоматоз в стінках судин), який завершується склерозом у вигляді вузликових потовщень, тобто артеріолосклерозом з нерівномірним стенозом.

Капілярити з "ревматичним ендотеліозом", тобто проліферацією ендотелію.

Венуліти супроводжуються тромбозом і бородавчастими розростаннями на венозних клапанах.

Ревматичний поліартрит, який уражає великі суглоби, в гострому періоді виявляється синовіітом (гранульоматозного характеру), проліферацією синовіоцитів і накопиченням асептичного серознофібринозного ексудату в суглобовій порожнині. При розвитку гранульоматозного запалення периартикулярно і вздовж сухожиль, формуються великі вузли (нодозна форма ревматизму).

Шкірні прояви нодозної форми ревматизму бувають у вигляді еритеми на розгинальній поверхні гомілок і передпліччі (периартикулярно, над вузлами в підшкірній клітковині).

Нодозна (вузлувата)форма ревматизму характеризується гранульоматозним запаленням з подальшим склерозом у вигляді "вузлів" в апоневрозах (тім'яному і потиличному), фасціях, сухожиллях, окісті і периартикулярних тканинах.

Церебральна форма ревматизму є проявом ревматичних васкулітів, які спричиняють дистрофію і осередковий некроз нейронів. Можливі і крововиливи. У дітей мала хорія – наслідок ураження стріарної системи (дистрофія і атрофія в клітинах стріарного тіла, субталамічних ядер і кори мозочка).

Наслідком ревматичного ендокардиту є потовщення і деформація стулок клапанів і хорд що спричиняє недостатність атріовентрикулярного клапана; стеноз фіброзного кільця і зрощення стулок – до стенозу атріовентрикулярного отвору, тобто формуються вади серця. Ревматичний міокардит завершується кардіосклерозом і зниженням скоротливої функції міокарду. Бородавчастий ендокардит може ускладнюватися тромбоемболіями з інфарктами нирок, селезінки, головного мозку, сітківки очей, гангреною кінцівок.

Ревматичні полісерозити можуть привести до облітерації порожнин. Смерть настає від тромбоемболій, або частіше від декомпенсації вади серця.

У дітей звичайно формується недостатність мітрального клапану. При ревматизмі у дорослих формується як недостатність мітрального клапану, так і стеноз атріовентрикулярного отвору в результаті склеротичної деформації фіброзного кільця серця і зрощення деформованих стулок мітрального клапану. Разом з мітральним клапаном, при ревматизмі також може уражатися і аортальний клапан.

Ревматоїдний артрит – хронічне системне сполучнотканинне захворювання з прогресуючим ушкодженням суглобів по типу ерозійнодеструктивного поліартриту.

Пошкодження сполучної тканини (переважно суглобів) є наслідком імунopatологічних процесів (аутоагресії). Звертають увагу на роль вірусної інфекції, особливо вірусу Епштейна-Барра, який має здатність порушувати синтез імуноглобулінів. Причиною імунотоксичного ушкодження при ревматоїдному артриті вважають порушення регуляції імунної відповіді унаслідок дизбалансу функції Т- і В-лімфоцитів (дефіцит системи Тлімфоцитів, що приводить до активації В-лімфоцитів і неконтрольованого синтезу плазматичними клітинами антитіл – IgG). IgG при ревматоїдному артриті змінений, має аутореактивність, унаслідок чого проти нього виробляються антитіла класів IgG і IgM (ревматоїдніфактори). При взаємодії ревматоїдних факторів і IgG утворюються імунні комплекси, які ініціюють низку ланцюгових реакцій (активацію системи згортання, системи комплементу, виділення лімфокінів і інш.)

Патологічний процес розвивається переважно в суглобах і навколосуглобових тканинах. Запальний процес в синовіальній оболонці набуває хронічного характеру і супроводжується руйнуванням хряща з подальшим розвитком фіброзного і кісткового анкілозу. Процес має стадійний характер.

Рання стадія характеризується підвищенням судинно-тканинної проникності, набряком, повнокров'ям, мукоїдним набряканням, випадінням фібрину і розвитком осередків фібриноїду. У судинах – продуктивні васкуліти, тромбоваскуліти з переважним ушкодженням венул. Відбувається гіперплазія ворсин синовія. Синовіоцити в процесі проліферації іноді займають палісадоподібне розташування по відношенню до нашарувань фібрину.

Наступна стадія характеризується розростанням грануляційної тканини в субсиновіальному прошарку, багатому судинами, лімфоїдними і плазматичними клітинами. Відмічається осередкове, частіше периваскулярне, розташування

лімфоцитів, які формують лімфоїдні фолікули з світлими центрами і плазмоклітинною реакцією по периферії. Грануляційна тканина, що росте з боку країв синовіальної оболонки, наповзає на хрящ у вигляді панусу. Хрящ руйнується з утворенням узур, тріщин і секвестрів, які занурюються в субхондральну кістку. Відмічається сухість, зернистість хрящової поверхні, жовтизна, іноді повне руйнування суглобових поверхонь.

У кінцевій стадії дозрівання грануляційної тканини призводить до того, що пошкоджені суглобові поверхні вкриваються фіброзною тканиною, зближуються, суглобова щілина звужується, утворюються фіброзні зрощення. Одночасне розростання кісткових балок з переходом їх з одного кінця суглоба на іншій призводить до утворення фіброзно-кісткового анкілозу.

Характерні для ревматоїдного артриту ревматоїдні вузлики є обмеженими або зливаються у вигляді осередків фібриноїдного некрозу, оточені великими гістіоцитами з піронінофільною цитоплазмою; іноді спостерігається домішок гігантських багатоядерних клітин. Далі до периферії вузлика розташовуються лімфоїдні і плазматичні клітини, фібробласти, нейтрофіли. Навколо вузлика формується фіброзна капсула з новоутвореними судинами. Формування вузлика закінчується склерозом, часто з відкладенням солей кальцію.

Васкуліти при ревматоїдному артриті, як і при інших ревматичних хворобах, мають генералізований характер. Вражаються судини всіх калібрів, але частіші дрібні судини шкіри, скелетної мускулатури, внутрішніх органів. Дуже часто зустрічаються продуктивні васкуліти і тромбоваскуліти.

Пошкодження серця (ревматоїдний кардит) з розвитком в сполучній тканині осередків фібриноїда, неспецифічних ексудативно-проліферативних реакцій, характерних ревматоїдних вузликів, пошкодження м'язових волокон дистрофічного характеру, змін судин і склерозу як можливого результату усіх процесів. За частотою ушкодження на першому місці знаходиться перикард, потім міокард і ендокард.

Пошкодження легенів і плеври найчастіше проявляється сухим плевритом з незначним фібринозним ексудатом. Організація фібрину спричиняє утворення спайок. У легеневій тканині процес розвивається за типом хронічної інтерстиціальної пневмонії, осередкового або дифузного пневмосклерозу, супроводжується формуванням ревматоїдних вузликів.

Нирки при ревматоїдному артриті ушкоджуються в 60% випадків. Ушкодження різноманітні: амілоїдоз, гломерулонефрит (мембранозний або мембранозно-проліферативний), нефрсклероз, хронічний інтерстиціальний нефрит, гострий і підгострий пієліт, ангіїт. Найчастіший прояв – амілоїдоз, розвиток якого обумовлений появою клона амілоїдобластів під дією тривалої антигенної стимуляції в умовах пригнічення клітинного імунітету.

Амілоїдоз може уражати також печінку, шлунково-кишковий тракт і інші внутрішні органи.

Ускладнення пов'язані з формуванням підвивихів і вивихів дрібних суглобів, обмеженням рухливості, фіброзними і кістковими анкілозами, остеопорозом, амілоїдозом нирок.

Смерть часто настає від ниркової недостатності у зв'язку з амілоїдозом або від супутніх захворювань – пневмонії, туберкульозу і ін.

Системний червоний вовчак (СЧВ) – хронічне полісиндромне захворювання переважно молодих жінок і дівчат, що розвивається на фоні генетично обумовленої недосконалої імунорегуляторних процесів, що приводить до неконтрольованої продукції антитіл до власних тканин та їх компонентів з розвитком аутоімунного і імунотоксичного хронічного запалення.

Серед чинників зовнішнього середовища, провокуючих виявлення СЧВ, загальноновизнаними є надмірна інсоляція, а також переохолодження, стресові ситуації, фізичні перевантаження і ін. Також це спадкова схильність - зустрічається частіше за наявності певних типів HLA – DR2, DR3, B9, B18. Гормональний чинник: частіше у молодих жінок (високий рівень естрогену).

Можуть відігравати певну роль деякі лікарські препарати. Є непрямі дані про роль хронічної вірусної інфекції (підвищення титрів до ряду РНК- і ДНК- вірусів).

Вирішальну роль в патогенезі виконують імунні порушення у вигляді недоліку Т-супресорів, переважання серед Т-лімфоцитів Т-хелперів і підвищення активності В-лімфоцитів. Для СЧВ є характерним розвиток імунної відповіді по відношенню до компонентів ядер і цитоплазми клітин – антинуклеарних антитіл, особливо до нативної (двоспиральної) ДНК, які виявляються у 50-60% хворих.

При СЧВ спостерігається системна дезорганізація сполучної тканини з переважанням фібриноїдних змін і генералізованим пошкодженням судин

мікроциркуляторного русла. Особливістю СЧВ є виражена патологія ядер клітин, особливо мезенхімальних, яка виявляється їх деформацією, збіднінням вмісту хроматину, каріопікнозом, каріолізісом, каріорексисом. Домішки хроматинового матеріалу до фібриноїду додає йому базофільний відтінок при фарбуванні гематоксиліном і еозіном. Скупчення хроматинового матеріалу в тканинах і просвіті судин, утворення гематоксилінових тілець і "вовчакових" (LE) -клітин вважається патогномонічним для СЧВ. Гематоксилінові тільця мають приблизно розмір ядра, округло-овальної форми, безструктурні, щільність їх менша, ніж у звичайного ядра, при забарвленні гематоксиліном і еозіном вони мають колір від фіолетово-червоного до рожево-блакитного, дають позитивну реакцію при забарвленні по Фельгену. Вовчакові клітини утворюються в результаті фагоцитування лейкоцитами і макрофагами клітин з пошкодженими ядрами.

Найбільш типовими при СЧВ є ерітематозні висипання на обличчі в ділянці скуластих дуг і спинці носа ("метелик"). Ці висипання мають велике діагностичне значення. Гістологічно виявляється деяка атрофія епідермісу, явища гіперкератозу з формуванням кератотичних пробок. Гіперкератоз у ділянці волосяних сумок веде до атрофії і випадіння волосся. У дермі дезорганізація сполучної тканини з фібриноїдними змінами, поодинокі гематоксилінові тільця, продуктивні і продуктивно-деструктивні зміни, виражена патологія ядер в клітинах інфільтратів, ендотелію судин. Відкладення IgG і IgM у місці дермоепідермального з'єднання має не тільки діагностичне, але і прогностичне значення, тому що корелює з клініколабораторною активністю процесу і наявністю ушкодження нирок.

Ушкодження серозних оболонок спостерігається у 90% хворих. Особливо часто ушкоджуються плевра, перикард, рідше – очеревина.

Ушкодження суглобів – артрит (синовіт) – спостерігається у 80–90% хворих, зазвичай у вигляді мігруючих артралгій або артритів, рідше – стійкого больового синдрому з больовими контрактурами. Уражаються переважно дрібні суглоби кистей, проміневоп'ясних, гомілковостопних. При біопсії синовіальної оболонки виявляється гострий або підгострий синовіт з бідною клітинною реакцією, вираженою патологією ядер і гематоксиліновими тільцями. У суглобовому хрящі і кістковій тканині епіфізів відмічаються зміни тінкторіальних властивостей основної речовини, дистрофічні зміни хондроцитів і остеоцитів, аж до некрозу, проте без пишної і активної грануляційної тканини, яка руйнує хрящ. У низки

хворих може розвинутися деформація дрібних суглобів, супроводжувана м'язовою атрофією. Суглобовий синдром зазвичай супроводить міалгія, міозит.

Пошкодження серцево-судинної системи вельми характерне для СЧВ (близько 50% хворих). При люпус-кардиті ушкоджуються всі оболонки серця (рідко одночасно); зазвичай реєструється запалення окремих оболонок або їх послідовне залучення в процес. Перикардит – найчастіша ознака СЧВ. Масивний ексудат при цьому спостерігається рідко. Атиповий бородавчастий ендокардит Лібмана-Сакса, що вважався раніше тільки патологоанатомічною знахідкою, зараз, завдяки методу ехокардіографії, став діагностуватися значно частіше, є найхарактернішою ознакою СЧВ і відноситься до категорії ознак високої активності хвороби. Характеризується нашаруванням тромботчних мас не тільки по краю стулок клапана, але і на його поверхні, а також в місцях переходу клапанного ендокарду в пристінковий. Ендокардит при СЧВ характеризується дистрофією і загибеллю ендотелію і утворенням на поверхні рожевої безструктурної маси з домішком ядерного детриту, або наявністю тромботичних мас, що містять велику кількість фібрину. Спостерігається той або інший ступінь склерозу пристінкового і клапанного ендокарду, іноді з формуванням недостатності мітрального клапану, що діагностується в клініці. Міокардит при СЧВ зазвичай носить осередковий характер, в інфільтратах містяться гістіоцити, мононуклеари, плазматичні клітини, іноді лейкоцити.

Пошкодження легенів. Легені ущільнені, поверхня розрізу має дзеркальний блиск, в місці кореня спостерігається тяжистість і сітчатість легеневої тканини. Мікроскопічно відмічається дифузне потовщення альвеолярних перегородок за рахунок фібриноїдного набрякання, інфільтрації їх лімфоцитами, проліферації септальних клітин. На внутрішній поверхні альвеол розташовуються гіалінові мембрани (фібриноїдний матеріал). У системі мікроциркуляторного русла – деструктивнопродуктивні васкуліти. Поєднання змін зумовлює розвиток альвеолярнокапілярного блоку і дихальної недостатності. Часто приєднується вторинна інфекція, аж до формування абсцесів.

Пошкодження ЦНС і периферичної нервової системи у вигляді альтеративно-ексудативного менінгоенцефаломієліту і альтеративнопродуктивного радикуліту, неврити, плекситу зумовлені переважно васкулітами. Для СЧВ характерні розсіяні осередки мікронекрозів з локалізацією в підкоркових ядрах. Клінічно проявляється астеновегетативним синдромом,

поліневритами, лабільністю емоційної сфери, іноді маревними станами, слуховими або зоровими галюцинаціями, епілептиформними нападами і ін.

Ураження нирок (вовчаковий нефрит, люпус-нефрит) – класичний імунотоксичний екстра- і інтракапілярний гломерулонефрит, спостерігається в 50% випадків. Клінічно зустрічаються різні варіанти ураження нирок – ізольований сечовий синдром, нефритичний і нефротичний; у хворих, що лікувалися кортикостероїдами і цитостатиками – пієлонефритичний. Типовий вовчаковий нефрит характеризується феноменом "дротяних петель", відкладенням фібриноїду в петлях клубочків, гіаліновими тромбами, формуванням гематоксилінових тілець.

Неспецифічними ознаками є потовщення і розщеплювання базальних мембран капілярів клубочка, проліферація гломерулярних клітин, склероз капілярних петель, утворення спайок (синехій) між капілярами і капсулою клубочка. Рецидивуючий характер СЧВ додає ниркам строкатий вигляд з наявністю гострих і хронічних змін. У каналцях, особливо звитих, виділяють різний ступінь дистрофії, в просвіті – циліндри з базофільним відтінком. У стромі лімфоїдноклітинні і плазмоклітинні інфільтрати. Найбільше значення в розпізнаванні вовчакової природи гломерулонефриту має біопсія нирок.

Пошкодження селезінки і лімфатичних вузлів – спостерігається генералізована лімфаденопатія, збільшення селезінки і печінки, патогномонічні зміни в селезінці (атрофія лімфоїдних фолікулів, виражена плазматизація, розвиток концентричних периваскулярних склерозів (феномен "цибулинного лушпиння") і відкладення іноді гомогенного білкового преципітату, що не дає позитивної реакції на амілоїд).

Печінка може залучатися до патологічного процесу, що виражається інфільтрацією строми лімфоїдними, плазматичними клітинами, макрофагами. Часто виявляється жирова дистрофія печінки, а також коагуляційний некроз гепатоцитів.

Найбільш небезпечні ускладнення пов'язані з ураженням нирок – розвитком їх недостатності на тлі люпус-нефриту. Ускладненнями стероїдної і цитостатичної терапії є гнійні інфекції, "стероїдний" туберкульоз, гормональні порушення.

Смерть настає найчастіше від ниркової недостатності (уремії) або інфекції (сепсис, туберкульоз).

Системна склеродермія – це системне захворювання сполучної тканини і дрібних судин, що характеризується поширеними фіброзносклеротичними змінами шкіри, строми внутрішніх органів і симптоматикою облітеруючого ендартеріїта у формі поширеного синдрому Рейно.

Етіологія системної склеродермії невідома. У розвитку системної склеродермії має значення робота, пов'язана з тривалим охолодженням, вібрацією, полімеризацією вінілхлориду. Відомі імуногенетичні маркери, такі як A9, B8 і B27, B40, DR5 (підгострий перебіг) і DR3 (хронічний перебіг).

Центральною ланкою фіброзуючого процесу є фібробласт і інші колагенотворюючі клітини (гладком'язові клітини судинної стінки) з підвищенням продукції ними колагену I і III типу, фібронектина, біополімерів сполучної тканини (протеогліканів і глікопротеїнів). Важливим фактором патогенезу системної склеродермії є порушення мікроциркуляції, обумовлене ушкодженням судинної стінки і зміною внутрішньосудинних, плазмових і клітинних властивостей крові. В результаті відмічається надмірний синтез розчинних форм колагену, пошкодження ендотелію і заміщення його гладком'язовими колагенсинтезуючими клітинами, підвищення здатності до спазму і гіперплазія внутрішньої оболонки судин. Пошкодження ендотелію спричиняє адгезію і агрегацію клітинних елементів крові – лейкоцитів, еритроцитів і тромбоцитів, стаз, внутрішньосудинну коагуляцію, мікротромбоз.

Все це реалізується генералізованим синдромом Рейно (трифазна вазоспастична реакція після охолодження, хвилювань, перевтома – блідість, ціаноз, гіперемія). Основу патогенезу складають нестримне колагенотворення і судинні процеси в поєднанні з запаленням.

Ураження шкіри звичайно перебігає стадійно: стадія щільного набряку; стадія індурації (склерозу); стадія атрофії.

Суглобовий синдром – одна з найчастіших і раніших ознак системної склеродермії. Спостерігається зменшення кількості синовіальної рідини. Синовіальна оболонка щільна з блідою блискучою поверхнею. На ранніх стадіях відмічається множинний тромбоз поверхневої капілярної мережі, діагностично інформативна ознака – смуга фібриноїда на поверхні синовії і набрякання внутрішньої оболонки судин з концентричним звуженням просвіту.

Ушкодження серця – основна ознака вісцелярної патології системної склеродермії, спостерігається у 2/3 хворих. Макроскопічно відмічається той або

інший ступінь гіпертрофії серця, розширення порожнин (іноді з формуванням аневризми), потовщення і білуватість пристінкового ендокарду, краєвий склероз клапанів, переважно мітрального, в міокарді – кардіосклероз різноманітного характеру: дрібноосередковий, у вигляді великих білястих тяжів, субендокардіальних рубчиків; на епікарді зустрічаються білясті осередки ущільнення. Мікроскопічно мукоїдне і фібриноїдне набрякання переважно в ендокарді, слабка клітинна реакція. Клінічну симптоматику обумовлюють атрофія, дистрофія, дрібні осередки некрозу кардіоміоцитів і склеротичні процеси (періваскулярний, дифузний інтерстиціальний, осередковий кардіосклероз).

Пошкодження легенів – основний прояв – пневмосклероз, який розвивається, зазвичай, в базальних відділах легень і супроводжується розвитком бронхоектазів і ділянок емфіземи. Легені щільні на дотик, важкі, з добре помітним тяжистим малюнком. Два види склерозу: кістовидний (з утворенням субплевральних порожнин) і компактний (великі поля склерозу і гіалінозу).

Ураження нирок. При малосимптомній клінічній картині нефропатії морфологічно визначають набухання, гомогенізацію, оголення міжчасточкових судин, іноді в поєднанні з перваскулярним склерозом, потовщення інтерстиція, осередкову лімфоїдну інфільтрацію. При важкому варіанті нефропатії, субстратом якої є склеродермічна нирка, морфологічно в корковій речовині відмічаються зміни атрофічного і некротичного характеру, аж до утворення масивних ділянок некрозу, в міжчасточкових артеріях – мукоїдне набрякання, розволоknіння стінки, проліферація і злущення в просвіт судин клітин ендотелію, внутрішньосудинна коагуляція. Приносячі артеріоли, як правило, в стані фібриноїдного некрозу. У клубочках гомогенізація і набрякання окремих петель, фібриноїдні зміни, частковий склероз і гіаліноз. При обох варіантах спостерігаються дистрофічні і атрофічні зміни каналців, потовщення і склероз строми мозкового шару.

Аналогічні морфологічні зміни виявляються в шлунково-кишковому тракті, печінці.

Неврологічна симптоматика пов'язана з розвитком склеродермічної ангіопатії, фіброзуванням і дистрофічними змінами.

Ускладнення пов'язані з недостатністю тих органів або систем, в яких найбільш розвинені склеротичні зміни.

Дерматоміозит – системне захворювання для якого характерне пошкодження посмугованої і гладкої мускулатури та шкіри. Можливе ураження тільки м'язів, і тоді захворювання позначають як міозит. Допускається вірусна природа дерматоміозиту. У деяких хворих в цитоплазмі міоцитів знаходять структури, схожі з параміксовірусами, які вважають пусковим фактором. Є зв'язок дерматоміозиту з пухлинами, при цьому пухлинні агенти можуть бути перехресно реагуючими з антигенами м'язів, що посилює аутоагресію. Відмічене поліпшення стану хворих після видалення пухлини.

Найчастіше уражаються скелетна мускулатура, м'язи глотки, ока і діафрагми. Скелетна мускулатура атрофічна: м'язи визначаються у вигляді тонких тяжів з білястими прошарками, іноді – з осередками кальцинозу. При загостренні захворювання м'язи набряклі, жовтого кольору, з осередками некрозів і крововиливів. Мікроскопічно в м'язах переважають дистрофічні зміни, зникає посмугованість, зменшується вміст глікогену і різко знижується активність ферментів. Частина м'язових волокон з ознаками коагуляційного некрозу з активним фагоцитозом некротизованих ділянок. У сполучній тканині спостерігається набряк, осередкова (місцями дифузна) інфільтрація лімфоцитами, макрофагами і поодинокими лейкоцитами. З часом при неухильно прогресуючому дерматоміозиті в м'язах визначаються масивні ділянки склерозу і ліпоматозу. У ендотелії капілярів виявляються проліферація і десквамація ендотелію аж до повного закриття просвіту судини.

У міокарді спостерігають ознаки осередкового або дифузного інтерстиціального міокардиту з продуктивними васкулітами, набряком проміжної тканини і інфільтратами, що складаються з лімфоцитів, макрофагів і плазматичних клітин. У кардіоміоцитах виявляють дистрофію. При хронічному перебігу дерматоміозиту відмічається дифузний кардіосклероз і атрофія кардіоміоцитів.

У легенях визначають дифузні зміни у вигляді потовщення міжальвеолярних перегородок за рахунок проліферації септальних клітин, лімфоцитів і макрофагів. Може розвинути гнійна бронхопневмонія, яка часто є причиною смерті.

У стінці стравоходу, шлунку, тонкої і товстої кишки визначаються дистрофічні і атрофічні зміни м'язових клітин, периваскулярні лімфоїдномакрофагальні інфільтрати, склероз слизистого і підслизистого шарів.

Виділяють первинну(ідіопатичну) і вторинну (пухлинну) форми дерматоміозиту. Морфологічні прояви цих форм ідентичні. Первинна форма частіше зустрічається у дітей, а вторинна у дорослих. Після видалення пухлини відмічене поліпшення стану хворих.

При дерматоміозиті ускладнення пов'язані з бронхопневмонією, що розвивається на фоні слабкості дихальної мускулатури. Можливі кахексія, серцево-судинна недостатність, пов'язана з міокардитом або кардіосклерозом. Достатньо часто виникають ускладнення гормональної терапії (кровотечі з ерозованих судин язв шлунково-кишкового тракту).

Вузликаний периартеріїт – системний некротизуючий васкуліт за типом сегментарного пошкодження артерій дрібного і середнього калібру з утворенням аневризматичних випинань. Хворіють переважно чоловіки молодого віку, захворюваність складає 2-3 випадки на 1млн населення в рік.

Вузликаний периартеріїт розвивається після перенесених гострих респіраторних (включаючи стрептококові) інфекцій, введення вакцин і сироваток, медикаментозної периносимості і ін. Надають значення вірусу гепатиту В, оскільки у 30% хворих виявляється високий титр HBs-антигена і антитіла до нього.

У патогенезі вузликового периартеріїту основну роль виконують процеси імунокомплексного запалення, виражені гемореологічні порушення з розвитком ДВЗ-синдрому.

Вузликаний периартеріїт переважно починається гостро, рідше поступово з симптомів загального характеру – підвищення температури, тахікардія, м'язові болі і швидке схуднення, відсутність апетиту, пітливість.

Найхарактернішою морфологічною ознакою вузликового периартеріїту є ушкодження артерій м'язового типу дрібного і середнього калібрів в ділянці їх розгалуження. Особливість вузликового периартеріїту – одночасне ушкодження ендотелію судин (відкладення імунних комплексів), внутрішньої еластичної мембрани (поліморфно-клітинне запалення – лімфоїдні клітини, макрофаги, епітеліоїдні клітини, нейтрофіли, фібробласти) і периваскулярної тканини

(клітинна інфільтрація і рубцювання). Ці зміни зрештою приводять до облітерації судини і розвитку інфарктів. Характерною морфологічною особливістю вузликового периартеріїту є вузликове потовщення уражених артерій, які знаходяться найчастіше в судинах нирок, серця, ЦНС, органів черевної порожнини.

Ушкодження судин різних внутрішніх органів визначає клініку. Найчастішою ознакою вузликового периартеріїту є ураження нирок (80-90% хворих). У нирках часто спостерігається гломерулонефрит (гострий і хронічний мезангіальний), а також інфаркти нирок, розриви аневризм. Ураження нирок є найчастішою причиною смерті хворих на вузликовий периартеріїт.

Ушкодження нервової системи у 50% хворих виявляється множинними несиметричними чутливими і руховими невритами. Це пов'язано з наявністю патологічних процесів в судинах, що живлять той або інший нерв. Залучення в процес ЦНС спостерігається у 25% хворих на вузликовий периартеріїт. Клінічно проявляється симптомами менінгоенцефаліту, а також осередковими ураженнями мозку у зв'язку з тромбозами внутрішньочерепних судин, розривами аневризм. Ушкодження очей (аневризми артерій очного дна, периваскулярні інфільтрати, тромбоз центральної артерії сітківки) може бути одним з ранніх симптомів хвороби.

Абдомінальний синдром спостерігається приблизно у 50% хворих на вузликовий периартеріїт.

Характерні гострі болі в животі, пов'язані з патологією артерій брижі, що зумовлює розвиток ішемії або некрозів кишечника.

Пошкодження серця спостерігається у 30-40% хворих. Найчастіше уражаються коронарні судини, що супроводжується нападами стенокардії, інфарктом міокарду. Зрідка розвивається гемоперикард унаслідок розриву аневризми або ексудативний перикардит при пошкодженні дрібних судин.

Хвороба Шегрена – для цього захворювання характерні виражена ксеростомія (сухий рот), ксерофтальмія (сухі очі) і ксерокон'юктивіт. Захворювання частіше розвивається у жінок середнього і літнього віку. Головним фактором ризику виникнення хвороби Шегрена вважають сімейну схильність, а також зв'язок з визначеними локусами антигенів гістосумісності системи HLA. У крові підвищується кількість імуноглобулінів усіх класів. У деяких хворих виявляються антинуклеарні антитіла і низка органоспецифічних аутоантитіл до

тиреоглобуліну і обкладних клітин шлунку. Проте основною ознакою є наявність циркулюючих аутоантитіл до клітин епітелію проток слинних залоз. Звичайно спостерігається двостороннє ушкодження навколоушних слинних залоз, але в процес можуть бути залучені і інші великі і малі слинні залози, слізні і бронхіальні залози.

Слинні залози збільшені в розмірах, щільні, горбисті, можуть бути зрощені з навколишніми тканинами. Мікроскопічно може спочатку відмічатися невелике розширення вивідних проток і слабовиражена інфільтрація переважно лімфоцитами і плазматичними клітинами. З часом навколо проток виникають виражені інфільтрати, які складаються переважно з лімфоцитів, проникаючих між ацинусами. Між часточками збільшується кількість грубоволокнистої сполучної тканини. Фіналом морфологічних змін є різке збільшення кількості лімфоцитів (іноді утворюючих фолікули), плазматичних клітин, фіброзної сполучної тканини і зменшення кількості ацинусів. У залозистих клітинах, які збереглися, відзначається гіперсекреція. Одночасно з наростанням клітинної інфільтрації спостерігають осередкову проліферацію епітелію і міоепітелія з формуванням епіміоепітеліальних острівців. У малих слинних залозах виявляють такі ж зміни, тому часто саме вони є об'єктом для діагностичної біопсії при сухому синдромі (найчастіше роблять біопсію нижньої губи).

Ураження слинних залоз може також спостерігатися при ревматоїдному артриті, системній склеродермії і системному червоному вовчаку. Проте часто зустрічається і ізольований аутоімунний процес з ураженням тільки навколоушних слинних залоз.

На розвиток ускладнень впливає розвиток захворювань органів порожнини рота (карієс, пародонтит і ін.) і злоякісних лімфом в слинних залозах.

КАРДІОМІОПАТІЇ

Захворювання з первинними дистрофічними змінами у міокарді некоронарного і неревматичного походження. Загальна риса кардіоміопатій – порушення скоротливої функції міокарда, як наслідок дистрофічного ураження. Первинні кардіоміопатії: гіпертрофічна, дилатаційна, рестриктивна. Вторинні кардіоміопатії розвиваються при отруєннях, інтоксикаціях, інфекціях, хворобах обміну, захворюваннях органів травлення.

Гіпертрофічна (констріктивна) кардіоміопатія характеризується гіпертрофією міокарда особливо лівого шлуночка. Зменшення порожнини шлуночка, порушення діастолі при звичайній або посиленій систолі.

Необструктивна або дифузна форма супроводжується потовщенням міокарда лівого шлуночка і міжшлуночкової перетинки. Кардіоміоцити розташовані хаотично.

Обструктивна або локальна форма, яка супроводжується гіпертрофією міокарда верхніх відділів лівого шлуночка і як наслідок – субаортальний м'язовий стеноз. Обидві форми перебігають без змін клапанів і вінцевих артерій.

Дилатаційна (конгестивна) кардіоміопатія – дифузне ураження серця з розширенням порожнин і зниженням скоротливої функції. Серце збільшене в розмірі, кулястої форми. Міокард млявий, з прошарками білясуватої тканини, чергуванням гіпертрофованих кардіоміоцитів і атрофованих. Клапани серця і вінцеві артерії не змінені. В порожнинах серця можуть формуватися тромби.

Рестриктивна кардіоміопатія (ендоміокардіальний фіброз). Ригідність стінок шлуночків серця (найчастіше лівого) з фіброзом ендокарда, що перешкоджає діастолічному наповненню і порушує функцію атріовентрикулярних клапанів. Потовщення ендокарду (до 5 см) спричиняє облітерацію порожнини шлуночка.

Вторинні кардіоміопатії незалежно від причини супроводжуються дистрофією кардіоміоцитів. Найбільше значення має алкогольна кардіоміопатія. Серце помірно гіпертрофоване з розширенням порожнин і з пристіночними тромбами. Міокард млявий, з рубчиками, глинистого вигляду. В коронарних судинах атеросклеротичні ураження незначні. При мікроскопічному дослідженні – жирова і гідропічна дистрофія кардіоміоцитів, атрофія, гіпертрофія, лізіс кардіоміоцитів і склероз. Смерть настає від серцевої недостатності, тромбоемболічних ускладнень.

ЕНДОКАРДИТ

Запалення ендокарда виникає, як ускладнення, найчастіше інфекційних захворювань(вторинний ендокардит), і як самостійне ураження (первинний) ендокардит.

Інфекційний ендокардит з характерним ураженням клапанів серця, розвивається як гіперергічна реакція з ушкодженням серцево-судинної системи. Збудниками інфекційного ендокардита є стафілококи, стрептокок, ентерокок.

Клінічний перебіг може бути гострим (тижні), підгострим (3 місяця), хронічним (роки). Бактеріальний ендокардит підрозділяють на первинний інфекційний (хвороба Черногубова), який виникає на неушкоджених клапанах і вторинний бактеріальний – на змінених клапанах. Найчастіше зміни виникають на аортальному клапані у вигляді поліпозновирозкового ендокардиту. Тромботичні нашарування розповсюджуються на аорту. Процес починається з некрозу навколо якого визначаються лімфоцити, гістіоцити, макрофаги. Організація тромбів спричиняє деформацію затинок і формується вада серця. В судинах, особливо мікроциркуляторного ретища, діагностується плазморагія, фібриноїдний некроз стінок судин. Формуються аневризми судин з наступним їх розривом. Геморагічний синдром (петехії в шкірі, слизових і серозних оболонках, кон'юнктиві ока) обумовлений значною проникністю судинної стінки. Спленомегалія з інфарктами різної давнини. Імунокомплексний гломерулонефрит в нирках, а також інфаркти і рубці. Периферійні ознаки бактеріального ендокардиту: петехії в кон'юнктиву ока у внутрішнього вугла нижньої повіки (плями Лукіна-Лібмана), вузликові потовщення на долонях (вузлики Ослера), потовщення нігтьових фаланг («барабанні палички»), крововиливи в шкіру і підшкірну жирову клітковину (плями Джейнуеля), жовтяниця. Тромбоемболія, як ускладнення може набувати розповсюдженого характеру – тромбоемболічний синдром.

Парієтальний фібропластичний еозинофільний ендокардит Леффлера. Системний еозинофільний васкуліт з пристіночним ендокардитом. Перебіг хвороби гострий або хронічний. Спричиняє хворобу бактеріальна або вірусна інфекція. Розвивається некроз ендокарда шлуночків серця з тромботичними нашаруваннями, які організуються і спричиняють його потовщення (констріктивний ендокардит). До процесу залучається хордальний і сосочковий ендокард (разом з м'язами). Формується недостатність мітрального і трікуспідального клапанів. Внутрішні органи з множинними клітинними інфільтраціями з переважанням еозинофілів. Характерні тромбоемболічні ускладнення. Смерть настає від гострої або хронічної серцевої недостатності, тромбоемболічних ускладнень.

МІОКАРДИТ

Самостійним захворюванням є ідеопатичний міокардит. Вторинний міокардит виникає при інфекційних і інфекційно-алергічних захворюваннях. Ідеопатичний міокардит (Абрамова-Фідлера) злякисне інфекційноалергічне

запалення міокарду є прогресуючим перебігом і часто летальним виходом. Перебіг хвороби гострий або хронічний, рецидивуючий. Для ідеопатичного міокардиту характерним є розповсюджене ураження серця. Орган збільшений в розмірах, млявий, порожнини розтягнуті з тромботичними нашаруваннями. На розрізі міокард строкатий, клапани звичайні. Розрізняють 4 гістологічних типи ідеопатичного міокардиту.

Дистрофічний (деструктивний) супроводжується гідропічною дистрофією і лізисом кардіоміоцитів.

Запально-інфільтративний супроводжується серозним набряком і інтерстеційним запаленням з клітинним інфільтратом, який складається з лімфоцитів, лейкоцитів, макрофагів, плазматичних клітин, а також гігантських багатоядерних клітин.

Змішаний – при якому сполучаються деструктивні і запальні зміни.

Судинний – переважають ураження судин (васкуліти) при наявності не виражених деструктивних і запальних змін.

Найчастіше розвиваються тромбоемболічні ускладнення, які можуть спричинити смерть. Причиною смерті може бути серцева недостатність.

ВАДИ СЕРЦЯ

Розрізняють уроджені вади серця і набуті. Уроджені вади серця виникають при формуванні серця і відходящих від нього судин. Набуті вади серця формуються після народження і характеризуються ураженням клапанів і магістральних судин. Розвиваються при ревматизмі, атеросклерозі, сифілісі, бруцельозі, бактеріальному ендокардиті, травмі.

Розрізняють недостатність клапанів, коли деформовані затинки не закривають отвір між порожнинами серця, а також стеноз отвору. Можливо одночасне існування недостатності клапану і стенозу отвору – комбінована вада серця. Може розвинути сполучена вада серця при ураженні більше одного клапану.

Перше місце посідає вада мітрального клапану, друге – аортального.

Набуті вади серця можуть бути компенсованими і некомпенсованими.

Причиною смерті може бути серцево-судинна недостатність.

Матеріали щодо активації здобувачів вищої освіти під час проведення лекції:

питання, ситуаційні задачі тощо (за необхідності):

Загальне матеріальне та навально-методичне забезпечення лекції:

Питання для самоконтролю:

Список використаних джерел:

Основна:

97. Атлас мікропрепаратів з патоморфології / І.І. Старченко, Б.М. Филенко,
Н.В.Ройко та ін.; ВДНЗУ “УМСА”.- Полтава, 2018.-190с
98. Старченко, С.О. Білоконь та ін.. – Полтава: Тов. “АСМІ” – 2018. – 190с.
99. Основи патології за Роббінсом: у 2 томах. Том 1 / Віней Кумар, Абул К. Аббас, Джон К. Астер; переклад 10-го англ. видання. Видавництво: Всеукраїнське спеціалізоване видавництво “Медицина”. – Х ІІ. – 2019. – 420с.
100. Основи патології за Роббінсом: у 2 томах. Том 1 / Віней Кумар, Абул К. Аббас, Джон К. Астер; переклад 10-го англ. видання. Видавництво: Всеукраїнське спеціалізоване видавництво “Медицина”. – Х ІІ. – 2019. – 420с.
101. Патоморфологія. Загальна патоморфологія: навчальний посібник / за ред. Я.Я. Боднара, В.Д. Волошина, А.М. Романюка, В.В. Гаргіна. - Нова Книга, 2020. - 248 с.
102. Патоморфологія основних захворювань серцево-судинної системи: навчальний посібник / І.І. Старченко, Б.М. Филенко, Н.В. Ройко. – Полтава: “УМСА”. – 2019. – 150с.
103. Старченко І.І. Патоморфологія основних захворювань щелепнолицевої ділянки : навч. посіб. / І.І. Старченко, Б.М. Филенко, В.В.Черняк ; “УМСА”. – Вінниця : Нова Книга, 2019. – 128с.
104. Старченко І.І. Спеціальна патоморфологія (базовий курс) для студентів медичних факультетів вищих медичних навчальних закладів III-IV рівнів акредитації / І.І. Старченко, Н.В. Ройко, Б.М. Филенко. – Полтава, 2017. – 174с.
105. Туффаха С. А. Муин Иммуногистохимия в диагностике опухолей / С. А. Туффаха Муин, С. Г. Гичка, Гуски Ганс. – "Книга плюс", 2018. – 336с.
106. Essentials of pathology: textbook / Ya.Bodnar, A.Romanyuk, V. Voloshyn, V. Gargin - Kharkiv, «Planeta-Print» Ltd, 2020, 219 p.

107. Pathology: textbook / I.V.Sorokina, V.D. Markovskiy, D.I. Halata et al.; edited by I.V.Sorokina, V.D. Markovskiy, D.I. Halata. - Kyiv : AUS Medicine Publishing, 2019. - 328p. + 2 colour inserts (8p. + 12p.).
108. Pathology: textbook / I.V.Sorokina, V.D. Markovskiy, D.I. Halata et al.; edited by I.V.Sorokina, V.D. Markovskiy, D.I. Halata. - 2 nd edition. - Kyiv : AUS Medicine Publishing, 2020. - 328p. + 2 colour inserts (8p. + 12p.).

Додаткова:

57. Доброякісні новоутворення кісток щелепно-лицевої ділянки у дітей / П.І. Ткаченко, І.І.Старенко, С.О. Білокінь [та ін.] – П.: “УМСА”, 2016. – 85с
58. Загальна патоморфологія / І.І. Старченко, Н.В. Ройко, Б.М. Филенко [та ін.] – Полтава, 2016. – 136с.
59. Зербіно Д. Д. Патоморфологія та гістологія : атлас / Д. Д. Зербіно, М. М. Багрій, Я. Я. Боднар, В. А. Діброва. – Вінниця : Нова Книга, 2016. – 800с.
60. Методики морфологічних досліджень / М.М. Багрій, В.А. Діброва, О.Г. Пападинець, М.І. Грищук; за ред.. М.М. Багрія, В.А. Діброви. – Вінниця: Нова Книга, 2016. – 328 с.
61. Новосельцева Т.В. Патологія статевої та ендокринної систем / Т.В. Новосельцева, Б.М. Филенко, Н.І. Гасюк. – Полтава: ТОВ “АСМІ”, 2015. – 199 с.
62. Патоморфологія : нац.. підруч. / В.Д. Марковський, В.О. Туманський, І.В. Сорокіна [та ін.]; за ред.. В.Д. Марковського, В.О. Туманського. – К.: ВСВ «Медицина», 2015. – 936с.
63. Практикум з біопсійно-секційного курсу / І.І. Старченко, А.П. Гасюк, С.А. Проскурня [та ін.] – Полтава, 2016. – 160с.

Лекція № 11

Тема: Хвороби органів травної системи (гастрити, виразкова хвороба, рак шлунка, гепатити, гепатози, цироз печінки).

Актуальність теми: Для того щоб не зіткнутись з такими хворобами як гастрит, виразкова хвороба, рак шлунковокишкового тракту, гепатити, цироз печінки, потрібно притримуватись певних правил життя: культуру харчування,

здоровий вид життя, невживання алкоголю, ніякого паління, та багато інших факторів які пагубно впливають не тільки на ШКТ а і на весь організм в цілому, варто прочитати(прослухати) даний матеріал.

Мета: Ознайомитись з захворюваннями стравоходу, шлунку, кишечника та печінки, багатьох захворювань інфекційної та неінфекційної природи, набутого або спадкового походження.

Основні поняття: Дивертикул стравоходу, Езофагіт, гастрит, Гострий ентерит, Хронічний коліт, виразковий проктоколіт, Хвороба Крона, Апендицит.

План і організаційна структура лекції:

Привітання, перевірка присутніх, повідомлення теми, мети заняття, мотивація здобувачів вищої освіти щодо вивчення теми.

Зміст лекційного матеріалу (текст лекції):

Хвороби органів травного тракту відрізняються різноманітністю своїх клінічних і морфологічних ознак. Вони включають первинні самостійні захворювання, а також інші, вторинні, які є проявом багатьох захворювань інфекційної та неінфекційної природи, набутого або спадкового походження. В основі цих захворювань можуть бути різні загальнопатологічні процеси, такі як альтерація, запалення, гіпер- і диспластичні процеси, аутоімунні порушення і, нарешті, пухлини.

За останні двадцять років досягнений значний прогрес в розумінні морфологічної сутності процесу більшості захворювань органів травної системи. Ці досягнення пов'язані з можливістю отримання і вивчення біопсійного матеріалу практично всіх відділів травного тракту за допомогою сучасних морфологічних засобів дослідження, таких як імуногістохімія, електронна мікроскопія. Отримані дані про ранні структурні прояви хворих органів травлення, що дозволяє використати результати морфологічної діагностики для ефективного лікування.

Серед хвороб стравоходу частіше зустрічаються дивертикули, запалення (езофагіт) і пухлини (рак).

Дивертикул стравоходу – це обмежене сліпе випинання його стінки, яке складається з усіх оболонок стінки стравоходу (справжній дивертикул) або тільки слизової та підслизової оболонок, які випинаються через щілини м'язової

оболонки (м'язовий дивертикул). В залежності від локалізації і топографії розрізняють фарінгоезофагальні, біфуркаційні, епінефральні і множинні дивертикули, а від особливостей походження – спайкові дивертикули, які виникають внаслідок запальних процесів в середостінні, і релаксаційні, в основі яких лежить локальне розслаблення стінки стравоходу. Дивертикул стравоходу може ускладнюватися запальним процесом (дивертикуліт).

Причини утворення дивертикула можуть бути уроджені (неповноцінність сполучної і м'язової тканин стінки стравоходу, глотки) і набуті (запалення, склероз, рубцеві звуження, підвищення тиску в стравоході).

Езофагіт – запалення стінки стравоходу виникає вторинно при багатьох захворюваннях; рідко – первинно; за перебігом розрізняють гострий та хронічний.

Гострий езофагіт, який виникає під впливом хімічних, термічних і механічних факторів, при ряді інфекційних хвороб (дифтерія, скарлатина, тифи), алергічних реакціях, може бути катаральним, фібринозним, флегмонозним, виразковим, гангренозним. Особливою формою гострого езофагіту є перетинчастий, коли відбувається відторгнення зліпку слизової оболонки стравоходу. Після глибокого перетинчастого езофагіту, який розвивається при хімічних опіках, утворюються рубцеві стенози стравоходу.

При хронічному езофагіті, розвиток якого пов'язаний з хронічним подразненням стравоходу (вплив алкоголю, куріння тютюну та інше) або порушенням кровообігу в його стінці (венозна гіперемія при серцевій декомпенсації, портальній гіпертензії), слизова оболонка набрякла і повнокровна з ділянками деструкції епітелію, лейкоплакії та склерозу. Для специфічного хронічного езофагіту, який виникає при туберкульозі та сифілісі, характерна морфологія відповідного запалення.

В особливу форму виділяють рефлюкс-езофагіт, при якому знаходять запалення, ерозії та виразки (ерозивний, виразковий езофагіт) в слизовій оболонці нижнього відділу стравоходу в зв'язку з регургітацією в нього шлункового вмісту (регургітаційний, пептичний езофагіт). Рак стравоходу частіше всього виникає на рівні середньої і нижньої третини його, що відповідає рівню біфуркації трахеї. Значно рідше він зустрічається в початковій частині стравоходу і переході його в шлунок.

Рак стравоходу займає 2–5% від всіх злоякісних пухлин. Розвиткові раку стравоходу сприяють хронічне подразнення його слизової оболонки (гаряча груба страва, алкоголь, куріння), рубцеві зміни після опіків, хронічні шлунковокишкові інфекції, анатомічні порушення (дивертикули, ектопія циліндричного епітелію і шлункових залоз та ін.). Серед передракових змін найбільше значення мають лейкоплакія і важка дисплазія епітелію слизової оболонки.

Розрізняють наступні макроскопічні форми раку стравоходу: кільцевидний щільний, сосочковий і виразковий. Кільцевидний щільний рак являє собою пухлинне утворення, яке циркулярно потовщує стінки стравоходу на певній ділянці і звужує його просвіт; при розпаді (руйнуванні) і виразкуванні пухлини прохідність стравоходу відновлюється. Сосочковий рак стравоходу подібний грибоподібному раку шлунка. Він легко розпадається, внаслідок чого утворюються виразки, які проникають в сусідні органи і тканини. Виразковий рак являє собою ракову виразку, яка має овальну форму і витягнена вздовж стравоходу.

Серед мікроскопічних форм раку стравоходу розрізняють карциному *in situ*, плоскоклітинний рак, аденокарциному, залозисто-плоскоклітинний, залозисто-кістозний, мукоепідермальний і недиференційований рак.

Метастази цих пухлин переважно лімфогенні.

Ускладнення пов'язані з проростанням пухлини в сусідні органи – трахею, середостіння, шлунок, плевру. При цьому утворюються стравохіднотрахеальні нориці, виникає аспіраційна пневмонія, абсцес і гангрена легень, емпієма плеври, гнійний медіастиніт; рано розвивається кахексія.

Запальні захворювання шлунку – гастрити – займають чимале місце в клініці внутрішніх хвороб. Вчення про гострий гастрит бере свій початок із спостережень Бомона над одним хворим, у якого унаслідок вогнепальної травми утворилася фістула шлунку. Цей хворий був чудовим об'єктом для прижиттєвого вивчення фізіології і патології шлунку. Через фістулу можна було отримувати шлунковий сік, стежити за процесом травлення і, нарешті, бачити слизову оболонку органу. Коли хворий приймав погано пережовану їжу і алкоголь або захворював пропасницею, слизова оболонка шлунку червоніла, набрякала, на ній з'являлися сіруваті нашарування.

Ці спостереження є основою сучасних уявлень про високу чутливість шлунку і схильності його реагувати гострим запаленням на різні фізіологічні і патологічні подразники.

Цей етап і подальші етапи в розробці проблеми показали, що секреторні порушення і запалення в шлунку є двома координованими процесами, що виникають під впливом одного і того ж патогенного чинника.

Більш того, діапазон мінливості рельєфу нормального шлунку дуже широкий, а тим більше при нейрогенних порушеннях секреції, тому діагностика гастриту за морфологічними критеріями дуже затруднена. Особливо важко відмежувати лейкоцитарну інфільтрацію слизистої оболонки шлунку при гастриті від інфільтрації лейкоцитами при нормальному функціональному його стані. Запалення шлунку характеризується наступною тріадою:

- 1) переважання нейтрофільних лейкоцитів над еозинофільними,
- 2) масивністю інфільтрації з накопиченням лейкоцитів переважно навколо кровоносних судин,
- 3) деструктивно-проліферативними змінами покривного і залозистого епітелію і накопичення ексудату того або іншого типу (серозного, гнійного, фібринозного).

Вищевикладене дозволяє зробити висновок про те, що найнадійнішим методом встановлення гастриту є метод біопсії шлунку з ретельним гістологічним дослідженням його стінки.

З часів Бомона прийнято вважати що в розвитку гастриту відіграють певну роль різні подразнюючі речовини: алкоголь, прянощі (перець, гірчиця), медикаменти, погано пережована їжа, прийнята у великих кількостях. Ці фактори здійснюють свій шкідливий вплив, мабуть, лише в умовах підвищеної реактивності шлунку, оскільки у окремих осіб іннерваційний апарат шлунку має підвищену чутливість до сприйняття місцевих подразників.

Мікроорганізми в розвитку гастритів великої ролі не грають, хоча при інфекційних захворюваннях можливе гематогенне і лімфогенне занесення бактерій в стінку шлунку з розвитком запалення.

За перебігом гастрити поділяються на гострі та хронічні. По локалізації – на фундальні, що вражають тіло шлунку, пілороантральний – вихідну частину:

інтермедіарну зону, пілоричний канал і пілорус; пілородуоденальну ділянку – пілоричну частину і дванадцятипалу кишку. Підрозділяються гастрити ще по механізму виникнення. Тут виділяють 2 групи: екзогенні і ендогенні гастрити. До екзогенних гастритів відносяться наступні види:

- 1) Корозивний гастрит. Викликається дією їдких кислот і лугів;
- 2) Аліментарний або харчовий гастрит – від погрішностей в дієті, від прийому дуже гарячої їжі або дуже холодної їжі, від отруєння м'ясними або рибними несвіжими продуктами, від надмірно жирної їжі, алкоголю, ліків.

Ендогенні гастрити – найпоширеніша група. Сюди відносяться наступні види:

- 1) Інфекційно-токсичний гастрит. Викликається лімфо-гематогенним надходженням до шлунку токсинів мікробів. Наприклад, при скарлатині, грипі, кору.
- 2) Гастрит при розладах кровопостачання шлунку. Називається інакше застійним або гіпоксичним гастритом. Наприклад при декомпенсованих вадах серця.
- 3) Гастрит при інтоксикаціях в результаті уремії, опіків, тиреотоксикозах.
- 4) Алергічний гастрит при сироватковій хворобі, непереносимості деяких харчових продуктів: яєць, суниці і тому подібне.
- 5) Пептичний ерозійний гастрит, обумовлений дією шлункового соку на особливо чутливі до нього зони.

Окрім того, підрозділяють всі, як гострі, так і хронічні гастрити за характером запалення. Так, серед гострих гастритів бувають серозні – найбільш легкі; серозно-катаральні – до серозного ексудату домішується у великій кількості слиз; фібринозні, коли слизова оболонка вкривається плівкою із фібрину, і флегмонозні, коли один відділ або вся стінка шлунку дифузно інфільтрується лейкоцитами, дуже тяжка форма, яка може дати перфорацію і перитоніт. Це форми гострих гастритів. Характер запалення, в основному ексудативний.

Хронічний гастрит в низці випадків має зв'язок з гострим гастритом, його рецидивами; в інших – цей зв'язок відсутній. Хронічний гастрит, як і гострий, розвивається під впливом на слизову оболонку шлунка перш за все екзогенних факторів: порушення режиму харчування, зловживання алкоголем, вплив хімічних, термічних і механічних агентів, професійних шкідливостей та ін. Велика роль ендогенних факторів – аутоінфекція (*Campylobacter pyloridis*), хронічна аутоінтоксикація, нейроендокринні порушення, хронічна серцевосудинна недостатність, алергічні реакції, регургітація дуоденального вмісту в шлунок (рефлюкс). Важливою умовою розвитку хронічного гастриту може бути тривалий вплив патогенних факторів екзогенної або ендогенної природи, здатний «зламати» звичні регенаторні механізми постійного оновлення епітелію слизової оболонки шлунка. Нерідко можна встановити тривалий вплив не одного, а декількох патогенних факторів .

Хронічний гастрит може бути аутоімунним (гастрит типу А) та неімунним (гастрит типу В).

Гастрит типу А (аутоімунний гастрит) характеризується появою антитіл до парієтальних клітин, а тому ураженням фундального відділу шлунка, де багато обкладних клітин (фундальний гастрит); слизова оболонка антрального відділу не пошкоджена; при цьому відмічається високий рівень гастринемії. В зв'язку з пошкодженням обкладних клітин секреція хлористоводневої (соляної) кислоти знижена.

При гастриті типу В (неімунний гастрит) антитіла до парієтальних клітин не знаходять, тому фундальний відділ шлунка відносно не пошкоджений. Основні зміни знаходяться в антральному відділі (антральний гастрит). При цьому немає гастринемії; секреція хлористоводневої кислоти знижена лише помірно. Гастрит типу В, в патогенезі якого аутоімунні процеси відсутні, зустрічається у 4 рази частіше гастриту типу А.

Керуючись топографією процесу в шлунку, виділяють хронічний гастрит – антральний, фундальний та пангастрит.

Хронічний гастрит характеризується тривалими дистрофічними і некробіотичними змінами епітелію слизової оболонки, внаслідок чого відбуваються порушення його регенерації і структурна перебудова слизової оболонки, що завершується її атрофією і склерозом; клітинні реакції слизової оболонки відображують активність процесу.

Хронічний поверхневий гастрит характеризується дистрофічними змінами поверхневого (ямкового) епітелію. В одних ділянках він сплющується, наближається до кубічного і відрізняється зниженою секрецією; в інших – високий призматичний, з підвищеною секрецією. Відбувається транслокація додаткових клітин з перешийку в середню третину залоз, зменшується гістамінстимульована секреція соляної кислоти паріетальними клітинами і пепсиногену головними клітинами. Власний прошарок (пластинка) слизової оболонки набряклий, інфільтрований лімфоцитами, плазматичними клітинами і нейтрофілами.

При хронічному атрофічному гастриті з'являється нова і основна якість – атрофія слизової оболонки, її залоз, що визначає розвиток склерозу. Слизова оболонка стоншується, зменшується кількість залоз. На місці атрофованих залоз розростається сполучна тканина. Збережені залози розташовуються групами, протоки їх розширені, окремі види клітин в залозах погано диференціюються. В зв'язку з мукоїдизацією залоз секреція пепсину і хлористоводневої кислоти порушується. При цьому слизова оболонка інфільтрується лімфоцитами, плазматичними клітинами, а також нейтрофілами. До цих змін приєднується перебудова епітелію, причому метаплазії зазнає як поверхневий, так і залозистий епітелій. Шлункові ямки нагадують ворсини кишок, вони вистелені облямованими епітеліоцитами, з'являються келихоподібні клітини і клітини Панета (кишкова метаплазія епітелію, «ентеролізація» слизової оболонки). Головні, додаткові (слизові клітини залоз) і паріетальні клітини залоз зникають, з'являються кубічні клітини, властиві пілоричним залозам; утворюються так звані псевдопілоричні залози. До метаплазії епітелію приєднується його дисплазія, ступінь якої може бути різним. Зміни слизової оболонки можуть бути помірними (помірно атрофічний гастрит) або різко вираженими (виражений атрофічний гастрит).

Особливою формою захворювання є гігантський гіпертрофічний гастрит або хвороба Менетріє, при якому виникає надзвичайно різке потовщення слизової оболонки, вона набуває вигляду бруківки. При морфологічному дослідженні знаходять проліферацію клітин залозистого епітелію і гіперплазію залоз, а також інфільтрацію слизової оболонки лімфоцитами, епітеліоїдними, плазматичними і гігантськими клітинами. В залежності від переваги змін в залозах або інтерстиції, а також проліферативних змін виділяють залозистий, інтерстиціальний і проліферативний варіанти цієї хвороби.

Ознаки активності хронічного гастриту дозволяють виділяти активний (загострення) та неактивний (ремісія) хронічний гастрит. Для загострення хронічного гастриту характерні набряк строми, повнокров'я судин, різка клітинна інфільтрація з наявністю в інфільтраті великої кількості нейтрофілів, іноді формування крипт-абсцесів та ерозій. При ремісії ці ознаки відсутні.

Ступінь тяжкості хронічного гастриту може бути, легким, помірним та тяжким.

Таким чином, в основі хронічного гастриту лежать як запальні, так і адаптаційно-репаративні процеси слизової оболонки шлунка з недосконалою регенерацією епітелію і метапластичною перебудовою її «профілю». Порушення регенерації епітелію слизової оболонки при хронічному гастриті підтверджується даними електронно-мікроскопічного дослідження на матеріалі гастробіопсій. Встановлено, що недиференційовані клітини, які в нормі розташовані в глибоких відділах шлункових ямок і шийках залоз, при хронічному гастриті з'являються в шлункових валиках, в області тіла і дна залоз. В незрілих клітинах знаходять ознаки передчасної інволюції. Це свідчить про глибокі порушення координації фаз проліферації та диференціювання епітелію залоз при регенерації слизової оболонки шлунка, що призводить до клітинної атипії, розвитку диспластичних процесів.

В зв'язку з тим, що при хронічному гастриті яскраво відбиваються порушення процесів регенерації та структуроутворення, що веде до клітинної атипії (дисплазії), він нерідко стає фоном, на якому виникає рак шлунка.

Значення хронічного гастриту надзвичайно велике. В структурі захворювань гастроентерологічного профілю він займає друге місце після виразкової хвороби. Важливо відмітити і те, що хронічний атрофічний гастрит з тяжкою дисплазією нерідко є передраковим захворюванням шлунка.

Виразкова хвороба належить до поширених хвороб травних органів. Вона є загальним хронічним, циклічно перебігаючим, рецидивуючим захворюванням. Почесне відкриття виразки шлунку на думку зарубіжних авторів належить французькому клініцисту і анатому Крювельє (1829 р.). Проте справедливо відзначити, що на 12 років раніше Крювельє, наш співвітчизник академік Федор Уден в 1817 р. опублікував про виразкову хворобу ґрунтовний трактат.

XX століття характеризується неухильним зростанням частоти виразкової хвороби у всіх країнах у вигляді хронічних виразок переважно 12-палої кишки,

особливо в США. Значно частіше виразкова хвороба зустрічається у чоловіків. Виникає в будь-якому віці, але частіше всього від 25 до 50 років.

При цьому виразка 12-палої кишки має максимальну частоту у віці від 30 до 40 років. А виразка шлунку – від 50 до 60 років.

У літніх людей зустрічається велике число ускладнень.

Патологоанатомічні зміни при виразковій хворобі проявляються у формі формі ерозії, гострої і хронічної пептичної виразки.

Ерозіями називаються поверхневі дефекти слизової оболонки, які не досягають власного м'язового шару. Вони часто багаточисельні і утворюються з петехіальних крововиливів всередині слизової оболонки. Ерозії легко епітелізуються і часто безслідно зникають. Але ерозії можуть бути осередком, із якого згодом розвивається пептична виразка. Розміри ерозії коливаються від 1 мм до декількох см в довжину. Пептичні виразки відрізняються від ерозій тим, що дефект слизової оболонки досягає власне м'язового шару, а нерідко поширюється в підслизову оболонку. Слід розрізняти гострі і хронічні виразки.

Гостра виразка характеризується малим розвитком сполучної тканини в її дні і краях. Процес загоювання супроводжується малоінтенсивним рубцюванням і після декількох тижнів, місце виразки встановити не вдається. Гострі виразки можуть бути джерелом кровотеч і перфорацій.

Хронічна (пептична) виразка відрізняється великою кількістю фіброзної тканини і масивнішою клітинною інфільтрацією у основи і по краях виразки. Виразка має круглу або овальну форму, дно її білого або сірого кольору, навколо виразки спостерігається запальний вал. Загоєння хронічної пептичної виразки відбувається повільно і залишається велика кількість рубців, широке рубцеве поле.

Гострі виразки розвиваються частіше на передній стінці цибулини 12 палої кишки і більшість перфорацій спостерігається саме при даному розташуванні.

90% хронічних виразок 12-палої кишки виникають на передній і задній стінках цибулини, на 1–2 см відступаючи від пілоруса. 10% виразок локалізуються нижче за цибулину – постбульбарні виразки. Виразки задньої стінки характеризуються більшою тенденцією до рубцювання і легше спричиняють стенозування і пенетрацію в сусідні органи. Виразки передньої стінки при загоєнні не утворюють глибокого рубця. Постбульбарні виразки в 60% і більше

пенетрують в панкреато-дуоденальну артерію, даючи особливо тяжкі кровотечі.

У 25% зустрічаються множинні виразки 12-палої кишки і розташовуються на передній і задній стінці цибулини. Виразка шлунку може утворитися в будь-якій його частині, але улюбленими місцями є мала кривизна і антральний відділ. Дно і велику кривизну зачіпають рідко. У шлунку, як і в 12палій кишці утворюються гострі і хронічні виразки. Діаметр гострої виразки не перевищує 1 см. Процес одужання може бути дуже швидким, але часто зустрічаються перфорації.

Хронічна виразка шлунку, яка в класичній формі описана Уденом, Крювельє і Шеметовим може досягати 10 см в довжину, але як правило, розмір її коливається від 1 до 3 см.

Зазвичай, хронічні виразки шлунку бувають поодинокими. Численні виразки спостерігаються лише в 5-10% випадків.

Що стосується морфологічної структури самої виразки, то їх підрозділяють на прості і пенетруючі. Прості виразки порівняно неглибокі, пенетруючі доходять до серозного покриву. М'язові шари в дні пенетруючої виразки повністю зруйновані. З сусідніми органами і дном виразки є зрощення. Пенетруючі виразки зустрічаються частіше простих. Гістологічно в дні і краях хронічної виразки виявляється множинний розвиток рубцевої тканини. Унаслідок гіпоксії в цій тканині накопичується багато КМПС. На ній розташовується молода грануляційна тканина, багата кровоносними капілярами. Далі, ближче до просвіту шлунку, йде зона фібриноїдного некрозу, і, нарешті, на поверхні уривки тканини, перемішані з мікробами, слизом, лейкоцитами, фібрином, солянокислим гематином. Отже, 4 шари: рубцева тканина, грануляційна тканина, зона фібриноїдного некрозу і крихкуваті поверхневі маси.

Для прогресуючих виразок вважається характерним розвиток некротичного шару, який може досягати декількох міліметрів товщини. У цих виразках грануляційна тканина повністю залучена в деструктивний процес і шар фібриноїдного некрозу прилягає безпосередньо до рубцевого.

У дні і краях виразки різко змінені артеріальні судини|. Вони схильні до запалення і склерозу з різким звуженням просвіту і утворенням тромбів. Нерідкі картини фібриноїдного некрозу артеріальних стінок, що має велику роль в виникненні кровотеч. Виникають лімфо-венозні застої, що також, сприяє кровотечам.

Хронічні виразки шлунку і 12-палої кишки схильні до загоєнь, причому у жінок ця схильність виражена більше, ніж у чоловіків. Процес загоєння найчастіше завершується розвитком рубця.

Досить часто при виразковій хворобі розвиваються тяжкі ускладнення, які є причиною не тільки страждань і втрати працездатності, але нерідко і летальних виходів. Вивчення даних прозектур по великих містах свідчить про те, що серед кожних 100 померлих від різних захворювань в 2 випадках причиною смерті є ускладнення виразкової хвороби.

Залежно від того, який процес у момент виникнення ускладнення переважає у виразці: некроз, запалення або рубцювання усі ускладнення підрозділяються на ускладнення виразково-деструктивного походження, виразково-запального і виразково-рубцевого походження.

До ускладнень виразково-деструктивного походження відносяться пенетрація виразки, прорив виразки і кровотеча з виразки. Пенетрація виразки настає тоді, коли некротично-деструктивним процесом зруйновані всі шари стінки шлунку або 12-палої кишки і дном виразки виявляється сусідній орган. Пенетрація зустрічається приблизно в 30% випадків всіх виразок. Пенетрація частіше буває у осіб середнього і літнього віку з тривалим виразковим анамнезом. Хворі з пенетруючими виразками підлягають операції резекції шлунку. За даними більшості авторів локалізація пенетруючої виразки 12-палої кишки спостерігається частіше, ніж у шлунку. Існує наступна класифікація пенетрацій виразок, залежно від органу, куди вона проникає.

1. Пенетрація в паренхіматозні органи (підшлункова залоза, печінка, селезінка).
2. Пенетрація у брижові утворення (сальник, зв'язки брижі).
3. Пенетрація у передню черевну стінку.
4. Пенетрація у стінку порожнинного органу (поперечно ободова кишка, жовчний міхур) без утворення нориці.
5. Пенетрація у порожнинні органи з утворенням нориць.

6. Пенетрація однієї виразки в декілька органів.

7. Множинні|численні| пенетрації| декількох виразок|язв|.

Прорив виразки буває відкритим і прикритим.

У переважній більшості випадків спостерігається відкритий прорив у вільну черевну порожнину. Значно рідше зустрічається прикрита перфорація виразки. Проривний отвір (після перфорації у вільну черевну порожнину) при цьому прикривається найчастіше сусіднім органом.

На пілоричний відділ шлунку і 12-палу кишку разом узяті припадає 71% загального числа перфорацій. При цьому зазвичай виразка локалізується в передній стінці. Зустрічаються і повторні перфорації виразки у одного хворого. Частіше це та ж сама виразка, яка не загоїлась, рідше інша нова виразка.

Виникнення преперфоративного загострення виразкової хвороби або самої перфорації пов'язане з прийомом алкоголю, порушеннями дієти, взяттям шлункового соку товстим зондом, рентгенологічним дослідженням і тому подібне.

Перфорації зустрічаються від 25 до 50% випадків (у різних хірургів). До перфорації веде прогресуюча некротизація виразкового дна, що спричиняється шлунковим соком.

При перфорації розвивається перитоніт, який є найчастішою причиною смерті при виразці.

Кровотеча з виразки є досить частим ускладненням. Вона спостерігається від 10 до 15%. Кровотеча з виразки шлунку і 12-палої кишки зустрічається у осіб різного віку, але частіше всього після 40 років.

Іноді кровотеча є першим проявом приховано перебігаючої виразкової хвороби. Особливо небезпечні рецидивуючі кровотечі.

Локалізація виразки, що кровоточить, переважає в шлунку, головним чином на його малій кривизні, там проходять найбільш великі кровоносні судини. Зазвичай у хворих з'являється блювота "кавовою гущею" і дьогтеподібний кал. Кровотеча частіше виникає з хронічної виразки, часто пенетруючої, але іноді з гострих виразок і ерозій. Джерелом кровотечі є артерія,

зруйнована виразковим процесом. У артерії виявляється запалення і фібриноїдний некроз.

В місці дна виразки на розтині виявляється зруйнована кровonosна судина, просвіт якої зяє або заповнений свіжим тромбом.

До ускладнень виразково-запального походження відносяться: гастрит, дуоденіт, перигастрит, перидуоденіт, запальний процес жовчних шляхів і печінки. До дуже тяжких ускладнень цієї групи належить гнійне, зазвичай флегмозне, запалення шлунку і 12-палої кишки. Фібринозний ексудат поблизу виразки на серозній оболонці при перигастриті і перидуоденіті зазнає організації, і утворюються зрощення, спайки, навіть інфіковані.

До ускладнень виразково-рубцевого походження відносяться стенози 12палої кишки, деформацію шлунку у формі пісочного годинника, дивертикули.

Однією з найчастіших причин оперативного лікування хворих виразковою хворобою є пілоро-дуоденальні стенози виразкового походження. Ці стенози зазвичай бувають частковими. Вони супроводжуються порушенням моторної евакуаційної функції шлунку – їжа погано проходить в кишечник. Звуження відбувається в результаті розростання і зморщування сполучної тканини, особливо у поєднанні із стягненням серозної оболонки в результаті перигастрита і перидуоденіта. М'язова оболонка шлунку при стенозах гіпертрофується, але в пізніх стадіях настає гостре розширення шлунку з гастрогенною тетанією і смертю.

При рубцевому звуженні шлунку в місці тіла або в антральному відділі утворюється двопорожнинний шлунок, що нагадує формою пісочний годинник. В області стягуючого перешийка в більшості випадків зберігаються пенетруючі виразки, які довго не гояться, які можуть давати кровотечу і перфорацію.

Одним з найважчих по своїм наслідкам ускладнень виразкової хвороби є злоякісне переродження виразки або малігнізація виразки. За даними літератури останніх років малігнізації виразки зустрічається у літніх людей в 6% випадків. Може бути у дітей. Рак розвивається з покривного епітелію при його метаплазії. Частіше малігнізується виразка шлунку великої кривизни шлунку.

Бляшковидний рак – 1–5% випадків, перебігає безсимптомно, виявляють на розтині випадково.

Поліпозний рак – 5% випадків, має вид вузла на ніжці. Фунгозний – 10% вид | вузла на широкій основі з ерозіями, крововиливами.

Виразкуватий рак – 50% випадків – рак-виразка, виразка-рак. Інфільтративновиразковий рак – канкроза інфільтрація стінки, виразка пухлини. Дифузний рак – 20%, ріст ендofітний. Виділяють типи рака: аденокарциному, недиференційований, плоскоклітинний, залозистий плоскоклітинний, некласифікований. Некласифікований (солідний, скіррозний, перстневидноклітинний). Метастази: лімфо-гематогенні, імплантаційні. Ускладнення – некротичні, запальні, перфорація, кровотеча, перитуморозне запалення, флегмона шлунку, виснаження хворого.

Гострий ентерит – гостре запалення тонкої кишки. Часто виникає при багатьох інфекційних хворобах (холера, черевний тиф, колібацилярна, стафілококкові та вірусні інфекції, лямбліоз, сепсис, опісторхоз та інш.), харчових токсико-інфекціях (ботулізм, сальмонельоз), отруєннях (хімічні отрути, отруйні гриби).

Відомий гострий ентерит аліментарного (зловживання міцними алкогольними напоями, грубою їжею, приправами) і алергічного (ідіосинкразія до харчових продуктів, лікарських препаратів) походження.

В залежності від характеру запальної реакції ентерит буває катаральним, фібринозним, гнійним, некротично-виразковим.

При катаральному ентериті, який зустрічається найчастіше, слизова оболонка кишки набрякає, стає повнокровою, вкрита серозним, серознослизовим, або серозно-гнійним ексудатом. Набряк та запальна інфільтрація охоплюють не тільки слизову оболонку, але й підслизову. При цьому відбувається дистрофія і десквамація епітелію, особливо на верхівках ворсин (катаральний десквамативний ентерит), гіперплазія келихоподібних клітин («келихоподібна трансформація»), дрібні ерозії та крововиливи.

При фібринозному ентериті, частіше ілеїті, слизова оболонка кишки некротизована і просякнена фібринозним ексудатом, внаслідок чого на її поверхні з'являються сірі або сіро-коричневі плівки. В залежності від глибини некрозу запалення може бути крупозним або дифтеритичним, при якому після відриву фібринозних плівок утворюються глибокі виразки.

Гнійний ентерит характеризується просякненням стінки кишки гнієм (флегмонозний ентерит).

При некротично-виразковому ентериті деструктивні процеси стосуються, в основному, групових та солітарних фолікулів кишки, що спостерігається при черевному тифі, або ж охоплюють слизову оболонку без зв'язку з лімфатичним апаратом кишки. При цьому некроз і виразкування набувають розповсюдженого (сепсис, грип) або осередкового (вузликовий періартеріїт, алергічний васкуліт) характеру.

При гострому ентериті, незалежно від типу запальних змін слизової оболонки, спостерігається гіперплазія та ретикуломакрофагальна трансформація лімфатичного апарату кишки. Іноді вона буває надзвичайно різко вираженою (мозкове набрякання групових і солітарних фолікулів при черевному тифі) і обумовлює подальші деструктивні зміни кишкової стінки.

В мезентеріальних лімфатичних вузлах спостерігаються реактивні процеси у вигляді гіперплазії лімфоїдних елементів плазмоцитарної та ретикуломакрофагальної їх трансформації, а нерідко і запалення.

До ускладнень гострого ентериту відносять кровотечі, перфорацію стінки кишки з розвитком перитоніту (при черевному тифі), а також зневоднення і демінералізацію (при холері).

В низці випадків гострий ентерит переходить в хронічний.

Хронічний ентерит може бути самостійним захворюванням, або проявом інших хронічних хвороб (гастрит, гепатит, цирроз печінки, ревматичні хвороби та ін.).

В основі хронічного ентериту лежить не тільки запалення, але й порушення фізіологічної регенерації слизової оболонки: проліферації епітелію крипт, диференціювання клітин, їх «руху» вздовж ворсинки та відокремлення від слизової оболонки в просвіт кишки.

Спочатку такі порушення уявляють собою посилену проліферацію епітелію крипт з «метою» відновити зрушені пошкоджені ентероцити ворсин, однак диференціювання цього епітелію в функціонально повноцінні ентероцити запізнюється. Внаслідок цього значна частина ворсинок вистеляється недиференційованими, функціонально неповноцінними ентероцитами, які швидко гинуть. Ворсинки пристосовують свою форму до помірної кількості епітеліальних клітин – вони стають коротшими, атрофуються. Через деякий час крипти (камбіальна зона) не в змозі забезпечити пул ентероцитів, зазнають

кістозного перетворення та склерозу. Ці зміни стають завершальним етапом порушеної фізіологічної регенерації слизової оболонки тонкої кишки.

В останні роки зміни стінки кишки при хронічному ентериті добре вивчені на матеріалі ентеробіопсій. Показано, що в основі хронічного ентерита, як і гастрита, лежать процеси порушеної регенерації епітелію, які завершуються атрофією і структурною перебудовою слизової оболонки.

Виділяють дві форми хронічного ентериту: без атрофії слизової оболонки та атрофічний ентерит.

Для хронічного ентериту без атрофії слизової оболонки досить характерні різна товщина ворсинок і поява булавоподібних потовщень їх дистальних відділів, де відмічається деструкція базальних мембран епітеліальної вистилки. Цитоплазма ентероцитів, які вистеляють ворсинки, вакуолізована (вакуольна дистрофія). Активність окислювальновідновлювальних та гідролітичних (лугова фосфатаза) ферментів цитоплазми таких ентероцитів знижена, що свідчить про порушення адсорбційної їх здатності. Поміж ентероцитів апікальних відділів ворсинок з'являються спайки, «аркади», що, мабуть, пов'язано з утворенням поверхневих ерозій; строма ворсин інфільтрована плазматичними клітинами, лімфоцитами та еозинофілами. Клітинний інфільтрат спускається в крипти, які бувають кістозно розширені; інфільтрат роз'єднує крипти і досягає м'язового шару слизової оболонки.

Хронічний атрофічний ентерит характеризується перш за все укороченням ворсинок, їх деформацією, появою великої кількості зрощених між собою ворсин. В укорочених ворсинках відбувається колапс аргірофільних волокон. Ентероцити вакуолізовані, в щітчастій облямівці знижена активність лугової фосфатази; з'являється значна кількість келихоподібних клітин, дуже часто зустрічаються кістозні розширення, спостерігається інфільтрація їх лімфоцитарними елементами і заміщення розростаннями м'язових і колагенових волокон.

При тривалому тяжкому хронічному ентериті можуть виникати анемія, кахексія, гіпопротеїнемічні набряки, остеопороз, авітаміноз, ендокринні порушення, синдром порушеного всмоктування.

Ентеропатіями називають хронічні захворювання тонкої кишки, в основі яких лежать спадкові або набуті ферментні порушення ентероцитів (кишкові ферментопатії). Зниження активності або випадання певних ферментів

супроводжується недостатнім всмоктуванням тих речовин, які в нормі розщеплюються цими ферментами. Внаслідок цього виникає синдром порушеного всмоктування тих чи інших харчових речовин.

Серед ентеропатій розрізняють: 1) дисахаридазну недостатність (алактазію); 2) гіперкатаболічну гіпопротеїнемічну ентеропатію (кишкова лімфангіектазія); 3) нетропічну спру (ідіопатична, ендогенна, спру-целіакія, в тому числі глютеносна ентеропатія).

Хвороба Уіппла (кишкова ліподистрофія) – досить рідке хронічне захворювання тонкої кишки, для якого характерні синдром порушеного всмоктування, гіпопротеїн- і гіполіпідемія, прогресуюча млявість та виснаження і схуднення.

Запальний процес при коліті охоплює переважно сліпу кишку (тифліт), поперечну ободову (трансверзит), сигмовидну (сигмоїдит) або пряму (проктит), а в деяких випадках розповсюджується і на всю кишку (панколіт). Запалення може бути як гострим, так і хронічним.

Гострий коліт – гостре запалення товстої кишки. Розрізняють інфекційний, токсичний і токсико-алергічний коліт. До інфекційних колітів відносять дизентерійний, черевнотифозний, колібацилярний, стафілококковий, грибовий, протозойний, септичний (туберкульозний, сифілітичний); до токсичних – уремічний, сулемовий медикаментозний; а до токсико-алергічного – аліментарний і копростатичний.

Виділяють наступні форми гострого коліту: катаральний, фібринозний, гнійний, геморагічний, некротичний, гангренозний, виразковий.

При катаральному коліті слизова оболонка кишки повнокровна, набрякла, на її поверхні скупчення ексудату, який за своїм складом буває серозним, слизовим, гнійним. Запальний інфільтрат знаходиться не тільки в слизовій оболонці, але й в підслизовій, де досить часто з'являються крововиливи.

Дистрофія і некробіоз епітелію сполучаються з десквамацією поверхневого епітелію і гіперсекрецією залоз.

Фібринозний коліт в залежності від глибини некрозу слизової оболонки і проникання фібринозного ексудату ділять на крупозний і дифтеритичний.

Гнійний коліт характеризується флегмонозним запаленням

(флегмонозний коліт, флегмона товстої кишки). В тих випадках, коли в стінці кишки виникають крововиливи, з'являються ділянки геморрагічного просочення, мова йде про геморрагічний коліт.

При некротичному коліті омертвіння виникає не тільки в слизовій оболонці, а й в підслизовій. Гангренозний коліт – варіант некротичного.

Гострий виразковий коліт звичайно завершує дифтеритичні та некротичні зміни стінки товстої кишки. В низці випадків, наприклад, при амебіазі, виразки в товстій кишці з'являються на початку хвороби.

Ускладнення гострого коліта: кровотеча, перфорація і перитоніт, парапроктит з параректальними норицями; іноді гострий проктит переходить в хронічний.

Хронічний коліт – хронічне запалення товстої кишки буває первинним або вторинним. У одних випадках він генетично пов'язаний з гострим, в інших – такого зв'язку не спостерігається.

Хронічний коліт, як і гострий, виникає під впливом інфекційних, токсичних і токсикоалергічних факторів. Велике значення набуває час, на протязі якого продовжують діяти фактори в умовах підвищеної місцевої (кишкової) реактивності.

Морфологічні зміни в стінці товстої кишки при хронічному коліті, вивчені на матеріалі біопсій, не відрізняються від змін, які відбуваються і при хронічному ентериті, хоча при коліті більш яскраво виражені запальні процеси, які сполучаються з дисрегенераторними і закінчуються атрофією і склерозом слизової оболонки. В залежності від виникаючих змін розрізняють: хронічний коліт без атрофії слизової оболонки і хронічний атрофічний коліт.

При хронічному коліті без атрофії слизової оболонки остання набрякла, тьмяна, зерниста, сіро-червона або червона, часто з множинними крововиливами і ерозіями; призматичний епітелій сплюснений, десквамований; в криптах збільшується кількість келихоподібних клітин. Самі крипти короткі, розширені. Власна пластинка слизової оболонки, в якій зустрічаються крововиливи, дифузно інфільтрована лімфоцитами, плазматичними клітинами, еозинофілами, які досить часто проникають в м'язову оболонку.

Ступінь запальної інфільтрації може бути різним – від помірної осередкової до різко вираженої дифузної з утворенням абсцесів у криптах (крипт-абсцеси) і виразкуванню.

Для хронічного атрофічного коліту характерні сплющення призматичного епітелію, зменшення кількості крипт, гіперплазія гладком'язових елементів. В слизовій оболонці переважає гістіолімфоцитарна інфільтрація і розростання сполучної тканини; в низці випадків зустрічаються виразки з епітелізацією і рубцюванням.

Можливі ускладнення коліту – парасигмоїдит і парапроктит, інколи гіповітаміноз в зв'язку з зміною кишкової флори та порушенням синтезу вітамінів.

Неспецифічний виразковий коліт (ідіопатичний виразковий коліт, виразковий проктоколіт) – хронічне рецидивуюче захворювання, в основі якого лежить запалення товстої кишки з нагноюванням, виразкуванням, геморагіями, з послідовним склерозом і деформацією стінки. Це захворювання досить розповсюджене і найчастіше зустрічається у молодих жінок.

Хвороба Крона – хронічне рецидивуюче захворювання шлунковокишкового тракту, для якого характерні неспецифічний гранулематоз, некроз і рубцювання стінки кишкової трубки, яке зустрічається досить рідко.

Під цією хворобою раніше розуміли неспецифічне гранулематозне ураження лише кінцевого відділу тонкої кишки, тому називали її термінальним (регіонарним) ілеїтом. В подальшому було встановлено, що зміни, характерні для цієї хвороби, можуть виникати в будь-якому відділенні шлунково-кишкового тракту. З'явилися нові описи хвороби Крона шлунка, товстої кишки, аппендиксу та ін.

Апендицит – запалення аппендиксу, яке супроводжується характерним клінічним синдромом. Зі сказаного виходить, що в клінікоанатомічному плані не всяке запалення аппендиксу (туберкульоз, дизентерія) можна тлумачити, як апендицит. Апендицит – широко розповсюджене захворювання, яке потребує хірургічного втручання.

Розрізняють дві клініко-анатомічні форми апендициту: гостру і хронічну; кожна з них має певну морфологічну характеристику.

Гострий апендицит. В залежності від морфологічних змін і виду запалення розрізняють наступні морфологічні форми гострого апендициту: 1) простий; 2)

поверхневий; 3) деструктивний (флегмонозний, апостематозний, флегмонозновиразковий, гангренозний). Ці форми є морфологічним відображенням фаз гострого запалення аппендиксу, що завершується деструкцією і некрозом. Такий запальний процес відбувається впродовж 2–4 днів. Зміни, характерні для гострого простого аппендициту, розвиваються в перші години з початку нападу. Вони супроводжуються розладами крово- і лімфообігу у вигляді стаза в капілярах та венулах, набряком, крововиливами, скопиченням сидерофагів, а також краєвим стоянням лейкоцитів та лейкодіapedезом. Такі зміни виникають головним чином в дистальному відділі відростка. Розлади крово- та лімфообігу поєднуються з дистрофічними змінами в інтрамуральній нервовій системі відростка.

Надалі на фоні дисциркуляторних змін в дистальній частині аппендикса з'являються фокуси ексудативного гнійного запалення слизової оболонки, що має назву первинного афекту (Ашофф). На верхівці такого конусоподібного фокуса, оберненого в просвіт відростка, виникають поверхневі дефекти епітелію. Такі морфологічні зміни характерні для гострого поверхневого аппендициту, при якому відросток набрякає, а серозна оболонка його стає повнокровою і тьмяною. Зміни, властиві простому або поверхневому аппендициту, зворотні, а якщо вони прогресують, розвивається гострий деструктивний аппендицит.

В кінці першої доби лейкоцитарний інфільтрат розповсюджується по всій товщі стінки відростка – розвивається флегмонозний аппендицит. Розміри відростка збільшуються, серозна оболонка його стає тьмяною і повнокровою, на її поверхні з'являються фібринозні нашарування: стінка на розтині потовщена, просвіт заповнений гнієм; брижа набрякла, гіперемійована. У випадках, коли на фоні дифузного гнійного запалення аппендикса з'являються множинні дрібні абсцеси, мова йде про апостематозний аппендицит; якщо ж до флегмонозного аппендициту приєднується виразкування слизової оболонки – про флегмонозновиразковий аппендицит. Гнійно-деструктивні зміни у аппендиксі завершуються гангренозним аппендицитом, який називають вторинним, тому що він є наслідком розповсюдження гнійного запалення на прилеглі тканини (періаппендицит,), в тому числі і на брижу відростка (мезентеріоліт), що нерідко призводить до тромбозу аппендикулярної артерії.

Вторинний гангренозний аппендицит слід відрізнити від гангрені аппендикса, яка розвивається при первинному тромбозі або тромбоемболії його

артерії. Мабуть тому гангрену відростка не зовсім вдало називають первинним гангренозним аппендицитом.

Вигляд апендикса при гангренозному аппендициті досить характерний – він потовщений, серозна оболонка вкрита брудно-зеленою, фібринозно-гнійною плівкою; стінка його також потовщена, сіро-брудна, з просвіту виділяється гній. При мікроскопічному дослідженні знаходять значні фокуси некрозу з колоніями бактерій в них, а також, крововиливи та тромби в судинах. Слизова оболонка – з багатьма виразками. Найбільш виражені деструктивні зміни аж до перфорації стінки і самоампутації, спостерігаються в дистальному відділі відростка.

При гострому аппендициті ускладнення пов'язані з деструкцією відростка та розповсюдженням гнію. Досить часто при флегмонозновиразковому аппендициті буває перфорація стінки з послідовним розвитком перитоніту, який може виникнути також при самоампутації гангренозно-зміненого відростка. Якщо при флегмонозному аппендициті закривається проксимальний відділ, то просвіт дистального розтягується і розвивається емпієма відростка. Розповсюдження гнію на прилеглі тканини і сліпу кишку (періаппендицит, перитифліт) супроводжується утворенням гнійників і переходом запалення на позаочеревинну клітковину. Досить небезпечний розвиток гнійного тромбофлебіту судин брижі з розповсюдженням його на гілки воротної вени з послідовним розвитком пілефлебіту. У таких випадках можливою є тромбобактеріальна емболія розгалужень воротної вени в печінці та утворення в ній пілефлебітичних абсцесів.

Хронічний аппендицит. Він розвивається після перенесеного раніше гострого аппендициту і характеризується склеротичними та атрофічними процесами, на фоні яких можуть розвинути запально-деструктивні зміни відростка. Запалення і деструкція змінюються розростанням грануляційної тканини в стінці відростка. При цьому виникає різкий склероз і атрофія усіх шарів стінки, облітерація просвіту відростка; між ним та прилеглими тканинами з'являються спайки. Ці зміни можуть сполучатися з гранулючими та гострими виразками, гістіолімфоцитарною та лейкоцитарною інфільтрацією стінки відростка.

Іноді при облітерації проксимального відділу відростка в його порожнині скопичується серозна рідина і тоді він перетворюється в кісту – розвивається водянка відростка. Якщо в кісті з'являється секрет залоз – слиз, то вона

перетворюється в мукоцелю. Іноді слиз внаслідок перистальтики відростка збирається в кулясті утворення (міксоглобули), що закінчується міксоглобульозом відростка. При перфорації стінки кісти і надходженні слизу разом з клітинами, які його утворюють, в черевну порожнину, можлива імплантація цих клітин на очеревині з розвитком змін, що нагадують пухлину – міксому (псевдоміксому очеревини).

В тих випадках, коли клінічні ознаки нападу аппендициту обумовлені не запальним процесом, а дискінетичними розладами, мова йде про несправжній аппендицит. У випадках гіперкінезу відростка м'язовий шар стінки його скорочений, фолікули збільшені, просвіт різко звужений. При атонії просвіт розширений, заповнений каловими масами (копростаз); стінка відростка тонка, слизова оболонка атрофічна.

Серед пухлин кишечника найбільше значення мають поліп і рак. Поліп – епітеліальна доброякісна пухлина кишечника, що часто зустрічається. Зазвичай він локалізується в прямій кишці, потім по частоті наступною є сигмовидна, сліпа і тонка кишки. Основне значення має адемаатозний поліп. Його різновидом є ворсинчаста пухлина (папілярна аденома). Пухлина округла, м'яка, рожевочервона, з ворсинчастою поверхнею; росте екзофітно, має залозососочкову будову. У ворсинчастій пухлині може виникнути рак. Дифузний поліпоз кишечника – сімейне захворювання.

Рак зустрічається як в тонкій, так і в товстій кишці. Рак тонкої кишки рідкісний і спостерігається зазвичай в дванадцятипалій кишці в місці її великого так званого фатерового соска. Пухлина не досягає великих розмірів, дуже рано спричиняє утруднення відтоку жовчі, що є причиною підпечінкової жовтяниці ускладнюється запаленням жовчних шляхів. Гістологічно вона має будову аденокарциноми або недиференційованого раку.

Рак товстої кишки має тенденцію до почастишання, смертність від нього збільшується. З різних відділів товстої кишки рак найчастіше зустрічається в прямій кишці, рідше в сигмовидній, сліпій, печінковому і селезінковому кутах поперечно ободовій кишці.

Рак прямої кишки зазвичай розвиваються на фоні хронічного виразкового коліту, поліпозу або хронічних нориців прямої кишки, які розглядаються як передракові захворювання.

Залежно від характеру росту розрізняють наступні макроскопічні форми раку прямої кишки: 1) екзофітний рак – поліпозна і ворсинчаста форма; 2) ендофітний рак – виразкова і дифузна форми.

У ампулярному відділі зустрічається поліпозна або ворсинчаста пухлина, а також вкритий виразками рак у вигляді величезного виразкового кратера з валикоподібними краями. У ректосигмоїдальному відділі частіше знаходять дифузний рак у вигляді білястого щільного кільця, що звужує просвіт кишки.

До мікроскопічних типів раку прямої кишки відносяться: 1) диференційована темноклітинна аденокарцинома; 2) недиференційований рак в двох варіантах – перснеподібно-клітинний і солідний.

Екзофітні форми мають частіше будову диференційованої аденокарциноми, а ендофітні – недиференційованого раку.

Метастазує рак прямої кишки в регіонарні лімфатичні вузли і гематогенно в печінку.

Перитоніт, або запалення очеревини, досить часто буває ускладненням хвороб травного тракту: перфорації виразки шлунка або дванадцятипалої кишки, виразки кишечника при черевному тифі, неспецифічного виразкового коліту, дизентерії, а також аппендициту, холециститу, гострого панкреатиту та ін.

Матеріали щодо активації здобувачів вищої освіти під час проведення лекції:

питання, ситуаційні задачі тощо *(за необхідності)*:

Загальне матеріальне та навальнo-методичне забезпечення лекції:

Питання для самоконтролю:

Список використаних джерел:

Основна:

109. Атлас мікропрепаратів з патоморфології / І.І. Старченко, Б.М. Филенко, Н.В.Ройко та ін.; ВДНЗУ “УМСА”.- Полтава, 2018.-190с
110. Старченко, С.О. Білоконь та ін.. – Полтава: Тов. “АСМІ” – 2018. – 190с.
111. Основи патології за Роббінсом: у 2 томах. Том 1 / Віней Кумар, Абул К. Аббас, Джон К. Астер; переклад 10-го англ. видання.

Видавництво: Всеукраїнське спеціалізоване видавництво “Медицина”.
– Х ІІ. – 2019. – 420с.

112. Основи патології за Роббінсом: у 2 томах. Том 1 / Віней Кумар, Абул К. Аббас, Джон К. Астер; переклад 10-го англ. видання.

Видавництво: Всеукраїнське спеціалізоване видавництво “Медицина”.
– Х ІІ. – 2019. – 420с.

113. Патоморфологія. Загальна патоморфологія: навчальний посібник / за ред. Я.Я. Боднара, В.Д. Волошина, А.М. Романюка, В.В. Гаргіна. - Нова Книга, 2020. - 248 с.
114. Патоморфологія основних захворювань серцево-судинної системи: навчальний посібник / І.І. Старченко, Б.М. Филенко, Н.В. Ройко. – Полтава: “УМСА”. – 2019. – 150с.
115. Старченко І.І. Патоморфологія основних захворювань щелепнолицевої ділянки : навч. посіб. / І.І. Старченко, Б.М. Филенко, В.В.Черняк ; “УМСА”. – Вінниця : Нова Книга, 2019. – 128с.
116. Старченко І.І. Спеціальна патоморфологія (базовий курс) для студентів медичних факультетів вищих медичних навчальних закладів III-IV рівнів акредитації / І.І. Старченко, Н.В. Ройко, Б.М. Филенко. – Полтава, 2017. – 174с.
117. Туфффаха С. А. Муин Иммуногистохимия в диагностике опухолей / С. А. Туфффаха Муин, С. Г. Гичка, Гуски Ганс. – "Книга плюс", 2018. – 336с.
118. Essentials of pathology: textbook / Ya.Bodnar, A.Romanyuk, V. Voloshyn, V. Gargin - Kharkiv, «Planeta-Print» Ltd, 2020, 219 p.
119. Pathology: textbook / I.V.Sorokina, V.D. Markovskiy, D.I. Halata et al.; edited by I.V.Sorokina, V.D. Markovskiy, D.I. Halata. - Kyiv : AUS Medicine Publishing, 2019. - 328p. + 2 colour inserts (8p. + 12p.).
120. Pathology: textbook / I.V.Sorokina, V.D. Markovskiy, D.I. Halata et al.; edited by I.V.Sorokina, V.D. Markovskiy, D.I. Halata. - 2 nd edition. - Kyiv : AUS Medicine Publishing, 2020. - 328p. + 2 colour inserts (8p. + 12p.).

Додаткова:

64. Доброякісні новоутворення кісток щелепно-лицевої ділянки у дітей / П.І. Ткаченко, І.І.Старенко, С.О. Білокінь [та ін.] – П.: “УМСА”, 2016. – 85с
65. Загальна патоморфологія / І.І. Старченко, Н.В. Ройко, Б.М. Филенко [та ін.] – Полтава, 2016. – 136с.
66. Зербіно Д. Д. Патоморфологія та гістологія : атлас / Д. Д. Зербіно, М. М. Багрій, Я. Я. Боднар, В. А. Діброва. – Вінниця : Нова Книга, 2016. – 800с.

67. Методики морфологічних досліджень / М.М. Багрій, В.А. Діброва, О.Г. Пападинець, М.І. Грищук; за ред.. М.М. Багрія, В.А. Діброви. – Вінниця: Нова Книга, 2016. – 328 с.
68. Новосельцева Т.В. Патологія статевої та ендокринної систем / Т.В. Новосельцева, Б.М. Филенко, Н.І. Гасюк. – Полтава: ТОВ “АСМІ”, 2015. – 199 с.
69. Патоморфологія : нац.. підруч. / В.Д. Марковський, В.О. Туманський, І.В. Сорокіна [та ін.]; за ред.. В.Д. Марковського, В.О. Туманського. – К.: ВСВ «Медицина», 2015. – 936с.
70. Практикум з біопсійно-секційного курсу / І.І. Старченко, А.П. Гасюк, С.А. Проскурня [та ін.] – Полтава, 2016. – 160с.

Лекція № 12

Тема: Захворювання твердих тканин зуба (карієс, некаріозні ураження), пульпіт, періодонтит, періостит, остеомієліт щелепних кісток.

Актуальність теми:Ця тема потрібна для того, щоб розпізнавати та розрізняти ті чи інші захворювання викликані певними збудниками в ротовій порожнині у пацієнта, способи вирішення проблем, та особливості перебігу, стадії, різновиди захворювань ротової порожнини.

Мета:Ознайомитись із захворюваннями твердих тканин зуба, знати причину захворювання каріозних та некаріозних захворювань, пульпітів, періодонтитів, періоститів та інші.

Основні поняття:

Карієс, стадії карієсу, стадія плями, клиновидні дефекти, флюороз, гіаліноз, пульпіт, флегмона, гранулюючий пульпіт, періодонтит, гінгівіт, пародонтит, пародонтоз, сіалоаденіт, глосит, стоматит, періостит, остеомієліт, **План і організаційна структура**

лекції:

Привітання, перевірка присутніх, повідомлення теми, мети заняття, мотивація здобувачів вищої освіти щодо вивчення теми.

Зміст лекційного матеріалу (текст лекції):

Зуб має складну будову, в ньому виділяють коронку, шийку, корінь. З'єднання кореня зуба зі стінкою зубної альвеоли здійснюється шляхом

вколочування – одного з різновидів синдесмозу. Корінь зуба втримується в альвеолі зв'язкою, яка складається з колагенових волокон, які розходяться в різних напрямках, і називається періодонтом (коренева оболонка, періцемент). Більша частина зуба складається з дентину, який у місці коронок вкритий емаллю, а на корені – шаром цементу. Центральна частина зуба має порожнину, яка заповнена м'якою тканиною – пульпою, і яка на верхівці закінчується отвором для проходження в неї судин та нервів.

Серед хвороб зубощелепної системи і порожнини рота найбільше значення мають такі: карієс, некаріозні ураження твердих тканин зубу, реактивні зміни пульпи, пульпіт, пародонтит, періостит, остеомієліт кісток щелеп, одонтогенна інфекція, пародонтоз, стоматит, гінгівіт, глоссит, сіалоаденіт, пухлини та пухлиноподібні утворення щелепно-лицьової системи, а також пухлини слинних залоз.

Захворювання твердих тканин зубу

Карієс зубу – патологічний процес, який проявляється демінералізацією та прогресуючою деструкцією твердих тканин зубу з утворенням дефекту у вигляді порожнини. Це одне з найпоширеніших захворювань зубів, їм уражені до 90% населення земного шару. Карієс спостерігається у будь-якому віці (але найчастіше у підлітків та дітей) та однаково часто у жінок і чоловіків. За спостереженнями клініцистів, зуби верхньої щелепи частіше уражаються карієсом, ніж нижньої, що пов'язано з тим, що зуби нижньої щелепи краще забезпечуються кров'ю, краще очищаються від залишків їжі, що запобігає виникненню карієсу. Карієсом частіше уражаються перші великі корінні зуби – моляри (від лат. *molares* – жернова), так як на них приходиться найбільша напруга при жуванні. Друге місце посідають другі великі корінні зуби (моляри), на третьому – малі корінні зуби (премоляри) та верхні різці, на четвертому – ікла.

Фронтальні зуби нижньої щелепи вражаються карієсом рідко. У великих корінних зубах карієс починається звичайно на жувальних поверхнях та емалевих зморшках – фісурах, де шар емалі значно тонший, мінералізація емалі менш виражена (фісурний карієс), чи на проксимальних (стикаючихся) поверхнях. В малих корінних зубах та різцях карієс починається на апроксимальних поверхнях, на іклах локалізується на внутрішній поверхні шийки (пришиєчний карієс). Рідко зустрічається карієс цементу.

Причини карієсу до нашого часу недостатньо вивчені. Довгий час панували та не втратили свого значення і у наш час локалістична хімічна та мікробна теорії його виникнення і розвитку. За цими теоріями, виникаючі в порожнині рота і при бактеріальному бродінні вуглеводів кислоти, у тому числі і молочна, розчиняють кутикулу емалі, знищують емаль та відкривають бактеріям вхідні ворота до дентинових каналців. Проникаючи у дентин бактерії забирають з нього солі кальцію, пом'якшуючі дентин, що і призводить до руйнування твердих тканин зубу.

За характером клініко-морфологічних проявів виділяють чотири стадії розвитку карієсу: стадія плями, поверхневий, середній, глибокий. За характером перебігу розрізняють гострий та хронічний карієс.

Стадія плями – рання стадія розвитку карієсу. Клінічні стеження показують, що початок карієсу виражається появою на фоні здорової, блискучої поверхні емалі білої непрозорої плями, за кольором схожої на крейду (крейдова пляма). Проникність емалі в цій стадії підвищується. Результати морфологічних та мікрорентгенографічних досліджень показали, що патологічний процес починається з де мінералізації у під поверхневій зоні емалі. Спершу солі кальцію зникають з міжпризменної речовини, а потім і з призм. Міжпризменні проміжки стираються, стають мілко зернистими та перетворюються на безструктурну масу. У результаті цього емаль втрачає однорідність і прозорість, а пізніше розм'якшується. У ділянках дефекту емалі (карієс емалі) накопичуються мікроби і розповсюджуються вздовж щілин між призмами, сама пляма темнішає у результаті наявності красячих речовин у їжі, а також під впливом бактерій (пігментована пляма). У цій стадії каріозний процес може затихати, супроводжуватись ремінералізацією і емалева темна пляма стає з чіткими межами. При прогресуванні карієсу у стадії пігментованої плями демінералізація емалі посилюється, місцями розпадається емалеводентинна межа, і процес може перейти на дентин.

У стадії плями органічна матриця емалі, як правило, зберігається, інтенсивно забарвлюється різними барвниками у зв'язку з накопиченням органічних речовин із слини. Але в дентині, який прилягає до пошкодженої начальним карієсом емалі, зменшується базофілія, відбувається зниження вмісту кислих глікозаміногліканів, фуксифілія змінюється на піронінофілію, яка послаблюється у напрямку до пульпи. Такі зміни тинкторіальних особливостей

дентину можна розглядати як виявлення процесу дезорганізації колагенових структур, які є органічною основою дентину.

Поверхневий карієс – це процес продовження демінералізації та розпаду емалі, а також вузької полоси дентину. З емалевих призм зникають солі кальцію, руйнується міжпризменний простір, призми мають більш рельєфний вигляд, в них добре виявляється поперечний малюнок, який пояснюється нерівномірністю розчинення солей кальцію. Призми розташовані у різному порядку та поступово зазнають повної деструкції. В місцях дефекту емалі накопичуються мікроби, які починають розповсюджуватись по щілинах, які є ще між цілими призмами. При швидкому прогресуванні карієсу процес розповсюджується на дентин. При його повільному перебігу (хронічний процес) розм'якшена ділянка емалі знов ремінералізується та твердішає. Накопичення солей кальцію також відбувається в основній речовині дентину і в дентинних каналцях. Такий шар ремінералізованого дентину, розташований на межі між каріозним осередком і нормальним дентином, на гістологічних зрізах виглядає більш світлим і називається прозорим дентином.

Середній карієс – стадія прогресування карієсу, при якій уражена значна частина поверхневого шару дентину. Дентинні каналні розширені, заповнені мікробними масами. Розташовані в них відростки одонтобластів уражаються; під впливом мікробів у каналцях розвиваються дистрофічні і некротичні зміни з розпадом на окремі фрагменти. Гине також оболонка, яка вкриває із внутрішнього боку просвіт каналців. Це полегшує надходження продуктів життєдіяльності мікробів у глибші просвіти каналців дентину і посилює його демінералізацію та розм'якшення. У цій стадії процесу формується каріозна порожнина (дупло). Каріозний фокус має форму конуса, який повернений верхівкою вглиб зуба, а основою обернений до його поверхні. Дно каріозної порожнини, у разі його перетрації, доходить до пульпи, де і з'являється пульпіт.

У ділянці дна каріозної порожнини можна виділити три зони. Перша – зона розм'якшеного дентину; в ній повністю відсутня структура дентину, в ній м'який, в ньому зовсім немає солей кальцію, містить багато різних мікробів. Друга – зона прозорого дентину, в якій виявляється звапнений дентин, його каналні звужені, тканина набуває однорідний характер, внаслідок чого він стає прозорим по відношенню до непошкодженого дентину. Третя – зона заміщаючого і регуляторного вторинного дентину. Він продукується одонтобластами, не має упорядковано розміщених каналців. Появу вторинного

дентину слід розглядати як компенсаторну реакцію, яка сприяє стабілізації процесу.(О.І. Абрикосов).

Глибокий карієс уявляє собою наступне прогресування процесу, коли у розм'якшеному дентині з'являються каверни та між каріозною порожниною і пульпою зберігається його вузький шар – дно каріозної порожнини. У разі penetрації цього шару каріозна порожнина досягає пульпи та розвивається її запалення – пульпіт. Данні мікрорентгенографії хворих на карієс зубів показують, що у всіх стадіях його розвитку можна спостерігати чергування зон демінералізації, ремінералізації емалі та дентину. Процеси мінералізації емалі відбуваються головним чином за рахунок надходження мінеральних солей зі слини. Мінералізація збільшується з наближенням до непошкоджених тканин. При глибокому карієсі найбільш характерним є створення ділянки збільшеної мінералізації на ділянці дентину з порожниною зуба і стертістю малюнка на останньому протязі дентину за рахунок демінералізації. Важливо також зауважити, що впродовж розвитку карієсу відмічається зменшення солей кальцію у твердих тканинах зуба, які збереглися, зниження резистентності емалі та дентину, зниження активності фосфатази у зубах. Через це послаблюється механізм відкладення фосфатів кальцію під впливом фосфатази, що сприяє прогресуванню карієсу.

НЕКАРІОЗНІ УШКОДЖЕННЯ ТВЕРДИХ ТКАНИН ЗУБА

До некаріозних пошкоджень твердих тканин зубів відносяться клиновидні дефекти та флюороз.

Клиновидні дефекти – дефекти твердих тканин зуба, які знаходяться на вестибулярній поверхні зубів, частіше всього в області перших премолярів. Формуються дефекти в області шийки зуба та виникають через трофічні пошкодження органічних речовин емалі та дентину і у зв'язку з перенесеними захворюваннями шлунково-кишкового тракту, а також ендокринної системи.

Часто ці дефекти супроводжують пародонтоз. Пульпа залишається закритою вторинним, твердішим дентином, стає атрофічною. Мікроскопічно – зникнення цементу. Розвиток клиновидного дефекту триває роками.

Флюороз (гіперфтороз, плямиста емаль) – захворювання з пошкодженням багатьох органів і тканин у тому числі і зубів, яке розвивається при тривалому та надлишковому надходженні у організм фтору (від лат. fluor – фтор). Зустрічається

в окремих ендемічних осередках, де вміст фтору у воді та харчових продуктах більше 2 мг/л (норма 0.7–1.2 мг/л).

Розрізняють чотири ступені флюорозного пошкодження зубів:

1 ступінь – дуже слабке пошкодження, при якому важко виявляються одиничні, дрібні порцеляноподібні чи крейдоподібні плями та полоси, які знаходяться на губній, язиковій половині поверхні зуба та охоплюють не більше 1/3 його поверхні.

2 ступінь – слабке пошкодження: видні фарфороподібні та крейдоподібні плями та полоси, які займають близько половини поверхні коронки зуба. Зустрічаються також і пігментовані плями, але пошкодження локалізується тільки в емалі і не торкається дентину.

3 ступінь – невелике пошкодження: є зливні плями, які займають більше половини поверхні зуба. Плями темно-жовтого і коричневого кольору. Руйнується не тільки емаль, а і дентин.

4 ступінь – сильне пошкодження, при якому створюються одиничні та численні ерозії емалі різної форми як безкольорові, так і пігментовані від жовтокоричневого до чорного кольору.

При пошкодженнях 3 та 4 ступеню спостерігаються виражені розлади мінералізації, внаслідок чого зуби стають крихкими, ламкими, легко стираються та руйнуються. Флюороз зубів – це одне з проявів захворювання, яке легко виявляється при амбулаторному обстеженні ті є точним індикатором наявності ендемічного осередка забруднення фтором навколишнього середовища. Окрім зубів, при флюорозі страждають багато систем організму: кістково-суглобова, ендокринна, шлунково-кишковий тракт, органи відчуттів, ЦНС. Таким чином, фтор є високотоксичним для організму. Питання про співвідношення флюорозу і карієсу продовжує вивчатись.

ХВОРОБИ ПУЛЬПИ ТА ПЕРИАПІКАЛЬНИХ ТКАНИН ЗУБА

Під впливом різноманітних зовнішніх та внутрішніх факторів у пульпі можуть спостерігатися порушення крово- та лімфообігу, атрофічні, дистрофічні, запальні зміни. Вони виникають через загальні порушення обміну в організмі чи на тлі місцевих процесів (карієс, пульпіт і т.п.). З загальних факторів, які впливають на стан пульпи слід виділити авітамінози та інші порушення

харчування та обміну речовин, які впливають на трофіку організму. Порушення крово- та лімфообігу у пульпі також виникають через місцеві та загальні процеси. Так, в пульпі можуть спостерігатись малокрів'я, усі види повнокров'я крововиливи, тромбоз та емболія судин.О.І. Абрикосов вказував, що в окремих випадках внутрішньопульпарний крововилив може бути причиною розвитку пульпіту.

Атрофія пульпи у першу чергу стосується клітин. Спочатку зменшується кількість одонтобластів, потім сполучнотканинних клітин (пульпоцитів). На фоні збідніння клітин чітко виступає трохи склерозована сполучнотканинна основа пульпи та набуває сітчастого виду (сітчаста атрофія пульпи). Дистрофічні зміни розвиваються в одонтоблестах у вигляді їх гідропії. Спочатку вакуолі маленькі, потім їх розмір збільшується та в самому кінці настає їхня загибель. Можуть з'являться ділянки мукоїдного набухання та фібриноїдного набухання колагенових волокон пульпи.

Є відомості, що в одонтоблестах може спостерігатися жирова дистрофія як цитоплазми, так і відростків (при карієсі).

Некроз пульпи може розвиватися при гнійному пульпіті при закритій порожнині, при сполученні порожнини пульпи з каріозною порожниною, а при проникненні анаеробної гнилісної флори може розвиватись гангрена пульпи. Причиною некрозу пульпи є променеві, термічні впливи, хімічні речовини, у тому числі і медикаментозні.

Гіаліноз може спостерігатись у стінках судин та колагенових волокнах, що призводить до обідніння пульпи на клітини, запусіванню просвіту судин. Інколи в пульпі при атрофічних станах зустрічаються дрібні амілоїдні тільця. Досить часто в пульпі спостерігається кальциноз (петрифікат пульпи). Наявність значних накопичень солей кальцію в пульпі порушує в ній обмінні процеси, що віддзеркалюється на стані твердих тканин зуба, а при наявності карієсу збільшує негативність його перебігу. Крім петрифікатів, в пульпі часто утворюються дентиклі.

Дентиклі уявляють собою округло-овальні утворення, які локалізуються в одних випадках вільно в пульпі, а в інших – пристінково, з'єднаючись з дентином зуба, чи усередині маси дентину (інтерстиціальні дентиклі). Розрізняють високо- та низькорозвинені дентиклі. Високорозвинені дентиклі за своєю структурою близькі до замісного дентину і утворюються в результаті діяльності

залишившихся одонтобластів, аналогічно утворенню замісного дентину. Низькорозвинені дентиклі уявляють собою ділянки кальциноза сполучної тканини, і їх поява спостерігається в атрофічній склерозованій пульпі. Поява високорозвинених дентиклів свідчить про виникнення в тканинах зуба реактивних процесів у зв'язку зі збільшеною діяльністю одонтобластів. Дентиклі особливо часто зустрічаються при хронічних пульпітах і хворобах пародонта.

Внутрішньопульпарні кісти (одиначні та множинні) виникають у виході різних патологічних процесів в пульпі.

Пульпіт – запалення пульпи зуба. Причини пульпіту різноманітні, але роль інфекції є головною, хоча іноді він може розвиватись і в асептичних умовах. Частіше за все пульпіт ускладнює середній та особливо глибокий карієс зуба, коли мікроби та їх токсини проникають у пульпу чи через розширенні дентинні каналні, чи безпосередньо через вузьку полосу розм'якшеного дентину дна каріозної порожнини при її пенетрації. Рідше інфекція може надходити у пульпу через апікальний отвір зуба при періодонтиті, пародонтозі при наявності патологічного зубоясневого карману, дуже рідко – лімфогенним та гематогенним шляхом при сепсисі. Пульпіт може викликати травма зуба, вплив фізичних факторів, наприклад, термічних – при обробці зуба під штучну коронку, променевиx та декомпресійних. Хімічні фактори, у тому числі і медикаментозні, які використовуються підчас лікування зуба та у якості пломбувальних засобів, також можуть стати причиною розвитку пульпіту. Інтенсивність і характер запалення у пульпі залежать не тільки від мікроорганізмів і їх токсинів (асоціація стрептококів та лактобактерій, рідше стафілококів), але і стану місцевої та загальної реактивності (сенсibiliзації) організму. Запальний процес в пульпі, як замкнутої порожнини, набуває деяких особливостей: пульпіт супроводжується важкими розладами кровообігу у тканині пульпи, виникають венозний застій, стази, особливо виражені при гострій формі пульпіту. Ці судинні розлади у значній мірі виникають через утруднений відтік з запаленої пульпи через вузькість корньових каналів і малої величини апікального отвору. Порушення кровообігу погано впливає на життєдіяльність структурних елементів пульпи, посилює процеси запалення, які в ній розвиваються і може призвести до її некрозу.

У залежності від локалізації виділяють наступні види пульпіту: коронковий, тотальний, корньовий. За перебігом пульпіт може бути гострим, хронічним та хронічним з загостреннями.

Гострий пульпіт має декілька стадій розвитку. Починається він як осередковий поблизу каріозної порожнини і проявляється серозним запаленням (серозний пульпіт), при якому в пульпі спостерігається гіперемія судин мікроциркуляторного русла, особливо венулярної частини, серозний набряк з незначною кількістю лейкоцитів. Інколи відмічається діapedез еритроцитів з формуванням маленьких осередків крововиливів. Виявляються слабо виражені дистрофічні зміни у нервових волокнах. Такий характер пульпіту може тривати декілька годин. Потім приєднується виражена еміграція нейтрофілів, велика кількість яких першочергово накопичуються коло вен, потім пронизуючи тканину пульпи. Відмічаються значні дистрофічні зміни нервових волокон пульпи з розпадом мієліну. Виникає гнійний пульпіт, осередковий або дифузний.

Осередковий гнійний пульпіт має відмежований характер з формуванням в результаті гнійного розплавлення пульпи порожнини, яка заповнена гнійним ексудатом, тобто абсцесу. При дифузному гнійному пульпіті ексудат може заповнювати не тільки коронкову, а і всю кореневу частину пульпи (флегмона). Пульпа сіруватого кольору, тяжко пошкоджується всі структурні елементи пульпи з каріозною порожниною та з проникненням анаеробної флори порожнини рота може розвинути гангрена пульпи. При цьому пульпа стає схожою на чорно-сіру масу з гнилісним запахом. Мікроскопічно вона безструктурна, іноді зернистого вигляду, може містити кристали жирних кислот та мікроби. Раніше деякі вчені розглядали ці зміни пульпи як самостійну форму гострого гангренозного пульпіту, а зараз ця думка стоматологами не розділяється. При переході запального процесу на кореневу пульпу можливий розвиток апікального періодонтиту. Загальна тривалість гострого пульпіту складає 3–5 днів.

Хронічний пульпіт звичайно є виходом гострого, але може розвиватися непомітно, як самостійна форма. За морфологічними ознакам виділяють такі його види: фіброзний, гангренозний, гіпертрофічний (гранулюючий).

Фіброзний пульпіт – процес, при котрому більша частина порожнини зуба заповнена сполучною тканиною зі значною кількістю колагенових волокон, з клітинними інфільтратами з лімфоцитів, плазматичних клітин. З часом клітинних елементів стає менше, колагенові волокна гіалінізуються, з'являються петріфікати, дентиклі.

Гангренозний пульпіт може розвиватись з гострого після часткової загибелі пульпи. У тій частині пульпи, яка збереглась мають місце ознаки серозного запалення.

Гіпертрофічний (гранулюючий) пульпіт характеризується хронічним продуктивним запаленням. Порожнина зуба заповнена грануляційною тканиною, яка іноді може заповнювати також і каріозну порожнину, яка сполучається з порожниною зуба. В цих випадках виникає поліп пульпи. Він м'який, червоного кольору, легко кровоточить. Поверхня його може бути з виразками чи епітелізована за рахунок епітелію ясен. При цій формі пульпіту може спостерігатись лакунарне розсмоктування ділянок дентину макрофагами з заміщенням його остеодентином. Дозрівання грануляційної тканини призводить до склерозу. Можуть виявлятися петріфікати та дентиклі.

Ускладнення та виходи пульпіту: залежать від характеру запалення та його розповсюдження. Серозний пульпіт при знищенні причини може розсмоктуватись. Гнійний пульпіт, особливо його дифузна форма, може закінчитись загибеллю пульпи з переходом в хронічну форму. Хронічні пульпіти закінчуються атрофічними, дистрофічними, склеротичними процесами. Частим ускладненням пульпіту є періодонтит.

Періодонтит – це запалення навколокореневих тканин зуба. За локалізацією в періодонтиті виділяють апікальний (верхівковий), маргінальний (крайовий, ясеневий) періодонтит. За перебігом періодонтит буває: гострим, хронічним, хронічним із загостреннями. Серед періодонтитів найбільше значення має апікальний періодонтит.

Гострий апікальний періодонтит може бути: серозним, гнійним. Серед хронічних періодонтитів апікальний періодонтит може бути: гранулюючим, гранульоматозним, фіброзним.

ХВОРОБИ ЯСЕН І ПАРОДОНТА

Гінгівіт – захворювання слизової оболонки ясен. Рідко зустрічається як самостійне захворювання, частіше як прояв різних інфекційних та токсикозалергічних захворювань. Є одним з проявів стоматиту різної етіології.

Морфологічні форми гінгівіту: катаральний, виразково-некротичний, гіпертрофічний, атрофічний. За перебігом: гострий, хронічний.

Пародонтит – запалення пародонта з наступною деструкцією періодонту, кісткової тканини зубних перетинок з формуванням ясеневих та пародонтальних карманів.

Процес починається з запалення ясен та проявляється хронічним катаральним або гіпертрофічним гінгівітом. В просвіті ясеневих боріздох спостерігаються значні накопичення пухких базофільних мас, які створюють над- чи підясеневе нашарування, в якому можна розпізнати колонії мікроорганізмів, групи злущених епітеліальних клітин, аморфний безструктурний детрит. Пізніше формується зубний камінь, який сприяє пролонгуванню гінгівіту. Вже на ранній стадії спостерігаються ознаки резорбції кістки. Спостерігаються усі три види розсмоктування кістки: пазухове, гладке та лакунарне. Найбільш частим є лакунарна резорбція кістки.

Спостерігається чотири ступені резорбції кісткової тканини лунок: зменшення кісткового краю лунок не вище $\frac{1}{4}$ кореня зуба, зменшення кісткових країв досягає половини довжини кореня зуба, краї лунок знаходяться на рівні $\frac{2}{3}$ довжини кореня зуба, повне розсмоктування кісткової тканини лунок.

Пародонтоз – хронічне захворювання, для якого характерне оголення кореней зуба на тлі дистрофічних та запальних змін тканин пародонта. Зуби розхитуються та випадають.

Пародонтоз може проявлятися трьома формами: з більшою частиною запальних змін, дистрофічних змін, змішана форма.

Хвороби слинних залоз.

Сіалоаденіт – це запалення слинних залоз інфекційного характеру, при чому інфекція проникає з порожнини рота через протоки або гематогенним шляхом. Частіше уражуються навколосушні залози (паротит). Сіалоаденіти можуть бути негнійними та гнійними. При першому інтерстиціальна тканина залози з набряком, пронизана лімфогістіоцитарним інфільтратом з невеликою кількістю нейтрофілів. При гнійному сіалоаденіті спостерігається осередкова чи дифузна інфільтрація нейтрофілами з виникненням гнійників чи навіть флегмони з переходом на тканини шиї.

Пухлини слинних залоз. Вони складають біля 6% всіх пухлин людини.

Аденоми, мукоепідерміоїдна пухлина, ациноклітинна пухлина, карциноми: аденокістозна, аденокарцинома, епідерміоїдна, недиференційована, карцинома в поліморфній аденомі.

Захворювання язика, м'яких тканин порожнини рота, передпухлинні зміни.

Глоссит – запалення язика, яке спостерігається при різноманітних захворюваннях, наприклад, при скарлатині («малиновий язик»). При попаданні інфекції через тріщини у товщу язика можливий розвиток флегмони. При дефіцитних анеміях, багатьох вітамінозах в слизовій оболонці язика розвиваються атрофічні зміни.

Стоматит – дифузне захворювання слизової оболонки порожнини рота. Він може виникати при різних місцевих впливах на слизову оболонку, та частіше – як один з проявів різних захворювань організму (крові, авітамінози, інфекції, отруєння важкими металами, фосфором і т.п.). Стоматит проявляється у формі альтеративного, ексудативного, проліферативного запалення, має гострий чи хронічний перебіг.

Хвороби щелеп.

Періостит – запалення періоста, яке може бути простим, гнійним, фіброзним, осифікуючим та специфічним (туберкульозний, сифілітичний).

Простий періостит як правило виникає при травмі щелепних кісток. В області травми з'являється набряк тканин, крововиливи в окістя та дрібноклітинні інфільтрати з одиничними нейтрофілами.

Гнійний періостит виникає як ускладнення гнійного періцементиту, коли гній по гаверсовим та фолькманівським каналам щелеп проникає до окістя і там накопичується. Гнійне запалення може переходити на окістя по лімфатичних судинах чи по венозних шляхах з лунок зуба.

Періостит локалізується частіше в ділянці альвеолярного відростку, рідше – в тілі щелепи. Осередок гнійного запалення, як правило, знаходиться з однієї сторони альвеолярного відростка щелепи, вестибулярної чи внутрішньої (язичної чи піднебеної). Нерідко тверда тканина окістя перешкоджає розповсюдженню гнійного процесу, внаслідок чого формується підокістевий абсцес з відшаруванням окістя та накопиченням гною між ним та кісткою. Одночасно в прилеглому корковому відділі щелепи спостерігається лакуарна резорбція кісткової тканини зі сторони гаверсових каналів та кістковомозкових шарів.

Гнійний періостит може призвести до розплавлення окістя та прилеглих м'яких тканин та виникненню нориць, які відкриваються частіше в порожнину рота і рідше через шкірні покриви обличчя.

Фіброзний періостит супроводжується потовщенням періоста та спостерігається звичайно як результат простого періоститу. В потовщеному окісті іноді утворюється кістка, і тоді мова йде про осифікований періостит. Специфічний періостит має риси специфічного запалення.

Остеомієліт – запалення кісткового мозку щелепних кісток, яке частіше за все спостерігається в нижній щелепі та збігається з молярами при їх карієсі, ускладненому прогресуючим гнійним перицементитом. Спочатку розвивається гнійне запалення кістковомозкових порожнин альвеолярного відростку. Кісткові балочки у осередку запалення зазнають лакунарної чи гладкої резорбції та потоншуються. Далі, у зв'язку з тромбозом кровоносних судин, зустрічаються ділянки некрозу кісткової тканини, відбувається відшарування цих ділянок від кістки та формується кістковий секвестр, оточений гнійним ексудатом та знаходиться він у секвестральній порожнині. У кістковій тканині, яка збереглась з внутрішньої сторони секвестральної порожнини розростається грануляційна тканина, з'являється біогенна мембрана, яка виділяє лейкоцити у секвестральну порожнину. В зовнішніх шарах грануляційної тканини розвивається волокниста тканина, яка формує капсулу, що відмежовує секвестральну порожнину від кісткової тканини. Так розвивається в щелепі гнійне запалення. При цьому може настати гнійне розплавлення в будь-якому регіоні секвестральної капсули та окістя. Це спричиняє формування нориці, стінка якого вкрита грануляційною тканиною. Після виходу секвестру та видалення гною настає регенерація кісткових балочок, яка призводить до заповнення дефекту, який створився при секвестральному запаленні.

Матеріали щодо активації здобувачів вищої освіти під час проведення лекції:

питання, ситуаційні задачі тощо (*за необхідності*):

Загальне матеріальне та навално-методичне забезпечення лекції:

Питання для самоконтролю:

Список використаних джерел:

Основна:

1. Атлас мікропрепаратів з патоморфології / І.І. Старченко, Б.М. Филенко, Н.В.Ройко та ін.; ВДНЗУ “УМСА”.- Полтава, 2018.-190с 2.
Старченко, С.О. Білоконь та ін.. – Полтава: Тов. “АСМІ” – 2018. – 190с.
3. Основи патології за Роббінсом: у 2 томах. Том 1 / Віней Кумар, Абул К. Аббас, Джон К. Астер; переклад 10-го англ. видання.
Видавництво: Всеукраїнське спеціалізоване видавництво “Медицина”. – Х ІІ. – 2019. – 420с.
4. Основи патології за Роббінсом: у 2 томах. Том 1 / Віней Кумар, Абул К. Аббас, Джон К. Астер; переклад 10-го англ. видання.
Видавництво: Всеукраїнське спеціалізоване видавництво “Медицина”. – Х ІІ. – 2019. – 420с.
5. Патоморфологія. Загальна патоморфологія: навчальний посібник / за ред. Я.Я. Боднара, В.Д. Волошина, А.М. Романюка, В.В. Гаргіна. - Нова Книга, 2020. - 248 с.
6. Патоморфологія основних захворювань серцево-судинної системи: навчальний посібник / І.І. Старченко, Б.М. Филенко, Н.В. Ройко. – Полтава: “УМСА”. – 2019. – 150с.
7. Старченко І.І. Патоморфологія основних захворювань щелепнолицевої ділянки : навч. посіб. / І.І. Старченко, Б.М. Филенко, В.В.Черняк ; “УМСА”. – Вінниця : Нова Книга, 2019. – 128с.
8. Старченко І.І. Спеціальна патоморфологія (базовий курс) для студентів медичних факультетів вищих медичних навчальних закладів III-IV рівнів акредитації / І.І. Старченко, Н.В. Ройко, Б.М. Филенко. – Полтава, 2017. – 174с.
9. Туфффаха С. А. Муин Иммуногистохимия в диагностике опухолей / С. А. Туфффаха Муин, С. Г. Гичка, Гуски Ганс. – "Книга плюс", 2018. – 336с.
10. Essentials of pathology: textbook / Ya.Bodnar, A.Romanyuk, V. Voloshyn, V. Gargin - Kharkiv, «Planeta-Print» Ltd, 2020, 219 p.
11. Pathology: textbook / I.V.Sorokina, V.D. Markovskiy, D.I. Halata et al.; edited by I.V.Sorokina, V.D. Markovskiy, D.I. Halata. - Kyiv : AUS Medicine Publishing, 2019. - 328p. + 2 colour inserts (8p. + 12p.).
12. Pathology: textbook / I.V.Sorokina, V.D. Markovskiy, D.I. Halata et al.; edited by I.V.Sorokina, V.D. Markovskiy, D.I. Halata. - 2 nd edition. - Kyiv : AUS Medicine Publishing, 2020. - 328p. + 2 colour inserts (8p. + 12p.).

Додаткова:

1. Доброякісні новоутворення кісток щелепно-лицевої ділянки у дітей / П.І. Ткаченко, І.І.Старченко, С.О. Білокінь [та ін.] – П.: “УМСА”, 2016. – 85с
2. Загальна патоморфологія / І.І. Старченко, Н.В. Ройко, Б.М.

- Филенко [та ін.] – Полтава, 2016. – 136с.
3. Зербіно Д. Д. Патоморфологія та гістологія : атлас / Д. Д. Зербіно, М. М. Багрій, Я. Я. Боднар, В. А. Діброва. – Вінниця : Нова Книга, 2016. – 800с.
 4. Методики морфологічних досліджень / М.М. Багрій, В.А. Діброва, О.Г. Пападинець, М.І. Грищук; за ред.. М.М. Багрія, В.А. Діброви. – Вінниця: Нова Книга, 2016. – 328 с.
 5. Новосельцева Т.В. Патологія статевої та ендокринної систем / Т.В. Новосельцева, Б.М. Филенко, Н.І. Гасюк. – Полтава: ТОВ “АСМІ”, 2015. – 199 с.
 6. Патоморфологія : нац.. підруч. / В.Д. Марковський, В.О. Туманський, І.В. Сорокіна [та ін.]; за ред.. В.Д. Марковського, В.О. Туманського. – К.: ВСВ «Медицина», 2015. – 936с.
 7. Практикум з біопсійно-секційного курсу / І.І. Старченко, А.П. Гасюк, С.А. Проскурня [та ін.] – Полтава, 2016. – 160с.

Лекція № 13

Тема: Пухлини та пухлиноподібні процеси органів порожнини роту та щелепних кісток: одонтогенні та неодонтогенні пухлини, папілома, рак органів порожнини роту, передракові зміни (лейкоплакія), неепітеліальні пухлини, пухлини щелепних кісток (остеобластокластома, остеома, остеосаркома, фіброзна дисплазія, херувізм), щелепні кістки (фолікулярна кіста, кератокіста, кіста прорізування).

Актуальність теми: Дана тема в широкому спектрі потрібна для лікарів, які тісно пов'язані з ротовою порожниною, хірургів, ортопедів, терапевтів та онкологів. Також для підвищення обізнаності в медичній сфері чи для вивчення більшої кількості та різноманітності захворювань ротової порожнини.

Мета: Ознайомитись з процесами пухлинного та непухлинного походження, знати визначення даних уражень порожнини роту та кісток щелепа, їх захворювання та види.

Основні поняття:

Лейкоплакія, папілома, остеобластокластома, остеоми, остеосаркома, хондросаркома, лімфома, амелобластома, аденоматоїдна пухлина, амелобластома, карцинома, дентинома, міксома, цементоми, фіброзна

дисплазія, херувізм, еозинофільна гранульома, епуліс, кератокіста, прикорнева кіста. **План і організаційна структура лекції:**

Привітання, перевірка присутніх, повідомлення теми, мети заняття, мотивація здобувачів вищої освіти щодо вивчення теми.

Зміст лекційного матеріалу (текст лекції):

Лейкоплакія – зроговіння слизової оболонки порожнини рота при її хронічному подразненні. Захворювання має хронічний перебіг, на слизовій оболонці з'являються білі плями (на початку хвороби) чи бляшки (при тривалому перебігу). Плями та бляшки локалізуються частіше на слизовій оболонці язика.

Виділяють 2 форми лейкоплакії: плоску (просту) та бородавчасту. Гістологічно при плоскій формі відмічається потовщення багат шарового плоского епітелію, яке відбувається за рахунок розширення базального та зернистого шарів, виявляється паракератоз, гіперкератоз, акантоз. Акантотичні тяжі епітелію глибоко проникають в дерму, де з'являються круглоклітинні інфільтрати. При бородавчастій формі потовщення епітелію відбувається за рахунок проліферації та розширення базального шару. В дермі знаходять значні лімфоплазмоцитарні інфільтрати, склероз.

Папілома. Доброякісна пухлина із покривного епітелію (багат шарового плоского). Часто виникає в шкірі, порожнині рота. Макроскопічно має кулясту форму на широкій основі або на ніжці, м'якої або еластичної консистенції, рухлива.

Мікроскопічно пухлина уявляє собою сосочкове утворення з багат шарового плоского епітелію, який базальна мембрана відокремлює від сполучнотканинної стромы з судинами. Полярність і комплексність епітелію зберігається але відмічається потовщення шарів, підвищене зроговіння.

Папілома може бути множинною - папіломатоз гортані. Зрідка папілома рецидивує і малігнізується (гортань).

Неодонтогенні пухлини : остеобластокластома, остеома, остеосаркома, хондросаркома. Можуть бути доброякісними та злоякісними.

Остеобластокластома розвивається у товщі щелепних кісток чи в альвеолярному відростку, зустрічається у людей частіше у віці 11–30 років, частіше у жінок. По локалізації в товщі кістки верхньої або нижньої щелепи ця пухлина викликає деформацію щелепи, росте впродовж багатьох років, знищує

кістку на значному протязі, але не виходить за її межі: зі зникненням кістки в самій пухлині по її периферії відбувається новоутворення кістки, і ділянка щелепи в місці пухлини вкриває її у вигляді кісткової шкаралупи. Пухлина має вигляд добре відмеженого щільнуватого вузла, на розрізі вона червоного чи бурого кольору з білими ділянками та наявністю маленьких та великих кіст.

Гістологічна будова пухлини дуже характерна: її паренхіма складається з великої кількості однотипних дрібних одноядерних клітин овальної форми. Серед них розміщуються гігантські багатоядерні клітини, іноді багаточисленні; видно також еритроцити, які вільно розміщуються поза капілярами, утворюючи при руйнуванні гемосидерин, що і надає пухлині бурго кольору. Місцями серед дрібних, одноядерних клітин знаходяться кісткові балки. У той же час спостерігається їх розсмоктування. Таким чином, за своєю функцією клітини, які складають паренхіму пухлини, є остеогенними, при цьому дрібні є остеобластами, а багатоядерні – остеокластами. Звідси і назва пухлини – остеобластокластома.

Остеоми – це пухлини, які ростуть повільно і походять із зрілої кісткової тканини і розташовуються в дистальних ділянках кістки. Найчастіше вони з'являються на язиковій поверхні гілок нижньої щелепи, або на нижній поверхні її кута. Хірургічне видалення показано при загальному або локальному порушенні життєдіяльності, косметичному дефекті.

Остеосаркома розвивається у віці 10-25 років, переважно у нижній щелепі, найчастіше є наслідком травми. Раннім клінічним проявом пухлини є «незрозумілі парестезії». Мікроскопічно не відрізняється від остеосарком будь-якої локалізації.

Хондросаркома розвивається у будь-якому віці, найчастіше у 60 років, у верхній щелепі з переважною локалізацією в ділянці різців. У пацієнтів також з'являються «незрозумілі парестезії», розхитування зубів.

Лімфома. У кістках щелеп може розвиватись найчастіше β -клітинна лімфома Беркітта. Ця пухлина у 50% випадків локалізується у кістках щелеп, руйнує кісткову тканину, швидко росте. Рідко у щелепних кістках зустрічаються інші неходжкінські лімфоми. За гістологічною будовою всі ці лімфоми аналогічні з лімфомами інших локалізацій.

Одонтогенні пухлини.

До пухлин, гістогенетично зв'язаними з одонтогенним епітелієм, відносяться амелобластома, аденоматоїдна пухлина і одонтогенні карциноми.

Амелобластома – доброякісна пухлина с вираженим місцевим деструючим ростом. Це найчастіша форма одонтогенної пухлини. Гістологічно виділяють: фолікулярну, плексиформну(сітчасту), акантоматозну, базальноклітинну, грануляторноклітинну форми. Найчастіше зустрічається фолікулярна і плексиформна форма амелобластоми. При нерадикальному видаленні амелобластома рецидивує.

Аденоматоїдна пухлина найчастіше розвивається у верхній щелепі в ділянці ікол у пацієнтів молодого віку. Пухлина складається із одонтогенного епітелію, який формує протокоподібні структури, розташовані серед сполучної тканини нерідко з явищами гіалінозу.

Одонтогенні карциноми зустрічаються рідко і до них відносять зляюкісну амелобластому і первинну внутрішньокісткову карциному.

Зляюкісна амелобластома подібна за будовою на доброякісну, але в ній виражені атипізм і поліморфізм одонтогенного епітелію. Вона росте швидше з вираженою деструкцією кісткової тканини, метастазує у регіонарні лімфатичні вузли.

Первинна внутрішньокісткова карцинома (рак щелеп). За будовою відповідає епідермальному раку, але допускають, що ця пухлина може розвиватись із острівців одонтогенного епітелію періодонтальної щілини (острівці Малассе) чи епітелію дизонтогенетичних одонтогенних кіст. Пухлина росте швидко, з вираженою деструкцією кістки.

До пухлин, які походять з одонтогенної мезенхіми відносять дентиному, міксому, цементому.

Дентинома зустрічається рідко. Гістологічно пухлина складається із тяжів одонтогенного епітелію, незрілої сполучної тканини і острівців диспластичного дентину.

Одонтогенна міксома – пухлина з місцево деструючим ростом, часто рецидивує після її видалення. На відміну від міксом іншої локалізації містить тяжі неактивного одонтогенного епітелію.

Цементома (цементоми) – велика група пухлин з нечітко визначеними ознаками. В пухлини визначається цементоподібна речовина з мінералізацією різного ступеня вираженості.

ПУХЛИНОПОДІБНІ ЗАХВОРЮВАННЯ

Фібозна дисплазія кісток щелеп, херувізм, еозинофільна гранульома, епуліс.

Фібозна дисплазія кісток щелеп – захворювання, яке проявляється заміщенням кісткової тканини сполучною тканиною без капсули, що призводить до деформації кісток і обличчя. Захворювання частіше розвивається у дитячому віці. Ураження може бути осередковим чи поширюватись на значну частину кістки. Гістологічно в зоні ураження в кістці визначається зріла сполучна тканина, серед якої розміщені малозвапнілі примітивні кісткові балки і остеодні балочки. Іноді зустрічаються також міксоматозні ділянки, кісти, острівці хряща, окремі остеокласти і ксантомні клітини, структури подібні на цемент.

Херувізм – сімейне множинне кістозне захворювання щелеп. Його розглядають як різновид фіброзної дисплазії. Захворювання починається у ранньому дитячому віці і самостійно зупиняється у 12 років. Ураження локалізується переважно в ділянці кутів і гілок нижньої щелепи, рідше у бокових відділах верхньої щелепи. В місцях ураження на кістках визначаються горбисті нашарування, обличчя поступово набуває округлої форми і нагадує обличчя херувима. Гістологічно у кістках щелеп визначають розростання між кістковими балками сполучної тканини. Навколо судин нагромаджується оксифільна речовина, визначаються багатоядерні гігантські клітини. У кісткових балках відбувається лакуарна резорбція. У новоутвореній сполучній тканині формуються примітивні кісткові балки, які поступово перетворюються у зрілу кістку.

Еозинофільна гранульома, або хвороба Таратинова, зустрічається у дітей і осіб молодого віку в різних кістках, зокрема і в кістках щелеп. Захворювання відносять до групи гістіоцитозів Х. Виділяють осередкову і дифузну форми захворювання. При осередковій формі у кістках визначають одинокі ділянки деструкції кістки без ураження альвеолярного відростка. При дифузній формі уражаються міжзубні перетинки альвеолярного відростка за типом горизонтального розсмоктування. Гістологічно у місці ураження є значна

кількість мономорфних великих клітин типу гістіоцитів і велика кількість еозинофілів.

Епуліс (епуліс) – пухлино подібне утворення в яснах. Утворюється в будь-якому віці, у жінок частіше за чоловіків. Локалізується переважно біля різців і пре молярів. В виникненні епуліса велике значення має тривале травмування ясен нависаючою пломбою, краями зруйнованого зуба, зубним каменем, недоброякісним протезом.

Фіброматозний епуліс – кулястої або неправильної форми, розташовується на вестибулярному боці ясен, на широкій або вузькій основі, прилягає до зубів, може розповсюджуватись скрізь міжзубні проміжки на оральний бік. Епуліс вкрито слизовою оболонкою блідорожевого кольору, має гладку або бугристу поверхню, щільно-еластичну консистенцію, безболісний, не кровоточе, дуже повільно росте. Мікроскопічно уявляє собою фіброзну тканину з окремими кістковими перекладами.

Ангіоматозний епуліс розташовується біля шийки зуба, поверхня гладка або дрібнобугриста, яскраво-червоного кольору, м'якої консистенції. Кровоточе при легкому доторку. Відносно швидко росте. Мікроскопічно серед сполучної тканини велика кількість судин і тучних клітин.

Серед гігантоклітинних епулісів розрізняють периферичну гігантоклітинну гранульому, яка розвивається з тканин ясен і центральну (репаративну) гігантоклітинну гранульому, яка виникає із кістки альвеолярного відростку.

КІСТИ

Кісти кісток щелеп можуть бути одонтогенними і неодонтогенними. Неодонтогенні кісти аналогічні з такими інших локалізацій. Одонтогенні кісти можуть бути дизонтогенетичними (примордіальна та фолікулярна) і запального характеру (радикулярна).

Примордіальна кіста (кератокіста) найчастіше локалізується в ділянці кута нижньої щелепи чи третього моляра. Іноді виникає там де не розвився зуб. Стінка кісти тонка, утворена зрілою сполучною тканиною, внутрішня поверхня вистелена багат шаровим плоским епітелієм з вираженим пара-кератозом. У стінці можуть зустрічатись острівці одонтогенного епітелію. У просвіті кісти значна кількість зроговілих клітин поверхневих шарів багат шарового плоского епітелію. Кіста може бути однокамерною і багатокамерною. У деяких хворих

зустрічаються множинні кератокісти у поєднанні з іншими вадами розвитку: множинним невоїдним базальноклітинним раком, подвоєним ребром. Після видалення ці кісти нерідко рецидивують.

Фолікулярна кіста розвивається із емалевого органу зуба, який не прорізався. Найчастіше вона зв'язана з другим премоляром, третім моляром, іклом нижньої чи верхньої щелепи. Кіста формується в альвеолярному краю щелеп. Стінка кісти тонка, утворена сполучною тканиною, внутрішня поверхня вистелена багат шаровим плоским епітелієм, у якому можуть зустрічатись слизопродукуючі клітини, іноді зроговіння. У порожнині кісти знаходяться один чи декілька сформованих або рудиментарних зубів.

Радикулярна або прикорнева кіста. Серед одонтогенних кіст зустрічається найчастіше. Кіста утворюється як наслідок хронічного періодонтиту із складної гранульоми і може розвиватись в ділянці кореня будь-якого пошкодженого зуба. Кіста зустрічається у два рази частіше у верхній щелепі в порівнянні з нижньою щелепою. Діаметр кісти від 0,5 до 3 см. Внутрішня поверхня стінки кісти вистелена багат шаровим плоским незроговілим епітелієм. Стінка утворена зрілою сполучною тканиною інфільтрованою лімфоцитами і плазматичними клітинами. При загостренні запалення у стінці кісти розвивається акантоз покривного епітелію з утворенням епітеліальних тяжів, направлених у товщу стінки, визначаються лейкоцити. У випадку розплавлення покривного епітелію внутрішня поверхня кісти утворена грануляційною тканиною, яка іноді може вповнювати просвіт кісти. Кіста часто нагноюється. У стінці кісти можуть бути кристали холестерину, ксантомні клітини. Загострення запалення у кісті може ускладнитись розвитком одонтогенного гаймориту. Кісти великих розмірів спричиняють деструкцію кістки і стоншення кортикальної пластинки.

У одонтогенних кістах дизонтогенетичного характеру можуть розвиватись одонтогенні пухлини, рідко рак.

Матеріали щодо активації здобувачів вищої освіти під час проведення лекції:

питання, ситуаційні задачі тощо (за необхідності):

Загальне матеріальне та навальне-методичне забезпечення лекції:

Питання для самоконтролю:

Список використаних джерел:

Основна:

121. Атлас мікропрепаратів з патоморфології / І.І. Старченко, Б.М. Филенко, Н.В.Ройко та ін.; ВДНЗУ “УМСА”.- Полтава, 2018.-190с 122. Старченко, С.О. Білоконь та ін.. – Полтава: Тов. “АСМІ” – 2018. – 190с.
123. Основи патології за Роббінсом: у 2 томах. Том 1 / Віней Кумар, Абул К. Аббас, Джон К. Астер; переклад 10-го англ. видання.
Видавництво: Всеукраїнське спеціалізоване видавництво “Медицина”. – Х П. – 2019. – 420с.
124. Основи патології за Роббінсом: у 2 томах. Том 1 / Віней Кумар, Абул К. Аббас, Джон К. Астер; переклад 10-го англ. видання.
Видавництво: Всеукраїнське спеціалізоване видавництво “Медицина”. – Х П. – 2019. – 420с.
125. Патоморфологія. Загальна патоморфологія: навчальний посібник / за ред. Я.Я. Боднара, В.Д. Волошина, А.М. Романюка, В.В. Гаргіна. - Нова Книга, 2020. - 248 с.
126. Патоморфологія основних захворювань серцево-судинної системи: навчальний посібник / І.І. Старченко, Б.М. Филенко, Н.В. Ройко. – Полтава: “УМСА”. – 2019. – 150с.
127. Старченко І.І. Патоморфологія основних захворювань щелепнолицевої ділянки : навч. посіб. / І.І. Старченко, Б.М. Филенко, В.В.Черняк ; “УМСА”. – Вінниця : Нова Книга, 2019. – 128с.
128. Старченко І.І. Спеціальна патоморфологія (базовий курс) для студентів медичних факультетів вищих медичних навчальних закладів III-IV рівнів акредитації / І.І. Старченко, Н.В. Ройко, Б.М. Филенко. – Полтава, 2017. – 174с.
129. Туффаха С. А. Муин Иммуногистохимия в диагностике опухолей / С. А. Туффаха Муин, С. Г. Гичка, Гуски Ганс. – "Книга плюс", 2018. – 336с.
130. Essentials of pathology: textbook / Ya.Bodnar, A.Romanyuk, V. Voloshyn, V. Gargin - Kharkiv, «Planeta-Print» Ltd, 2020, 219 p.
131. Pathology: textbook / I.V.Sorokina, V.D. Markovskiy, D.I. Halata et al.; edited by I.V.Sorokina, V.D. Markovskiy, D.I. Halata. - Kyiv : AUS Medicine Publishing, 2019. - 328p. + 2 colour inserts (8p. + 12p.).
132. Pathology: textbook / I.V.Sorokina, V.D. Markovskiy, D.I. Halata et al.; edited by I.V.Sorokina, V.D. Markovskiy, D.I. Halata. - 2 nd edition. - Kyiv : AUS Medicine Publishing, 2020. - 328p. + 2 colour inserts (8p. + 12p.).

Додаткова:

71. Доброякісні новоутворення кісток щелепно-лицевої ділянки у дітей / П.І. Ткаченко, І.І.Старенко, С.О. Білокінь [та ін.] – П.: “УМСА”, 2016. – 85с

72. Загальна патоморфологія / І.І. Старченко, Н.В. Ройко, Б.М. Филенко [та ін.] – Полтава, 2016. – 136с.
73. Зербіно Д. Д. Патоморфологія та гістологія : атлас / Д. Д. Зербіно, М. М. Багрій, Я. Я. Боднар, В. А. Діброва. – Вінниця : Нова Книга, 2016. – 800с.
74. Методики морфологічних досліджень / М.М. Багрій, В.А. Діброва, О.Г. Пападинець, М.І. Гришук; за ред.. М.М. Багрія, В.А. Діброви. – Вінниця: Нова Книга, 2016. – 328 с.
75. Новосельцева Т.В. Патологія статевої та ендокринної систем / Т.В. Новосельцева, Б.М. Филенко, Н.І. Гасюк. – Полтава: ТОВ “АСМІ”, 2015. – 199 с.
76. Патоморфологія : нац.. підруч. / В.Д. Марковський, В.О. Туманський, І.В. Сорокіна [та ін.]; за ред.. В.Д. Марковського, В.О. Туманського. – К.: ВСВ «Медицина», 2015. – 936с.
77. Практикум з біопсійно-секційного курсу / І.І. Старченко, А.П. Гасюк, С.А. Проскурня [та ін.] – Полтава, 2016. – 160с.

Лекція № 14

Тема: Характеристика інфекційного процесу.

Актуальність теми: Знаючи шляхи зараження, збудників, прояви, причини виникнення, особливості перебігу, шляхи лікування, країни в яких найбільше поширюється той чи нший збудник.

Мета: Ознайомитись з інфекційними хворобами які викликають патогенні збудники, причини, стадії та профілактичні заходи.

Основні поняття:

Симбіоз, комменсалізм, паразитизм, лімфангіт, лімфаденіт, туберкульоз, антропоноз, антропозоноз, біоценоз, черевний тиф, сальмонела гіфі, гемокультура, бактеріохолія, Сальмонельоз, Дизентерія, Іерсиніозний ентероколіт.

План і організаційна структура лекції:

Привітання, перевірка присутніх, повідомлення теми, мети заняття, мотивація здобувачів вищої освіти щодо вивчення теми.

Зміст лекційного матеріалу (текст лекції):

Інфекційними називають хвороби, які визиваються інфекційними агентами-вірусами, бактеріями, грибами. При впровадженні в організм простих глистів говорять про інвазивні захворювання. Деякі інфекційні захворювання зараз ліквідовані, багато, особливо вірусні, представляють ще значну загрозу населенню. Крім того, збереглися ще ендемічні вогнища ряду інфекційних хвороб, які при швидкості, властивій сучасним засобам пересування, можуть легко переноситися в інші країни. Інфекційний процес дуже складний, і його розвиток визначають і особливості збудника, такі реактивний стан мікроорганізму.

Особливості мікроорганізму – збудника інфекційного захворювання визначаються не тільки його будовою, хімічною структурою, антигенними властивостями, але і характером взаємодії з організмом господаря. Результат цієї взаємодії значною мірою залежить від стану систем захисту організму фагоцитарної (нейтрофіли і моноцитарні фагоцити), і імунною, особливо системи гуморального імунітету.

Співіснування мікро- і макроорганізму може бути 3 видів: 1) симбіоз – співіснування мікроба і макроорганізму на користь кожного (наприклад, кишкова паличка в кишечнику); 2) комменсалізм (від франц. commensal – співтрапезник), при якому мікроб і макроорганізм не роблять взаємного впливу один на одного; 3) паразитизм – життя мікроба за рахунок макроорганізму, що веде до розвитку хвороби. Під впливом різних екзогенних і ендогенних чинників взаємовідношення між мікро- і макроорганізмом можуть бути порушені на користь мікроорганізму, який набуває патогенних властивостей. У цих умовах індиферентний комменсал, або нешкідливий симбіонт, стає паразитом і викликає захворювання. Такі ситуації виникають при лікуванні багатьма препаратами, але перш за все антибіотиками; які порушують сталу рівновагу мікробної флори. Інфекційна хвороба може бути і результатом ослаблення фагоцитарної і імунною систем організму, що зустрічається, наприклад, при лікуванні імунодепресантами і цитостатичеськими засобами.

Більшість збудників хвороб потрапляють в організм людини з зовнішнього середовища через вхідні ворота, наприклад через кишечник з їжею, через легені з повітрям, при укусах комах, через пошкоджену шкіру або слизисті оболонки тощо. В таких випадках говорять про екзогенну інфекцію.

Проте зараження може бути ендогенним, тоді йдеться про ендогенну інфекцію, або аутоінфекцію.

Різні інфекційні агенти викликають різні тканинні реакції, що особливо демонстративно при бактеріальних і вірусних інфекціях. Бактерії, проникнувши в тканини, викликають зазвичай запалення. Віруси, підпорядкувавши клітку господаря механізму свого розмноження (репродукції), можуть вести до дістрофії і некрозу кліток, а також до їх проліферації і трансформації; реакція значною мірою вторинна.

При інфекційному процесі незалежно від характеру збудника появляються імунні реакції, направлені на руйнування і елімінацію інфекції. Циркуючі в крові антитіла, утворюються у відповідь на антигенну стимуляцію імунної системи. З'єднання антигена з антитілом у присутності комплемента проводять антимікробну і антитоксичну дію, забезпечує післяінфекційний гуморальний імунітет. В той же час довга антигенна дія при інфекційних хворобах веде до сенсibiliзації організму, появи реакцій гіперчутливості як негайного, так і сповільненого (алергічні реакції) типу. З цього виходить, що тканеве пошкодження при інфекційних захворюваннях можуть розвиватися не тільки під впливом інфекції, але і у зв'язку з реакціями гіперчутливості.

Для інфекційних захворювань характерний ряд загальних ознак:

Кожне інфекційне захворювання має свого збудника, який виявляється в крові або екскретах хворого.

Збудник інфекційної хвороби має вхідні ворота, характерні для кожної інфекції.

При інфекційній хворобі спостерігається утворення первинного аффекта (осередки), який зазвичай з'являється у вхідних воротах. Первинний афект є вогнище запалення. При лімфогенному розповсюдженні інфекції виникає запалення як відвідних лімфатичних судин (лімфангіт), так і регіонарних лімфатичних вузлів (лімфаденіт). Поєднання первинного аффекту, лімфангита і лімфаденіту при інфекційному захворюванні дозволяє говорити про первинний інфекційний комплекс. При одних інфекціях він визначається (туберкульоз), при інших процес відразу приймає генералізований характер (висипний і зворотний тифи, малярія).

Шлях розповсюдження інфекції з первинного осередка або комплексу може бути лімфогенним, гематогенним, інтраканалікулярним, періневральним або контактним.

Кожна інфекційна хвороба характеризується місцевими змінами, які розвиваються в певній тканині або органі (у товстій кишці при дизентерії, в клітинах передніх рогів спинного мозку при поліомієліті, в стінках дрібних судин при висипному тифі) і в тому або іншому ступені типові для цієї хвороби.

При інфекційних хворобах розвивається ряд загальних змін: шкірні висипання, васкуліти, гіперпластичні процеси в лімфатичних вузлах, селезінці, кістковому мозку, запальні процеси в проміжній тканині і дистрофічні зміни в паренхиматозних органах.

Інфекційна хвороба частіше має циклічний характер. У її перебігу виділяють інкубаційний, продромальний періоди і період основних проявів хвороби (фази наростання симптомів хвороби, розпалу і її згасання). Інфекційне захворювання може закінчитися одужанням, набути хронічного перебігу, бути причиною бациллоносіння. Дуже часто вона супроводжується різними ускладненнями, які можуть стати причиною смерті.

Інфекційні хвороби розподіляють за декількома ознаками.

За біологічною ознакою: 1) антропонози – інфекційні хвороби, що зустрічаються тільки у людини; 2) антропозоонози – інфекційні хвороби, що виникають у людини і тварин; 3) біоценози – група антропонозов і антропозоонозов, що передаються через укуси комах, які є місцем розмноження збудника. За етіологічною ознакою: 1) вірусні інфекції; 2) риккетсіози; 3) бактеріальні інфекції; 4) грибкові; 5) протозойні; 6) паразитарні. Інфекції можуть бути екзогенними або ендогенними.

По механізму передачі: 1) кишкові інфекції, що виникають при попаданні інфекції в травний тракт через рот; 2) інфекції дихальних шляхів, що передаються повітряно-краплинним шляхом; 3) «кров'яні інфекції» (трансмисивні), що передаються через кровоссальних членистоногих; 4) інфекції зовнішніх покривів, клітковини і м'язів тіла (зараження проходить через дію яких-небудь інфікованих чинників зовнішнього середовища; травма інфікованим предметом); 5) інфекції з різними механізмами передачі.

За характером клініко-анатомічних проявів розрізняють інфекції з переважним ураженням: 1) покривів (шкіри і її придатків, зовнішніх слизистих оболонок), клітковини і м'язів тіла; 2) дихальних шляхів; 3) травного тракту; 4) нервової системи; 5) серцево-судинної системи; 6) системи крові і інших тканин внутрішнього середовища організма; 7) сечостатевого шляхів.

За характером перебігу розрізняють інфекції: 1) гострі; 2) хронічні; 3) латентні (приховані); 4) повільні.

Черевний тиф – це гостре інфекційне захворювання класична кишечна інфекція, типовий антропоноз.

Викликається черевнотифозною паличкою (сальмонела гіфі). Джерело зараження – хвора людина або бацилоносія, у виділеннях якої (кал, сеча, піт) містяться мікроби. Зараження проходить при попаданні збудника через рот в травний тракт. Інкубаційний період 10–14 днів. В нижньому відділі кишки бацили розмножуються, виділяють ендотоксини. З кишки по лімфатичним шляхам вони поступають в групові лімфатичні фолікули, а потім в регіонарні вузли. Пройшовши лімфатичний бар'єр, збудник потрапляє в кров. Розвивається бактеріємія, особливо чітко виражена на протязі першої неділі коли черевнотифозну паличку можна виділити із крові (гемокультура). З бактеріємією пов'язані генералізація інфекції і становлення імунітету. Починаючи з другої неділі за допомогою реакції аглютинації в крові виявляються антитіла. З бактеріємією пов'язана і елімінація збудника, який з другої неділі виділяється з потом, сечею, калом, жовчю. В подальшому розмноження проходить в жовчі (бактеріохолія) і групових лімфатичних і солітарних фолікулах. Ця реакція завершується некрозом лімфатичного апарату тонкої кишки.

Місцеві зміни виникають в слизовій оболонці і лімфоапараті групових лімфатичних і солітарних фолікул кишечника. В тих випадках, коли збільшуються, виступають над поверхнею фолікули в тонкій кишці- говорять про іліотиф, в товстій кишці – колотиф, в тонкій і товстій кишках – про іліоколотиф. Найбільш характерні зміни виявляються в бляшках повздожньої кишки – іліотиф. Зміни проходять в 5 стадій (періодів): мозковидного набухання, некрозу, утворення виразок, чистих виразок і загоювання. Кожна стадія займає приблизно неділю хвороби.

Перша стадія характеризується мозковидним набуханням групових фолікулів, на їх поверхні утворюються борозди і звивини, що нагадує поверхню

мозку, на розрізі вони сочні, червоні. Більшість проліферуючих клітин особливо моноцити, перетворюються в макрофаги, які фагоцитують черевнотифозні палички, та називаються черевнотифозними клітинами. Ці клітини виходять за межі групових фолікулів і слизової оболонки, проникають в м'язевий шар і досягають інколи серозного покриву. Скупчення цих клітин формують черевнотифозні гранульоми.

Аналогічні зміни розриваються в солітарних фолікулах. Мозковидне набухання в групових і солітарних фолікулах, сполучається з явищами катарального ентериту.

Друга стадія – некроз групових фолікулів, в основі якого лежить некроз черевнотифозних гранульом. Некроз розпочинається в поверхневих шарах групових фолікулів, поступово заглиблюється, досягаючи інколи м'язового шару і очеревини. Навколо – демаркаційне запалення.

Змертвіла тканина бляшок набуває зеленуватого кольору. Такі ж зміни спостерігаються і в солітарних фолікулах.

Третя стадія – утворення виразок в результаті секвестрації і відторгнення некротичних мас. Виразки з'являються в нижньому відрізку повздожньої кишки, потім у вищележачих відділах.

Четверта стадія – стадія чистих виразок, які мають характерний вигляд: розміщені по довжині кишки, края рівні, закруглені, дно утворене м'язовим шаром, рідше серозною оболонкою. В цій стадії велика небезпека перфорації стінки кишки.

П'ята стадія – загоювання виразок з виникнення низки рубчиків. Тканина бляшки частково або повністю відновлюється і стає тільки злегка пігментованою. Можна одночасно бачити сумісність двох або трьох стадій. Чим проксимальніше розміщені зміни, тим вони «молодші». Судять про стадію черевного тифу по найбільш старим змінам в нижньому відділі повздожньої кишки.

В лімфатичних вузлах брижі, особливо ілеоцекального кута, відмічаються зміни, які розвиваються в тій же послідовності, що і в лімфатичному апараті кишки.

Загальні зміни при черевному тифі мають як типові тільки для нього ознаки, так і характерні для будь-якого інфекційного захворювання.

До перших відносяться висипання, утворення черевнотифозних гранульом в різних органах, до других – гіперпластичні процеси в органах лімфатичної системи і дистрофічні зміни в паренхіматозних органах.

Черевнотифозні висипання з'являються на 7–11-ий день на шкірі тулуба, на животі. Мають розеольозно-папульозний характер, зникають при надавленні в сосочковому шарі – гіперемія судин, запальні інфільтрати, епідерміс розрихлений з явищами гіперкератозу.

Проліферація моноцитів і гістіоцитів відбувається в селезінці, лімфовузлах, кістковому мозку, жовчному міхурі, нирках.

Селезінка збільшена в 3–4 рази, капсула напружена, темно-червоного кольору, збільшений соскоб пульпи. В міокарді, печінці, нирках виявлені дистрофічні зміни, В ряді випадків – холецистит.

Серед кишкових ускладнень найбільш часті і небезпечні кишкові кровотечі і перфорація виразки. Кровотечі виникають на третьому тижні і можуть бути смертельними. Перфорація виразки веде до перитоніту.

Серед позакишечних ускладнень найбільше значення мають: пневмонія, гнійний перихондрит гортані, восковидні некрози прямих: м'язів живота, остеомієліт, внутрішньом'язові абсцеси.

Смерть хворих настає від ускладнень.

Сальмонельози – це кишкові інфекції які викликаються сальмонелами. Відносяться до антропозоонозів.

Патогенез визначається особливостями збудника, кількістю ендотоксинів що звільняються при розпаді сальмонел в кишці. Шлях передачі – харчовий.

Розрізняють три форми сальмонельозу: інтестинальну, септичну(токсичну), черевнотифозну.

Інтестинальна форма розвивається при харчовому отруєнні, для неї характерна картина гострого гастроентериту, який приводить до різкого зневоднення організму (домашня холера).

Септична форма відрізняється тим, що при незначних змінах в тонкій кишці (гіперемія, набряк, гіперплазія лімфоапарату) є гематогенна генералізація збудника з утворенням в багатьох органах (легенях, головному мозку) метастатичних гнійників.

Черевнотифозна форма (паратифи А і В по старій термінології) нагадують черевний тиф. В кишечнику, лімфовузлах, селезінці з'являються зміни, подібні, подібні черевному тифу, але виражені в меншій мірі. Кишкові ускладнення зустрічаються рідко. Ускладнення: токсикоз, інфекційний шок, гнійні ускладнення, дисбактеріоз.

Дизентерія – гостре інфекційне захворювання, з переважним ураженням товстої кишки. Вшивається групою споріднених бактерій-шигелл. Найбільш розповсюджені збудники – шигелли Флекснера і Зонне.

Джерелом інфекції являється хвора людина, особливо, яка перенесла захворювання в легкій формі і не зверталась до лікаря. Шлях зараження фекально-оральний, через продукти і воду. В інфікуванні продуктів відіграють роль мухи. Відомі епідемічні сполохи в зв'язку з інфікуванням продуктів при їх виготовленні і транспортуванні. Частіше хворіють діти.

У результаті життєдіяльності мікроби виявляють токсичну дію, що призводить до характерних морфологічних змін в кишечнику і до реактивних змін в регіонарних лімфовузлах. Всмоктані із кишечника, в кров токсичні продукти розпаду мікробів викликають безпосереднє пошкодження тканини і органів ЦНС, особливо у дітей до першого року. Циркуючи в крові токсини повертаються з током крові до стінок кишечника, де проходить повторна реакція взаємодії. Вона може носити характер гіперергічного запалення.

Інкубаційний період при дизентерії до 3 діб. Бактерії знаходять сприятливі умови для свого розвитку у епітеліальних клітинах слизової оболонки товстої кишки. Внаслідок цитопатичної дії шигел відбувається десквамація клітин, розвивається десквамативний катар товстої кишки. У зв'язку з визволенням ендотоксину відбувається вазонейропаралітична дія (параліч кровоносних судин, пошкодження інтрамуральних гангліїв кишки). Деструкція епітелію і параліч кровоносних судин, з якими пов'язано посилення ексудації, визначають зміну катару фібринозним запаленням і розвиток язв при відторгненні фібринозних плівок.

Спостерігаються зміни місцевого та загального характеру. Місцеві зміни поділяють на 4 стадії:

Перша стадія – катаральний коліт. Стінка кишки потовщена, набухша слизова і підслизова оболонка, слизова гіперемірована, товстий шар слизу змішаний з серозним ексудатом, десквамованим епітелієм або

серознокров'янистим ексудатом. На поверхні слизової оболонки, осередки некрозу, крововиливи. Просвіт кишки різко звужений. Тривалість стадії 2–3 дні.

Друга стадія – фібринозний (дифтеритичний) коліт. Ця стадія характеризується більш поширеною некротизацією слизової оболонки з утворенням нальотів (плівок) на її поверхні. Некроз буває глибоким і захоплює весь слизовий і підслизовий шари, до м'язового. Некротичні маси пронизані фібринозним ексудатом з утворенням щільно прикріплених до слизової оболонки плівок. Ці плівки сірувато-зеленого кольору, інколи буро-чорні. Мікроскопічно – некротичний детрит, фібрин, лейкоцити. Підслизовий, м'язовий і серозний шари стінки пронизані серозною або серозно-геморрагічною рідиною. Навколо судин інфільтрати із лейкоцитів і лімфоїдних клітин. В клітинах кровоносних судин – фібриноїдний некроз. Просвіт кишки звужений в результаті спазму м'язового шару.

Третя стадія – утворення виразок, виразковий коліт, на 10–12 день хвороби. В цій стадії виникають виразки різної величини, глибини і форми. Чим глибшими були некрози, тим глибшими будуть виразки. Виразки можуть бути на вершинах складки, а в важких випадках вони зливаються між собою і утворюють велику виразкову поверхню.

Четверта стадія – стадія загоювання, триває на протязі 3–4 тижнів хвороби. Заживання виразок протікає в'яло. Мілкі виразки регенерують повністю, вони, покриваються епітелієм і відновлюються залози. Крупні виразки тривало не покриваються слизовою оболонкою – на дні к розростається рубцева тканина. Багаточислені і грубі рубці можуть звужувати просвіт кишки і деформувати її внутрішню поверхню.

Смерть хворих відбувається від кишкових та поза кишкових ускладнень.

У дітей частіше зустрічається катаральна форма дизентерії, подібна на черевний тиф. При цій формі різко виражені зміни в фолікулах товстої кишки і інколи в бляшках нижньої частини поздовжньої кишки, В лімфоїдних утвореннях відбувається некроз і нагноєння.

В рідких випадках при дизентерії може приєднатись анаеробна інфекція і тоді фібринозно-дифтеритичне запалення перетворюється в гангренозний розпад. Це дуже важка так звана гангренозна форма дизентерії. Кишка чорніє, легко рветься, слизота оболонка розпадається, процес поглиблюється, в стінках судин тонкої кишки різко виражені явища фібриноїдного некрозу.

Зміни у внутрішніх органах: інколи незначне збільшення селезінки, гіперплазія селезінкових фолікулів. В печінці, нирках, міокарді - дистрофічні зміни.

Кишкові ускладнення пов'язані з мікроперфорацією виразок з розвитком обмеженого або розлитого перитоніту. Це може викликати утворення гнійника або флегмони тазової клітковини – флегмозний парапроктит.

Звуження – стриктури прямої кишки на ґрунті глибокого рубцювання виразок.

Рецидиви некротично-виразкових процесів стінки кишки з переходом захворювання в хронічну форму. В теперішній час питання про існування хронічної дизентерії вирішується в позитивному плані і це пояснює сполохи захворювання цілий рік.

Дуже рідко буває кровотеча із дизентерійних виразок.

Позакишкові ускладнення: осередкова пневмонія, гнійний отіт, абсцеси печінки, тромбофлебіти розгалужень ворітної вени і на цьому фоні абсцес печінки, серозні артрити і синовіти, виснаження організму, водянка серозних порожнин, набряк клітковини. При хронічній формі дизентерії розвивається амілоїдоз.

Ієрсиніозний ентероколіт – це гостре інфекційне захворювання з переважним ураженням дистального відділу клубової і сліпої кишок, зі схильністю до генералізації процесу.

Збудниками є *Yersinia enterocolitica* і *Yersinia pseudotuberculosis*, які являють собою грам-негативні внутрішньоклітинні бактерії, споріднені *Yersinia pestis* (збудник чуми).

Ієрсиніоз відноситься до антропозоонозів. Джерелом зараження можуть бути хворі на ієрсиніоз, бактеріоносії і тварини (гризуни, коти, собаки, свині, велика і дрібна рогата худоба). Хвороба зустрічається в усіх вікових групах, але частіше у дітей.

Yersinia enterocolitica і *Yersinia pseudotuberculosis* потрапляють в організм людини фекально-оральним шляхом через заражені овочі, фрукти, м'ясо, молоко.

Клініко-морфологічні прояви ієрсиніозу, викликаного *Yersinia enterocolitica* і *Yersinia pseudotuberculosis* приблизно однотипні, однак є вказівки на те, що ієрсиніоз, зумовлений *Yersinia enterocolitica*, клінічно перебігає важче і частіше схильний до генералізації процесу.

Розрізняють дві форми: локалізовану (ентерит, ентероколіт в поєднанні з мезентеріальним лімфаденітом); генералізовану (ентероколіт в поєднанні із септицемією і ураженням внутрішніх органів).

Збудник після розмноження у кишці проникає в її слизову оболонку, здебільшого в області ілеоцекального кута. Домінує термінальний катаральний або катарально-виразковий ентерит. Слизова оболонка термінального відділу клубової кишки набрякла, просвіт її звужений, в області гіперплазованих групових лімфоїдних фолікулів визначаються круглі виразки. На дні виразок знаходять ієрсинії і поліморфно ядерні лейкоцити. Інколи в процес втягується сліпа кишка, де виявляються зміни типу псевдомембранозного коліту. Характерна інфільтрація всіх шарів стінки кишки нейтрофілами, мононуклеарними клітинами, еозинофілами, плазматичними клітинами. Гермінативні центри лімфоїдних фолікулів збільшуються, в них видно численні мітози, нерідко відзначається також розпад лімфоцитів. В основному спостерігається спітелоїдна трансформація ретикулярних клітин гермінативних центру фолікулів та гістіоцитів власної пластинки слизової оболонки. В центральній частині таких епітеліоїдних гранульом відзначаються скупчення нейтрофільних лейкоцитів, які розпадаються. Нерідко в процес втягується апендикс з розвитком гострого апендициту. У стінці червоподібного відростка знаходять, значну інфільтрацію поліморфно ядерними лейкоцитами, еозинофілами, гістіоцитами, інколи ієрсиніозні гранульоми з макрофагів, епітеліоїдних клітин, поодиноких гігантських клітин типу Пирогова–Лангханса; для гранульом характерні каріорексис і гнійне розплавлення

Ще більш закономірно виявляється ураження регіонарних лімфатичних вузлів частіше брижових. Лімфатичні вузли виявляються збільшеними в 10-30 разів. Вони спаяні у пакети, їх тканина інфільтрована поліморфноядерними лейкоцитами, еозинофілами, гістіоцитами. Інколи визначаються мікро абсцеси, оточені активними макрофагами. У частини дітей здебільшого з тривалішим перебігом хвороби серед епітеліальних клітин можуть бути виявлені гігантські клітини типу Лангханса. Виникають гранульоми, які нагадують венеричні гранульоми і гранульоми «хвороби котячих подряпин»

Поряд з лімфогенною дисемінацією збудника, можливе і гематогенне (септичне) його розповсюдження з утворенням вогнищ генералізації у внутрішніх органах, які має будову, подібно до описаної вище.

Ускладнення мають інфекційно-алергічний характер. В ранньому періоді хвороби можливі перфорація виразок кишки з розвитком перитоніту, жовтяниці, а також пневмонії. В пізньому періоді частіше знаходять поліартрит, вузлову еритему, синдром Рейтера, міокардит.

Вихід зазвичай спрятливий, але захворювання може рецидувати, набувати хронічного характеру. Смертельний вихід відзначається в основному при септичній формі.

Кампілобактеріоз викликається двома видами *Campylobacter*, *jejuni* і *coli*.

Campylobacter являє собою грам-негативний мікроорганізм у формі джгутіка. Спочатку він був класифікований як вібріон, однак після спеціального вирощування його вдалося ідентифікувати, і він став називатися *Campylobacter*, її дуже часто плутають з банальними ентеробактеріями.

У США *Campylobacter* виявляється в два рази частіше, ніж *Salmonella*, і в чотири рази – ніж *Shigela*. Найчастіше зустрічаються спорадичні випадки зараження при вживанні зіпсованих варських курей, які часто бувають заражені кампілобактерами і сальмонелами. Спорадичні випадки можуть спостерігатися при тісному контакті з інфікованими собаками. Епідемії можуть розвиватися при вживанні молока і води, інфікованих кампілобактерами.

Завдяки своєрідній формі у вигляді коми або спіралі, кампілобактерії здатні проникати через оболонку еритроцита. Інвазивна їх спроможність залежить від хімічного складу цитоплазматичної мембрани ентероцитів хазяїна, інібують або блокують цю інвазію G-протеїні або фосфатидинозитол-3-кіназа.

Можливі клінічні прояви кампілобактерного інфікування: банальна діарея, яка не залежить від інвазії; дизентерієсподібна діарея з кров'ю та слизом в екскрементах, якщо бактерії інвазують епітеліоцити кишки; кишкова гарячка, зумовлена проникненням бактерій через *lamina propria* слизової оболонки і в мезентеріальні лімфовузли та розвитком сепсису.

Може спостерігатися запалення слизової оболонки всіх кишок, від тонкої кишки до ануса. Найчастішим проявом кампілобактеріозу є ентероколіт з

найтиповішим ураженням товстої, зокрема – ободової, кишки. Макроскопічні зміни малохарактерні Кампілобактерії з великою частотою виявляються в глікокаліксі і цитоплазмі поверхневого епітелію. Крім того, відзначається інфільтрація поверхневого епітелію слизової оболонки кишки нейтрофільними лейкоцитами, ділянки з виразками, набряк і дифузна інфільтрація власної пластинки лімфоцитами і плазмоцитами домішкою гранулоцитів і макрофагів. Можуть також мати місце крипт-абсцеси і виразки, подібні до тих, які спостерігаються при хронічному виразковому коліті.

У тонкій кишці дещо зменшується співвідношення крипт і ворсин. Пізніше відбуваються регенерація епітелію і гіперплазія лімфатичних фолікулів. У стадії одужання відзначається лише незначна лімфоплазмозитарна інфільтрація.

Матеріали щодо активації здобувачів вищої освіти під час проведення лекції:

питання, ситуаційні задачі тощо *(за необхідності)*:

Загальне матеріальне та навално-методичне забезпечення лекції:

Питання для самоконтролю:

Список використаних джерел:

Основна:

1. Атлас мікропрепаратів з патоморфології / І.І. Старченко, Б.М. Филенко, Н.В.Ройко та ін.; ВДНЗУ “УМСА”.- Полтава, 2018.-190с 2. Старченко, С.О. Білоконь та ін.. – Полтава: Тов. “АСМІ” – 2018. – 190с.
3. Основи патології за Роббінсом: у 2 томах. Том 1 / Віней Кумар, Абул К. Аббас, Джон К. Астер; переклад 10-го англ. видання. Видавництво: Всеукраїнське спеціалізоване видавництво “Медицина”. – Х ІІ. – 2019. – 420с.
4. Основи патології за Роббінсом: у 2 томах. Том 1 / Віней Кумар, Абул К. Аббас, Джон К. Астер; переклад 10-го англ. видання. Видавництво: Всеукраїнське спеціалізоване видавництво “Медицина”. – Х ІІ. – 2019. – 420с.
5. Патоморфологія. Загальна патоморфологія: навчальний посібник / за ред. Я.Я. Боднара, В.Д. Волошина, А.М. Романюка, В.В. Гаргіна. - Нова Книга, 2020. - 248 с.

6. Патоморфологія основних захворювань серцево-судинної системи: навчальний посібник / І.І. Старченко, Б.М. Филенко, Н.В. Ройко. – Полтава: “УМСА”. – 2019. – 150с.
7. Старченко І.І. Патоморфологія основних захворювань щелепнолищевої ділянки : навч. посіб. / І.І. Старченко, Б.М. Филенко, В.В.Черняк ; “УМСА”. – Вінниця : Нова Книга, 2019. – 128с.
8. Старченко І.І. Спеціальна патоморфологія (базовий курс) для студентів медичних факультетів вищих медичних навчальних закладів III-IV рівнів акредитації / І.І. Старченко, Н.В. Ройко, Б.М. Филенко. – Полтава, 2017. – 174с.
9. Туффаха С. А. Муин Иммуногистохимия в диагностике опухолей / С. А. Туффаха Муин, С. Г. Гичка, Гуски Ганс. – "Книга плюс", 2018. – 336с.
10. Essentials of pathology: textbook / Ya.Bodnar, A.Romanyuk, V. Voloshyn, V. Gargin - Kharkiv, «Planeta-Print» Ltd, 2020, 219 p.
11. Pathology: textbook / I.V.Sorokina, V.D. Markovskiy, D.I. Halata et al.; edited by I.V.Sorokina, V.D. Markovskiy, D.I. Halata. - Kyiv : AUS Medicine Publishing, 2019. - 328p. + 2 colour inserts (8p. + 12p.).
12. Pathology: textbook / I.V.Sorokina, V.D. Markovskiy, D.I. Halata et al.; edited by I.V.Sorokina, V.D. Markovskiy, D.I. Halata. - 2 nd edition. - Kyiv : AUS Medicine Publishing, 2020. - 328p. + 2 colour inserts (8p. + 12p.).

Додаткова:

1. Доброякісні новоутворення кісток щелепно-лищевої ділянки у дітей / П.І. Ткаченко, І.І.Старченко, С.О. Білокінь [та ін.] – П.: “УМСА”, 2016. – 85с
2. Загальна патоморфологія / І.І. Старченко, Н.В. Ройко, Б.М. Филенко [та ін.] – Полтава, 2016. – 136с.
3. Зербіно Д. Д. Патоморфологія та гістологія : атлас / Д. Д. Зербіно, М. М. Багрій, Я. Я. Боднар, В. А. Діброва. – Вінниця : Нова Книга, 2016. – 800с.
4. Методики морфологічних досліджень / М.М. Багрій, В.А. Діброва, О.Г. Пападинець, М.І. Грищук; за ред.. М.М. Багрія, В.А. Діброви. – Вінниця: Нова Книга, 2016. – 328 с.
5. Новосельцева Т.В. Патологія статевої та ендокринної систем / Т.В. Новосельцева, Б.М. Филенко, Н.І. Гасюк. – Полтава: ТОВ “АСМІ”, 2015. – 199 с.
6. Патоморфологія : нац.. підруч. / В.Д. Марковський, В.О. Туманський, І.В. Сорокіна [та ін.]; за ред.. В.Д. Марковського, В.О. Туманського. – К.: ВСВ «Медицина», 2015. – 936с.
7. Практикум з біопсійно-секційного курсу / І.І. Старченко, А.П. Гасюк, С.А. Проскурня [та ін.] – Полтава, 2016. – 160с.

Лекція № 15

Тема: Туберкульоз.

Актуальність теми: Даний вид захворювання нам потрібно знати, для того щоб уникнути зараження цією хворобою, знати види туберкульозу, форми, стадії розвитку, шляхи зараження, та де можна ним заразитись.

Мета: Ознайомитись з темою туберкульозу, збудником, причини виникнення, запобігання, шляхи поширення.

Основні поняття: Туберкульоз, генералізація, дисемінація, стероїдний туберкульоз, гранульома, генералізований гематогенний туберкульоз, туберкульоз органів, туберкулема, казеозна пневмонія, кавернозний туберкульоз. **План і організаційна структура лекції:**

Привітання, перевірка присутніх, повідомлення теми, мети заняття, мотивація здобувачів вищої освіти щодо вивчення теми.

Зміст лекційного матеріалу (текст лекції):

Туберкульоз – це хронічне захворювання, яке уражує усі органи людини, найчастіше – легені.

Туберкульоз залишається досить поширеним захворюванням. В усьому світі кожен рік захворюють на туберкульоз 2–3 млн, помирають 3–5 млн людей.; загальна кількість хворих досягає 15-20 млн, причому половина з них у віці понад 45 років. 75% хворих та померлих від туберкульозу припадає на країни Азії, Африки, Південної Америки, де туберкульоз віднесений до епідемічних захворювань без тенденції до зменшення. Боротьбу з туберкульозом здійснює Всесвітня Організація Охорони здоров'я в межах міжнародного співробітництва.

Туберкульоз має ряд особливостей, які відрізняють його від інших інфекцій. Вони представлені: 1) убіквітарністю інфекції в епідемічному, клінічному та морфологічному відношенні; 2) дволикістю туберкульозу, який в залежності від співвідношення імунітету та алергії може бути проявом інфікування або хвороби; 3) поліморфізмом клініко-морфологічних проявів; 4) хронічним хвилеподібним перебігом – чергуванням загострень та ремісії хвороби.

Збудником туберкульозу є мікобактерія туберкульозу, відкрита Р. Кохом у 1882 році. Розрізняють чотири типи мікобактерій туберкульозу: людський, бичачий, пташиний та холоднокровних. Для людини патогенні два перших типи. Для мікобактерій туберкульозу характерні: оптимальний ріст в умовах значного насичення тканин киснем і разом з тим можливість росту у без кисневому середовищі (факультативний анаероб); виражена мінливість збудника – гілчасті, коковидні, L-форми, які під впливом хіміопрепаратів можуть втрачати клітинну оболонку та довгий час персистувати в організмі.

Надходження мікобактерій в організм та взаємодія з ним, фого тканинами, органами становлять патогенез туберкульозу. Виникнення, перебіг і наслідок хвороби у значній мірі залежить від імунологічного стану і реактивності організму. Реактивність визначає незвичайну різноманітність клінікоморфологічних проявів туберкульозу, що складає одну із яскравих його особливостей як хвороби та завдає труднощів в клінічній діагностиці.

Розрізняють три основних види клініко-морфологічних проявів туберкульозу: первинний, гематогенний та вторинний туберкульоз.

Первинний туберкульоз характеризується: 1) розвитком захворювання в період інфікування, тобто при першій зустрічі організму з інфектом; 2) сенсibiliзацією та алергією, реакціями гіперчутливості негайного типу; 3) перевагою ексудативно-некротичних змін; 4) нахилом до гематогенної та лімфогенної (лімфозалозистої) генералізації; 5) пара специфічними реакціями у вигляді васкулітів, артритів, серозитів і т.п.

Як правило, спостерігається аерогенний шлях зараження, можливий також аліментарний шлях. Хворіють, переважно, діти, але зараз завдяки успішній профілактиці туберкульозу у дитячому віці первинний туберкульоз розвивається у підлітків та дорослих.

Морфологічним проявом первинного туберкульозу є первинний туберкульозний комплекс. Він складається з трьох компонентів: осередка ураження в органі (первинний осередок, або афект), туберкульозного запалення відвідних лімфатичних судин (лімфангіт) та туберкульозного запалення регіональних лімфатичних вузлів (лімфаденіт).

При аерогенному зараженні в легенях первинний туберкульозний осередок (афект) виникає субплеврально в найбільш насичених киснем сегментах, найчастіше правій легені – III, VIII, IX, X (особливо часто в III). Він уявляє

собою фокус ексудативного запалення, причому ексудат швидко підлягає некрозу. Виникає осередок казеозної пневмонії, оточеною зоною персонального запалення. Розміри афекту різні: від ледве помітного мікроскопічно альвеоліта до запалення ацинуса чи часточки, а можливо сегмента чи частки. В казеозних масах первинного афекту довгий час зберігаються еластичні та аргерофільні волокна каркасу легень. Запальний процес захоплює плевру з подальшим розвитком фібринозного або серогоно-фібринозного плевриту.

Дуже швидко специфічний запальний процес поширюється на прилеглі до первинного афекту лімфатичні судини – розвивається туберкульозний лімфангіт. Він представлений лімфостазом та формуванням за ходом лімфатичних судин у периваскулярній набряклій тканині туберкульозних вузликів.

Далі запальний процес досить швидко переходить на регіональні бронхопульмональні, бронхіальні та біфуркаційні лімфатичні вузли, в яких розвивається специфічний запальний процес з швидко виникаючим казеозним некрозом. Це тотальний туберкульозний лімфаденіт. Лімфатичні вузли збільшуються в декілька разів і на розтині представлені казеозними масами. Зміни в регіональних лімфатичних вузлах завжди більш значні в порівнянні з первинним афектом.

В клітковині середостіння, прилеглій до казеозно змінених лімфатичних вузлів, розвивається виражене в тому чи іншому ступені пери фокальне запалення, в найбільш важких випадках зустрічаються навіть осередки сирнистого некрозу.

При аліментарному зараженні первинно-туберкульозний комплекс розвивається у кишечнику і складається також із трьох компонентів. У лімфоїдній тканині нижнього відділу порожньої або сліпої кишки формуються туберкульозні вузлики з некрозом та наступним утворенням у слизовій оболонці виразки, яка розглядається як первинний афект. Далі виникає туберкульозний лімфангіт з утворенням вузликів вздовж лімфатичних судин та казеозний лімфаденіт регіонарних у відношенні до первинного афекту лімфатичних вузлів. Аналогічно утворюється первинний туберкульозний комплекс у мигдалику (первинний афект у мигдалику, лімфангіт та казеозний некроз лімфатичних вузлів шиї), шкіри (виразка шкіри, лімфангіт, регіонарний казенний лімфаденіт).

Можливі три варіанти перебігу первинного туберкульозу: 1) згасання первинного туберкульозу і загоєння осередків первинного комплексу; 2)

прогресування первинного туберкульозу з генералізацією процесу; 3) хронічний перебіг.

Згасання первинного туберкульозу та загоєння осередків первинного комплексу починається у первинного легеневого осередку. По-перше, розсмоктується пери фокальне запалення, ексудативна тканинна реакція замінюється продуктивною: навколо осередка, казеозних пневмонії формується вал із епітеліоїдних та лімфоїдних клітин, наче відгороджуючи осередок від оточуючої легеневої тканини. На зовні від цього валу з'являються фіброзуючі туберкульозні гранульоми. Навколо первинного афекту формується капсула, поверхневі шари якої складаються з пухкої сполучної тканини з дрібними судинами, оточеними клітинами лімфоїдного типу. Внутрішній шар капсули, прилеглий безпосередньо до казеозних мас, поступово збагачується волокнистими структурами і зливається з поверхневим. З боку поверхневого шару капсули первинного афекту врастають судини, які можуть досягати внутрішніх шарів капсули і безпосередньо контактувати з казеозними масами. Останні поступово зневоднюються, стають щільними, обвапнюються (петрифікація). З часом у внутрішньому шарі, який торкається запнених казеозних мас, з'являються багатоядерні клітини, які розсмоктуються ці маси. На їх місці шляхом метаплази утворюються кісткові балки з клітинами кісткового мозку в між балкових просторах. Так, петрифікований первинний осередок перетворюється на осифікований. Такий загоєний первинний осередок має назву осередка Гона, названий за ім'ям чеського патолога, який його описав. На місці туберкульозного лімфангіту в результаті фіброзування туберкульозних гранульом утворюється фіброзний тяж.

Загоєння у лімфатичних вузлах перебігає так, як і в легеневого осередку. Але у зв'язку із значними розмірами ураження в лімфатичних вузлах воно набуває більш повільного характеру, ніж в легеневого осередку. Осередок казеозу в лімфатичному вузлі зневоднюється, обважнюється та костеніє.

Кальцифіковані осередки в легенях знаходяться у багатьох практично здорових осіб. У віці до 10 років їх знаходять у 6% розтинів; від 10 до 15 років – в 25%; від 20 до 30 років – у 45%; а після 40 років – майже в кожній людині. Таким чином, проникнення мікобактерій туберкульозу до організму людини призводить не тільки до захворювання, а й до інфікування, яке має сприятливий вплив на становлення імунітету та попереджає нове зараження. Доведено, що протитуберкульозний імунітет і є інфекційним, нестерильним, тобто він

здійснюється в організмі при наявності слабковірулентних мікобактерій. Їх вдається виділити навіть з кальцифікованих осередків первинного туберкульозного комплексу. Практично вже давно проводиться вакцинація немовлят та дітей молодшого віку вакциною БЦЖ, виготовленою із ослаблених туберкульозних мікобактерій. Обов'язкове щеплення проти туберкульозу призвело в останні роки до різкого зниження інфікованості в дитячому віці, що відсунуло строк зараження осіб більш старших за віком, захисні сили яких виражені у більшій мірі. Але слід мати на увазі, що у казеозних кальцифікованих та навіть частково осифікованих масах накопичуються мало вірулентні мікобактерії або їх L-форми, які можуть проявляти свою життєдіяльність при зниженні захисних сил організму.

В кишечнику на місці первинної виразки при загоєнні утворюється рубчик, а в лімфатичних вузлах – петрифікати. Осифікація їх має дуже повільний перебіг.

Прогресування первинного туберкульозу з генералізацією процесу проявляється у вигляді чотирьох форм: гематогенної, лімфогенної (лімфо залозистої), ріст первинного афекту та змішаної.

Гематогенна форма прогресування (генералізація) набуває розвитку в зв'язку з раннім попаданням мікобактерій у кров (дисемінація) із первинного афекту або з казеозно змінених лімфовузлів. Мікобактерії осідають в різних органах та викликають утворення в них вузликів розміром від міліарних (просоподібних) – міліарний туберкульоз – до великих осередків розміром з горошину і більше. В зв'язку з цим розрізняють міліарну та велику осередкову форми гематогенної генералізації. Особливо небезпечне обсіпання м'яких мозкових оболонок міліарними туберкульозними вузликами з розвитком туберкульозного лептоменінгіту. Інода при гематогенній генералізації з'являються поодинокі різних розмірів відсіви в різних органах, у тому числі в верхівці легень (осередки Симона), які через багато років після згасання первинної інфекції дають початок туберкульозного ураження в місці локалізації цього осередку відсіву.

Лімфогенна (лімфо залозиста) форма прогресування (генералізації) при первинному туберкульозі проявляється залученням до процесу специфічного запалення бронхіальних, біфуркаційних, паратрахеальних, над- та підключичних шийних та інших лімфовузлів. Особливо важливого значення в клініці набуває туберкульозний бронхоаденіт. У тих випадках, коли пакети лімфовузлів схожі з

пухлиною, говорять про пухлино подібний бронхоаденіт. При цьому казеозно змінені збільшені лімфовузли здавлюють просвіт бронхів, що призводить до розвитку осередків ателектазу легень та пневмонії.

При первинному кишковому туберкульозі лімфогенна (лімфозалозиста) генералізація веде до збільшення всіх груп мезентеріальних лімфовузлів. Розвивається туберкульозний мезаденіт, домінуючий у клінічній картині захворювання.

Ріст первинного афекту – найтяжка форма прогресування первинного туберкульозу. При ній настає казеозний некроз зони перифокального запалення, навколо первинного афекта утворюються свіжі ділянки ексудативного запалення, які підлягають некрозу та зливаються між собою. Первинний осередок із аценозного перетворюється на лобулярний, потім на зливний глобулярний, сегментарний, лобарний – виникає лобарноказеозна пневмонія. Це найважча форма первинного туберкульозу, яка швидко закінчується смертю хворого («швидкоплинна сухота»). В інших випадках первинний осередок глобулярної чи сегментарної казеозної пневмонії розплавляється і на його місці утворюється первинна легенева каверна. Процес набуває хронічного перебігу, розвивається первинна легенева сухота, яка східна з вторинним фіброзноказеозним туберкульозом, але різниця з ним наявністю казеозного бронхоаденіту.

Первинний кишковий афект зростає за рахунок збільшення туберкульозної виразки, як правило, в області сліпої кишки. З'являються обмежений туберкульозний перитоніт, спайки, пакети казеознозмінених іліоцекальних лімфовузлів. Утворюється щільний конгломерат тканин, який клінічно інколи сприймається як пухлина (пухлино подібний первинний кишковий туберкульоз) з хронічним перебігом.

Змішана форма прогресування при первинному туберкульозі спостерігається при знесиленні організму після перенесених гострих інфекцій, напр., після кору, при авітамінозах, голодуванні та ін. У таких випадках виявляється великий первинний афект, казеозний бронхоаденіт, нерідко ускладнений розплавленням некротичних мас і утворенням фістул (свищів). У легенях та всіх органах спостерігаються багато численні туберкульозні висипання.

Загострення туберкульозу з боку загоєних петрифікованих лімфатичних вузлів виявляється при довготривалому застосуванні стероїдних гормонів та імунодепресантів, які знижують опірність організму. Розвивається масивний туберкульозний бронхоаденіт з лімфогенною гематогенною генералізацією, дуже слабо вираженими загальними ознаками та незначною клітинною реакцією. Цей так званий лікарський (стероїдний) туберкульоз розглядається як прояв ендогенної інфекції.

Наслідки прогресуючого первинного туберкульозу різні. У несприятливих випадках смерть хворого настає від загального генералізованого процесу та туберкульозного менінгіту. При сприятливому перебігу захворювання та застосування ефективних лікарських препаратів, прогресування первинного туберкульозу може бути припинено, вдається перевести ексудативну реакцію у продуктивну, стимулювати інкапсуляцію, кальцифікацію осередків первинного комплексу та рубцювання його відсівів.

Хронічний перебіг первинного туберкульозу з'являється перш за все у випадках повільного прогресування специфічного запального процесу в лімфозалозистому компоненті первинного комплексу із чергуванням спалахів та ремісій при загоєному первинному афекті. При цьому настає сенсibiliзація організму – збільшення чутливості до чужеродних неспецифічних впливів. Підвищена реактивність організму клінічно виявляється шкірними туберкуліновими пробами і появою в тканинах та органах параспецифічних змін, під якими розуміють різні мезинхімальні клітинні реакції у вигляді дифузної та вузликової проліферації лімфоцитів та макрофагів, гіперпластичних процесів у кровотворній тканині, фібриноїдних змін сполучної тканини і стінок артеріол у органах, диспротеїноз, інколи навіть розвиток амілоїдозу.

Параспецифічні реакції, що перебігають за типом гіперчутливості негайного або сповільненого типу, в суглобах надають хронічному первинному туберкульозу схожості з ревматизмом і описані під назвою ревматизму Понсе.

Про хронічний перебіг первинного туберкульозу говорять і у випадках утворення первинно-легеневою каверни і розвитку первинної легеневою сухоти.

Гематогенний туберкульоз об'єднує ряд проявів захворювання, яке виникає й розвивається в організмі людини через значний строк після перенесеної первинної інфекції – післяпервинний туберкульоз. У цих випадках мова йде про людей клінічно здорових, але у яких збереглася підвищена

чутливість до туберкуліну і які мають значний імунітет щодо туберкульозної мікобактерії. Гематогенний туберкульоз виникає у хворих із змінами у вигляді осередків відсівів у різні органи або не зовсім загоєних фокусів у лімфовузлах після первинної інфекції. Ці осередки довгий час можуть залишатися латентними, їх загострення виникає під впливом будь-яких несприятливих факторів при наявності підвищеної реактивності (підвищена чутливість до туберкуліну на фоні виробленого імунітету до мікобактерій). Так, при гематогенному туберкульозу переважає продуктивна тканинна реакція (гранульома), виражений нахил до гематогенної генералізації, що призводить до ураження різних органів та тканин.

Виділяють 3 різновиди гематогенного туберкульозу: 1) генералізований гематогенний туберкульоз; 2) гематогенний туберкульоз з переважним ураженням легень; 3) гематогенний туберкульоз з переважними нелегеновими ураженнями.

Генералізований гематогенний туберкульоз, який зустрічається в наш час дуже рідко. Є найбільш важкою формою захворювання, з рівномірним висипанням у багатьох органах туберкульозних вузликів та осередків. У деяких випадках у всіх органах формуються некротичні осередки без проліферативної або із слабкою ексудативною реакцією (так званий некротичний вид генералізованого туберкульозу). Це найгостріший туберкульозний сепсис. У інших випадках з'являються дрібні (міліарні) продуктивні вузлики. Цю форму позначають як гострий загальний міліарний туберкульоз. Вона часто закінчується менінгітом. Іноді зустрічається гострий загальний великоосередковий туберкульоз, який найчастіше спостерігається у знесилених хворих і характеризується розвитком у різних органах великий (діаметром до 1 см) туберкульозних осередків.

У кожному випадку генералізованого гематогенного туберкульозу необхідно знайти осередок – джерело обсіменіння, звичайно їм може бути незагоєний осередок первинної інфекції у лімфовузлі, статевих органах, кістках та інших органах.

Гематогенний туберкульоз з переважним ураженням легень характеризується багато численним обсіменінням в них, у той час як у інших органах вони відсутні або поодинокі. При наявності в легенях багатьох дрібних (міліарних) вузликів говорять про міліарний туберкульоз легень, який за перебігом може бути як гострим, так і хронічним.

При гострому міліарному туберкульозі, який зустрічається рідко, легені роздуті, пухнасті, в них як піщинки прощупуються дрібні вузлики, густіше розсіяні у верхніх сегментах. Нерідко ця форма туберкульозу закінчується менінгітом. При хронічному міліарному туберкульозі можливе рубцювання вузликів та розвиток стійкої емфіземи легень, у зв'язку з чим посилюється навантаження на серце та відбувається гіпертрофія правого шлуночка (легеневе серце). Окрім того, виділяють хронічний великоосередковий або гематогеннодисемінований туберкульоз легень, який зустрічається у дорослих. Для нього характерні переважно кортикоплевральна локалізація осередків у обох легенях та продуктивна тканинна реакція, розвиток сітчастого пневмосклерозу, емфіземи легеневого серця та наявність не легеневого туберкульозного осередку.

Гематогенний туберкульоз переважно з позалегеневими ураженнями виникає з осередків-відсівів, занесених у той чи інший орган гематогенним шляхом у періоді первинної інфекції. Уражаються переважно кістки скелету (кістково-суглобовий туберкульоз) та сечостатева система (туберкульоз нирок, статевих органів), шкіра та інші органи. Розрізняють осередкову та деструктивну форми, які мають гострий або хронічний перебіг, тобто форми туберкульозу стають фазами його розвитку.

Туберкульоз кісток та суглобів зустрічається частіше у дітей, рідше – у дорослих. Розвивається з осередків відсіву в кістковому мозку (туберкульозний остеомієліт). Найбільш частою локалізацією є тіла хребців (туберкульозний спондиліт: епіфізи кісток, що утворюють тазостегновий (туберкульозний коксит) та колінний (туберкульозний гоніт) суглоби. Діафізи уражаються рідко. Синовіальні оболонки втягуються в процес вторинно при переході його з епіфіза кістки на тканини суглоба. Найбільш небезпечним при туберкульозі кісток та суглобів є утворення секвестрів, тобто ділянок омертвілої кістки, її руйнування, утворення горба та деформація суглобів. З кістки специфічний процес поширюється на прилеглі до суглобів м'які тканини, що супроводжується появою натічних абсцесів та свищів.

Туберкульоз нирок буває звичайно однобічним, частіше розвивається у молодих людей статевого дозрівання, а також у людей похилого віку. Рінні осередки виникають у корковому шарі, при прогресуванні процесу вони з'являються у сосочках пірамід, тут починається деструктивний процес з утворенням порожнин. Поза кавернами інтерстицій ниркової тканини інфільтрований лімфоцитами, гістіоцитами з домішкою епітеліоїдних клітин.

Закриття просвіту сечоводу казеозними масами спричиняє розвиток піонефрозу. Поступово специфічний запальний процес переходить на сечовивідні шляхи, сечовий міхур, передміхурову залозу, додаток яєчка. У жінок уражаються слизова оболонка матки, труби, рідко – яєчники.

При гематогенному туберкульозі уражаються також ендокринні залози, ЦНС, печінка, серозні оболонки (у цих випадках туберкульоз може виникати внаслідок переходу специфічного процесу з уражених лімфатичних вузлів).

Вторинний, реінфекційний, туберкульоз розвивається в організмі дорослої людини після первинної інфекції, яка забезпечила йому відносний специфічний імунітет, але не відгородила від можливості повторного захворювання (післяпервинний туберкульоз). Для нього характерні: 1) переважно легенева локалізація процесу; 2) контактне та інтраканалікулярне (бронхіальне дерево, шлунково-кишковий тракт) розповсюдження; 3) зміна клініко-морфологічних форм, що є фазами туберкульозного процесу в легенях.

Щодо походження вторинного туберкульозу існують дві теорії: екзогенного походження, тобто нового зараження, та ендогенного походження. Той факт, що анатомічні знахідки дають можливість прослідкувати довгий ланцюжок випадків, починаючи від осередків первинної інфекції до утворення свіжих осередків реінфектів, надають можливість більшості дослідникам приєднатися до теорії її ендогенного походження.

Розрізняють вісім форм вторинного туберкульозу, кожна з них є подальшим розвитком попередньої форми. У зв'язку з цим форми вторинного туберкульозу є одночасно й фазами його розвитку (форми фази). Серед форм-фаз вторинного туберкульозу розрізняють: 1) гострий осередковий; 2) фібринозноосередковий; 3) інфільтративний; 4) туберкулому; 5) казеозну пневмонію; 6) гострий кавернозний; 7) фібринозно-кавернозний; 8) цирротичний.

Гострий осередковий туберкульоз зустрічається у людей віком 20-25 років і старше. Морфологічно він характеризується наявністю у I та II сегментах правої (рідше лівої) легені одного або двох осередків. Вони одержали назву осередків реінфекта Абрикосова.

О.І. Абрикосов у 1904 році вперше показав, що ці початкові прояви вторинного туберкульозу складаються із специфічного ендобронхіту, мезобронхіту, панbronхіту внутрішньочасточкового бронха. Специфічний процес

по бронхіолах переходить на легеневу паренхіму, внаслідок чого розвивається ацинозна або глобулярна сирниста бронхопневмонія, навколо якої швидко формується вал із епітеліоїдних клітин з домішкою лімфоїдних та гігантських клітин Пирогова–Лангханса. В лімфатичних вузлах кореня легень розвивається реактивний неспецифічний процес. При своєчасному лікуванні хворого, а в великій кількості випадків спонтанно, процес затухає, ексудативна тканинна реакція змінюється продуктивною, осередки кезеозного некрозу інкапсулюються та петрифікуються, з'являються ашофпулевські осередки реінфекта і процес на цьому може скінчитися.

Фіброзно-осередковий туберкульоз – це фаза перебігу гострого осередкового туберкульозу, коли після періоду затухання хвороби (загоєння осередків Абрикосова) процес знову спалахує. При загоєнні осередків Абрикосова з'являються достатньо великі інкапсульовані і частково петрифіковані осередки, описані німецькими вченими Ашоффом та Пулем (ашофф-пулевські осередки), їм надається значення при загоєнні процесу, яке характеризується виникненням ацинозних, лобулярних осередків казеозної пневмонії, що знову інкапсулюються, частково петрифікуються та перетворюються на ашоф-пулевські. Однак нахил до загострення зберігається. Процес залишається одностороннім, не виходить за межі I та II сегментів. Слід пам'ятати, що в I та II сегментах серед обсумкованих та кальцифікованих осередків туберкульозу є, крім ашоф-пулевських, ще й такі, які утворилися з гематогенних відсівів у період первинної інфекції. Вони описані Симоном і носять його ім'я. Симоновські осередки менші за ашоф-пулевські й у верхівках легень розташовуються симетрично.

Інфільтративний туберкульоз розвивається при прогресуванні гострого осередкового або загострені фіброзно-осередкового туберкульозу, причому ексудативні зміни навколо казеозних осередків виходять за межі часточки чи сегменту. Перифокальне запалення переважає над каверзними змінами, які можуть бути незначними. Такий осередок називають осередком-інфільтратом Асмана-Редекера (ім'ям вчених, що вперше описали рентгенологічну картину). Неспецифічне перифокальне запалення може розсмоктуватися, і тоді в період загоєння залишаються тільки один або два, що не розсмокталися, невеликі казеозні фокуси, які подалі інкапсулюються, і захворювання знову набуває характеру фіброзноосередкового туберкульозу. У тих випадках, коли

перифокальне запалення охоплює всю частку, говорять про лобіт, як особливу форму інфільтративного туберкульозу.

Туберкулема – форма вторинного туберкульозу, виникаюча як своєрідна фаза еволюції інфільтративного туберкульозу, коли перифокальне запалення розсмоктується і залишається осередок сирного некрозу, оточений капсулою. Туберкулема досягає 2–5 см у діаметрі, розташована у I або II сегменті, частіше справа. Нерідко при рентгенологічному обстеженні внаслідок чітко окреслених меж її помилково приймають за периферичний рак легені.

Казеозна пневмонія, як правило, спостерігається при прогресуванні інфільтративного туберкульозу, внаслідок чого казеозні зміни починають переважати над перифокальними. Утворюються ацинозні, глобулярні, сегментарні казеозно-пневмонійні осередки, які при злитті можуть займати більш велику ділянку легень, навіть усю частку. Лобарний характер має казеозна пневмонія, яка розвивається на фоні лобіта. Казеозна пневмонія спостерігається здебільше у знесилених хворих і завжди на фоні більш старіших змін (фіброзноосередкового, інфільтративно-пневмонійного туберкульозу або туберкулеми). Вона нерідко виникає у термінальному періоді кожної форми туберкульозу завдяки послабленню захисних сил організму. Легеня при казеозній пневмонії збільшена, щільна на розтині – жовтого кольору, на плеврі – фібринозні накладання. В наш час казеозна пневмонія зустрічається рідко.

Гострий кавернозний туберкульоз – форма вторинного туберкульозу, для якої характерне швидке утворення порожнини розпаду, а потім каверни на місці осередка-інфільтрата або туберкулеми. Порожнина розпаду виникає після гнійного розплавлення та розрідження кавернозних мас, що виділяються з мікобактеріями разом з мокротою. Це завдає небезпеку бронхогенного обсіменіння легень, а також виділення мікобактерій в оточуюче середовище. Утворена при цьому каверна локалізується як правило в I або II сегменті (на місці осередків, з яких вона утворилася), має овальну або круглу форму, діаметром 2-5 см, сполучається з просвітом сегментарного бронху. Стінка каверни неоднорідна: внутрішній шар складається з казеозних мас, зовнішній – із щільної внаслідок запалення легеневої тканини.

Фіброзно-кавернозний туберкульоз, або хронічна легенева сухота, виникає з гострого кавернозного туберкульозу в випадках хронічного перебігу процесу. Стінка каверни щільна, має три шари: внутрішній – піогенний

(некротичний), багатий на лейкоцити, що розпадаються; середній – шар туберкульозної грануляційної тканини; зовнішній – сполучнотканинний, причому серед прошарків сполучної тканини є ділянки ателектазів легені. Внутрішня поверхня нерівна, з перетинаючи ми порожнину каверни балками; кожна балка – це облітерований бронх або тромбована судина. Зміни найбільш виражені в одній, частіше в правій, легені. У I та II сегментах зміни більш старі, плевра потовщена. Каверна займає один або два сегменти. Навколо неї знаходяться різноманітні осередки (в залежності від типу тканинної реакції бронхоектази. Процес поступово поширюється в апікокаудальному напрямку, спускається з верхніх сегментів на нижні як контактним шляхом, так і за бронхами, займаючи все нові ділянки легені. Тому більш старші зміни при фібрознокавернозному туберкульозі спостерігаються у верхніх відділах легень, а більш свіжі – в нижніх. З перебігом часу процес переходить бронхами на протилежну легеню. Раніше всього бронхогенні метастатичні осередки в ній виникають у III сегменті, де з'являються ацинозні, глобулярні туберкульозні осередки. При їх розпаді можливе утворення каверн й подальше бронхогенне поширення процесу.

Цирротичний туберкульоз розглядається як варіант розвитку фібрознокавернозного туберкульозу, коли в уражених легенях навколо каверн набуває розвитку сполучна тканини, на місці загоєної каверни утворюється лінійний рубець, з'являються багато численні бронхоектази. При вторинному легеневому туберкульозі при інтраканалікулярному або контактному шляху поширення може розвинути специфічне ураження бронхів, трахеї, гортані, ротової порожнини, кишечника. Гематогенне розповсюдження відмічається рідко, воно можливе в термінальному періоді хвороби при зниженні захисних сил організму.

В цих випадках знаходять туберкульозний менінгіт, органи поза легеневі та інші ураження.

Ускладнення туберкульозу різноманітні й згадувалися вже при описуванні деяких його форм. При первинному туберкульозі можливий розвиток туберкульозного менінгіту, плевриту, перикардиту, перитоніту. При кістковому туберкульозі можливий розвиток секвестрів, деформацій, ураження м'яких тканин, абсцеси, свищі. При вторинному туберкульозі найбільша кількість ускладнень пов'язана з каверною: кровотеча, прорив вмісту каверни у плевральну порожнину, що призводить до пневмотораксу та гнійного плевриту

(емпієма плеври). У зв'язку з тривалим перебігом захворювання кожна форма туберкульозу може ускладнюватися амілоїдозом (особливо часто при фібринозно-кавернозному туберкульозі). Причиною смерті хворих на легеневий туберкульоз у наш час є легеневосерцева недостатність, кровотеча, амілоїдоз та ускладнення післяопераційного періоду у хворих з важким кавернозним процесом.

За останні роки клінічна та морфологічна картина туберкульозу в економічно розвинутих країнах значно змінилась. Зміни обумовлені, головним чином, соціальним прогресом, досягненням лікарської на антибактеріальній терапії й розглядаються як природний та індукований патоморфоз. Спостерігається різке зниження та практичне зникнення прогресуючих форм захворювання – первинного туберкульозу, гематогенного туберкульозу, каверзних пневмоній. До числа загальних для всіх клінікоанатомічних форм ознак сучасного туберкульозу відносять зменшення специфічних ексудативних змін та генералізації процесу, посилення неспецифічного компоненту туберкульозного запалення і фібробластичної реакції.

Матеріали щодо активації здобувачів вищої освіти під час проведення лекції:

питання, ситуаційні задачі тощо *(за необхідності)*:

Загальне матеріальне та навальнo-методичне забезпечення лекції:

Питання для самоконтролю:

Список використаних джерел:

Основна:

1. Атлас мікропрепаратів з патоморфології / І.І. Старченко, Б.М. Филенко, Н.В.Ройко та ін.; ВДНЗУ “УМСА”.- Полтава, 2018.-190с 2. Старченко, С.О. Білоконь та ін.. – Полтава: Тов. “АСМІ” – 2018. – 190с.
3. Основи патології за Роббінсом: у 2 томах. Том 1 / Віней Кумар, Абул К. Аббас, Джон К. Астер; переклад 10-го англ. видання. Видавництво: Всеукраїнське спеціалізоване видавництво “Медицина”. – Х ІІ. – 2019. – 420с.
4. Основи патології за Роббінсом: у 2 томах. Том 1 / Віней Кумар, Абул К. Аббас, Джон К. Астер; переклад 10-го англ. видання.

5. Патоморфологія. Загальна патоморфологія: навчальний посібник / за ред. Я.Я. Боднара, В.Д. Волошина, А.М. Романюка, В.В. Гаргіна. - Нова Книга, 2020. - 248 с.
6. Патоморфологія основних захворювань серцево-судинної системи: навчальний посібник / І.І. Старченко, Б.М. Филенко, Н.В. Ройко. – Полтава: “УМСА”. – 2019. – 150с.
7. Старченко І.І. Патоморфологія основних захворювань щелепнолицевої ділянки : навч. посіб. / І.І. Старченко, Б.М. Филенко, В.В.Черняк ; “УМСА”. – Вінниця : Нова Книга, 2019. – 128с.
8. Старченко І.І. Спеціальна патоморфологія (базовий курс) для студентів медичних факультетів вищих медичних навчальних закладів III-IV рівнів акредитації / І.І. Старченко, Н.В. Ройко, Б.М. Филенко. – Полтава, 2017. – 174с.
9. Туффаха С. А. Муин Иммуногистохимия в диагностике опухолей / С. А. Туффаха Муин, С. Г. Гичка, Гуски Ганс. – "Книга плюс", 2018. – 336с.
10. Essentials of pathology: textbook / Ya.Bodnar, A.Romanyuk, V. Voloshyn, V. Gargin - Kharkiv, «Planeta-Print» Ltd, 2020, 219 p.
11. Pathology: textbook / I.V.Sorokina, V.D. Markovskiy, D.I. Halata et al.; edited by I.V.Sorokina, V.D. Markovskiy, D.I. Halata. - Kyiv : AUS Medicine Publishing, 2019. - 328p. + 2 colour inserts (8p. + 12p.).
12. Pathology: textbook / I.V.Sorokina, V.D. Markovskiy, D.I. Halata et al.; edited by I.V.Sorokina, V.D. Markovskiy, D.I. Halata. - 2 nd edition. - Kyiv : AUS Medicine Publishing, 2020. - 328p. + 2 colour inserts (8p. + 12p.).

Додаткова:

1. Доброякісні новоутворення кісток щелепно-лицевої ділянки у дітей / П.І. Ткаченко, І.І.Старченко, С.О. Білокінь [та ін.] – П.: “УМСА”, 2016. – 85с
2. Загальна патоморфологія / І.І. Старченко, Н.В. Ройко, Б.М. Филенко [та ін.] – Полтава, 2016. – 136с.
3. Зербіно Д. Д. Патоморфологія та гістологія : атлас / Д. Д. Зербіно, М. М. Багрій, Я. Я. Боднар, В. А. Діброва. – Вінниця : Нова Книга, 2016. – 800с.
4. Методики морфологічних досліджень / М.М. Багрій, В.А. Діброва, О.Г. Пападинець, М.І. Грищук; за ред.. М.М. Багрія, В.А. Діброви. – Вінниця: Нова Книга, 2016. – 328 с.
5. Новосельцева Т.В. Патологія статевої та ендокринної систем / Т.В. Новосельцева, Б.М. Филенко, Н.І. Гасюк. – Полтава: ТОВ “АСМІ”, 2015. – 199 с.

6. Патоморфологія : нац.. підруч. / В.Д. Марковський, В.О. Туманський, І.В. Сорокіна [та ін.]; за ред.. В.Д. Марковського, В.О. Туманського. – К.: ВСВ «Медицина», 2015. – 936с.
7. Практикум з біопсійно-секційного курсу / І.І. Старченко, А.П. Гасюк, С.А. Проскурня [та ін.] – Полтава, 2016. – 160с.