

Григорук

**МІНІСТЕРСТВО ОХОРОНИ ЗДОРОВ'Я УКРАЇНИ
ОДЕСЬКИЙ НАЦІОНАЛЬНИЙ МЕДИЧНИЙ УНІВЕРСИТЕТ**

Факультет МЕДИЧНИЙ

Кафедра онкології, реконструктивної хірургії, радіології та радіаційної медицини



ЗАТВЕРДЖУЮ
Проректор з науково-педагогічної роботи
[Signature] Едуард БУРЯЧКІВСЬКИЙ
01 вересня 2025 року

**МЕТОДИЧНА РОЗРОБКА
ДО ЛЕКЦІЙ З НАВЧАЛЬНОЇ ДИСЦИПЛІНИ**

Факультет, курс МЕДИЧНИЙ, 2 курс

Навчальна дисципліна РАДІОЛОГІЯ


Затверджено:

Засіданням онкології, реконструктивної хірургії, радіології та радіаційної медицини

Одеського національного медичного університету

Протокол № 1 від 26.08.2025 р.

Завідувач кафедри



(підпис)

Олег ГЕРАСИМЕНКО

Розробники:

д.мед.н., проф. Соколов В. М.

к.мед.н., доц. Цвіговський В. М.

к.мед.н., доц. Рожковська Г. М.

Лекція № 1

Тема. Основні властивості іонізуючого випромінювання. Біологічна дія іонізуючого випромінювання. Радіоактивність і доза. Дозиметрія іонізуючого випромінювання. Фізико-технічні основи променевих методів дослідження.

Актуальність теми: екологічний аспект-знайомство з природою іонізуючого випромінювання переконує в необхідності охорони навколишнього середовища від перевищення природного рівня радіації. Знання основних властивостей іонізуючих випромінювань, одиниць виміру і методів визначення дози опромінення, будівлі радіометрів і дозиметрів, особливостей будови рентгенологічного і радіологічного відділень. В останні десятиріччя медична радіологія поповнилася новими методами (комп'ютерна томографія, у тому числі спіральна, ультразвукові методи, включаючи дуплексну доплерографію, позитронна і однофотонна емісійні томографії, інтервенційна радіологія, магнітно-резонансна томографія), і тільки 40% променевої діагностики лишилося за традиційною рентгенологією. У зв'язку з цим державні галузеві стандарти вищої медичної освіти (ОКХ і ОПП) вимагають від випускника вищого медичного навчального закладу вміння з великої кількості існуючих у наш час променевих методів обстеження обрати оптимальний метод для виявлення функціонально-морфологічних змін при патології різних органів і систем та інтерпретувати дані променевих методів дослідження щодо клінічного діагнозу.

Мета:

Навчальна: оволодіння студентом показаннями що до застосування різних променевих методів діагностики та лікування захворювань людини, можливостями та обмеженнями кожного з них, принципами біобезпеки та біоетики - захисту пацієнта від небажаної дії іонізуючої радіації та магнітних полів. Розвиток професійно значущої структури особистості; виховання у студентів сучасного професійного мислення; забезпечення засвоєння студентами провідного значення вітчизняних клінічних, науково-педагогічних шкіл в розробці проблем сучасної Радіології; засвоєння студентами навичок деонтології та лікарської етики.

Основні поняття: іонізуюче випромінювання (ІВ), рентгенологія, СКТ, ПЕТ/КТ, МРТ, РНД, УЗД

Зміст лекційного матеріалу

1. Поняття біологічної дії іонізуючих випромінювань

Великі наукові відкриття кінця 19-го століття – рентгенівського випромінювання В.К.Рентгеном (1895) і природної радіоактивності А.А.Беккерелем (1896) – поклали початок бурхливому розвитку нових напрямків в хімії та фізиці. Почалось використання джерел іонізуючої радіації в різних сферах життя і діяльності людини: в промисловості, сільському господарстві, енергетиці, науковій сфері, медицині. З'явилась можливість застосування ядерних перетворень як джерела електроенергії.

Створено потужний атомно-промисловий комплекс, до якого зараз входять військові підприємства, експлуатується понад 400 АЕС (сумарною потужністю близько 300 млн. кВт/рік), науково-дослідницькі центри більше ніж в 20 країнах.

Людство створило потужнішу зброю: атомну, термоядерну, кобальтову, нейтронну. А її випробування та не виключена можливість застосування призведе до масового опромінення населення. Не виключені акти ядерного тероризму.

За останні десятиріччя відбулася переоцінка ефектів впливу атомної радіації на людину та навколишнє середовище. Була впроваджена заборона на випробування та розповсюдження ядерної зброї, а також підписано декілька договорів про скорочення ядерного озброєння. 29 червня 1957 року була заснована Міжнародна агенція атомної енергії (МАГАТЕ) – автономна міжурядова організація з питань мирного використання ядерної енергетики. Міжнародна комісія радіаційного захисту офіційно признала концепцію безпорогової дії радіації на здоров'я людини. Висока біологічна активність іонізуючого випромінювання (ІВ), потенціальна небезпека наближених та віддалених несприятливих наслідків його впливу на здоров'я людей визначають необхідність знань механізмів біологічної дії радіації. Необхідно знати також для оцінки її впливу при радіодіагностичних обстеженнях хворих та при лікувальному використанні (променевої терапії). Недостатня інформованість в цьому питанні, як підтверджує досвід ліквідації наслідків аварії на ЧАЕС, може призвести до порушення сприйняття населенням ситуації, що виникне. В більшості випадків страх перед опроміненням викликає неадекватні реакції та вчинки у людей, які при інших обставинах виглядали би спокійними та інтелігентними. Тому, знання – найкраща протидія страху та підозрі.

Радіобіологія – наука, яка вивчає біологічну дію іонізуючих випромінювань на живі організми.

Сучасна радіобіологія як комплексна дисципліна підрозділяється на:

1. Радіаційну цитологію.
2. Радіаційну генетику.
3. Радіаційну біохімію.
4. Радіаційну екологію.
5. Радіаційну гігієну.
6. Радіаційну імунологію.
7. Протипроменеві захист та терапію.
8. Космічну радіобіологію.
9. Радіобіологію пухлин і т.д.

Її родоначальником вважають Е.С. Лондона. Він вивчав дію гамма-випромінювання радію на ферменти, токсини та різні тканини живих організмів і показав високу чутливість до опромінення кровотворної системи і статевих залоз. Лондону належить перша в світі монографія по радіобіології “Радій в біології та медицині” (1911).

Об'єктами радіобіологічних досліджень є макромолекули, віруси, найпростіші, клітинні, тканинні та органні культури, багатоклітинні рослинні та тваринні організми, людина.

Біологічною дією іонізуючих випромінювань називається реакція організму у відповідь на опромінення, яка проявляється морфологічними, функціональними і метаболічними змінами на всіх рівнях його організації: атомному, молекулярному, клітинному, тканинному, органному і організменному.

2. Джерела іонізуючих випромінювань

Джерелом ІВ є об'єкт, який вміщує радіоактивний матеріал, або технічний устрій, який випромінює або здібний випромінювати (при визначених умовах) ІВ.

Розрізняють природні і штучні джерела іонізуючих випромінювань.

Природні джерела іонізуючого випромінювання

Іонізуюча радіація є природним компонентом середовища проживання людей. Вона не є щось нове, створене людиною. Це завжди існуюче явище.

Це природний фон, який складається з 3-х компонентів:

1-й – космічне випромінювання, яке приходить на Землю з Всесвіту. Воно було відкрито в 1912 році австрійським фізиком В.Гесом. До його складу входять протони, нейтрони, атомні ядра та інші частки. Вони мають виключно велику енергію (більш 1,02 МеВ), але завдяки наявності атмосфери (її маса близько 5×10^{15} т) витрачають її головним чином на взаємодію з атомами повітря. На поверхні Землі інтенсивність космічного випромінювання порівняно мала.

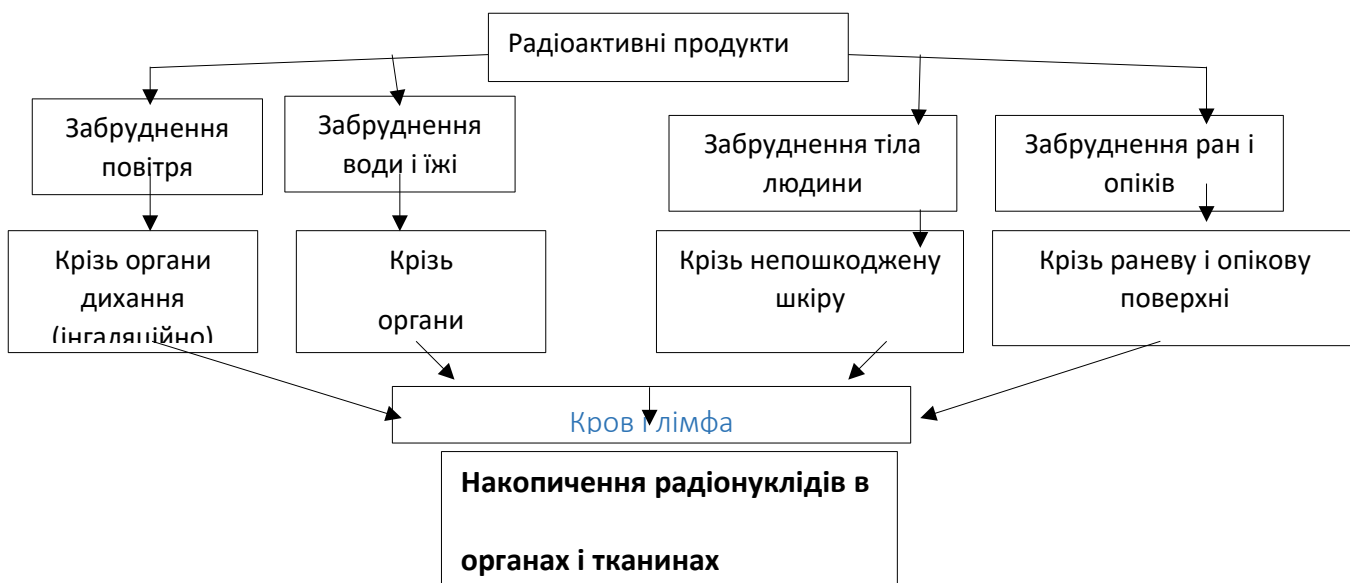
2-й – радіоактивні елементи, розподілені в земній корі. Основні радіоактивні ізотопи, які зустрічаються в гірських породах - калій-40, рубідій-87 та члени двох радіоактивних сімейств (урана-238 і торія-232). Найбільш радіоактивні граніти. В районах, де на поверхню виходять такі породи, радіаційний фон значно вище природного. Існує 5 таких основних місць на нашій планеті, де радіаційний фон складає від 40 до 400 мкР/годину:

Бразилія, Індія (штат Керала і Тамілнад), Франція, Єгипет, острів Ніуе.

Вміст радіоактивних речовин в ґрунті впливає на рівень радіоактивності будівельних матеріалів, продуктів харчування рослинного і тваринного походження.

3-й – інкорпоровані радіонукліди.

Табл. 2.1. Основні шляхи надходження радіонуклідів в організм



Штучні джерела іонізуючого випромінювання

Різні технічні прилади, створені людиною. До них відносяться: рентгенівські трубки, радіоактивні нукліди та прискорювачі заряджених часток. Радіоактивні нукліди отримують в ядерних реакторах, на прискорювачах заряджених часток або за допомогою генераторів. Прискорювачі – це пристрої для отримання заряджених часток великих енергій за допомогою електричного поля. Рентгенівські трубки - джерела гальмівного випромінювання (рентгенівського).

Табл. 2.2. Джерела штучних іонізуючих випромінювань що використовуються в медицині

Радіоактивні речовини		Прискорювачі заряджених часток	
Закриті	Відкриті	Циклічні	Рентгенівські апарати

Гамма-установки терапевтичні		Радіоактивні препарати	Розчини		Суспензії		1.Циклотрони 2.Бетатрони	Синхрофазотрони	Далекодистанційні		Близькодистанційні
1.Статичні	2.Динамічні		1.Трубочки 2.Кульки 3.Голки 4.Дротики 5.Пластмаси	Звичайні	Колоїдні	Мікро			Макро	1.Статичні	

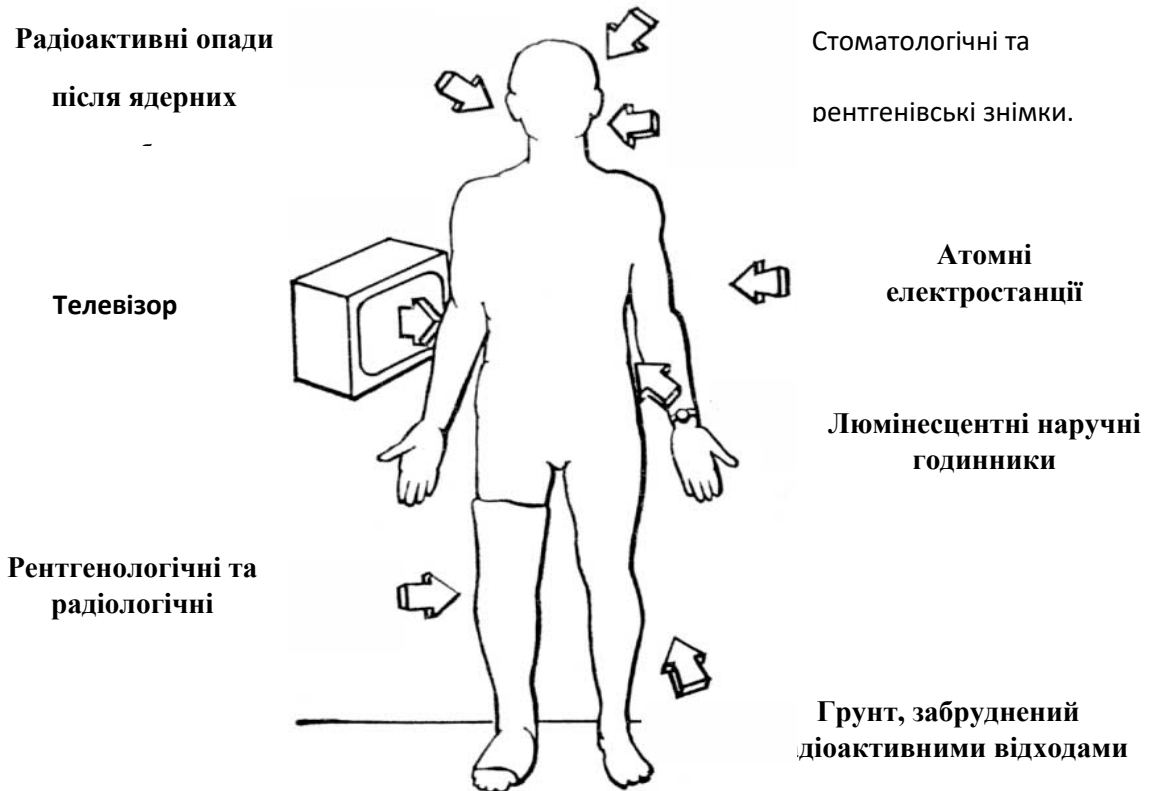


Рис. 2.1. Штучні джерела радіації, які діють на людину

Все те нове, що утворено штучно людиною – є додатковим радіаційним навантаженням, якому підлягає все людство. Це польоти в реактивних літаках на великій висоті (за час перельоту в один край від Москви до Новосибірську пасажир отримує дозу космічного опромінення 0,0253зв). Радіоактивні атмосферні опади після випробувань ядерної зброї, а також в результаті роботи (а тим паче аварій) атомних електростанцій. Крім того, додаткове випромінювання створюють і медичні обстеження - рентгенологічні і радіонуклідні. Наприклад, в теперішній час в рентгенологічній діагностиці використовується більш ніж 150 видів досліджень: ангіографія, коронарографія, комп'ютерна томографія і т.і. Рентгенівське випромінювання використовується в променевої терапії деяких захворювань. Для проведення цього виду лікування використовують також різні лінійні, циклічні і γ -випромінюючі установки.

Для порівняння:

- **0,1 мЗв** - одне медичне обстеження грудної клітини з використанням наявного флюорографічного обладнання;
- **0,3 мЗв** - середньорічна доза опромінення, яка обумовлена космічним випромінюванням на рівнинній території України;
- **0,6 - 0,8 мЗв** - середньорічна доза опромінення, яка обумовлена космічним випромінюванням для людей, які мешкають в горяній місцевості;
- **1,6 мЗв** - середньорічна доза, яку отримує екіпаж цивільних літаків від космічного випромінювання;
- **3,0 мЗв** - середньорічна доза, яку отримує населення від усіх джерел природного радіоактивного опромінення;

- **20 мЗв** – ліміт ефективної дози опромінення для професіоналів, що працюють з джерелами іонізуючих випромінювань в Україні.

Але щоб досягнути того рівня знань і досвіду, що потрібні для корисного застосування джерел іонізуючого випромінювання, людство пройшло довгий і тяжкий шлях. Перші наукові дані про можливі негативні наслідки від впливу радіації були отримані в 1896 році і зв'язані з використанням рентгенівських променів. Дослідники відмічали, що в результаті опромінення можуть виникнути ураження шкіри (еритеми, епідерміти), випадіння волосся. В 1902 році був описаний перший випадок променевого раку шкіри.

Сам Бекерель, який відкрив явище радіоактивності, постраждав від нових променів, які по властивостях багато в чому схожі на рентгенівські. У нього виникла виразка на шкірі під кишенею жилетки, в якій він носив на протязі 6 годин перед демонстрацією на фізико-технічному товаристві пробірку з радієм, узятую для показу у П'єра Кюрі.



Марія і П'єр Кюрі



Фредерик (1900-1958 рр.) і Ірен Жоліо-Кюрі (1897-1956 рр.) в 30-х роках.

В повідомленні на Паризькій академії наук П'єр Кюрі детально виклав свої спостереження за реакцією шкіри на випромінювання радію. Марія Кюрі, що вперше виділила у чистому вигляді радій та полоній і вивчала властивості невідомого випромінювання, як і її донька Ірен, також стала жертвою "підступної" радіації (вони вмерли від гострого лейкозу внаслідок опромінення).

З 1903 року один із засновників радіобіології Є.С.Лондон провів ряд досліджень, присвячених дії радіоактивних речовин на організм. У своєму виступі "Про радіоактивні речовини" на Петербурзькому медичному товаристві він демонстрував вплив променів радію на тварин. При цьому руйнувалась мозкова тканина і тварини гинули, а на їх шкірі утворювались опіки та виразки. Учень Лондона С.В.Гольдберг загинув в 1940 році від раку шкіри, котрий виник у нього на місці променивих опіків. В "Книзі пошани", яка була видана в 1959 році в Німеччині, були наведені прізвища 360 вчених (хіміків, фізиків та медиків), які віддали своє життя у боротьбі проти хвороб людства. Відомо, що за 40 років розвитку рентгенології загинуло більше 200 дослідників від раку, який розвивався на фоні хронічного дерматиту. Не можливо без хвилювання читати трагічні історії хвороби таких ветеранів рентгенології, як Уолтер Додд, котрий помер в страшних муках від "рентгенівського" раку, після 46 операцій (ампутацій, резекцій, пластик)!!! У 1936 році в Гамбурзі був зведений монумент, на якому зазначені імена 110 вчених, які стали жертвами перших досліджень властивостей радіоактивних променів. Людство дорогою ціною заплатило за отримані дані. В 1958 році на Всесвітній виставці в Брюсселі демонструвалась записна книжка Марії Кюрі. Поруч з нею знаходився лічильник радіоактивності, який з великою швидкістю відраховував імпульси випромінювання від записника. Можна уявити собі ступінь забрудненості рук видатної вченої на той час.

3. Властивості іонізуючих випромінювань

Чим же відрізняються іонізуючі промені від інших видів випромінювань?

Випромінювання буде іонізуючим в тому випадку, коли воно матиме енергію більшу, ніж енергія зв'язку електронів в атомі і здатну відривати їх (іонізувати атоми) та розривати хімічні зв'язки молекул, з яких складаються живі організми. Всі ці процеси приводять до біологічно важливих змін.

Іонізуючі випромінювання (ІВ) за своєю природою діляться на корпускулярні та фотонні. А також на первинно та вторинно іонізуючі.

Корпускулярні представлені частками, які швидко рухаються. Одні з них несуть електричний заряд (електрони, протони, α -частки), а інші - ні (нейтрони).

Фотонні – це рентгенівські та γ -промені. Вони представляють собою енергію, яка передається в вигляді хвиль без руху речовини (як світлові і теплові хвилі). Ці випромінювання за своїми властивостями не відрізняються. Єдина відміна між ними полягає в засобах їх утворення - рентгенівське випромінювання виникає при гальмуванні електронів, розігнаних в електричному полі рентгенівської трубки, а γ -промені утворюються при перетворенні збуджених ядер атомів в нейтральні. Електромагнітні ІВ є вторинно іонізуючими. Частина їх енергії перетворюється в кінетичну енергію електронів (які були вибиті з орбіт) і які здійснюють в подальшому іонізацію середовища як електрично заряджені β -промені.

Всі іонізуючі випромінювання мають такі загальні властивості:

- 1) Здатність проникати скрізь матеріали значної товщини (непрозорі для видимого світла).
- 2) Іонізувати повітря і молекули живих клітин організму (тому їх і називають іонізуючими). Це обумовлено їх великою енергією. Наприклад, енергія світла 0,5 eВ, а α -частки до 10 MeВ, тому останні мають найбільшу іонізуючу здатність (до 20 000 пар іонів/мм), а α -випромінювання сильну біологічну дію.
- 3) Здатність засвічувати фотоматеріали, що використовується в дозиметрії.
- 4) Іонізуюче випромінювання викликає сцинтиляції, а ця властивість покладена в основу роботи радіодіагностичної апаратури.
- 5) Властивість акумулюватися і викликати віддалені наслідки (злоякісні пухлини, генетичні мутації, скорочення життя).
- 6) Ми не відчуваємо дії радіації ("дія спідтиха").
- 7) Іонізуюче випромінювання розповсюджується прямолінійно, викликає явища інтерференції та рефракції. В.К. Рентген останніх властивостей х-променів не виявив і тому ототожнив їх із звуковими хвилями, які на відміну від електромагнітних поперечних коливань мають поздовжні.

4. Залежність біологічної дії іонізуючих випромінювань від його виду, енергії та дози

Всі іонізуючі випромінювання відрізняються по властивостям і біологічній дії (див Табл. 1.2., с. 9).

Виділяють таке поняття, як відносна біологічна ефективність (ВБЕ) або радіаційний зважуючий фактор ІВ, яка виражається коефіцієнтом k . Дію хвильових ІВ (рентгенівських та γ -випромінювань), а також β -променів прирівнюють до 1. У α -променів k досягає 20. Тому смертельна фізична доза цього виду випромінювання буде в 20 разів менше, а біологічна дія в 20 разів більше. Взагалі ВБЕ має пряму залежність від енергії маси випромінювання і щільності іонізації.

Табл. 2.3. Середні значення коефіцієнта відносної біологічної ефективності (K)

Вид випромінювання	K
Рентгенівські, гамма-промені	1
Електрони, позитрони, β -промені	1
Протони (<10 MeВ)	10
Нейтрони (<20 кеВ)	3
Нейтрони (0,1-10 MeВ)	10
α -промені (<10MeВ)	20
Важкі ядра віддачі	20

Проникаюча здатність має зворотну залежність від довжини хвилі, маси частки і пряму - від швидкості розповсюдження. Виходячи з цього, α -випромінювання має найменшу проникаючу здатність (α -частки повністю затримуються поверхневим шаром шкіри). Тому при зовнішньому опроміненні ці промені не представляють особливої небезпеки для людини. Але при внутрішньому – наносять значну шкоду. Бета-промені не можуть проникнути в глибину людського організму більш,

ніж на декілька міліметрів. Жорсткі рентгенівські та γ -промені здатні проникати скрізь все тіло людини, поглинаючись лише частково і питома іонізуюча здатність їх значно менша, ніж корпускулярних (1-2 пари іонів/см). Частина їх енергії перетворюється в кінетичну енергію електронів (які вибиті з орбіт), котрі і здійснюють далі іонізацію середовища. Нейтрини ж (їх не використовують в діагностиці та лікуванні) проходять навіть скрізь земну кулю не затримуючись повністю.

Біологічна ефективність нейтронів також буде більшою, ніж електромагнітних ІВ. Чому? Нейтрони – це вторинно іонізуючі корпускулярні випромінювання. Вони передають свою енергію протонам водню (вибиваючи їх з межі ядра атому). І, як важкі позитивно заряджені частки, будуть більш щільно іонізуючі і матимуть більшу ВБЕ (табл. 2.4.). Тому рівні дози різних видів ІВ викликають неоднакові біологічні ефекти.

Табл. 2.4. Порівняльна дія швидких нейтронів і рентгенівських променів на різні види тварин і людини ($LD_{100/30}$)

Вид тварин	Середня сумарна доза, що призводить до загибелі 100% тварин за 30 діб, Гр	
	Нейтрони	Рентгенівські промені
Миші	4-3,5	8,5-8
Пацюки	4-3,5	8,5-8
Кролі	3,5-3	8-7,5
Собаки	3-2,5	7,5-6
Людина	2,5	6

Енергія випромінювання – чим вона більше, тим більше ступінь іонізації, збудження і сильніше біологічна дія іонізуючого випромінювання. Наприклад, енергія світла 0,5 еВ, а α -частки до 20 МеВ. Тому вони володіють найбільшою іонізуючою здатністю (до 20 000 пар іонів/мм) і сильною біологічною дією.

Доза – чим більша доза і її потужність, тим значніша реакція і шкода або користь від іонізуючого випромінювання. Дозу можна отримати за секунди, хвилини, а можна і за роки. При дуже великих дозах (до 100 Зв) смерть настає за години внаслідок ушкодження центральної нервової системи (*цереброваскулярний синдром*). Опромінення дозою в 10 Зв призводить до смерті за декілька днів в результаті деструкції слизової кишкового тракту (*кишковий синдром*). При низьких рівнях 2-5 Зв, без лікування смерть може наступити в результаті ураження кровотворної системи (*гематопоетичний синдром*).

5. Характеристика процесу іонізації та збудження

Перший етап біологічної дії іонізуючих випромінювань представляє фізичний процес взаємодії випромінювання з речовиною. Всі іонізуючі випромінювання безпосередньо чи опосередковано викликають збудження або іонізацію атомів біосистем. Внаслідок цього в тканинах з'являються збуджені та іонізовані атоми і молекули, які володіють високою хімічною активністю. Вони вступають у взаємодію один з іншим і з оточуючими атомами, при цьому виникає велика кількість високоактивних вільних радикалів та перекисів.

Поглинання енергії іонізуючих променів і первинні радіаційно-хімічні реакції відбуваються практично миттєво – за мільйонні долі секунди.

Як же відбуваються ці процеси?

Іонізація – це відрив від вільного чи зв'язаного атома організму електрона (для цього в середньому потрібно 34 еВ). Таким чином утворюються 2 іони: негативний (електрон) і позитивний (ядро атома з залишившимися електронами). Молекули, в атомі котрих відщеплено хоча один електрон, також будуть мати (+) заряд. Один квант чи частка, з енергією десятки МеВ, іонізують безліч атомів. Якщо ж переданої атому енергії недостатньо, щоб відірвати електрон, то він, отримавши надлишкову енергію, переміститься далі від ядра і такий атом (а також і молекула, яка його містить) стануть збудженими. Це триває недовго (тисячна частка секунди). Електрон

повертається на свою орбіту і при цьому виділяє енергію в вигляді кванту різної величини. Якщо молекулі передана велика енергія, то вона може розірватися на фрагменти, утворюючи 2 радикали з ненасиченими зв'язками (цей процес називається **радіолізом**).


Табл. 2.5. Послідовність процесів, які призводять до радіаційного ушкодження

Явище	Часовий діапазон
1. Початкова взаємодія: Посередньо іонізуюче випромінювання*. Прямо іонізуюче випромінювання**.	$10^{-24} - 10^{-4}$ с $10^{-16} - 10^{-14}$ с
2. Фізико-хімічна стадія: Перенос енергії в вигляді іонізації на первинній траєкторії.	$10^{-12} - 10^{-8}$ с
3. Хімічні ушкодження: Вільні радикали, збуджені молекули до теплової рівноваги.	10^{-7} с - декілька годин
4. Біомолекулярні ушкодження: Білки, нуклеїнові кислоти т.і.	Мікросекунди – декілька годин.
5. Ранні біологічні ефекти: Загибель клітин, тварин.	Години - тижні.
6. Віддалені біологічні ефекти: Виникнення пухлин, генетичні ефекти.	Роки - століття.

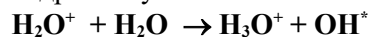
* - рентгенівське і γ -випромінювання, нейтрони

** - електрони, протони, α -частки

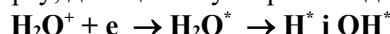Радіоліз води. При радіолізі води молекула іонізується зарядженою часткою, втрачаючи при цьому електрон:



Іонізована молекула води реагує з іншою нейтральною молекулою води, в результаті утворюється високореактивний радикал гідроксилу OH^* :

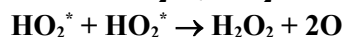
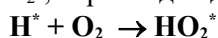


"Вирваний" електрон дуже швидко взаємодіє з оточуючими молекулами води, виникає сильно збуджена молекула H_2O^* , яка в свою чергу, дисоціює з утворенням двох радикалів H^* і OH^* :



Ці вільні радикали містять неспарені електрони і тому відрізняються надзвичайно високою реакційною здатністю. Час їх життя в воді не більш 10^{-5} с. За цей період вони або рекомбінують один з одним, або реагують з розчиненим субстратом. Отже, і другий етап радіаційного ушкодження (первинні хімічні зміни) протікає практично миттєво.

В присутності кисню утворюються інші продукти радіолізу, які володіють окислювальними властивостями - гідропероксидний радикал HO_2^* , пероксид водню H_2O_2 та атомарний кисень:



В клітинах організму цей процес протікає значно складніше, ніж при опроміненні води, поглинаючою речовиною тут служать великі органічні молекули, які ушкоджуються прямою дією радіації або продуктами радіолізу води. Виникаючи при цьому органічні радикали також мають неспарені електрони, а тому, вкрай реакційноздібні. Маючи велику енергію, вони легко розривають хімічні зв'язки в життєво важливих макромолекулах. Саме цей процес і відбувається частіше всього в проміжках між утворенням іонних пар і формуванням кінцевих хімічних продуктів.

Другий етап біологічної дії – це радіаційно-хімічний процес, який приводить до зміни розташування і структури молекул і, як наслідок, до порушення біохімії клітин. Морфологічні і функціональні зміни клітин проявляються вже в перші хвилини і години після опромінення. Утворення невластивих організму продуктів приводить до його інтоксикації. При великих дозах опромінення маса іонів може

привести до загибелі «під променем». Ураховуючи, що організм людини складається з 50-60% води, така ж кількість енергії іонізуючого випромінювання буде витратиться на її іонізацію. Другі молекули поглинають кількість енергії відповідно їх кількості в організмі. Слід пам'ятати, що 75% води це не тільки розчин, а сольватна і гідратна оболонка багатоатомних з'єднань, котрі також змінюють свої властивості. Складні молекули можуть розірватися не тільки в місці попадання променя. Енергія може мігрувати повздовж молекули і викликати розрив в місці слабого зв'язку.

Розщеплена багатоатомна молекула втрачає свої властивості, а утворенні радикали можуть приєднатися до інших інтактних молекул і привести до їх розщеплення з утворенням наступних двох радикалів, здатних взаємодіяти з іншими молекулами. Це є реакція ланцюгова самоприскорювальна. Чим більш молекул, тим більш вірогідність, що вони будуть іонізовані, збуджені або розщеплені. У зв'язку з тим, що не всі молекули організму функціонально рівноцінні, то пошкодження різних молекул буде мати і різні наслідки. Найбільш важливі білки (нуклеопротейіди), які регулюють процеси поділу клітин, обміну речовин і котрі є структурною часткою гена. Його пошкодження може привести до втрати здатності клітини ділитися і її загибелі.

Табл. 2.6. Залежність кількості мітозів від дози іонізуючого випромінювання

Доза опромінення, Гр	Загальна кількість досліджених клітин	Мітоз, %
Контроль	72330	46,4
1,5	39517	34,6
3,0	29851	17,0
4,5	18426	3,0
6,0	24761	1,1

Може розірватися зв'язок однієї чи двох ниток ДНК, особливо при дії щільно іонізуючих випромінювань (α -променів, протонів), зменшується її синтез. Може відбуватися розпад, деполімеризація і порушення генетичного коду ДНК. Зміни в хромосомному апараті клітини відображаються на її спадкових властивостях і приводять до радіаційних мутацій (точкові мутації, розриви хромосом і хромосомні аберації т.і.). Порушення мікроструктури клітинних мембран і мітохондрій призводить до зміни послідовності ферментативних реакцій і окислювального фосфорилування. Пошкодження лизосом може стати причиною аутолізу клітини. Вони можуть розвинути в соматичних клітинах, знижуючи життєздатність майбутніх поколінь.

В деяких випадках клітина може набути здатність до більш активного неконтрольованого поділу, що призводить до виникнення злоякісних новоутворень та лейкозів (таку властивість має не тільки радіація, але і хімічні, і інші фізичні впливи). При смертельній дозі опромінення (для людини вона складає 6-8 Гр) в кожному грамі тканини утворюється 10^{15} пар іонів. Якщо вважати, що великі молекули складаються із 100-1000 атомів, а їх в клітині біля 50%, то загальна кількість молекул в грамі досягає 10^{21} . А якщо припустити, що іонізація молекул всіх розмірів рівномірна, то виходить, що іонізується 10^{15} молекул (а це лише мільйонна частина атомів в організмі). І цього достатньо, щоб людина загинула!

В чому справа? Справа в тім, що при проходженні іонізуючих випромінювань скрізь живі організми, поглинута енергія розподіляється не рівномірно, а окремими «купками». В результаті велика кількість енергії випромінювання передається в певні ділянки деяких клітин і зовсім невелика в інші. Незначність поглинутої кількості енергії, яка викликає тяжкі наслідки, можна продемонструвати деякими засобами. Смертельну дозу іонізуючого випромінювання при загальному опроміненні можна співставити з тепловою або механічною енергією.

Наприклад, теплова енергія поглинається в тканинах однаково і рівномірно. Тому, щоб викликати пошкодження в живому організмі, енергії подібного типу вимагається значно більше, ніж енергії іонізуючого випромінювання.

6. Механізми дії іонізуючого випромінювання

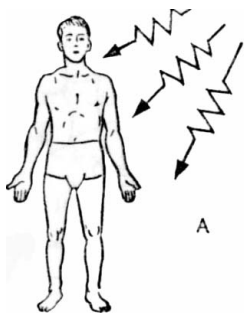
Розрізняють наступні механізми дії іонізуючого випромінювання:

Пряма дія іонізуючого випромінювання – випадки, коли радіація безпосередньо викликає зміни: іонізацію, збудження, радіоліз води і утворення радикалів.

Загальна кількість енергії, поглинутої в тілі людини (вагою 70 кг), що отримали летальну дозу в 4 Гр, складає всього 67 кал.

Поглинута енергія: $70 \times 4 = 280$ (Дж) = 67 (кал)

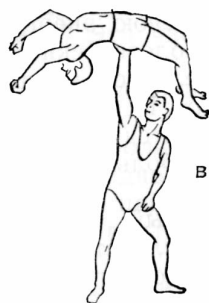
Квантове іонізуюче випромінювання



Б

Енергія 67 кал відповідає кількості енергії при вживанні однієї чайної ложки гарячого напою.

Різниця температури: $60^{\circ}\text{C} - 37^{\circ}\text{C} = 23^{\circ}\text{C}$



В

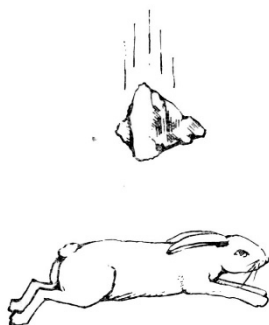

Це також дорівнює потенціальній енергії, яка потрібна для підймання людини на висоту 0,41 м від землі.

Маса людини 70кг

Висота підймання еквівалентна енергії

Пісок (1кг)

Камінь (1кг)



Біологічний ефект іонізуючого випромінювання залежить не від загальної кількості отриманої енергії, а від того, що енергія надходить у вигляді великих “пакетів” або фотонів, які спроможні розірвати життєво важливі для організму хімічні зв'язки. Наприклад: 1кг піску буде представляти одну й ту ж кількість енергії, рухаючись з тією ж швидкістю, як кілограмовий камінь. Однак, пісок здійснює невелике пошкодження, тому що його загальна енергія розподілена між тисячами піщинок. А камінь призведе до летального випадку, якщо влучить в життєво важливе місце тіла, тому що енергія зосереджена у вигляді великої “купи”.

Рис 2.4. Залежність біологічного ефекту іонізуючого випромінювання не від кількості поглинутої енергії, а від енергії кванту або розміру “купи”

Пряма дія радіації пояснюється тим, що променеве ушкодження клітини є наслідком безпосереднього впливу іонізуючої частки або γ -кванту на особливо чутливий об'єм клітини, перш за все на ядро клітини, що призведе до її інактивзації та загибелі. Це можуть бути і інші органели клітин.

Непряма (опосередкована) дія іонізуючого випромінювання – коли фрагменти молекул, окислюючі радикали OH , H_2O_2 , HO_2 , іони, первинні радіотоксини типу ліпідних перекисних та гідроперекисних сполук, хінонів вступають у взаємодію з непошкодженими молекулами, приєднуючись до них і змінюючи їх структуру та властивості. Окислювальній дії радикалів легко піддаються сульфгідрильні групи ферментів і ДНК. А це може привести до їх розриву не в місці приєднання, а в іншому з утворенням двох активних радикалів. В результаті можлива ланцюгова самоприскорююча реакція. Наприклад, розпалась 1 молекула і утворилось 2 радикали. Вони взаємодіють з 2 інтактними молекулами, ті в свою чергу розпадаються на 4 радикали і т.д. Тому незначна кількість первинної енергії викликає такі великі наслідки в організмі. Це фізичний, хімічний і біохімічний рівні пошкоджень. Ці процеси протікають в клітинах організму, тканинах і органах.

7. Метаболічні зміни в організмі на всіх рівнях його організації в результаті дії іонізуючого випромінювання

Теоретичною основою розуміння біологічної дії іонізуючого випромінювання є умовний поділ патогенезу променевих уражень на 2 фази:

- 1) первинної дії іонізуючого випромінювання на молекулярно-клітинному рівні (це іонізація атомів та молекул, первинні фізико-хімічні процеси в організмі, які викликані безпосередньою дією радіації і є пусковим моментом подальших змін);
- 2) фази наступних біологічних процесів на молекулярно-клітинному, тканинному, органному, системному і організменному рівнях регуляції.

Табл. 2.7. Види радіобіологічних ушкоджень у ссавців

<i>Рівень біологічної організації</i>	<i>Найважливіші радіаційні ефекти</i>
Молекулярний	Ушкодження макромолекул - ферментів, РНК, ДНК, дія на обмінні процеси.
Субклітинний	Ушкодження клітинних мембран, ядер, хромосом, мітохондрій і лізосом.
Клітинний	Пригнічення поділу клітин, загибель клітин, злаякісна трансформація.
Тканинний, органний	Порушення таких систем, як центральна нервова система, кістковий мозок, шлунковий тракт, можуть привести до загибелі тварин, виникненню злаякісних пухлин.
Організміний	Смерть, радіаційне скорочення життя.
Популяційний	Змінення генетичних характеристик внаслідок генних і хромосомних мутацій у індивідуумів.

1. Молекулярно-клітинний рівень.

Великі молекули більш відповідальні за структуру і функції організму. Наприклад, ферменти, які мають сульфгідрильну групу, нуклеопротейди. Тому їх пошкодження є більш відчутним для організму. Якщо відщепиться водень, атомарний кисень чи перекис відірве водень від 2-х молекул ферменту, то вони можуть з'єднатися через сірку (утворюється дисульфідний зв'язок). В результаті діючі групи переміщуються в середину молекули і вона інактивується. Тому для захисту організму від іонізуючого випромінювання використовуються хімічні з'єднання, які мають SH-групи. Та самі ферменти знаходяться не в вільному стані, а в локусах із ліпопротейдів і по мірі необхідності поступово проходять через напівпроникливу мембрану. Якщо ж такий локус буде пошкоджений, то утворюється дефект, через який ферменти будуть виходити в більшій кількості, а це приведе до підвищеної ферментації. Внаслідок виникають властиві організму речовини, але у великій кількості, що проявляється інтоксикацією. Наприклад, креатинин є звичайним продуктом розпаду білків. Але якщо він не виводиться при патології нирок, то виникає інтоксикація (уремія). Як вже говорилося, клітини можуть змінитись під дією радіації і навіть загинути. Але це виникає не під час опромінення, а на другому і третьому етапах поділу (тому що дочірні клітини будуть не життєздатними). Чутливість клітини до дії іонізуючого випромінювання залежить від багатьох факторів: виду і дози випромінювання (енергії квантів або часток), стадії мітотичного циклу, швидкості відновлювальних процесів, ступеню оксигенації, вільних сульфгідрильних груп, функціонального стану клітини в момент опромінення. Ядро клітини більш радіочутливе в порівнянні з цитоплазмою. Попадання вже однієї частки в ядро заплідненого яйця комахи викликає загибель зародка, тоді як при проходженні тими ж частками скрізь цитоплазму для досягнення такого ж ефекту їх необхідно 15 мільйонів. Ступінь променевої реакції тісно пов'язана з парціальною напругою кисню в біосубстраті. Це явище отримало назву «кисневого ефекту». Чим менше кисню в клітині, тим менше променеве ураження. Зниження насичення тканин киснем підвищує стійкість клітини і всього організму до дії радіації в 2-3 рази.

Табл. 2.8. Вплив гіпоксії на виживаність пацюків, опроміненних рентгенівськими променями

Доза опромінення (Гр)	Вживаність, %	
	повітря	5% кисень
5,6	63	100
7,4	15	56
9,3	0	21
11,2	0	9
13,0	0	6

Ще в 1906 році французькі вчені **Бергоньє і Трібондо** встановили, що чутливість клітин до радіації прямо залежить від їх здатності до поділу і зворотна рівню їх диференціації. Особливо

вважаються клітини, які знаходяться в стані підвищеної активності (наприклад, в період синтезу ДНК). Малодиференційовані клітини більш чутливі до опромінення. Із клітинних структур найбільш уразливими до дії іонізуючого випромінювання є ДНК та хромосоми. Все це покладено в основу використання іонізуючого випромінювання з лікувальною метою в онкології.

Але слід відмітити, що разом з цим в клітинах існують відновлювальні системи і відбуваються репараційні процеси в ядерних і цитоплазматичних структурах. Внаслідок цього спостерігається затримка мітозів, частина клітин гине (інтерфазна загибель), частина гине через декілька мітозів (репродуктивна загибель), а частина відновлюється (репарація). Вона залежить від загальної кількості стоволових клітин, інтенсивності клітинної проліферації, стану кровообігу і оксигенації клітин.

Розглядаючи питання про радіочутливість тканин, треба також мати на увазі, що загибель частини клітин компенсується діяльністю систем клітинного оновлення. На підставі численних дослідів на тваринах радіологами Блейером (1954) та Девідсоном (1960) були розроблені математичні методи розрахунку швидкості відновлення променевих уражень тварин і людини. Вони вважають, що тільки 10% сумарної дози, отриманої людиною, приводять до незворотних змін в організмі, останні 90% дози викликають зворотні зміни, які поступово компенсуються організмом. Швидкість відновлення визначається періодом напіввідновлення ($T_{0,5}$), коли ліквідується половина ушкоджень. У різних тварин він неоднаковий: у мишей 3-8 діб, у пацюків 6-9 діб, у собак 14-18 діб, у людей 28-30 діб.

Різниця між сумарною дозою опромінення, накопиченою організмом і відновленою за визначений період часу після опромінення, називається **залишковою або ефективною дозою опромінення (D_{ef})**. Вважається, що саме ця доза опромінення при багаторазових опроміненнях визначає тяжкість ураження.

Тому $LD_{100/30}$ при одноразовому опроміненні менша, ніж при фракційному - за рахунок відновлювальних процесів.

Табл. 2.9. Летальні дози при одноразовому і фракційному опроміненні $DL_{100/30}$

Вид тварин	Умови Опромінення	Середня сумарна доза, яка приводить до гибелі 100% тварин за 30 діб, Гр
Миші	Одноразове короткочасне	7,5
	По 0,1 Гр щоденно	40
Морські свинки	Одноразове короткочасне	4
	По 0,1 Гр щоденно	16
Кролики	Одноразове короткочасне	6
	По 0,1 Гр щоденно	21

2.Тканинний рівень.

Клітини, як відомо, формують тканини, які в свою чергу теж будуть змінюватись під дією іонізуючого випромінювання. Особливо відчутні такі зміни в активно проліферуючих тканинах: лімфоїдній, кровотворній, ендокринній.

Вони гинуть при низьких дозах опромінення 1-4 Гр. Це приводить до анемії, лейкопенії і інших порушень. Менш виражені променеві ушкодження і виникають в більш віддалені строки в тканинах, які мало відновлюються (кістковій, хрящовій, м'язовій, жировій). Клітини цих тканин гинуть при дозах 30-100 Гр. Однак, нервова система, незважаючи на високу диференціацію клітин, має високу функціональну радіочутливість. При цьому спостерігаються нейрорефлекторні зміни.

Табл. 2.10. Радіочутливість нормальних тканин за морфологічними ознаками

1. Лімфоїдні клітини.	9. Епітелій легеневих альвеол.
2. Полінуклеари.	10. Тубулярний епітелій нирок.
3. Еозинофіли.	11. Ендотелій кровоносних судин.
4. Епітелій фолікулів яєчника.	12. Ендотелій плеври.
5. Сперматогонії.	13. Ендотелій очеревини.
6. Епітелій волосяних фолікулів.	14. Кісткова тканина.
7. Епітелій слинних залоз.	15. Сполучна тканина.
8. Епітелій шкіри.	16. М'язи.

3. Органний рівень.

При променевому ураженні визначених тканин зміни будуть спостерігатися вже на більш високому рівні – органному. Ступінь радіочутливості органів залежить від ступеню радіочутливості тканин, які їх складають. Серед органів травлення найбільш чутливий тонкий кишечник, а найменш – печінка

Табл. 2.11. Вживання мишей після опромінення рентгенівськими променями дозою 9,5 Гр в умовах екранування різних органів на протязі 30 діб

Екранована частина тіла	Вживаність до 30 діб, %
Загальне опромінення без екранування	0
Нирки	0
Задня лапа	13
Печінка	33
Голова	26
Кишечник	29
Селезінка	48

В результаті опромінений орган не може виконувати свої функції. А може статись і навпаки: орган, який більш стійкий до дії радіації, виділяє стільки ж продуктів (гормонів), як і раніше, але орган-ефектор буде уражений і не зреагує на подразнення. Таким чином, буде порушеним зв'язок між окремими органами. А це вже є організменний рівень.

Органи, які є найбільш радіочутливими або які накопичують більшу кількість інкорпорованих радіонуклідів називаються КРИТИЧНИМИ. Підвищення функції органу призводить також до підвищення радіочутливості. Наприклад, молочна залоза в період лактації більш чутлива до іонізуючого випромінювання, ніж в звичайному стані. Якщо ж у людини підвищена або знижена функція щитовидної залози, то радіочутливість її також підвищується. Чим це пояснити? При гіпертиреозі висока концентрація гормонів викликає посилення обміну речовин. А в такій ситуації більша вірогідність хімічних реакцій, викликаних іонізуючим випромінюванням - спостерігається збудження нервової системи. При гіпотиреозі порушена репарація – нервова система пригнічена. Найбільш значні променеві ураження нервової, імунної систем, кісткового мозку та інших, виконуючих регулюючі функції в організмі.

Радіочутливість злоякісних пухлин із різних тканин також різна. Це потребує застосування різної дози для різних новоутворень. Наприклад, для лікування хворих лімфобластою достатньо дози 4 Гр, а остеогенної саркоми – 10 Гр і більше.

8. Мутагенні властивості радіації

У 1925 році Г.С. Філіпов і Г.А. Надсон вперше в світі встановили вплив рентгенівських променів на дріжджові грибки, в яких виникала мутація. Ця праця явилась передтечею радіаційної генетики. В 1927 році американському вченому Muller вдалося при рентгенівському опроміненні дрозофіли отримати мутації різних типів, частота їх появи зросла більше ніж у 150 разів в порівнянні з контролем.

Мутації - раптові природні або викликані штучно зміни генетичного матеріалу, які успадковуються і приводять до змін тих чи інших ознак організму.

Умовно вони поділяються на **спонтанні**, які виникають під впливом природних факторів або внаслідок біохімічних змін в самому організмі і **індуковані**, які виникають під впливом спеціальної дії мутагенних факторів. Наприклад, іонізуючі випромінювання, хімічні речовини. Із них негативних


більше 99%, а позитивних менше 1%. Негативні приводять до гибелі клітин або виникненню у них нових властивостей – неконтрольований поділ (злоякісні пухлини).

Наслідок дії іонізуючого випромінювання можна представити в наступному порядку:

- 1) зміни в соматичних клітинах, які приводять до виникнення раку (частіше виникають при великих дозах опромінення);
- 2) генетичні мутації, які впливають на майбутні покоління (залежать від дози і потужності дози):
 - а) одиночні генні мутації (точкові);
 - б) генні, зв'язані зі зміненою числа хромосом в клітині (більша або менша їх кількість, хромосомні аберації);
 - в) частіші, але невеликі мутації, які не можна ідентифікувати по особливим ознакам.
- 3) вплив на зародок і плід, внаслідок опромінення матері в період вагітності;
- 4) смерть в момент опромінення.

Мутації в статевих клітинах - **генетичні** - передаються наступним поколінням. Мутації в любых інших клітинах організму - **соматичні** - успадковуються тільки дочірніми клітинами і впливають лише на той організм, в якому виникли.

Нормальний набір статевих хромосом людини, зібраний в групи.



Набір хромосом рентгенолога, який проробив з рентгенівськими променями 25 років.

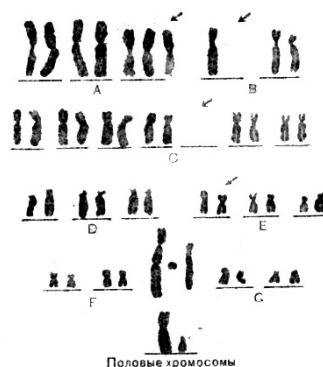


Рис. 2.5. В групі А – додаткова хромосома; в групі В – відсутня одна хромосома; в групі С – відсутні дві хромосоми; в групі F і G – є аберантні хромосоми.

Генетичні мутації поділяються на: домінантні і рецесивні.

Домінантні проявляються в випадку, якщо ушкоджені обидва гена в хромосомі. Вони викликають різні захворювання. Відомо біля 500 хвороб людини, які є наслідком одиночної домінантної генної мутації. Це полідактилія, ретинобластома, карликовість т.і.

Рецесивні проявляються тільки в випадках, коли ушкоджується ген однієї з хромосом.

Доза радіації, необхідна для подвоєння частоти мутації знаходиться в діапазоні **0,5-2,5 Зв!**

Чим більше людей опромінюється, тим більша вірогідність рецесивних мутацій. Тому такі жорсткі правила захисту і нормативів опромінення всіх людей. Якщо для професіоналів (група А) гранично допустима доза в рік на Україні складає 20 мЗв/рік, то для всього населення – 1 мЗв/рік. Ці процеси відповідно бувають і при лікувальному опроміненні.

По-перше: необхідно пам'ятати, що радіаційний фон постійно збільшується (техногенний фон). Спочатку це було за рахунок випробувань ядерної зброї, потім все більш частого використання джерел іонізуючого випромінювання в різних галузях промисловості і народного господарства. Лікувальна доза не регламентується – вона визначається лікарем.

По-друге: при направленні пацієнтів на променево дослідження (рентгенівське, радіонуклідне), необхідно думати про дозу, яка обмежується категорією досліджуваного. При злоякісних пухлинах кожний 4-й чоловік і кожна 5-а жінка підлягають променевої терапії. Дія іонізуючого випромінювання акумулюється (повністю не компенсується). Ще дуже важливо те, що дія радіації не відчувається.

9. Видові та індивідуальні різновиди радіочутливості

До дії іонізуючого випромінювання чутливі всі біологічні об'єкти, але ступені їх чутливості різні. Одноклітинні організми гинуть від дії радіації в результаті необоротних ушкоджень самої клітини (денатурація білка). Високоорганізовані – від порушень функції систем та органів. Радіочутливість (здатність реагувати на опромінення) різних біологічних об'єктів варіюється в широких межах. Відомо, що найменш чутливі простіші, а найбільш – ссавці.

Доза опромінення в 10 Гр або яка перевищує цей показник, смертельна для всіх ссавців. Дуже цікаво те, що така доза супроводжується іонізацією мізерно малої долі молекул – одною десятимільйонною. Для людини смертельна доза складає 6 Гр при загальному рівномірному опроміненні. Якщо ж опромінити палець дозою в мільйон Гр, то виникне некроз (самоампутація). Весь організм практично не постраждає. Якщо неопромінено залишається майже невелика частина організму (особливо кровотворної тканини, здібної до репарації), то відсоток виживаємості підвищується.

А для мікроорганізмів летальна доза складає МГр (10^6 Гр), для вірусів її навіть неможливо установити. В конструкціях одного із американських ядерних реакторів у Лос-Аламосі були знайдені життєздатні бактерії (вони отримали назву радіостійких мікрококів), котрі так розмножились, що вода стала густою і зупинили ядерний реактор. Адже бактерії находились в зоні, де поглинута доза добового опромінення була більш 10^6 Гр, що в мільйони разів вище абсолютної смертельної дози для представників простіших, не говорячи вже про ссавців.

Цікаво, що у безхребетних тварин внутрішня середа дуже багата амінокислотами і вони більш стійкі до дії радіації, ніж ссавці.

. Було встановлено, що чим більше в організмі ссавців ендогенних тілових з'єднань, тим вони більш стійкі до дії іонізуючого випромінювання. Крім того, був виявлений паралелізм між чутливістю до іонізуючого випромінювання і стійкістю до ціанідів. Це наводить на думку, що під їх дією перш за все вражаються ферменти, які вміщують тяжкі метали (мідь, залізо).

Миші і пацюки, у яких дихальний коефіцієнт вище ($k=ЧДД/ЗВ$), більш стійкі до дії іонізуючого випромінювання, ніж тварини з нормальним дихальним коефіцієнтом.

Табл. 2.12. Радіочутливість різних біологічних об'єктів

Біологічний вид	Доза γ -випромінювання, яка викликає смерть 50% опромінених за 50 діб – $LD_{50/50}$ (Гр)
Найпростіші	1000 – 3000
Рослини	10 – 1500
Дріжджі	300 – 500
Змії	80 – 200
Комахи	10 – 100
Риби	8 – 20
Птиці	8 – 20
Хом'яки	9 – 10
Кролики	9 – 10
Миші	6 – 15
Пацюки	7 – 9
Мавпи	2,5 – 6
Люди	2,5 – 3,5
Віслюки	2,0 – 3,8
Собаки	2,5 – 3,0
Вівці	1,5 – 2,5

Окрім негативних моментів дії іонізуючих випромінювань, існують і позитивні сторони. Ще Марія Склодовська-Кюрі була впевнена, що радіація є важливим стимулом до життя. Генетик Кольцов вважав, що радіація - це важливіший фактор еволюції. Малі дози радіації стимулюють діяльність багатьох систем в організмі. Наприклад, безпліддя можна лікувати, опромінюючи гонади мікродозами. А можна і викликати, якщо дозу збільшити. Все як і при лікуванні звичайними лікарськими засобами - невелика доза є терапевтичною, при збільшенні стає отрутою!



Рис. 2.6. Вплив іонізуючого випромінювання на рослини

Індивідуальні особливості радіочутливості. Різні особи одного виду по-різному чутливі до дії іонізуючого випромінювання. Блондини більш чутливі, ніж брюнети (також як і до ультрафіолету).

Тканинні особливості – вже казалось, що найбільш чутливими є менш диференційовані, молоді, мітотично активні клітини. Високу радіочутливість мають яечки, яечники, лімфатична тканина, кістковий мозок, кровотворна тканина, нервова і ендокринна системи. Менш чутливі епітеліальна, а ще менш сполучна і кісткова тканини.

Вікові особливості – найбільш чутливі ембріони і новонароджені, а також особи похилого віку. Менш чутливі дорослі. Чому? Тому, що в клітинах малюків і ембріонів частіше здійснюються поділи, більш високий обмін речовин, а в похилому віці порушені процеси репарації.

Розвиток дитини до моменту народження можна поділити на 3 головних періоди:

- **Передімплантаційний (до 9-ої доби).** Найбільш чутливі ембріони до 5-ої доби розвитку (80% загибелі). Радіація на цієї стадії діє по принципу "все або нічого". Опромінення ембріонів з 6-ої по 10-ту добу, викликає більшу частоту вроджених вад: деформації скелета, патологію органів зору, тяжкі морфологічні і функціональні порушення мозку (навіть до його відсутності), пороки серця т.і.
- **Органогенез (з 9-ої доби по 6-ий тиждень).** Опромінення в цей період приводить до грубих аномалій розвитку плода, затримці росту організму, неонатальної смертності.
- **Плідний період (строк вагітності після 6 тижнів).** Відомо тільки, що великі дози іонізуючого випромінювання викликають відставання в розвитку організму.

Існує "**ПРАВИЛО 10 ДНІВ**" - любе дослідження з використанням іонізуючого випромінювання назначають жінкам дітородного віку на протязі перших 10 днів після початку менструації (для виключення вагітності).

Умови зовнішнього середовища

На чутливість до іонізуючого випромінювання впливає зміст кисню в оточуючий середі, а від того в свою чергу залежить і оксигенація організму. При підвищенні напруги кисню в тканинах велика вірогідність утворення перекисних з'єднань. Кисень з'єднується з радикалом водню і утворюється гідропероксид – дуже сильний окислювач. В стані ж гіпоксії організм менш чутливий до іонізуючого випромінювання. Наприклад, щоб посилити дію на злоякісні пухлини радіації, на протязі або до лікування насичуємо організм киснем. Або опромінюємо в барокамерах з підвищеним атмосферним тиском. Для захисту здорових тканин або всього організму викликаємо гіпоксію, вводимо препарати (серотонін), даємо дихати гіпоксичну суміш (азот з киснем 10-12%) або шляхом стискування периферичних судин (обкладання здорових тканин подушками з просвинцьованої резины).

Температура – у пойкилотропних тварин її підвищення буде посилювати дію іонізуючого випромінювання, а зменшення – ослаблювати. Наприклад, суслики, хом'яки, сони під час зимової сплячки менш чутливі до дії іонізуючого випромінювання, тому що їх температура знижується. Опромінені абсолютно смертельною дозою в стані сплячки вони продовжують спати на протязі тижнів і місяців, не проявляючи ознак захворювання. Після ж пробудження вони гинуть від хвороби через 2-3 тижня. Дуже показний експеримент на жабах. Якщо її опромінити смертельною дозою і держати при температурі 0°C, то в ній не розвиваються ознаки променевої хвороби. А якщо її помістити в умови кімнатної температури, то у неї зразу підвищиться обмін речовин і розвинеться

променева хвороба. На людину і підвищення і зниження температури впливає негативно. Тому що і те і інше сприяє підвищенню обміну речовин, а це приводить до утворення радіотоксинів.

II. Класифікація методів променевої діагностики.

Фізичні явища, що покладені в основу методів променевої діагностики

Складовими променевої діагностики є: рентгенодіагностика, радіонуклідна діагностика, ультразвукова діагностика, магнітно-резонансна діагностика, медична термографія. Крім того, до неї відноситься так звана інтервенційна радіологія, в задачі якої входить виконання лікувальних втручань під контролем променевих методик.

Інтеграція у використанні методів променевої діагностики, їх професіональне і адекватне призначення надзвичайно актуальні.

В основу променевої діагностики покладені наступні фізичні явища:

- поглинення в тканинах рентгенівського випромінювання (рентгенодіагностика);
- випромінювання гамма-квантів радіонуклідами, що сконцентрувалися в певних органах та тканинах (радіонуклідна діагностика);
- виникнення радіочастотного випромінювання внаслідок збудження непарних ядер атомів в магнітному полі –магнітно-резонансна томографія (МРТ);
- відбивання в сторону детектора направлених на об'єкт височастотних ультразвукових хвиль – ультразвукова діагностика (УЗД);
- самочинне випромінювання тканинами інфрачервоних променів (термографія).

Всі ці засоби, за винятком ультразвукового, базуються на електромагнітних випромінюваннях які мають різні енергетичні спектри. Їх характеристика приведена в табл. 1.2.

На сьогоднішній день всі засоби візуалізації можна згрупувати і за ознакою отримання зображення всього обсягу тканини чи її тонкого шару. При звичайному рентгенівському дослідженні тривимірний обсяг відображається як двохмірне зображення. На плівці одержують суматійне двохмірне зображення різних органів і тканин. При томографії, в тім числі і при комп'ютерній томографії, промені спрямовуються тільки на тонкий шар певної області дослідження. Головною перевагою даного методу є висока диференційна контрастність.

Всі випромінювання, що використовуються в медичній радіології, поділяють на дві великі групи: **неіонізуючі і іонізуючі**. Як показує сама назва, перші відрізняються від других тим, що при взаємодії із середовищем не викликають іонізації атомів, тобто розщеплення на протилежно зарядженні частки -іони.

До числа неіонізуючих випромінювань належить теплове (інфрачервоне) випромінювання і резонансне, що виникає в тілі людини, поміщеної в стабільне магнітне поле, під дією височастотних електричних імпульсів. Крім того, до неіонізуючого випромінювання умовно відносять ультразвукові хвилі, які являють собою пружні коливання середовища.

Радіонуклідні, ультразвукові та магнітно-резонансні дослідження стали широко використовуватись в медичній практиці в 70-х і 80-х роках, в той час як рентгенівські методи обстеження використовуються більше 100 років.

Рентгенівське являє собою потік квантів (фотонів). Кванти не мають електричного заряду. Рентгенівське випромінювання виникає при гальмуванні швидких електронів в електричному полі атомів вольфрамового аноду рентгенівської трубки (гальмівне випромінювання) або при переміщенні внутрішніх оболонок атомів (характеристичне випромінювання). Гальмівне випромінювання має безперервний спектр, а характеристичне – дискретний.

Рентгенівське випромінювання має наступні властивості: проникати через тіла і предмети, які не прозорі для світла; викликати свічення ряду хімічних сполук, на цій властивості базується рентгеноскопія - методика рентгенівського просвічування; воно здатне дисоціювати галоїдні сполуки срібла, що входять до складу фотоемульсій, це дозволяє одержувати рентгенівські знімки; рентгенівське випромінювання викликає розпад нейтральних атомів на позитивно і негативно зарядженні частки (іонізаційна здатність). Останнім обумовлена сильна біологічна дія рентгенівського випромінювання.

Рентгенівський метод - це метод вивчення будови і функції різних органів і систем, оснований на якісному і або кількісному аналізі пучка рентгенівського випромінювання, що проникає через тіло людини.

Рентгенівське випромінювання, яке виникло на аноді рентгенівської трубки, спрямовують на пацієнта, в тілі якого воно частково поглинається і розсіюється, а частково проходить наскрізь. Детектор сприймає рентгенівські промені і перетворює їх в діагностичну інформацію. При рентгенологічних дослідженнях детектором можуть бути флюоросцируючий екран, фото чи рентгенівська плівка, електронно-оптичний перетворювач, дозиметричний лічильник.

Рентгенологічне дослідження на сучасному етапі виконується в будь-якій лікувальній установі, воно просте і необтяжливе для пацієнта. Показання до нього широкі, але в кожному конкретному випадку повинні бути обґрунтовані, оскільки рентгенологічне дослідження пов'язане з небажаним опроміненням пацієнта. Відносним протипоказанням до рентгенологічного дослідження є надзвичайно важкий і збуджений стан хворого, а також випадки, які потребують термінового хірургічного втручання (відкритий пневмоторакс, кровотеча). Значний стрибок в рентгенівську візуалізацію відбувся в 70-і роки, коли в практичну медицину почала впроваджуватися рентгенівська комп'ютерна томографія (РКТ).

Рентгенівська комп'ютерна томографія (РКТ) - методика отримання пошарового рентгенологічного зображення органів і тканин шляхом комп'ютерної обробки множинних рентгенівських зображень, виконаних під різними кутами, з подальшою реконструкцією зображення по щільності різних ділянок тканин.

Комп'ютерний томограф - це вершина наукової думки і електронної технології останньої чверті ХХ століття. Історія РКТ повчальна і цікава. В 1963 році в журналі прикладної фізики з'явилася стаття мало відомого тоді фізика Кормака з Південної Африканської Республіки, в якій він запропонував математичний засіб реконструкції зображення головного мозку з допомогою тонко направленої пучка рентгенівського випромінювання. Тільки через 7 років ця публікація привернула увагу фахівців фірми по створенню електронної музики, якою керував в той час ще невідомий інженер Хаунсфілд.

За короткий термін вчені змогли створити апарат нового типу. Час сканування цим апаратом першого об'єкту (мозок, законсервовані в формаліні) склав 9 годин. В 1972 році була зроблена перша томографія жінці з пухлиною мозку. Переваги нового засобу були настільки очевидні, що багато великих електронних фірм переключилися на виробництво цих апаратів. Згодом їх стали називати комп'ютерними томографами. Перші РКТ були спроектовані тільки для дослідження голови, однак незабаром з'явилися і сканери для всього тіла. В наш час РКТ можна використати для візуалізації будь-якої частини тіла. На сучасних апаратах четвертої та п'ятої генерацій, які укомплектовані дуже потужним процесором з великою швидкістю обробки інформації - до 10 мільйонів операцій що дозволяє скоротити час сканування до 40-50 мілісекунд. Це дає можливість отримувати на екрані відеомонітора надзвичайно цінну діагностичну інформацію, наприклад, скорочення окремих поперечних шарів серця товщиною 1-2 міліметра.

Фізичні принципи РКТ

Всі технології і методики візуалізації з використанням рентгенівських променів ґрунтуються на тому, що різні тканини послаблюють рентгенівські промені неоднаково.

При РКТ рентгенівськими променями експонуються тільки тонкі шари тканини. Відсутнє нашарування інших тканин, які заважають отриманню чіткого зображення певних структур.

Вузькоколімований (обмежений) рентгенівський пучок сканує (переглядає) тіло пацієнта по колу. Проходячи через тканини, випромінювання послаблюється відповідно щільності і атомному складу цих тканин. По іншу сторону від пацієнта і трубки встановлена кругова система детекторів рентгенівського випромінювання, кожен з яких (а їхня кількість може досягати 1000 і більш) перетворює енергію випромінювання в електричні сигнали. Ці сигнали трансформуються в цифровий код, що зберігається в пам'яті комп'ютера. Зафіксований сигнал відбиває ступінь ослаблення в певному напрямку. Обертаючись навколо пацієнта, рентгенівський випромінювач "переглядає" тіло під різними кутами. По закінченню обертання випромінювача в пам'яті комп'ютера фіксуються сигнали від усіх детекторів.

За стандартними програмами комп'ютер переробляє отриману інформацію і розраховує внутрішню структуру об'єкту. Дані розрахунку виводяться на дисплей. Сучасні томографи дозволяють отримувати зображення дуже тонких шарів – товщиною від 1 до 5 мм.

Переваги РКТ перед звичайним рентгенологічним дослідженням:

1) РКТ характеризується передусім високою чутливістю, що дозволяє віддиференціювати окремі органи і тканини один від одного по щільності в межах 1-2%, а на томографах 3-4 генерації - до 0.5%;

2) РКТ відрізняється від звичайної подовжньої томографії тим, що дозволяє отримати чітке зображення органів і патологічних вогнищ тільки в площині досліджуваного зрізу, без нашарування вище і нижче розташованих структур.

3) РКТ дає можливість отримати точну кількісну інформацію про розміри і щільність окремих органів, тканин і патологічних утворень, що дає можливість робити висновки відносно характеру пошкодження;

4) **РКТ** дозволяє судити не тільки про стан досліджуваного органу, але і про взаємовідношення патологічного процесу з органами і тканинами, розташованими поряд, наприклад, інвазії пухлин в сусідні органи, наявність інших патологічних змін;

5) **РКТ** дозволяє отримати топограми, тобто поздовжнє зображення досліджуваної області подібне рентгенівському знімку, що дозволяє вимірювати розміри патологічних змін та визначати кількість томографічних зрізів.

Діагностика за допомогою РКТ базується на прямих рентгенологічних симптомах, тобто визначенні точної локалізації, форми, розмірів окремих органів і патологічних вогнищ, і, що особливо істотно, на показниках щільності. Щільність вимірюють в умовних одиницях - одиницях Хаунсфілда. Цей показник (показник абсорбції) базується на ступені поглинення або ослаблення пучка рентгенівського випромінювання при проходженні його через тіло людини. Кожна тканина в залежності від щільності, атомної маси по різному поглинає випромінювання. Всі органи людського тіла вкладаються в діапазон щільності від -1000 до +1000 одиниць Хаунсфілда, тобто в 2000 одиниць. Наприклад, кора головного мозку має щільність 19-23, біла речовина - 13-17, мозкова рідина-0-7 одиниць Хаунсфілда. За 0 одиниць приймається щільність води. Вже цей перелік показує, що за допомогою РКТ отримуються зображення таких структур, про які рентгенолог раніше і мріяти не міг.

Сучасна медицина неможлива без РКТ. Але її значення не обмежується використанням тільки для діагностики різних захворювань. Під контролем РКТ виконують пункції та направлену біопсію різних органів і патологічних вогнищ. Надзвичайно важлива роль РКТ в контролі за консервативним і хірургічним лікуванням хворих. РКТ - це цінний метод точної локалізації пухлинних новоутворень і централізації джерела іонізуючого випромінювання на вогнище при плануванні променевого лікування злоякісних новоутворень.

Радіонуклідний метод діагностики

Спільним між рентгенологічним і радіонуклідним дослідженнями є використання іонізуючого випромінювання. Всі рентгенологічні дослідження, включаючи РКТ, базуються на фіксації випромінювання, що пройшло через тіло пацієнта. В той же час радіонуклідна візуалізація заснована на реєстрації випромінювання, радіоактивним препаратом, який знаходиться всередині пацієнта. Радіофармацевтичні препарати (РФП) можуть використовуватися як для діагностичних, так і для терапевтичних цілей. Всі вони мають в своєму складі радіонукліди – нестабільні атоми, що спонтанно розпадаються з виділенням енергії. При синтезі РФП радіонуклід з'єднується з молекулою-носієм, яка визначає його розподіл в організмі. Ідеальний РФП розповсюджується в організмі тільки в межах, призначених для візуалізації певних органів і структур. Запис зміни радіоактивності в часі може надати важливу інформацію про функцію органу.

Спроможність вивчення фізіологічних функцій - головна перевага радіонуклідної діагностики у порівнянні з альтернативними радіологічними методиками. З метою візуалізації органів і тканин потрібно віддавати перевагу радіонуклідам, які випромінюють гамма-кванти (високоенергетичне електромагнітне випромінювання). Альфа частки (ядра гелію) і бета-частинки (електрони) не використовуються для візуалізації із-за малого шляху їх проходження через тканини. Подібно рентгенівським променям, проникаюча спроможність гамма-випромінювання зростає з збільшенням енергії фотонів. З іншого боку, енергія гамма-квантів не повинна бути надмірно великою, щоб фотони не проходили через колімований детектор без поглинання. Для радіонуклідної візуалізації більш сприятлива енергія в діапазоні 50-200 кеВ, ідеальна енергія 150 кеВ.

Емісійна комп'ютерна томографія

Подібно рентгенівській комп'ютерній томографії при радіонуклідних дослідженнях також використовують томографію. На сьогодні застосовуються дві основні томографічні методики:

- 1) **однофотонна емісійна КТ – ОФЕКТ (SPECT);**
- 2) **позитрона емісійна томографія – ПЕТ (PET).**

Однофотонна емісійна КТ. ОФЕКТ базується на обертанні навколо тіла пацієнта детектора гамма-камери, який фіксує радіоактивність при різних кутах сканування і за допомогою комп'ютера реконструюється секційне зображення.

ОФЕКТ використовується для тих же цілей, що і скінтиграфія в статичному режимі дослідження, тобто для отримання анатомо-функціонального зображення органу, але відрізняється від останньої тим, що виявляє навіть незначні зміни і відповідно дозволяє діагностувати патологію на ранніх доструктурних стадіях захворювання і з більшою вибірковістю. Методика широко використовується для обстеження кардіологічних, неврологічних і онкологічних пацієнтів.

Позитронна емісійна томографія. ПЕТ також є методом пошарового радіонуклідного дослідження. В якості РФП використовують ультракороткоживучі радіонукліди, що випромінюють позитрони, період напіврозпаду нуклідів складає декілька хвилин, наприклад, ^{11}C (20,4 хв.), ^{15}O (2,03 хв.), ^{13}N (10 хв.), ^{18}F (110 хвилин). Ці елементи беруть участь у біохімічних процесах, що дає можливість вивчати не тільки структурні зміни в організмі, а і метаболічні процеси і здійснювати кількісну оцінку концентрації радіонуклідів (РФП) на різних стадіях захворювання. Методика має великі можливості для діагностики різних патологічних процесів.

Основні недоліки радіонуклідів для ПЕТ - це необхідність використання для їх виробництва дорогих циклотронів і короткі періоди напіврозпаду радіонуклідів, що вимагає певних умов (дуже близького розташування циклотрона до клінічних відділень), що являється причиною повільного впровадження ПЕТ в практичну медицину.

Радіоімунологічні (in vitro) методи діагностики

З 1982 р. в клініках почали використовувати методики (IN VITRO) діагностики, що явилось значним прогресом в променевої діагностиці. Принцип радіоімунологічного методу базується на конкуренції за поєднання шуканих стабільних і аналогічних їм мічених сполук (антигенів) із специфічною сприймаючою системою – з антитілом.

Радіонуклідний аналіз in vitro називають **радіоімунологічним** тому, що він базується на використанні імунологічних реакцій антиген-антитіло. Якщо в якості міченої субстанції використовують антитіло, аналіз називають **імунорадіометричним**, якщо в якості зв'язуючої системи беруть тканинні рецептори, то говорять про **радіорецепторний** аналіз.

Принципи, показання і протипоказання (обмеження) до призначення радіонуклідних методик детальніше викладені у попередніх лекціях.

Ультразвуковий метод - це метод дистанційного визначення положення, форми, величини, структури і рухів органів і тканин, а також патологічних вогнищ за допомогою ультразвукового випромінювання.

Принцип ультрасонографії: під ультразвуком маються на увазі звукові хвилі з частотою понад 20 кГц, тобто вище порога чутливості людського вуха. Найбільш часто використовуються частоти в діапазоні 2-10 МГц. Відомо, що ультразвук здатний проникати через щільні речовини, в тому числі через людське тіло. При цьому звукові хвилі легко реагують на мінімальні зміни в структурі об'єкту. Ультразвукова хвиля відбивається від меж двох середовищ з неоднаковим акустичним опором, (наприклад, крові і мозку, крові і м'язів, м'язів і жирової тканини, м'язів і кістки) і повертається до датчика у вигляді відлуння. Якщо на хворого направити ультразвуковий сигнал, то, ввійшовши в людське тіло, він відіб'ється від межі двох середовищ з різним хвильовим опором і повернеться назад в те ж місце, звідки він випромінювався, там же промінь і сприймається електронним приладом.

В ультразвукових діагностичних апаратах застосовують три основні **типи розгортки**.

Тип А – відбиті ехосигнали, що записуються у вигляді кривої. Цю розгортку використовували в ультразвукових діагностичних приладах перших поколінь.

Тип В – відображення реєструється у двох вимірах (у глибину і ширину) і являє собою плоске томографічне відображення глибинного перетину органів і тканин. Суть методу в тім, що за допомогою програм, базуючись на серії ультразвукових сигналів, формується зображення на екрані монітора, яке якісно і кількісно аналізують, визначаючи розміри, площу, периметр, контури, об'єм досліджуваного органу та інші показники. Зображення може фіксуватися на поляроїдному папері чи плівці.

Тип М – використовують для дослідження рухомих об'єктів, які можна визначити в різні моменти руху. Цей тип базується на ефекті Доплера, тобто на реєстрації частот ультразвукових хвиль, які змінюються внаслідок рухів досліджуваного об'єкту відносно датчика.

Ультразвукова діагностика - одна з найбільш розповсюджених в променевої діагностиці методів. Ультразвукові сканери по своїй діагностичній спроможності, звичайно, поступаються комп'ютерним томографам. Однак, сама процедура ультразвукової діагностики нетривала, безболісна, може багаторазово повторюватися. Ультразвукова установка займає мало місця, не вимагає жодного захисту. Коштує УЗ апаратура відносно дешево, простіша і дешевша в експлуатації. УЗ апарати можуть використовуватись для обстеження як стаціонарних, так і амбулаторних хворих з різною патологією органів черевної і позачеревної порожнин, малого тазу, щитоподібної і молочної залоз та інших органів.

Найголовніша перевага УЗ дослідження в тім, що воно не відноситься до іонізуючих методів і не викликає біологічних ефектів, тобто вважається нешкідливим, що дозволяє широко використовувати його в педіатрії і акушерстві. Найбільш важливе значення УЗ діагностика досягла в

акушерстві. За допомогою цього методу можливе внутрішньоутробне виявлення патологічних змін внутрішніх органів, вад розвитку, а також визначення стану плода, його розмірів і рішення інших діагностичних задач в процесі розвитку плода.

Магнітно – резонансна томографія (МРТ) - винятково цінний метод дослідження, дозволяє одержувати зображення тонких шарів тіла людини в будь-якій проекції: у фронтальній, сагітальній, аксіальній і косих проекціях, при цьому повітря і кістки не є завадою для візуалізації.

Можна реконструювати об'ємні зображення органів, синхронізувати отримання томограм з зубцями електрокардіограми. Дослідження не обтяжливе для хворого і не супроводжується жодними відчуттями і ускладненнями.

Фізичні основи МРТ

МРТ базується на явищі ядерно-магнітного резонансу. Якщо тіло, що знаходиться в постійному потужному магнітному полі, опромінити зовнішніми електромагнітними імпульсами, частота яких дорівнює частоті переходу між енергетичними рівнями ядер атомів, то ядра розпочнуть переходити у вищезташовані по енергії квантові стани. Інакше кажучи, спостерігається вибірне (резонансне) поглинання енергії електромагнітного поля. При припиненні впливу змінного магнітного поля виникає резонансне виділення енергії у вигляді МР - сигналу. Цей сигнал подається на детектор, а потім на ЕОМ для аналізу. МР - зображення визначається трьома характеристиками: щільністю протонів (тобто концентрацією ядер водню), часом релаксації T_1 (спін-решітковий) і поперечною релаксацією T_2 (спін-спіновий) та швидкістю руху рідини. МРТ-зображення отримується в основному завдяки аналізу часу релаксації. МРТ дослідження спирається на спроможності ядер інших атомів поводити себе як магнітні диполі. Цю властивість мають ядра, що містять непарне число нуклонів, що відрізняються не нульовим спином і відповідним йому магнітним моментом.

МРТ в порівнянні з рентгенівським і радіонуклідним методами, використовує промені дуже малої енергії. Вона на 19 порядків менша, ніж енергія, що використовується при рентгенівському і радіонуклідному методах.

МР - томографи можуть створювати зображення розтину будь-якої частини тіла. При цьому іонізуюче випромінювання не використовується. В порівнянні з ультразвуковою та рентгенівською КТ ця методика коштовніша, технічно складніша і теоретично важча для розуміння. Незважаючи на це, МРТ зробила значний стрибок в діагностичній радіології. Оскільки більшість сучасних МР-томографів налагоджені на реєстрацію радіосигналів атомів водню, МР-томограма являє собою картину просторового розподілу молекул, що містять атоми водню. Система для МРТ складається з магніту, що створює статичне магнітне поле. Магніт порожнистий, в ньому є тунель, в якому розташовується пацієнт. Стіл для пацієнта має автоматичну систему управління рухом. Для радіохвильового збудження ядер водню всередині магніту встановлюють додаткову високочастотну котушку, яка також приймає сигнали релаксації.

Для клінічної МРТ використовуються поля силою від 0,1 до 2 Тл (в експерименті допускається використання 7 Тл). В клінічній практиці служба радіаційної безпеки забороняє застосування МР-томографів з полем більш 2,5 Тл. Понад цієї межі поля вважаються потенційно небезпечними і можуть допускатися тільки для наукових лабораторій. Для порівняння, сила магнітного поля Землі коливається від 0,7 Гауса на полюсі до 0,3 Гауса на екваторі. (1 Тл=10000 Гауса).

Значний контраст м'яких тканин - одна з основних характеристик МРТ, що зумовила швидкий розвиток цієї техніки. Контрастність в основному пояснюється релаксаційними явищами T_1 і T_2 .

Років 5-10 тому контрастні засоби для МРТ вважалися цілком непотрібними. В багатьох клінічних ситуаціях це справді так, але досвід показав, що контрастні засоби при певних патологічних процесах збільшують обсяг діагностичної інформації. Тому за останні роки була розроблена велика кількість контрастних препаратів для МРТ. Всі вони мають магнітні властивості і підсилюють інтенсивність зображення тканин, в яких вони знаходяться, скорочуючи релаксацію (T_1 і/або T_2) навколишніх протонів. Найчастіше контрастні препарати містять парамагнітний іон металу гадолінію (Gd^{3+}), який зв'язаний з молекулою - носієм. Контрастні речовини вводяться внутрішньовенно і розподіляються по організму подібно водорозчинним рентгеноконтрастним речовинам.

Протипоказання і потенційні небезпеки МРТ

До нинішнього часу не доведені шкідливі ефекти постійних і змінних магнітних полів, що використовуються в МРТ. Однак наявність будь-якого феромагнітного об'єкту в тілі пацієнта є абсолютним протипоказанням до застосування МРТ. Найбільш важливими і небезпечними об'єктами

є металеві хірургічні кліпси і металеві осколки в тілі, металеві сторонні тіла в області очного яблука. Найбільша потенційна небезпека пов'язана з цими об'єктами - це кровотеча. Наявність кардіостимуляторів є абсолютним протипоказанням для МРТ.

На МР-томограмах краще, ніж на РКТ, відображаються м'які тканини: м'язи, жирові прошарки, хрящі, судини. Переваги цього методу особливо помітні при візуалізації головного мозку. На МР-томограмах видні всі анатомічні структури головного мозку: борозни, ядра, окремо біла і сіра речовина, мозкові шлуночки. Більш того, навіть невеликі пухлини мозкової тканини, що не можуть бути виявлені при рентгенівській КТ, добре візуалізуються на МР - томограмах. Це обумовлено тим, що час релаксації у пухлинній тканині інший, ніж у здорової. Таким чином, МРТ під силу аналізувати і одержувати зображення внутрішніх органів, базуючись не тільки на їхній фізичній структурі, але і на їхніх хімічних властивостях. Внаслідок невеликого вмісту води в кістковій тканині остання не створює екрануючого ефекту, як при рентгенівській КТ, таким чином не заважає зображенню, наприклад, спинного мозку, міжхребцевих дисків і т. д. Отже, при отриманні МР-томограм відсутнє негативне екранування кісток. Для МРТ не являються перешкодою заповнені повітрям порожнини, наприклад, легені, кишки, шлунок, що має місце при УЗД. Ще одна важлива властивість МРТ:

оскільки характеристика сигналу змінюється при переміщенні рідини, можна отримати зображення судин, не вводячи в них контрастну речовину (МР-ангіографія).

Показання до застосування методу постійно поширюються. Якщо на перших порах основне клінічне застосування МРТ обмежувалося клінікою неврологічних хвороб, то в теперішній час дослідження проводяться пацієнтам з захворюваннями опорно-рухового апарату, серця і великих судин, органів малого тазу, молочних залоз, ЛОР - органів, органів черевної порожнини. Апарати з великою напругою магнітного поля, починаючи з 1.5 Тл, додатково до МРТ виконують програми спектроскопії, що дозволяє вивчати хімічний склад тканин і процеси метаболізму *in vivo*.

Медична термографія - метод реєстрації природного теплового випромінювання тіла людини в невидимій інфрачервоній області електромагнітного спектру.

При термографії визначається характерна теплова картина всіх областей тіла. У здорової людини вона відносно постійна, але при патологічних станах змінюється.

Вперше клінічне значення термографії було докладно обґрунтоване в 1956 році. Однак справжній розквіт засобу відноситься до 70-х років, коли були створені комп'ютеризовані термографічні системи з високою спроможністю розрізняти температуру тіла людини на відстані.

Теплове поле людини створюється інфрачервоним випромінюванням. Останнє, як відомо, є електромагнітним випромінюванням і займає проміжне положення між видимим світлом і радіохвилями. Інфрачервоні промені невидимі, їх можна зареєструвати тільки за допомогою спеціальних інфрачервоних детекторів.

Підготовка пацієнта передбачає відміну лікарських засобів, що впливають на кровообіг і метаболічні процеси. На поверхні тіла не повинно бути жодних мазей і косметики. Пацієнту забороняють палити за 4 години до дослідження. Це особливо важливо при вивченні периферійного кровообігу.

В нормі кожна ділянка поверхні тіла має характерний тепловий рельєф. Над великими кровоносними судинами температура вище, ніж в навколишніх областях. Більш висока температура відзначається в зонах інтенсивної васкуляризації, як, наприклад, в області лоба і орбіт, біля ротової ділянки, в верхній частині молочних залоз. Температура вище в складках шкіри і її западинах, де перехрещуються теплові потоки. Теплове фото містить велику інформацію про стан організму. Перепад температур протягом 1 см більш ніж на 10 одиниць з чіткою межею свідчить про патологічний стан. Для запальних процесів і для злоякісних пухлин характерна зона гіпертермії відповідна області інфільтрації з різницею в температурі з навколишніми тканинами від 1 до 2,5 градусів. При порушенні артеріального кровообігу (ангіоспазм, звуження, повний стеноз судини) визначається зоною гіпотермії, що відповідає області зниження кровообігу. Навпаки, при патологічних змінах венозних судин (тромбофлебіт, венозному тромбозі) виявляється зона підвищеної температури.

Термографія знаходить застосування в діагностиці розладів кровообігу, запальних, пухлинних і деяких професійних захворювань. За допомогою термограми виявляють порушення мозкового кровообігу, оклюзії артерій і вен кінцівок. Стосовно ракових захворювань термографія виявилась найбільш інформативною при дослідженні молочних залоз.

Метод термографії об'єктивний, простий і абсолютно нешкідливий. До нього немає протипоказань.

Існує надто цікавий різновид термографії - рідкокристалична. Вона заснована на властивості деяких рідких кристалів, наприклад, ефіру холестерола міняти свої оптичні властивості в залежності від температури.

При виконанні рідкокристалевої термографії лікар накладає на поверхню тіла хворого спеціальну плівку. В залежності від інтенсивності теплового випромінювання покрита плівкою поверхня тіла розфарбовується всіма кольорами веселки, сигналізуючи про локалізацію ділянки аномальної теплопродукції.

III. Інтервенційна радіологія

Суть інтервенційної радіології полягає в поєднанні в одній процедурі діагностичної (променевої) і лікувальної маніпуляції. На першому етапі дослідження визначається характер і об'єм пошкодження, на другому етапі, як правило, не перериваючи дослідження виконують потрібні лікувальні маніпуляції за допомогою спеціальних інструментів.

За впровадження рентгеноендоваскулярних операцій в практичну медицину Ч.Доттер отримав Нобілевську премію.

На сьогодні існують наступні головні напрями інтервенційної радіології:

- Ендоваскулярні
- Ендобіліарні
- Ендоезофагеальні
- Ендоуринальні
- Ендобронхіальні
- Аспіраційна біопсія
- Черезшкірні дренажування кіст і абсцесів
- Черезшкірні операції на різних органах і системах

Всі маніпуляції виконуються частіше черезшкірно за допомогою спеціальних інструментів. По ефективності ці втручання як правило не поступаються звичайним хірургічним. Однак вони дозволяють виключити відкритий хірургічний доступ і скоротити строк перебування пацієнта в стаціонарі. Інтервенційні процедури виконуються під контролем променевого методу, який дає інформацію в режимі реального часу. Маніпуляції можуть здійснюватись за допомогою рентгенологічного, ультразвукового методів, рентгеновського комп'ютерного або МР - томографів. При таких процедурах виконуються правила асептики і антисептики. Підготовка пацієнта включає премедикацію і анестезію. На рисунку 6.1. демонструється випадок діагностики ракового стенозу стравоходу і ліквідації його ендопротезом, виконаних під контролем рентгенологічного методу.

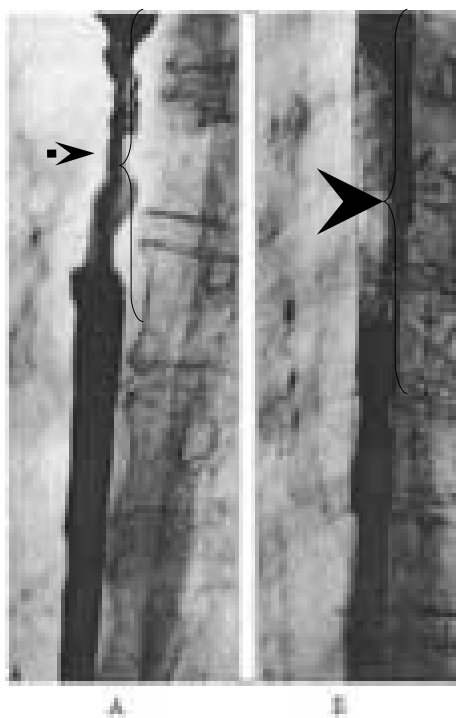


Рис. 6.1. Раковий стеноз стравоходу (А) і стан після введення ендопротезу (Б)

Матеріали щодо активації здобувачів вищої освіти під час проведення лекції: питання, ситуаційні задачі тощо (за необхідності):

Загальне матеріальне та навально-методичне забезпечення лекції:

- лекційні аудиторії за планом учбового відділу ОНМедУ
- проектор, екран
- слайд-презентація, відеофільм
- ПК

Питання для самоконтролю:

1. Поняття біологічної дії іонізуючих променів.
2. Джерела іонізуючого випромінювання.
3. Властивості іонізуючого випромінювання.
4. Залежність біологічної дії іонізуючого випромінювання від його виду, енергії та дози.
5. Характеристика процесів іонізації та збудження.
6. Механізми дії іонізуючого випромінювання на живі об'єкти.
7. Метаболічні зміни в організмі на всіх рівнях його організації в результаті дії іонізуючого випромінювання.
8. Мутагенні властивості радіації.
9. Індивідуальні та видові різновиди радіочутливості.
10. Залежність радіочутливості від умов зовнішнього середовища.
11. Методи рентгенологічного дослідження: рентгенографія, рентгеноскопія, планарна томографія, флюорографія. Переваги та недоліки кожного з методів.
12. КТ як метод просторового отримання рентгенологічного зображення. Шкала Хаунсфілда.
13. Мультиmodalність ПЕТ/КТ. Показання.
14. УЗ дослідження. Показання, переваги. Режими досліджень. Переваги та недоліки.
15. МРТ, РНД.

Список використаних джерел:

Основна .

1. Ковальський О. В. Радіологія. Променева терапія. Променева діагностика : підруч. Для студ. вищ. мед. навч. закл. IV рівня акредитації / О. В. Ковальський, Д. С. Мечев, В. П. Данилевич. - 2-ге вид. - Вінниця: Нова книга, 2017. - 512 с.
2. Радіологія (променева діагностика та променева терапія). Тестові завдання. Частина 1. Київ, Книга плюс. 2015. -104 с.
3. Радіологія (променева діагностика та променева терапія). Тестові завдання. Частина 2. Київ, Книга плюс. 2015. -168 с.
4. Радіологія (променева діагностика та променева терапія). Тестові завдання. Частина 3. Київ, Книга плюс. 2015. -248 с.
5. Методи променевої діагностики Навчальний посібник (Протокол ЦМР №5 від 25.05.17р.) Н.В. Туманська, К.С. Барська.143с
6. Радіологія. Навчально-методичний комплекс навчальної дисципліни «Радіологія» для студентів III курсу I та II медичного факультету ВНМЗ освітньо-кваліфікаційного рівня «спеціаліст» напряму 1201 «Медицина» спеціальності 7.12010001 «Лікувальна справа», 7.12010002 «Педіатрія» / Н.В. Туманська, С.О. Мягков, О.Г. Нордіо., Т.М. Кічангіна – Запоріжжя: ЗДМУ, 2018. – 153 с.
7. Радіологія Ковальський О. В. Радіологія. Променева терапія. Променева діагностика :підруч. для студ. вищ. мед. навч. закл. IV рівня акредитації / О. В. Ковальський, Д. С. Мечев, В. П. Данилевич. - 2-ге вид. - Вінниця: Нова книга, 2017. - 512 с.

Додаткова:

- 1.Гродзинський Д. М. Радіобіологія. Київ : Либідь, 2018. 448 с.
- 2.Неіонізуюче та іонізуюче випромінювання в умовах виробництва (гігієнічні та клінічні аспекти) / С.І. Ткач, О.Ю. Лук'яненко, В.Г. Шестаков, В.В. Багмут. Харків : ХМАПО, 2014.
3. Військова токсикологія, радіологія, медичний захист : підручник / за ред. О. Є. Левченко. Київ : СПД Чалчинська Н. В., 2017. 788 с.

Лекція № 2

Тема. Променеві методи дослідження та променева анатомія органів грудної порожнини. Основи променевої семіотики патології органів грудної порожнини.

Актуальність теми: запальні захворювання органів дихання є багаторозповсюдженими у будь-якому віці та можуть призвести до інвалідизації людини, а також її смерті. Діагностика захворювань легень потребує знань рентгеноанатомії та рентгеносеміотики. Також розрізняють злоякісні та доброякісні пухлини легень. Серед злоякісних пухлин частіше зустрічається рак, інколи — саркома. Рак легень на Україні в структурі злоякісних пухлин людини займає перше місце. В різних регіонах України

захворюваність даною патологією різна і коливається в великих межах. Найбільш часто зустрічається це захворювання в Кіровоградській (62,8), Запорізькій (52,9) та Полтавській областях. Рідше всього воно відмічено у Волинській (29,5), Рівненській (29,1) та в Закарпатській (39,3) областях, тому тема є вкрай актуальна.

Мета:

Навчальна: студент повинен засвоїти принцип метода обстеження хворих, ефективність використання застасованого метода, основні рентгенологічні ознаки пухлинних захворювань легень, повинен зручно пояснити, що вказані методи дослідження стану органів виконуються за допомогою радіологічних методів, але не зашкоджують пацієнтові; взяти на себе відповідальність за стан хворого у процесі обстеження; гарантувати безпеку променевого навантаження. Вміти з'ясувати показання та протипоказання для виконання базових методик дослідження, оперувати знаннями і навичками у проведенні оцінки результатів дослідження, проводити діагностику і диференційну діагностику захворювань легень.

Основні поняття: рентгеносеміотика легень у нормі та при захворюваннях, рентгенодіагностика запальних захворювань, доброякісні пухлини легень, рак легень, саркома,

Зміст лекційного матеріалу

Рентгендіагностика захворювань легень базується на вивченні стану скелету грудної клітини, об'єму та форми полів легень, їх прозорості, зміни малюнка легень, топію легень, положення та рухомості діафрагми та органів середостіння.

Змінення прозорості легень. Багаточисленні патологічні процеси у легенях визивають зміну їх прозорості. У випадках інфільтрації легеневої тканини, росту пухлини, накопичення рідини, відсутності повітря у частинах легень – рентгенологічне дослідження виявляє симптом затемнення. У залежності від розповсюдження патологічного процесу, його характеру, тінь у легенях може бути тотальною чи субтотальною, або обмеженою.

3

Поширену тінь дають ателектаз легень, пневмонія усієї легені, тотальний ексудативний плеврит, цироз легень.

Обмежене затінення у легень відображує ураження долі легені, одного чи кількох сегментів, ексудативний чи осумкований плеврит, діафрагмальну грижу, пухлину середостіння. До обмежених тіней відносяться вогнищеві тіні – невеликі округлі чи неправильної форми діаметром 0,2–1,5 см. На базі вогнища у легені лежить ураження ацінуса (дрібні вогнища – міліарні та субміліарні) або дольки (великі вогнища). Тіні вогнищ не рідко бувають множинними (гостра пневмонія, вогнищевий, гематогенодисемінований туберкульоз, пневмоконіоз, метастази злоякісних пухлин).

Для діагностики має значення локалізація тіней, їх кількість та форма. Незважаючи на те, що патологічні змінення у легенях частіше характеризуються тінню невизначеної форми, зустрічаються і геометрично правильної форми тіні (круглі, кільцеподібні, трикутні, лінійні).

Кулеподібні утворення легенів при дослідженні у прямій і боковій проекціях характеризуються тінню круглої форми. Серед захворювань які дають круглу тінь у легені, необхідно відокремити переферичний рак, туберкульозний інфільтрат, туберкулому, метастази злоякісних пухлин, ехінокок, пухлину середостіння, відтісняючу медіастінальну плевру, доброякісні пухлини та інше. Кільцеподібна тінь у легені відображує порожнину у легені, яка містить повітря. На рентгенограмах у прямій і боковій проекціях визначається замкнуте коло. Така форма тіні може бути обумовлена туберкульозною каверною, переферичною раковою пухлиною, яка розпадається, та зпорожненим абсцесом, повітряною кістою, кістозними бронхоектазами. Сегментарні ателектази, пневмонії, медіастінальні плеврити, інфаркт легеня характеризуються тіннями трикутної форми. Лінійні тіні у легені можуть виникнути при хронічних запальовальних захворюваннях внаслідок розростання сполучної тканини, внаслідок ущільнення тканини при деяких видах застою у легенях.

У диференційному діагнозі захворювань легень, як характеризуються симптомом затінення, мають значення структура тіні, інтенсивність, стан контурів.

Відповідно до структури розрізняють тіні безструктурні (гомогенні), однорідні та неоднорідні. Ателектаз, ексудативний плеврит, ехінококова кіста, дольова пневмонія у стадії зпеченіння дають гомогенну тінь. Пухлини легень, бронхопневмонії, абсцедуючі пневмонії, хронічні пневмонії – характеризуються неоднорідними тіннями.

Інтенсивність тіні залежить від розміру патологічного процесу у легені, від патоморфологічного субстрату. Тінь належить до інтенсивної, якщо на фоні не диференціюється не тільки легеневий малюнок, але також тіні ребер. Тіні малої інтенсивності характеризуються присутністю легеневого малюнка на їх фоні. Тінь середньої інтенсивності не має легеневого малюнка, але на її фоні диференціюються тіні ребер.

Контури тіні у легені бувають частше за все нерзкими, розмитими, поступово переходячими у нормальну легеневу тканину. Це спостерігається при гострих запальовальних процесах. Чіткий гладкий контур має ехінококова кіста, повітряна

4

кіста, яка нагноїлася, запальовальний процес однієї долі, тінь якого чітко обмежена міждольовою щілиною. Чіткий, бугристий контур дають туберкулома, переферичний рак легенів.

Підвищення прозорості легенів – гіперпневматоз зустрічається при цілому ряд захворювань і може бути дифузним, двобічним, однібічним або локальним. Підвищення прозорості обох легеневих полів обумовлене зростанням об'єму легеневої тканини у хворих на емфізему, бронхіальну астму, хронічний розповсюджений бронхіт. Підвищення прозорості однієї легені, долі обумовлено порушенням їх вентиляції (клапанне закупорення бронха).

Локальний симптом підвищення прозорості дає повітряна кіста. Так звані велетенські повітряні кісти іноді займають майже всю легеню і обумовлюють підвищення його прозорості. Порожнини у легенях, які містять повітря (туберкульозна каверна, периферичний рак, що розпадається, абсцес, який спорожнів, кістозні бронхоектази, пневмоторакс), обумовлюють наявність локального підвищення прозорості.

Змінення легеневого малюнка. Більшість захворювань легенів супроводжуються зміненням легеневого малюнка – посиленням, збідненням та деформацією.

Посилення легеневого малюнка частіше за все обумовлене порушенням легеневого кровотоку та характеризується збільшенням кількості елементів легеневого малюнка, більш щільною сіткою дрібних судин, досягаючих до зовнішніх відділів легених полів. Посилення легеневого малюнка виявляється при здобутих та уроджених пороках серця, зі збільшенням легеневого кровотоку при гострих запальних процесах.

Збіднення легеневого малюнка (зменшення його елементів) спостерігається при клапанній емфіземі, велетенських повітряних кистах, при уроджених вадах серця, протікаючих зі зменшеним легеним кровотоком (тетрада Фало, стеноз отвору легеневої артерії тощо).

Посилення та деформація легеневого малюнка обумовлені розростанням сполучної тканини навколо судин, бронхів, міждольових та міжацинозних перегородок і характеризуються рентгенологічно не тільки зміною нормального ходу судинних гілок, але нерідко й комірковою структурою легеневої тканини. Такі змінення легеневого малюнка спостерігаються при хронічній пневмонії, хронічному бронхіті, пневмосклерозі туберкульозної та нетуберкульозної етіології, бронхоектазах, пневмоконіозі тощо.

Змінення коріннів легенів. Багато захворювань легенів супроводжуються зміненням коренів легенів у першу чергу їх розширенням. Розширення коріннь легенів може бути однобічним, наприклад при гострих запаленнях, та двобічним. Двобічне розширення коріннів легенів без зміни структури та їх положення спостерігається при збільшенні кровообігу у малому колі кровообігу при набутих та деяких уроджених вадах. Розширення коріннів легенів у деяких випадках супроводжується посиленням легеневого малюнка та посиленням конфігурації серця. Розширенню коріннів легенів сприяє збільшення лімфатичних вузлів.

У дитячому віці розширення коріння легень з відсутністю структури, з нерізким контуром з боку легеневого поля обумовлене туберкульозним ураженням лімфатичних вузлів. Поліциклічність контурів розширеного кореня

5

легені у дорослої людини свідчить про пухлинне ураження лімфовузлів.

Порушення вентиляції легенів виникає внаслідок закупорювання бронха частше за все розростаючимся вузлом пухлини, чужорідним тілом тощо.

Розрізняють три стадії порушення бронхальної прохідності. Для першої стадії характерно звуження просвіту бронха і недостатнє надходження повітря у вентиляємою долю або сегмент. Це веде до гіповентиляції, тобто зниження

прозорості та посилення легеневого малюнка внаслідок розширення судин, зменшення розмірів долі сегмента. Друга стадія – клапанне закупорення бронха, супроводжується розвитком емфіземи, тому що у фазу видиху бронх звужується, і повітря накопичується у долі або сегменті. Якщо у першій стадії порушення бронхіальної прохідності відмічається поштовхове зміщення межустіння у бік патології, при форсованому вдиху (симптом Гольцкнехта-Якобсона) та при спробі кашльового поштовху, а також при видиху виявляється зміщення межустіння у здоровий бік (симптом Прозорова), то у другій стадії виявляється зміщення бронхіальної прохідності у протилежний бік.

Перші дві стадії порушення бронхіальної прохідності можуть призвести до третьої, тобто повної obturaції бронха та розитку ателектаза. При тотальному ателектазі спостерігається інтенсивна тінь відповідної половини грудної клітини, яка зливається з діафрагмою. Серцево-судинна тінь зміщена у бік патології.

Зміна положення та порушення рухомості діафрагми. Захворювання легенів, які супроводжуються зменшенням об'єма легені або долі унаслідок розвитку цирозу, фіброторакса різноманітного походження, ателектаза, а також відсутністю долі або цілої легені внаслідок оперативного втручання характеризується високим положенням діафрагми. Це спостерігається також при релаксації, парезі та паралічі діафрагми. Інколи високе положення діафрагми обумовлене ростом пухлин піддіафрагмальних органів.

Низьке положення діафрагми спостерігається при збільшенні об'єма всієї легені або її частини (емфізема, бронхіальна астма, компенсаторний гіперпневматоз).

Обмежена рухомість діафрагми частіше за все обумовлена присутністю плевродіафрагмальних спайок, що спостерігається у разі перенесеного плевриту, після операції на діафрагмі. Відсутність рухомості одного з куполів діафрагми може бути обумовлена її паралічем або масивними плевральними зрощеннями. Характерним являється зміщення купола діафрагми у бік ураження при вдиху – доверху, при видиху – донизу.

Зміщення органів межустіння. Цей симптом грає велику роль у диференційній діагностиці захворювань легенів, частше за все супроводжу їх. Зміщення середостіння у хворий бік спостерігається при захворюваннях, які ведуть до зменшення об'єма всього легеня, долі чи декількох сегментів (цироз, фіброторакс, ателектаз, після вилучення легеня). При захворюваннях, які ведуть до зростання внутрішньогрудного тиску за рахунок накопичення рідини або збільшення об'єму всього легеня чи долі внаслідок розвитку емфіземи, росту пухлини, відбувається зміщення середостіння у здоровий бік. Про зміщення міжустіння при функціональних пробах (симптом Гольцкнехта-Якобсона і симптом Прозорова) дивись вище.

Неспецифічні запальні захворювання.

Бронхіт — запальний процес у бронхах з гострим чи хронічним перебігом. За частотою він переважає частоту інших хронічних запальних захворювань легенів.

Патологоанатомічні зміни, що виникають у хворих на гострий бронхіт, характеризуються розвитком запальної гіперемії, набряком слизової оболонки бронхів, гіперсекрецією слизових залоз, У разі хронічного перебігу

захворювання уражується вся товща стінки бронха: м'язовий і сполучнотканинний шари та лімфатичні судини. У слизовій оболонці можуть переважати атрофічні або гіпертрофічні гістологічні зміни та утворюватися поліпоподібні вирости. Секреція різна: серозна, гнійна, гнійно-геморагічна.

Рентгенологічні ознаки. Під час рентгенологічного обстеження хворих на гострий бронхіт як самостійне захворювання або супутню патологію у разі розвитку гострої респіраторної інфекції відзначають посилення легеневого малюнка, що має тяжистий характер, переважно в прикореневих зонах і базальних відділах легенів. На рентгенограмах диференціюються парні смужки стовщених стінок бронхів 3-5-го порядку, а іноді й менші. У деяких місцях спостерігають У-подібні розгалуження бронхів. Бронхи, заповнені секретом, у поздовжній проекції нагадують розширені судини, а в осьовій (ортоградній) — окремі вогнища. Можлива поява вогнищ і невеликих дископодібних тіней часточкових ателектазів унаслідок порушення бронхіального дренажу (набряк слизової оболонки, обтурація бронхів густим секретом, слизом, десквамованим епіталієм, а також спазми).

У разі клапанного порушення вентиляції відзначають підвищення прозорості обмежених субплевральних зон легенів — здуття.

Корені легенів помірно розширені. Реакція плеври відсутня.

Наведені симптоми можуть бути ледь помітними або вираженими.

Під час динамічного обстеження хворих через 3-7 діб спостерігають зникнення перелічених ознак. Легеневий малюнок нормалізується.

Хронічний бронхіт характеризується більш вираженими рентгеноморфологічними та функціональними змінами, особливо у період загострення.

На рентгенограмах з обох боків відзначають посилення і деформацію легеневого малюнка. Це відбувається за рахунок ущільнення стінок бронхів та перибронхіального пневмофіброзу. Ці зміни особливо виражені у прикореневих зонах та базальних відділах легенів, де множинні бронхи у поздовжній проекції утворюють паралельні лінійні тіні (симптом "рейок"). В осьовій проекції відзначають чітко окреслені кільця з інтенсивними стінками відповідного діаметра. Ущільнені стінки бронхів значною мірою перекривають судинний малюнок. У хворих на хронічний бронхіт, крім тяжистих та кільцеподібних структур, виявляють окремі вогнещеподібні тіні. Їх утворення зумовлене наявністю ателектазів, фіброателектазів окремих часточок та їх груп. Крім того, можуть спостерігатись обмежені підвищення прозорості — часточкові здуття, бульозна емфізема, які відзначаються переважно у кортикальних шарах легенів. Корені легенів розширені за рахунок гілок легеневої артерії, в якій з часом підвищується тиск. Хронічний бронхіт характеризується зменшенням кількості середніх та дрібних розгалужень легеневої артерії. Зазначені зміни краще візуалізуються під час КТ дослідження. У фазі загострення бронхіту розширення та зменшення структурності коренів може бути пов'язане з помірною реактивною гіперплазією лімфовузлів.

Бронхографія дає змогу вивчити анатомічні та функціональні зміни у бронхах. Бронхографічні ознаки поділяють на зворотні і незворотні (постійні).

Виникнення зворотніх ознак зумовлене гіперсекрецією та накопиченням слизу у бронхах: зменшення числа бронхіальних гілок за рахунок незаповнення

їх рентгеноконтрастною речовиною, обірваність окремих бронхів, фрагментарне заповнення, нерівність внутрішнього контуру.

Незворотні, постійні, ознаки відображують ступінь анатомічних змін стінок бронхів. Відзначають стійку нерівність контурів бронхів, стовщення їх стінки, поперечну смугастість рельєфу, зазубреність внутрішніх контурів бронхів II-III порядку та нерівномірність їх ширини, що зумовлено розвитком аде-ноектазів, циліндричних або веретеноподібних бронхоектазів чи деформуючого (варикозного) бронхіту.

Під час функціональної бронхографії після штучного контрастування спостерігають незначну або повну відсутність змін поперечного розміру бронхів на фазах максимального вдиху і видиху.

У період ремісії хронічного бронхіту переважають ознаки перибронхіального пневмосклерозу та емфіземи. З роками у хворих розвивається артеріальна гіпертензія, функція зовнішнього дихання знижується, зростає дихальна недостатність.

Бронхіальна астма — це хронічне рецидивуюче алергічне захворювання, що характеризується періодичним виникненням задишки, спричиненої спазмом бронхів, гіперсекрецією та набряком слизової оболонки. Частіше захворювання починається в дитячому віці, а згодом поступово прогресує.

Рентгенологічне під час нападу спостерігають гостре здуття легенів, обмеження екскурсій низько розташованої діафрагми, періодичні посмикування її замість екскурсій, зазубреність контуру діафрагми на рівні передніх ребер у місцях прикріплення м'язових пучків.

Між нападами спостерігають в основному ті ж самі симптоми, але менш виражені. Згодом у хворих виникають стійкі анатоμο-функціональні зміни: бочкувата деформація грудної клітки з більш горизонтальним положенням ребер, емфізема легенів, виражена фіброзна деформація легеневого малюнка, що виникає за рахунок ущільнення стінок бронхів, розширення артеріальних судин у коренях та прикорневих зонах, низьке положення і сплюснення діафрагми, обмеженість її екскурсій. Періодично можуть виникати летючі інфільтрати (еозинофільні або неозинофільні).

Під час рентгенологічного обстеження спостерігають утворення в легенях поодиноких округлих або вогнищево-зливних фокусів затемнення без типової локалізації. Вони мають однорідну структуру, малу чи середню інтенсивність, нечітко окреслені краї. Збільшення внутрішніх лімфатичних вузлів і реакція плеври відсутні. Летючі інфільтрати зберігаються 1-2 або 3-7 діб, а потім безслідно зникають, легеневий малюнок нормалізується. Можливі рецидиви, що частіше зустрічаються під час загострення бронхіальної астми. Однак якихось змін не залишається.

Пневмонія. Пневмонія належить до найпоширеніших запальних захворювань легенів. Патологічний процес локалізується у бронхах, брохіолах, альвеолярній паренхімі, сполучній тканині. Нерідко він поширюється і на судинну систему легенів.

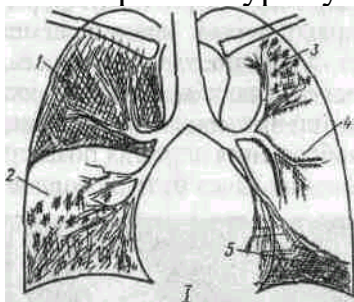
Рентгенологічне спостерігають посилення легеневого малюнка за рахунок інфільтрації стінок бронхів, численні вогнища запалення середньої інтенсивності, нечітко окреслені, в деяких місцях зливаються між собою. Вогнища пневмонії чергуються з ділянками неураженої або компенсаторне

здутої паренхіми. На рівні вогнищевих змін судинний малюнок втрачає диференційоване зображення. Корені легенів інфільтровані, іноді виявляються помірно збільшені лімфовузли. Можлива реакція плеври за типом продуктивного або ексудативного плевриту.

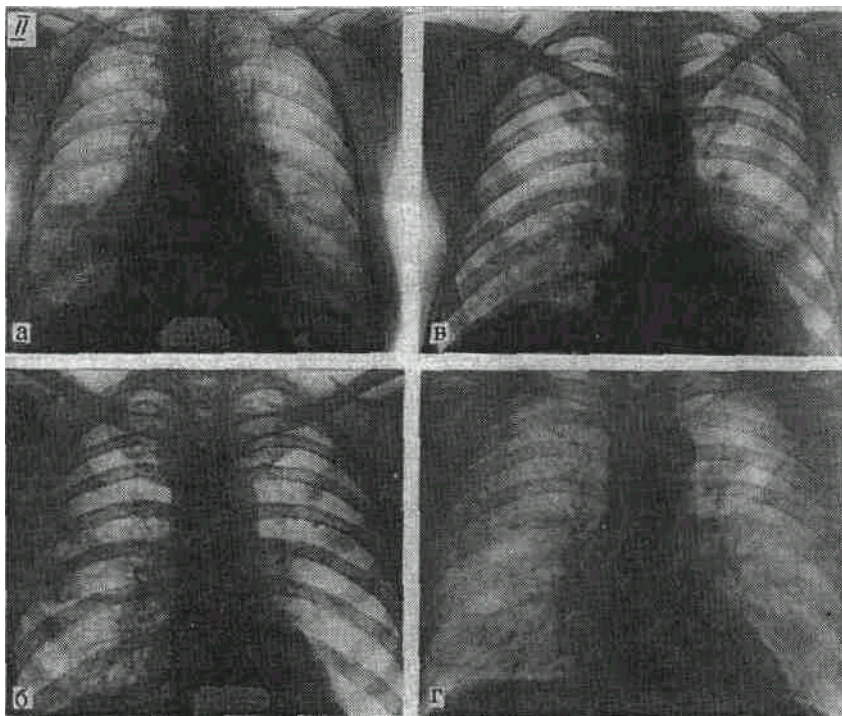
Особливістю вогнищевої пневмонії є її швидка динаміка. Так, протягом 4-6 діб симптоми нарастають, а через 10-12 діб пневмонічні вогнища нерідко повністю розсмоктуються.

Диференціальний діагноз вогнищевої пневмонії інколи проводять з вогнищевим туберкульозом у фазі інфільтрації, пневмонієподібними метастазами. Якщо для туберкульозу характерна відсутність динаміки протягом 10-14 днів, при метастазах, навпаки, спостерігається збільшення розмірів та поширеності вогнищ, зростання інтерстиціальних змін, збільшення лімфовузлів.

Інтерстиціальна пневмонія — самостійна нозологічна форма запалення, котре спричиняють різноманітні віруси. Інфекція поширюється гематогенним шляхом. Первинно уражуються ендотелій капілярів.



Зображення рентгенологічних ознак різних видів пневмонії представлено на мал.



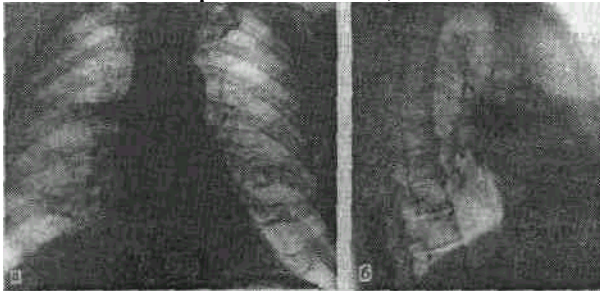
Комп'ютерна томографія. За допомогою КТ дослідження можна виявити зміни у легеневій тканині на більш ранній стадії захворювання гострою пневмонією, а також точніше визначити локалізацію та поширеність процесу, особливо в ділянках, що не виявляються під час рентгенологічного дослідження (реберно-хребцеві та присередостінні ділянки). У разі затяжного перебігу

пневмонії, коли виникає ризик переходу процесу в хронічний стан, за допомогою КТ можна простежити зміни у легеневій паренхімі. КТ використовують у тому разі, коли у хворого наявні клінічні та відсутні рентгенологічні ознаки пневмонії.

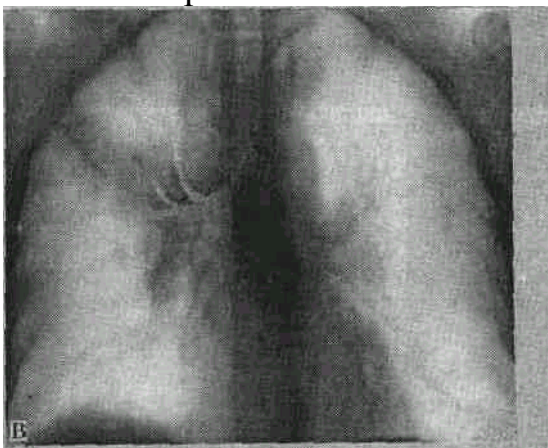
Ускладнення гострих пневмоній: перехід у хронічний запальний процес нижніх дихальних шляхів, карніфікація, нагноєння, плеврит, емпієма плеври, бронхо-плевральна норича.

Хронічні хвороби нижніх дихальних шляхів — це обмежений часткою або сегментом запальний процес інфекційного походження, котрий періодично загострюється і спричиняє органічні та функціональні зміни у бронхах, кровоносних та лімфатичних судинах, паренхімі та інтерстиціальній стромі легенів.

Рентгенологічні ознаки, з урахуванням змін у бронхах виділяють такі форми захворювання: хронічне запалення з бронхоектазами, хронічне запалення без бронхоектазів і цироз. За допомогою бронхографії можна уточнити форму хронічного запалення. Найчастіше уражуються верхня і середня частки правої легені, основні сегменти нижніх часток і IV сегмент.



Хронічне запалення у стадії загострення характеризується об'ємним зменшенням ураженого відділу легені (частка, сегмент), який зберігає форму, а іноді змінює її на круглу, видовжену. Відзначають зміщення міжчасткової плеври, наявність пневмонічної інфільтрації неоднорідної структури за рахунок зображення окремих розширених бронхів або ділянок здуття. Крім того, неоднорідність структури затемнення може бути зумовлена наявністю у бронхоектазах секрету, дрібними порожнинами деструкції з горизонтальними рівнями рідини. Уражений сегмент легені зливається з помірно інфільтрованим коренем. Останній зміщений у напрямку максимально зменшеного сегмента. Ущільнена реберна, міжчасткова, діафрагмальна плевра, синуси частково або повністю облітеровані.



Бронхографія дає змогу виявити нерівномірне розширення, а місцями звуження зближених між собою бронхів, незаповнення контрастною речовиною бронхів VI-VIII порядку, численні "дефекти наповнення" внаслідок гіперплазії слизової оболонки і накопичення секрету. За наявності бронхоектатичної хвороби спостерігаються змішані, циліндричні, мішкоподібні бронхоектази, в яких контрастна речовина утворює горизонтальні рівні.

Ознаки загострення запального процесу спостерігаються протягом 6-8 тиж, а потім поступово зменшуються. У фазі ремісії зберігається об'ємне зменшення частки або сегмента і відзначається посилення і деформація легеневого малюнка. Це відбувається за рахунок розвитку пневмосклерозу, хронічного бронхіту, бронхоектазів. Зникає інфільтрація кореня легенів.

Періодичні загострення запального процесу призводять до прогресування пневмосклеротичних змін, а в деяких випадках — до розвитку цирозу.

Цироз — це кінцева фаза хронічного запального процесу, за наявності якого легенева паренхіма заміщується фіброзною тканиною.

Під час рентгенологічного дослідження виявляють суттєве об'ємне зменшення ураженого відділу легені та значне підвищення інтенсивності тіні. На тлі затемнення простежується неоднорідна тяжиста структура за рахунок повітряних смужок окремих розширених бронхів, що краще визначається під час проведення звичайної та комп'ютерної томографії.

Ускладнення: кровохаркання, кровотеча, нагноєння бронхоектазій, бронхогенне поширення запального процесу і розвиток бронхіту або бронхопневмонії, а також плеврит, епієма плеври внаслідок контактного поширення запального процесу або прориву вогнища деструкції у плевру.

Пневмонія при СНІДі. У хворих на СПІД неминучим ускладненням є пневмонія, що характеризується різким зниженням опірності організму до впливу умовно-патогенних мікробів. Це відбувається внаслідок ураження Т-лімфоцитів, Т-хелперів.

Інфікування дітей може відбуватися трансплацентарно від матері, хворої на СНІД, через грудне молоко, під час маніпуляцій нестерильними медичними інструментами тощо.

Інфікування дорослих в основному відбувається статевим шляхом.

Клінічна перебіг цього захворювання нагадує перебіг ГРВІ, бронхіту, пневмонії, гастроентероколіту, кандидозу.

Рентгенологічні зміни у легенях неспецифічні. У переважної більшості хворих спостерігають двобічні, майже симетричні зміни на зразок деформації і збагачення легеневого малюнка, інфільтрації коренів. Поряд із цим у легенях з'являються одно- або двобічні вогнищеві, вогнищевозливні тіні. У дітей нерідко розвивається сегментарний ателектаз. Масивна пневмонічна інфільтрація може ускладнюватися ексудативним плевритом. Відмінною особливістю пневмонії, що розвивається у дітей, хворих на СНІД, є активна запальна реакція в лімфовузлах коренів легенів і середостіння. Бронхолегеневі і трахе-обронхіальні вузли з обох боків збільшені до 2-3 см.

Прогноз тяжкий. Незважаючи на комплексну протизапальну терапію, процес у легенях невпинно прогресує, пневмонія у більшості випадків стає причиною смерті хворих.

Ехінококоз легенів. Збудником ехікокозу легенів є цистод стрічкового глиста. Потрапляючи у легені гематогенним шляхом, паразит утворює кісти.

Під час рентгенологічного дослідження виявляють ехінококову кісту, що має чітко окреслену округлу або овальну форму. Структура тіні довго зберігається однорідною. Зі збільшенням розмірів кісти її форма може змінюватися, ставати неправильною, з окремими випинаннями. Інколи по контуру кісти можуть з'являтися окремі невеличкі просвітлення серповидної форми, що обумовлені повітряними смужками. До їх виникнення спричиняють пролежні у стінці дрібного бронха і проникнення повітря у простір між хітиноюю і фіброзною оболонками. Ця ознака є патогномонічною для ехінококу і має значення при диференціальній діагностиці округлих тіней. Після часткового спорожнення кісти в ній з'являється горизонтальний рівень рідини; інколи він хвилястий за рахунок плаваючої хітинової оболонки. У разі повного спорожнення через бронх залишається повітряна кіста. Навколишня легенева тканина і корені не змінені. Іноді зустрічаються множинні ехінококові кісти в обох легенях — ехінококоз. Після загибелі паразита спостерігають збільшення інтенсивності тіні кісти та кальцинацію фіброзної оболонки. Структура тіні стає неоднорідною, крапчастою або характеризується суцільним шкаралупоподібним звапнінням. Звапнілий ехінокок звичайно дає стабільну картину.

Ускладнення: нагноєння ехінококової кісти, прорив кісти у бронх або плевральну порожнину. Можливе стискання сегментарних бронхів і порушення бронхіальної прохідності з утворенням клапанного здуття сегмента, розвитком гіповентиляції, ателектазу, приєднанням пневмонії в зоні гіповентиляції.

Альвеолярний ехінококоз поєднується з ураженням печінки і характеризується множинним ураженням легенів. Величина кіст порівняно незначна (1-3 см).

Рентгенологічне розрізняють вогнищеву, інфільтративну, пневмонієподібну, пухлиноподібну, порожнинну і змішану форми ехінококозу, котрі, по суті, можуть являти собою різні стадії розвитку захворювання. У динаміці спостерігають повільне але невпинне збільшення кіст.

Емфізема легенів — це стійке розширення кінцевих повітряних шляхів, розташованих дистальніше від бронхіол. Розвиток емфіземи супроводжується порушенням функції зовнішнього дихання.

Рентгенологічні ознаки і ступінь їх виразності залежать від етіології, тривалості та ступеня поширеності захворювання.

Гостра емфізема може бути обмеженою (охоплює групу часточок, сегмент, частку) або поширеною (уражає обидві легені).

Рентгеносеміотика емфіземи легенів характеризується рентгеноморфологічними і рентгенофункціональними ознаками. Рентгеноморфологічні ознаки: зміни скелета грудної клітки та діафрагми, порушення структури легеневого малюнка, ураження серця.

Зміни скелета грудної клітки характеризуються її бочкоподібною деформацією, розширенням між-ребрових проміжків, горизонтальним положенням ребер, випинанням наперед груднини, кіфозом грудного відділу хребта. Поряд із цим виявляють низьке положення діафрагми та випрямленість або прогинання її донизу (збільшення вертикального розміру легенів);

деформацію контуру діафрагми (зазубре-ність, хвилястість); зображення місць прикріплення зубчастих м'язів на тлі тіней відповідних ребер;

збільшення відстані між дугою аорти і ключицею; збільшення кута реброво-діафрагмального синусу;

збільшення площі легеневиx полів; розширення ретростернального і ретрокардіального просторів. У хворих на емфізему спостерігають підвищену прозорість легенів, унаслідок чого на рентгенограмі, виконаній у косій і бічній проекціях, аорта має більш чітке зображення. У цих хворих відзначають також хвилястість зовнішнього контуру легенів. За допомогою КТ можна уточнити локалізацію та поширеність емфізематозних змін. Дослідження сприяє виявленню найдрібніших бул (величиною 0,5 см), які у разі субплеврального розташування утворюють фестончастий контур легені. Внутрішній контур бул завжди рівний. Іноді зліва здута легенева паренхіма базальних сегментів проникає між серцем та діафрагмою і відокремлює діафрагмальну поверхню серця від діафрагми; судинний малюнок у периферичних відділах легенів збіднений. Крім того, спостерігають деформацію легеневого малюнка, безсудинні зони з петлистою перебудовою, тонкостінні бульозні порожнини в субплевральних відділах, дугоподібні відхилення судин на різних рівнях та пневмосклероз різного ступеня вираженості. Сегментарні, часткові, головні гілки легеневої артерії розширені (вторинна артеріальна гіпертензія).

Утруднення кровообігу в легенях призводить до формування хронічного легеневого серця. У хворих на емфізему воно має малі розміри (поперечний розмір не перевищує 11-11,5 см). На рентгенограмі, виконаній у правій косій та лівій бічній проекціях, відзначають гіпертрофію правого шлуночка різного ступеня з вибуханням легеневого стовбура та артеріального конуса.

Рентгено-функціональні ознаки емфіземи: помітної різниці в прозорості легенів під час вдиху та видиху (симптом Соколова) не виявляють; спостерігають зменшення екскурсії діафрагми та рухливості ребер під час дихання, а також зменшення коефіцієнта розширення грудної клітки. На рентгенокімогра-мі спостерігають збільшену амплітуду скорочень правого шлуночка, посилену пульсацію судин коренів легенів. У разі виконання ангіопульмонографії та сканування легенів спостерігають уповільнення капілярного кровотоку і артеріовенозні анастомози.

Дистрофія легенів (прогресуюча) — крайній ступінь емфіземи, що характеризується відсутністю паренхіми легені, в тому числі дрібних судин та бронхів. Уражена частина легенів не бере участі в газообмінних процесах. Частіше захворювання виникає у чоловіків старшого віку. В основі його розвитку лежить хронічний запальний процес, частіше — туберкульозний.

Рентгенологічні зміни. Ураження локалізується з одного або обох боків у межах субсегмента, сегмента, іноді частки, як правило, верхньої. У зоні ураження легені виявляють надзвичайно високу прозорість, повну відсутність на цьому рівні легеневого малюнка. Можуть спостерігатися лише окремі тонкі лінійні тяжі. Вони перетинають зону високої прозорості і перпендикулярно спрямовані до стовщеної плеври. Зовнішні контури фокусів, що характеризуються високою прозорістю, зливаються зі стовщеною плеврою та грудною стінкою, внутрішні — чітко відокремлені від навколишньої паренхіми легені. Навкруги можуть спостерігатися бульозні здуття, за рахунок яких

збільшуються ділянки дистрофічних змін. У суміжних відділах легенів виявляють ознаки перенесеного хронічного запального процесу (туберкульозу, бронхіту), зближення та деформацію легеневого малюнка, ущільнені та кальциновані вогнища. Корені теж фіброзно ущільнені, деформовані. Середостіння, на відміну від того як це буває за наявності пневмотораксу, не зміщене.

Рак легенів. Ракова пухлина розвивається з епітелію слизової оболонки бронхів та слизових залоз.

Рентгенологічні симптоми раку легенів численні та різноманітні. Їх характер залежить від локалізації пухлини (центрального, периферичний рак), переважного напрямку її росту (ендо- або екзобронхіальний), фази росту (експансивний, інфільтративний), ускладнень (пневмонія, розпад, наявність регіонарних або віддалених метастазів).

Центральний рак. Виходячи з макроморфологічних змін, виокремлюють такі рентгенологічні варіанти центрального раку легенів: ендобронхіальний, екзобронхіальний, перибронхіально-інфільтративний, один з його варіантів — розгалужений. Вони мають свої особливості.

За наявності **ендобронхіального раку** пухлина росте у вигляді поліпа або обмеженого вузла у просвіті бронха і рано спричинює порушення вентиляції. Залежно від ступеня звуження бронха спочатку виникає гіповентиляція (сегмента, частки), згодом обтураційна емфізема (здуття) і неповний та повний ателектаз.

Гіповентиляція супроводиться незначним об'ємним зменшенням та зниженням прозорості ураженого сегмента або частки легені, посиленням легеневого малюнка за рахунок зближення судин.

Обтураційна емфізема характеризується протилежними ознаками: деяким збільшенням об'єму сегмента або частки легені, підвищенням їх прозорості, збідненням судинного малюнка за рахунок віддалення судин у збільшеній частці.

Ателектаз виникає у разі обтурації бронха пухлиною, а також накопичення слизу в його звуженому просвіті та супутньому набряку слизової оболонки. Частка або сегмент зменшені в об'ємі та інтенсивно затемнені. На тлі однорідного затемнення судини та бронхи не диференціюються. Сегментарний або частковий бронх ампутований, різко обривається, або конічно звужений.

Залежно від поширення ателектазу (частка, сегмент) органи середостіння певною мірою зміщені в бік ателектазу.

Екзобронхіальний (вузлуватий) рак характеризується ураженням стінки бронха та раннім поширенням його вузла навколо бронха. Якщо величина такого вузла у корені не перевищує 1 см на звичайних рентгенограмах, він залишається непомітним, бо перекривається судинами кореня. Згодом вздовж звуженого часткового бронха з'являється округла або овальна тінь пухлини, яка має чіткі, іноді хвилясті контури та інтенсивну однорідну структуру. З часом до експансивного росту приєднується інфільтративний: з'являються тяжисті, променисті тіні, відзначається посилення легеневого малюнка, зумовлене вростанням пухлини в легеню та порушенням крово- і лімфоток. У корені або середостінні можуть з'являтися збільшені лімфовузли. За наявності екзобронхіальної пухлини ателектази виникають пізно. У разі ателектазу

перестають диференціюватися контури пухлини і метастатичні лімфовузли у корені легені.

У хворих на перибронхіально-інфільтративний рак відзначають нерівномірне звуження одного або кількох суміжних бронхів, пухлинну перибронхіальну інфільтрацію без повної obturaції бронхів, У хворих виникає лише помірне порушення вентиляції, що розвивається за типом гіповентиляції або емфіземи. Іноді розвиваються бронхіт і хронічна пневмонія, може спостерігатися розширення бронхів і формування ретростенотичних бронхоектазів. Із цих причин іноді хворим на рак помилково ставлять діагноз хронічний запальний процес у легенях. Під час томографії виявляють звуження сегментарного або часткового бронха, стовщення його стінки. Корінь втрачає нормальну структуру. Він розширений, нерідко відзначають збільшені бронхолегеневі лімфовузли. Іноді у хворих розвивається раковий лімфангоїт: збільшується радіарна груба тяжистість та нерівномірна петлиста структура легеневого малюнка, яка поширюється від кореня до периферії (розгалужений рак). Можливий інфільтративний ріст пухлини вздовж великих судин середостіння (аорти, верхньої порожнистої вени), вростання пухлини в суміжні органи і тканини. Потім приєднується плеврит.

Слід зазначити, що прогресування центрального раку легенів, як правило, відбувається в напрямку від сегментарного до часткового бронха. У запущеній стадії хвороби спостерігається ураження головного бронха аж до біфуркації трахеї.

Комп'ютерна томографія має деякі переваги порівняно із звичайною поздовжньою томографією. Вона дає можливість раніше за останню визначити початкові стадії розвитку бронхостенозу: зближення, помірне розширення судин та нечіткість їх контурів. За допомогою денситометрії можна розпізнати найменший ступінь зниження пневматизації легені та ендобронхіальний ріст пухлини, а також нерівномірну структуру паренхіми легені за наявності переbronхіальної пухлини. На КТ завжди поруч з ділянками гіповентиляції спостерігається гіперпневматизація легені. КТ дає змогу виявити найменший за об'ємом ателектаз будь-якої локалізації. Трапляється, що у ділянці розташування ателектазу на КТ виявляють дрібні порожнини абсцедування, що не можливо визначити за допомогою звичайної поздовжньої томографії. КТ дає змогу визначити наявність навіть невеликої кількості рідини в порожнині плеври. Ця методика є оптимальною для оцінки поширення раку легені в самій легені, корені, плеврі, органах середостіння, грудній стінці.

КТ має значення для визначення обсягу хірургічного лікування, топометричної підготовки хворих до променевого лікування та для оцінки його результатів тощо.

Периферичний рак характеризується утворенням пухлини за межами кореня легені. Пухлина уражає субсегментарні бронхи або їх розгалуження аж до кортикального шару легенів. Вона росте поодиноким вузлом. Пухлини малих розмірів (1 -2 см) мають неправильну округлу або дещо видовжену чи полігональну форму. Їх структура однорідна, контури чіткі, іноді помітно горбисті. Оточуюча паренхіма, не змінена. Збільшення розмірів пухлини до 3-5 см призводить до утворення вузла більш округлої форми. Її структура стає неоднорідною за рахунок формування багатьох вузлів (мультицентричний ріст).

Контури пухлини втрачають чіткість, утворюються короткі тяжі, спікули — вусики різної товщини, спрямовані у бік паренхіми. Згодом розвиваються ознаки лімфангоїту. Патологічний процес поширюється у напрямку до кореня або плеври у вигляді так званої доріжки. На цьому рівні реброва плевра стовщена. Досягши грудної стінки, пухлина поширюється на ребра, в них з'являються осередки деструкції.

Розпад у периферичній пухлині буває поодиноким або багато- і дрібнофокусним. Нерідко спочатку ексцентричне розташована поодиноким порожнина має неправильну серповидну або щілиноподібну форму. З часом, якщо процеси розпаду пухлини прогресують, розміри порожнини збільшуються. Вона набуває більш округлої форми, її внутрішні контури стають хвилястими, поліциклічними. Стінки порожнини утворюють тіннь значної інтенсивності і мають нерівномірну ширину. Під час обтурації дренажного бронха порожнина заповнюється рідиною, кількість якої збільшується при розвитку ускладнень (нагноєння). Водночас із розпадом з'являються ознаки інфільтративного росту пухлини в напрямку до кореня або плеври, а також виникають метастази в бронхо-легеневих вузлах.

Одним із варіантів периферичного раку легенів є кортико-плевральний рак. Він також походить із слизової оболонки дрібних бронхів кортикального шару легенів і характеризується інфільтративним ростом пухлини у легеневу плевру, внаслідок чого рано вростає в грудну стінку. Пухлину, яка локалізується на верхівці легені, називають пухлиною Пенкоста. Перебіг цієї форми раку супроводжується значним больовим синдромом, що розвивається за типом міжреберної невралгії, плекситу, грудного радикуліту. У тому разі, коли пухлина локалізується у верхівці легені, розвивається синдром Горнера (опущення повіки, звуження очної щілини та зіниці).

Рентгенологічно кортикоплевральний рак характеризується інтенсивним пристінковим затемненням однорідної структури, яке зливається із зображенням грудної стінки. Внутрішній контур відносно чітко окреслений. У прилеглих відділах реброва плевра стовщена. На переекспонованій рентгенограмі на рівні розташування пухлини з часом спостерігається деструкція одного-двох ребер, поперечного відростка або тіла хребця.

За допомогою комп'ютерної томографії можна діагностувати периферичний рак, діаметр якого менший ніж 1,5 см. Відзначають неправильність його форми та горбистість контурів, що частіше мають однорідну структуру. Інколи візуалізуються розпад або мікрозвапнення пухлинного вузла. Головною ознакою злоякості є лімфангоїт, який характеризується наявністю променистого вінця та доріжки завширшки до 5 мм, які спрямовані до кореня легені. Така ж доріжка простежується від зовнішнього контуру пухлини до вісцеральної плеври. Застосування КТ дає змогу виявити найменшу кількість рідини у плевральній порожнині. Може спостерігатися також реакція плеври міжчасткової щілини. У ділянці, де спостерігаються зазначені зміни інколи візуалізуються дископодібні ателектази. КТ полегшує визначення переходу периферичної пухлини на грудну стінку та сприяє виявленню метастазів у лімфовузлах і плеврі.

Крім центрального та периферичного раку легенів існують інші його форми: медіастинальний та частковий рак, а також ракова пневмонія. Вони мають свої

клініко-рентгенологічні особливості, що, по суті, є різними проявами розвитку запущеного раку.

Медіастинальний рак — різновидність центрального раку. Ріст пухлини, як правило, починається з медіальної стінки головного або часткового бронхів, іноді на рівні біфуркації трахеї. Найчастіше пухлина поширюється у бік середостіння і вростає в сусідні органи. Причому спостерігається порівняно ране, але поширене метастазування в трахеобронхіальну групу лімфовузлів. Пухлина разом із метастазами, що розвиваються у вузлах середостіння, утворює конгломерат, який проростає у великі судини та стравохід і стискає їх. Клінічне виявляють синдром верхньої порожнистої вени (набряк та одутлість обличчя, широкі пульсуючі судини на шиї тощо).

Рентгенологічно медіастинальний рак легені характеризується розширенням і деформацією середостіння, збільшенням трахео-бронхіальних вузлів, що мають чіткі контури. Контрастований стравохід, як правило, зміщений у протилежний бік і нерівномірно звужений. У разі проростання стінки стравоходу пухлиною контури його втрачають чіткість, стають нерівними. На томограмі або бронхограмі виявляють звуження головного або часткового бронха, екзобронхіальний компонент у межах кореня легені та середостіння, збільшені вузли середостіння з чіткими, поліциклічними контурами.

Рак частки (частковий рак) виникає внаслідок поширення центрального або периферичного вузла пухлини на всю частку. Її об'єм збільшується, про що свідчить випинання плеври міжчасткової щилини. Контури частки тривалий час зберігають чіткість, хоча можуть ставати опуклими, хвилястими, повторюючи рельєф пухлини. Структура тіні інтенсивно затемненої частки однорідна. Судини та бронхи в ній не простежуються. Не відображаються також збільшені регіонарні лімфовузли. Під час розпаду пухлини структура тіні стає неоднорідною. Органи середостіння іноді зміщені у здоровий бік, з часом приєднується плеврит.

Ракова пневмонія зустрічається рідко. Вона виникає внаслідок бронхогенного поширення пухлини із первинного ендобронхіального вузла, котрий частіше знаходиться в периферичних відділах легені.

Рентгенологічно виявляють пневмонієподібні вогнища у межах частки або легені, які інколи нагадують вогнищеву пневмонію чи туберкульозну дисемінацію, що спостерігається в обох легенях. Вогнища середньої інтенсивності окреслені нечітко і місцями зливаються. Кількість вогнищ збільшується протягом короткого терміну (1-2 міс). Можуть спостерігатися багатофокусний розпад та метастази в бронхо-легеневі вузли.

Ускладнення раку легенів: пневмонія, розпад у зоні ателектазу або пухлини, нагноєння, плеврит, метастази у віддалені органи і тканини (скелет, печінку, головний мозок), вростання пухлини в суміжні органи середостіння (аорта, верхня порожниста вена, стравохід, перикард тощо).

Аденоматоз легенів (бронхіолоальвеолярний рак) — високодиференційована карцинома. Зустрічається у будь-якому віці рідко, незалежно від статі.

Рентгенологічне зміни у легенях схожі на пневмонієподібний периферичний рак, частковий рак або пневмонієподібне метастазування. Найчастіше аденоматоз починається з утворення окремих вогнищ величиною 0,5-3 см, розташованих у периферичних відділах легенів. Контури вогнищ нерівні, чіткі.

Вогнища схильні зливатися і утворювати затемнення у вигляді великих конгломератів, які з часом поширюються на всю частку. Структура масивних затемнень неоднорідна у зв'язку з мультицентричним ростом і зображенням просвітів дрібних бронхів. Ознаки порушень бронхіальної прохідності відсутні. Деструкція в пухлині зустрічається рідко, лише за наявності запущених часткових уражень. Поряд із змінами у легенях можлива поява рідини у плевральній порожнині.

Комп'ютерна томографія як і звичайна поздовжня томографія, не дає специфічних ознак. Розвиток аденоматозу легенів характеризується утворенням поодиноких вузлових структур; множинних дрібно-вузлових утворів діаметром 5-20 мм (форма вузлів кругляста), може спостерігатися випіт у плевральну порожнину; рідше визначається прогресуюче інтерстиціальне поширення процесу. Виявляють нерівномірну інфільтрацію паренхіми. Прохідність дрібних бронхів не порушена. Метастатичне ураження вну-трішньогрудних лімфовузлів відсутнє. Метастазування відбувається гематогенним шляхом. Верифікацію діагнозу проводять на основі даних катетеризаційної або трансторакальної пункції та біопсії. *Прогноз* несприятливий.

Саркома — злоякісна пухлина, що розвивається із сполучної тканини легенів. Зустрічається рідко. Патологічна анатомія. Пухлина виникає у товщі легені або у периферичних відділах, рідко у великих бронхах. Вона має вигляд щільних обмежених вузлів різної гістологічної структури: диференційовані пухлини (фібро-, ліпо-, хондросаркоми), недиференційовані (кругло-, веретено-, поліморфноклітинні). Метастазування відбувається рідко і пізно, коли пухлини досягають великих розмірів.

Рентгенологічне: патогномонічні ознаки саркоми відсутні. Ендобронхіальна форма саркоми характеризується ознаками бронхостенозу, аналогічними тим, які спостерігаються у разі розвитку центрального раку легенів. Внутрішньолегенева саркома характеризується утворенням чітко окресленої пухлини шароподібної або овальної форми, величина якої становить 10-15 см. Іноді пухлина займає усю частку легені, причому міжчасткова межа зміщується, але контури залишаються чіткими. Структура тіні однорідна. Легенева тканина, що оточує пухлину, і корінь не змінені. Супутня пневмонія, як правило, не розвивається. Дані бронхоскопії і біопсії допомагають проведенню передопераційної діагностики.

Метастази в легені. Поширення клітин пухлини з місця будь-якої її первинної локалізації може здійснюватися гематогенним (найчастіше), лімфогенним, бронхогенним і контактним шляхами. Прямої залежності між величиною первинної пухлини, її локалізацією, гістологічною структурою і метастазуванням у легені не існує. Звичайно метастази у легенях мають таку саму гістологічну структуру, як і первинна пухлина.

Рентгенологічні ознаки варіюють залежно від шляху поширення метастазів і фази розвитку. Розрізняють такі форми метастатичного ураження легенів: кругляста, вузликоподібна, інтерстиціальна, пневмонієподібна, змішана (мал.). За локалізацією метастази можуть бути однієї двобічні (обмежені і поширені), за кількістю — поодинокі (1), одиничні (2-3), множинні (більше 3-ох).

Круглясті метастази (поодинокі або множинні) характеризуються одноманітними ознаками. Вони круглі, інтенсивні, чітко окреслені, мають однорідну структуру, тіні

Інтерстиціальне метастазування. Масивна двобічна інфільтрація проміжної тканини досягають різних розмірів (1-5 см) і розташовуються на тлі незміненого легеневого малюнка. Збільшуючись особливо в нижніх частках, вони утворюють конгломерат вузлів, що об'єднуються між собою. В окремих метастазах може з'явитися деструкція або вкраплення солей кальцію. Часткова кальцинація спостерігається у разі утворення метастазів раку щитоподібної та передміхурової залози, а також пухлин скелету. Одиночні і множинні круглясті метастази можуть утворюватись разом з метастазами у лімфатичних вузлах коренів легенів і середостіння.

Вузликподібне метастазування (міліарний карциноматоз) характеризується утворенням у легенях множинних, дрібних, однотипних, середньої інтенсивності, рівномірно поширених вогнищ, розвиток яких нагадує дисемінований туберкульоз. Темпи збільшення вогнищ залежать від гістологічної структури пухлини. Швидше збільшуються метастази у нижніх частках. Між окремими метастазами зберігається незмінена легенева паренхіма. З часом у ній виникають бульозні здуття.

Пневмонієподібні метастази, звичайно множинні, інколи характеризуються однобічною локалізацією. Вони виникають у разі бронхогенного поширення метастатичного процесу. Частіше зустрічаються у хворих на первинний рак легенів, хоріонепітедіому. Форма вогнищ неправильна, окресленість нечітка, у деяких місцях метастази зливаються між собою і формують фокуси затемнення. Інтерстиціальне метастазування (раковий лімфангоїт) відображає ретроградне поширення клітин пухлини по лімфатичних судинах глибоких лімфатичних шляхів після ураження лімфовузлів середостіння і коренів легенів.

Рентгенологічне з одного, частіше з обох боків, у прикореневих зонах спостерігається посилення легеневого малюнка. Від коренів легенів відходять лінійні тяжі, які до периферії поступово переходять у сітчасто-петлисті структури. Можуть також спостерігатись окремі вогнищеподібні тіні метастазів, що виникають за рахунок тяжистих утворень зображених у осьовій проекції. Корені легенів розширені, інфільтровані. Під час проведення звичайної та комп'ютерної томографії краще відтворюються тіні збільшених метастатичне лімфовузлів у коренях та середостінні. З часом у плевральній порожнині накопичується рідина.

Застосування КТ спрямоване на пошуки прихованих метастазів у паренхімі та лімфовузлах середостіння. За її допомогою можна чітко визначити дрібні вузликові метастази у реброву та середостінну плевру як початкову стадію метастазування.

Змішані метастази мають ознаки гематогенного, лімфогенного або бронхогенного поширення (кулеподібні, Пневмонієподібні, інтестиціальні), які нерідко поєднуються з метастазами у лімфовузлах. *Перебіг* тяжкий, прогресує дихальна недостатність.

Доброякісні пухлини легенів виникають із будь-якої легеневої тканини (епітеліальної, сполучної, м'язової, хрящової), а також з ембріональної (у разі порушення її розвитку).

Внутрішньобронхіальні пухлини — аденома, циліндрома, карциноїд, гамартома, папілома. Частіше пухлини локалізуються у великих бронхах (головні, часткові). Їх розвиток супроводжується утворенням поліподібного вузла округлої або овальної форми. Вузол продовжує рости ендобронхіально, інт-рамурально або переважно екзобронхіально. У разі переважання екзобронхіального росту за типом айсберга невеликий ендобронхіальний компонент пухлини довго не спричиняє обтурацію бронха. Доброякісні пухлини можуть перетворюватися у злоякісні.

Рентгенологічне дистальніше рівня пухлини спостерігають порушення бронхіальної прохідності різного ступеня, зокрема відзначають гіповентиляцію, клапанне здуття, ателектази (повний або неповний) частки легені, пневмонічну інфільтрацію. На переекспонованих рентгенограмах, томограмах, бронхограмах спостерігають звуження або ампутацію бронха і додаткову тінь пухлини, округлої або овальної форми. Вона чітко окреслена, широкою основою зливається із стінкою бронха. Зрідка відзначають ніжку пухлини. Структуру пухлини уточнюють за допомогою бронхоскопії і цитологічного дослідження.

Внутрішньолегеві доброякісні пухлини (аденома, папілома, гамартома тощо), тривалий час не мають клінічних ознак. Їх переважно виявляють під час профілактичних рентгенологічних досліджень. Досягаючи великих розмірів, вони з часом зміщують та стискають поряд розташовані органи і тканини (великі бронхи, судини, серце), спричиняючи різноманітну непатогномонічну симптоматику: кашель, біль, кровохаркання, задишку.

Рентгенологічне доброякісні Внутрішньолегеві пухлини, як правило, мають вигляд поодиноких утворів, що локалізуються в різних місцях і формують чітко окреслену, інтенсивну округлу тінь. Ознаки інфільтративного росту або розпаду відсутні. Легеневий малюнок та корені не змінені. Найчастіше серед доброякісних пухлин зустрічається гамартома.

Гамартома — це утвір, що складається із хрящової, м'язової, жирової, залозистої та інших тканин. Залежно від того, яка тканина переважає, розрізняють такі гамартоми: гамартохондроми, гамартоліпоми, га-мартоміоми та ін.

Рентгенологічна гамартоми мають округлу або овальну форму. Вони можуть локалізуватися у будь-якому відділі легенів, частіше у нижній частці праворуч. Вони звичайно мають величину 3-5 см, але можуть бути і більшими. Зовнішні контури чітко окреслені, іноді хвилясті. Характерний симптом гамартоми — наявність включень солей кальцію, розташованих у товщі пухлини у вигляді окремих крапель або суцільного конгломерату. Навколишній легеневий малюнок, корені, плевра не змінені.

Пухлини плеври. Джерелом росту пухлин плеври є легенева і пристінкова плевра. За морфологічною структурою розрізняють доброякісні і злоякісні пухлини. Останні можуть бути первинними і вторинними (метастатичними).

Доброякісні пухлини — фіброма, ліпома, нейринома, остеофіброма, ангиома — ростуть повільно, роками.

Злоякісні пухлини плеври об'єднують під загальною назвою мезотеліоми. Вони мають різноманітну гістологічну структуру.

У разі обмеженого росту рентгеносеміотика пухлин плеври (доброякісних і злоякісних) однотипна. Пухлина має вигляд овального або круглого утвору однорідної структури з опуклим, чітко окресленим медіальним контуром. У ділянці 1-2 міжребрових проміжків тінь широкою основою зливається з грудною стінкою. На місці переходу контуру пухлини в контур грудної стінки утворюється плавний тупий кут, рідше прямий. Уверх і вниз від пухлини іноді простежується смужка стовщеної пристінкової плеври. Висота тіні переважає над її поперечним розміром. Під час дихання тінь зміщується разом із грудною стінкою, причому її форма і розміри не змінюються.

Вторинні метастатичні пухлини плеври можуть розвиватись за наявності рака легені, молочної та підшлункової залоз тощо. Нерідко одночасно метастази виникають у скелеті або лімфовузлах. Шляхи поширення пухлин: гематогенний, лімфогенний, змішаний.

До патологоанатомічних варіантів метастатичного ураження плеври належать раковий лімфангоїт, міліарний карциноматоз, великовогнищевий та інфільтративно-вузловий типи росту. Нерідко перебіг захворювання супроводжується плевритом.

Рентгенологічне раковий лімфангоїт плеври, як правило, не розпізнається. За наявності міліарного карциноматозу плеври виявляють поширені дрібні однотипні вогнища середньої інтенсивності, які перекривають легеневий малюнок. Звичайно ці зміни поєднуються із двобічним прогресуючим плевритом.

Розвиток великовогнищевих метастазів у плевру характеризується одночасною або послідовною появою множинних вогнищ середньої інтенсивності розміром до 2-3 см. Можливе їх злиття і формування великих пристінкових конгломератів. Плевра у прилеглих відділах стовщена. З часом у плевральній порожнині з'являється рідина.

Інфільтративно-вузловий тип метастазування зустрічається рідко і характеризується дифузним стовщенням плеври та відсутністю рідини у плевральній порожнині. Внутрішній контур пухлини опуклий, вузлуватий, чіткий. Рентгенологічна картина цієї пухлини аналогічна такій мезотеліомі плеври. Іноді відзначають ушкодження 1-го—3-х ребер. Простежується м'якотканний компонент зовні кісткового скелета грудної клітки.

Ураження плеври, особливо дрібно-вогнищеві, найкраще та найраніше визначаються за допомогою КТ.

Пухлини плеври слід диференціювати з периферичним раком легені, пухлинами грудної стінки, обмеженим плевритом, торакоабдомінальними ліпомами. Нерідко в уточненні діагнозу мають значення результати пункційної біопсії.

Матеріали щодо активації здобувачів вищої освіти під час

проведення лекції: питання, ситуаційні задачі тощо (за необхідності):

Загальне матеріальне та навальнo-методичне забезпечення

лекції:

- лекційні аудиторії за планом учбового відділу ОНМедУ
- проектор, екран
- презентація
- ПК

Питання для самоконтролю:

1. У чоловіка 40 років раптово піднялася температура до 30 градусів по Цельсию. Озноб, головна біль, біль у бокові, що посилюється при задишці, при глибокому вдиху, кашель. СОЕ-40мм/р, П-100 уд. у хв. На R-грамах у 2-х проекціях у перші дні захворювання в нижніх частках легких (справа і зліва). Затемнення без чітких контурів, нечіткість контурів легеневого малюнка, корені розширені. Через 10 днів після антибактеріальної і протизапальної терапії рентгенологічно спостерігається позитивна динаміка. Який із перерахованих діагнозів найбільше ймовірний.

А-ексудативний плеврит.

В-астма.

С-бронхіт

Д-гостра пневмонія.

Е-бронхоектатична хвороба.

2. Жінка 30 років, скаржиться на сухої кашель, задишку, серцебиття, підвищення температури до 35 градусів.

Об'єктивно: Ціаноз. П-10-20 уд. у хв. Перкуторно в нижньому відділі праве легкого притуплення перкуторного звука, голосове двигтіння і дихальні шуми різко ослаблені, а в нижніх відділах не визначається зовсім. Рентгенологічно: У нижніх відділах правого легкого визначається масивне затемнення з косо розташованою межею, зсув межистіння в здорову сторону. Який із названих діагнозів найбільше ймовірний?

А-ексудативний плеврит.

В-астма

С-бронхіт.

Д-гостра пневмонія.

Е-емболія легеневої артерії.

3. Чоловік 42 років скаржиться на болі в грудній клітині, озноб, підвищення температури до 38 гр. С., незначний кашель, із виділенням мокроти гнійного характеру з неприємним запахом. Об'єктивно: Притуплення перкуторного звука справа, подих ослаблений, сухі хрипи. СОЕ-35 мм/м.

Рентгенологічно: масивне гомогенне затемнення на фоні якого визначається округла порожнина з горизонтальним рівнем.

Назвіть гаданий діагноз?

А-рак легкого.

В-пневмонія.

С-ехінокок легкого.
Д-абсцес легкого
Е-бронхоектатична хвороба.

4. Жінка 26 років скаржиться на болі в грудній клітині при глибокому вдиху, сухої кашель, підвищення температури до 38 гр. С. по вечорах, слабкість, задишку, змушене положення на хворому бокові, перкуторно, тупість у нижніх відділах справа, П-120 уд. у хв.

Який із перерахованих методів дослідження є найбільше підходящому в даному випадку?

А-бронхографія.
В-Р-графія грудної клітини.
С-КТ.
Д-ангіографія
Е-холецистографія.

5. Чоловік 45 років скаржиться на часті простудні захворювання, і пневмонії до 3-4 разів у рік, кашель із виділенням мокроты, із неприємним запахом, більше по ранках, задишку при ходьбі.

Об'єктивно: відставання рухливості легкого справа, ціаноз, стовщення кінцевих фаланг пальців по типі "барабанних паличок" із деформацією нігтів по типі "годинних стекол". Аскультативно вислухуються вологі хрипи, бронхіальний подих. Хрипи зменшуються після відкашлювання.

Який метод рентген. дослідження буде найбільше інформативним?

А-КТ.
В-радіоізотопне сканування легенів.
С-бронхографія.
Д-лімфографія.
Е-ангіографія.

6. Чоловік 60 років скаржиться на задишку, слабкість, ціаноз, втрату у вазі. Вважає себе хворим протягом 3-х місяців.

Об'єктивно: Обмеження дихальних екскурсій справа, притуплення перкуторного звука там же, і різко ослаблений подих. П-76 уд. у хв., А/Т-140 мм. рт. ст., температура нормальна.

Рентгенологічно: інтенсивне затемнення всього легеневого поля справа, зсув органів межистіння у бік ателектазованого легкого.

Який із рентген. методів підтвердить даний діагноз?

А-лімфографія.
В-томографія і бронхоскопія.
С-радіоізотопне сканування лімфатичної системи.
Д-флюорографія.
Е-ангіографія.

7. При профілактичному огляді в жінки 35 років на флюорограмі виявлено в нижній частці праве легкого затемнення без чітких контурів, корені розширені, посилення легеневого малюнка.

Що є найбільше ймовірною причиною вищевказаного?

А-ексудація, що виявляється випотіванням в альвеоли плазми крові з наростанням у ній кількості нейтрофільних лейкоцитів.

В-обструкція бронха.

С-мітральна недостатність.

Д-розплавлення легеневої тканини з проривом гноячи в бронх, що дренає.

Е-механічна і токсична дія паразитів.

8. При рентгендослідженні органів грудної клітини в чоловіка 46 років в області верхівки правого легкого було виявлено масивне гомогенне затемнення, на фоні якого, визначається округла порожнина з горизонтальним рівнем.

Що є найбільше ймовірною причиною?

А-хронічне обструктивне захворювання бронхів із порушенням їхньої дренажно-очисної функції.

В-токсична дія нікотину .

С-післятравматичне обмеження рухливості легкого.

Д-гіпертонічна хвороба з частими кризами.

Е-деструкція стінок кровоносних і лімфатичних судин.

9. У хворий після перенесеного ОРЗ при рентгеноскопії легень виявлене масивне затемнення в нижніх відділах правого легкого з косо розташованою верхньою межею.

Що є причиною вищевказаного?

А-деструкція стінок кровоносних і лімфатичних судин.

В-аспіраційна обтурація бронха.

С-проникнення збудників у плевру лімфогенним шляхом із субплеврально розташованих осередків у легеневій тканині.

Д-підвищення рівня катехоламіна у крові.

Е-коартація аорти.

10. У лікарню швидкої меддопомоги доставлений чоловік після дорожньо-транспортної події зі скаргами на болі в грудній клітині. Після оглядової Р-скопії грудної порожнини виявлена округла одиночна тінь справа, перелом 4 і 5 ребер із зсувом відламків і затемненням у зовнішньому і нижньому відділі з косою верхньою межею.

Що послужило причиною вище зазначеного?

А-деструкція стінок лімфатичних судин.

Б-порушення цілісності плеври, яке супроводжується крововиливом.

С-післятравматичне обмеження рухливості легкого.
Д-аспіраційна обтурація бронха.
Е-проникнення в плевру збудників захворювання лімфогенним шляхом.

Список використаних джерел.

Основна:

1. Ковальський О. В. Радіологія. Променева терапія. Променева діагностика : підруч. Для студ. вищ. мед. навч. закл. IV рівня акредитації / О. В. Ковальський, Д. С. Мечев, В. П. Данилевич. - 2-ге вид. - Вінниця: Нова книга, 2017. - 512 с.

2. Методи променевої діагностики Навчальний посібник (Протокол ЦМР №5 від 25.05.17р.) Н.В. Туманська, К.С. Барська.143с

3. Радіологія. Навчально-методичний комплекс навчальної дисципліни «Радіологія» для студентів III курсу I та II медичного факультету ВНМЗ освітньо-кваліфікаційного рівня «спеціаліст» напряму 1201 «Медицина» спеціальності 7.12010001 «Лікувальна справа», 7.12010002 «Педіатрія» / Н.В. Туманська, С.О. Мягков, О.Г. Нордіо., Т.М. Кічангіна – Запоріжжя: ЗДМУ, 2018. – 153 с.

4. Радіологія Ковальський О. В. Радіологія. Променева терапія. Променева діагностика :підруч. для студ. вищ. мед. навч. закл. IV рівня акредитації / О. В. Ковальський, Д. С. Мечев, В. П. Данилевич. - 2-ге вид. - Вінниця: Нова книга, 2017. - 512 с.

Додаткова :

1. Радіологія (променева діагностика та променева терапія). Тестові завдання. Частина 1. Київ, Книга плюс. 2015. -104 с.

2. Радіологія (променева діагностика та променева терапія). Тестові завдання. Частина 2. Київ, Книга плюс. 2015. -168 с.

3. Радіологія (променева діагностика та променева терапія). Тестові завдання. Частина 3. Київ, Книга плюс. 2015. -248 с.

Лекція № 3

Тема: променеві методи дослідження та променева анатомія органів черевної порожнини. Основи променевої семіотики патології органів черевної порожнини.

Актуальність теми: захворювання шлунково-кишкового тракта, зустрічаються досить часто у людей будь-якого віку. В силу поліетіологічності вказаних захворювань частота їх значна.

Мета:

Навчальна: не дивлячись на те, що лікарі ряду спеціальностей не проводять просвічування та зйомку вказаних органів вони зобов'язані вміти визначити показання до рентгенологічного дослідження, правильно вибрати метод дослідження, оформити направлення на відповідне рентгенологічне дослідження, вміти правильно діагностувати провідні рентгенологічні синдроми поразки шлунково-кишкового тракту, вміти аналізувати типову рентгенологічну картину .

Основні поняття: рельєф слизової оболонки, подвійне контрастування, рентгенівське-, КТ-,МРТ-,РН дослідження ШКТ.

Зміст лекційного матеріалу

Травна система - це сукупність взаємозалежних органів, які забезпечують просування і переробку їжі. З'єднані в єдиний анатомічний і функціональний комплекс, ці органи утворюють травний канал, довжина якого коливається від 8 до 12 м. Він починається ротовим отвором, за яким випливає порожнина рота, ковтка, стравохід, шлунок, товста і пряма кишка. Канал закінчується задньовихідним отвором.

Будівля і функції усіх відділів травного каналу можуть бути досліджені променевими методами. Але через їхню велику довжину і неоднакову діяльність недоцільно вивчати всі органи травлення одночасно. Прийнято окремо досліджувати слинні залози, глотку, стравохід, шлунок і дванадцятипалу кишку, товсту і пряму кишку, печінку і жовчні шляхи, підшлункову залозу. Для цього органа розроблені всі оптимальні прийоми променевої діагностики.

Серед променевих методів дослідження травного каналу лідирують рентгенологічні методики. Але, незважаючи на їхню розмаїтість, можна сформулювати деякі загальні методологічні положення. Перше з них полягає в тому, що рентгенологічне дослідження починається до прийому контрастної маси, щоб оцінити наявність і розподіл у травному каналі скупчень газу і виключити в них і сусідні органи відкладення сповісти, конкременти, сторонні тіла. Але обрису стравоходу, шлунка і кишечника на звичайних рентгенограмах виділяються чи слабо взагалі нерозрізнені, тому що стінки травних органів поглинають рентгенівське випромінювання приблизне так само, як навколишні їхні тканини. Тому другим і майже завжди обов'язковим етапом є штучне

контрастування порожнини травного каналу водяною суспензією сульфату чи барію повітрям (чи обома контрастними засобами одночасно).

ПРОМЕНЕВЕ ДОСЛІДЖЕННЯ СТРАВОХОДУ.

Основними методами дослідження стравоходу є рентгенологічний, ендоскопія, монометрія. Додаткове значення має радіонуклідна методика - сцинтиграфія. Рентгенологічний метод дає можливість із сусідніми тканинами й органами. Сцинтиграфія полегшує виявлення функціональних порушень стравоходу, зокрема гастроезофагеального рефлюкса .

ЗАХВОРЮВАННЯ СТРАВОХОДУ.

Показаннями до рентгенологічного дослідження стравоходу є дисфагія і будь-які неприємні відчуття в області стравоходу. Для дослідження пацієнт повинний з'явитися натще.

ДИВЕРТИКУЛИ: Дивертикул являє собою мішотчасте вибухання слизуватої і підслизуватої оболонок через щілини м'язового шару стінки стравоходу. Більшість дивертикулів розташовується в області глотково-травного з'єднання, на рівні дуги аорти і біфуркації трахеї й у наддиафрагмальном сегменті

Під тиском контрастної маси дивертикул збільшується і дає зображення у виді округлого утворення з гладкими контурами. Воно може мати широкий вхід або повідомлятися з порожниною стравоходу вузьким каналом (шийкою). Складки слизуватої оболонки не змінені і входять через шийку в дивертикул. В міру спорожнювання від умісту дивертикул зменшується. Як правило, дивертикули є випадковою знахідкою, що не має клінічного призначення. Але в рідких випадках у них розвивається запальний процес (дивертикулит). Описано випадки прориву дивертикулу стравоходу в межистіння.

ДИСКЕНЕЗИЯ СТРАВОХОДУ. Дискенезія стравоходу виявляється в його чи гіпертонії гіпотонії, гиперкинезії чи гипокинезії, у чи спазмах недостатності сфінктерів. Усі ці розлади розпізнаються при рентгенологічному дослідженні у виді чи прискорення уповільнення просування контрастної маси, поява спастичних перетяжок і т.д. Найчастішим функціональним порушенням є недостатність нижнього стравохідного сфінктера з гастроезофагеальним

рефлюксом, тобто закиданням умісту шлунка в стравохід . У результаті в стравоході розвиваються запальні явища, виникає поверхневий, а потім глибокий езофагіт. Сморщивание стінки стравоходу сприяє утворенню грижі стравохідного отвору діафрагми.

Кращим способом виявлення гастроезофагеального рефлюкса є сцинтиграфія. Пацієнт стоячи випиває 150 мл води з міченим колоїдом. Через 10-15 хв він розуміє горизонтальне положення. Легкий тиск на передню черевну стінку провокує прояв рефлюкса. Перехід навіть невеликого обсягу рідини зі шлунка в стравохід документується на серії сцинтиграм.

Зацікавленим функціональним розладом є порушення вторинних і третинних скорочень стінки стравоходу. Посилення вторинних скорочень виражається в спазмі ретрокардиального сегмента стравоходу. Іноді стравохід нагадує чіткий чи штопор.

ГРИЖА СТРАВОХІДНОГО ОТВОРУ ДІАФРАГМИ. Розрізняють два основних типи гриж стравохідного отвору: аксіальний і параєзофагеальний.

При аксіальній грижі усередині -і піддіафрагмальний сегменти стравоходу і частина шлунка зміщені в грудну порожнину: кардія знаходиться над діафрагмою. При параєзофагеальній грижі піддіафрагмальний сегмент стравоходу і кардія розташовані в черевній порожнині, а частина шлунка виходить через стравохідний отвір діафрагми в грудну порожнину поруч зі стравоходом.

Великі фіксовані грижі розпізнають при рентгенологічному дослідженні без праці, тому що барій заповнює частина шлунка, що локалізується в заднім межистінні, над діафрагмою. Малі ковзні грижі виявляються головним чином при горизонтальному положенні хворого на животі.

ЕЗОФАГІТ І ВИРАЗКИ СТРАВОХОДИ. Гострий езофагіт спостерігається після опіку стравоходу. У перші дні відзначаються набряк слизуватої оболонки стравоходу і виражені порушення його тонуусу і моторики. Складки слизуватої набряклі чи взагалі не видні. Потім можна знайти нерівність контурів стравоходу і "плямистий" характер його внутрішньої поверхні за рахунок ерозій і плоских виразок. Протягом 1-2 мес. розвиваються рубцеві звуження, в

області яких немає перистальтики . Прокідність стравоходу залежить від ступеня стенозу.

Хронічний езофагіт найчастіше зв'язаний з гастроєзофагеальн рефлюкс. Стравохід помірковано розширений, тонус його знижений, перистальтика ослаблена, контури стравоходу злегка нерівні. Нерідко підсилюються його вторинні і третинні скорочення. Ділянки стравоходу, у яких складки слизуватої оболонки звивисті і стовщені, чергуються з зонами відсутності складчастості - вона заміщена своєрідною зернистістю і пластівчастими скупченнями контрастної маси. Подібні зміни спостерігаються при вірусних і грибкових поразках стравоходу.

В області виразки накопичується контрастна речовина. У цьому місці на контурі стравоходу з'являється округлий чи трикутний виступ - "ніша". Якщо виразку не удається вивести на контур, то вона дає зображення у виді округлого контрастного скупчення. Воно не зникає після прийому одного-двох ковтків води і знову з'являється в кожною новою порцією барію.

АХАЛАЗІЯ СТРАВОХОДУ. Ахалазія - відсутність нормального розкриття кардії - порівняно частий патологічний стан. У 1 стадії хвороби рентгенолог відзначає конічне звуження піддіафрагмального сегмента стравоходу і затримку в ньому контрастної маси на кілька хвилин. Потім кардія раптово розкривається, і барій прискорено надходить у шлунок. На відміну від раку кардії контури піддіафрагмального сегмента і верхньої частини шлунка рівні; у цих відділах просліджуються чіткі подовжні складки слизуватої.

В II стадії хвороби грудна частина стравоходу розширена, у ній накопичується рідина. Перистальтика ослаблена, а складки слизуватої оболонки стовщені. Піддіафрагмальний сегмент стравоходу перед кардій звужений, нерідко зігнутий у виді дзьоба. Але при глибокому подиху і натуживанні він змінює свою форму, чого не буває при раковій поразці. У шлунок барій довгостроково не надходить - протягом 2-3 ч. і більш. Газовий міхур у шлунку різко зменшений чи відсутній.

У III стадії-стадії декомпенсації - стравохід різко розширений, містить рідину а іноді і залишки їжі. Це приводить до розширення тіні межистіння, у

якій стравохід розрізимо вже до прийому контрастної маси. Барій як би тоне в рідкому вмісті стравоходу. Останній утворює вигини. Повітря в шлунку звичайно відсутній. Спорожнювання стравоходу затримане на багато годин, а іноді і кілька доби.

ПУХЛИНИ СТРАВОХОДУ. Доброякісні епітеліальні пухлини (папіломи й аденоми) врослають у порожнину стравоходу у виді поліпа. Вони обумовлюють ефект наповнення в тіні контрастної речовини. Контури дефекту різкі, іноді дрібнохвилясті, складки слизуватої оболонки не зруйновані, обгинають пухлина. Доброякісні неепітеліальні пухлини (леомиоми, фіброми й ін.) ростуть субмукозно, і тому складки слизуватої оболонки збережені чи сплюснені. Пухлина дає крайовий дефект наповнення з рівними обрисами.

Екзофітний рак росте в просвіт органа і викликає дефект наповнення в тіні контрастної речовини у виді округлого, довгастого чи грибоподібного просвітління (полиповидний чи грибоподібний рак). Якщо в центрі пухлини відбувається розпад, то утвориться так названий чашоподібний рак. Він має вид округлої ніші з нерівними і піднятими, як валик, краями. Ендофітний рак інфільтрує стінку стравоходу, обумовлюючи плоский дефект наповнення і поступове звуження просвіту стравоходу.

Як екзофітний, так і ендофітний рак руйнує складки слизуватої оболонки і перетворює стінку стравоходу в щільну перистальтируючу масу. В міру звуження стравоходу порушується рух по ньому барію. Контури стенозованого ділянки нерівні, над ним визначаються супрастеническое розширення стравоходу.

ПРОМЕНЕВЕ ДОСЛІДЖЕННЯ СТРАВОХОДУ И 12-ТИ ПЕРСТНОЙ КИШКИ.

Серед променевих методів досліджень переважне значення має рентгенологічний.

В умовах невідкладної діагностики, тобто при гострих станах, хворому роблять рентгенографію органів грудної порожнини і живота у вертикальному і горизонтальному положенні. До штучного контрастування травного каналу прибігають лише за особливими показниками.

Пацієнт повинний з'явитися в рентгенівський кабінет натще. За 20-30 хв до дослідження йому дають під мову 2-3 таблетки аерону для релаксації шлунка. Як контрастну речовину застосовують висококонцентровану суспензію сульфату барію з добавкою піногасника, а для розтягання шлунка дають гранульований газообразуючий препарат. Флюорографію роблять у декількох стандартних проекціях при вертикальному і горизонтальному положенні. Якщо на знімках виявляються патологічні зміни, то хворого, як правило, направляють на фиброгастроскопію. Перевірочні масові рентгенологічні дослідження виправдані в тих географічних районах, де висока захворюваність раком шлунка.

ЗАХВОРЮВАННЯ ШЛУНКА И 12-ТИ ПЕРСТНОЙ КИШКИ.

Хронічний гастрит.

Рентгенодіагностика заснована на сукупності рентгенологічних ознак і їхньому зіставленні з комплексом клінічних і лабораторних даних. Обов'язкова зспілкована оцінка тонкого і складчастого рельєфу і функції шлунка.

Ведуче значення має визначення стану ареол. У нормі спостерігається дрібносітчастий (гранулярний) тип тонкого рельєфу. Ареоли мають правильну, переважно овальну форму, чітко обкреслені, обмежені неглибокими вузькими борозенками, діаметр їхній варіює від 1 до 3 мм. Для хронічного гастриту типові нодулярний і особливо грубонодулярний типи тонкого рельєфу. При нодулярному типі ареоли неправильної округлої форми, розмірами 3-5 мм, обмежені вузькими, але глибокими борозенками. Грубо нодулярний тип відрізняється великими (вище 5 мм) ареолами неправильної полігональної форми. Борозни між ними розширені і не завжди різко диференціюються.

У період загострення в шлунку натще міститься рідина, тонус його підвищений, перистальтика поглиблена, може спостерігатися спазм антрального відділу. У період ремісії тонус шлунка знижений, перистальтика ослаблена.

ВИРАЗКОВА ХВОРОБА ШЛУНКА И 12-ТИ ПЕРСТНОЙ КИШКИ.

Рентгенології належить важлива роль у розпізнаванні виразки і її ускладнень. Перед рентгенологом коштують три головні задачі. Перша з них -

це оцінка морфологічного стану дефекту і вивчення його положення, форми, величини, обрисів, стан навколишньої слизуватої оболонки. Друга задача полягає в дослідженні функції шлунка і дванадцятипалої кишки. Це дозволяє знайти непрямі ознаки виразкової хвороби і судити про стадію захворювання (загострення, ремісія) і ефективності консервативної терапії. І, нарешті, третя задача зводиться до розпізнавання ускладнень виразкової хвороби.

Морфологічні зміни при виразковій хворобі обумовлені як самою виразкою, так і супутнім гастродуоденитом. Прямим симптомом виразки вважається ніша. Ці терміном позначають тінь контрастної маси, що заповнила виразковий кратер. Силует виразки може бути видний у профіль (таку нішу називають контурної) чи а анфас на тлі складок слизуватої оболонки (у цих випадках говорять про "нішу-рельєф", чи рельєфній ніші). Контурна ніша являє собою напівкруглий чи гострий виступ на контурі тіні чи шлунка цибулини. Величина ніші, загалом, відбиває розміри виразки. Маленькі ніші нерозрізнені при рентгеноскопії. Для їхнього виявлення необхідні прицільні рентгенограми шлунка і цибулини.

При подвійному контрастуванні шлунка вдається розпізнавати зовсім невеликі поверхневі виразки -ерозії. Вони частіше локалізуються в антральному і препілоричному відділах шлунка і мають вид округлих чи овальних просвітлінь з центральним крапковим скупченням контрастної маси.

У результаті рубцювання виразки на рівні ніші виявляється випрямлення і деяке укорочення контуру шлунка чи цибулини. Іноді рубцевий процес досягає великого ступеня, і тоді визначаються грубі деформації відповідної частини шлунка чи цибулини. З-за порушення евакуації вмісту шлунка розтягується. У ньому натще виявляються рідкий вміст і навіть залишки їжі. Перехід контрастної речовини через канал воротаря чи стенозовану цибулину різко уповільнений, іноді на кілька годин.

Існує ряд непрямих рентгенологічних симптомів виразкової хвороби. Ознакою порушення секреції шлунка є наявність рідини в ньому натще, цей симптом найбільш показовий для виразки цибулини. Важливим непрямим симптомом є регіонарний спазм. У шлунку і цибулині він звичайно виникає на

рівні виразки, але на протилежній стороні. Там утвориться втяження контуру з рівними обрисами. Воно нагадує в шлунку за формою кінець пальця, звідси назва цієї ознаки "симптом указующего перста". При виразці цибулини в період загострення, як правило, спостерігається спазм воротаря. Нарешті, при виразках відзначається симптом місцевої гиперкинезії, що виражається в прискореному просуванні контрастної речовини в зони виразки. З ним зв'язаний і наступний непрямий ознака-симптом крапкової хворобливості і місцевого напруження черевної стінки при пальпації відповідно виразці.

У стадії загострення виразкової хвороби спостерігається збільшення ніші і розширення навколишнього її запального вала. У період ремісії відзначається зменшення ніші аж до її зникнення. (через 2-6 нед.). Нормалізується функція шлунка і 12-ти перстної кишки.

При виразковій хворобі і при хронічному гастриті нерідко спостерігається дуоденогастральний рефлюкс. Виразкову нішу може віддалено нагадувати дивертикул шлунка. На відміну від виразки дивертикул має правильну округлу форму, рівні дугоподібні контури, нерідко добре сформовану шийку. Складки слизуватої оболонки довкола нього не змінені, деякі з них входять через шийку в дивертикул.

Велику роль грають променеві методи в діагностиці ускладнень виразкової хвороби. Насамперед, це відноситься до прориву язи чи шлунка дванадцятипалої кишки. Основною ознакою прориву є наявність вільного газу в черевній порожнині. На рентгенограмах газ обумовлює чітко видиме просвітління. При зміні положення тіла він переміщається в черевній порожнині, чому його і називають вільним.

На penetрацію виразки в навколишні тканини й органи вказують дві ознаки: великі розміри ніші і її фіксація. У пенетруючих виразках мається тришаровий уміст: газ, рідина і контрастна речовина.

У результаті рубцювання виразки воротаря може розвинути стеноз вихідного відділу шлунка. По рентгенографічним даним визначають його ступінь (компенсований, субкомпенсований чи декомпенсований).

РАК ШЛУНКА. Спочатку пухлина являє собою острівцеву ракову тканину

в слизуватій оболонці. Але надалі можливі різні шляхи росту пухлини, що визначають рентгенологічні ознаки малого раку. Якщо переважають некроз і виразка пухлини, то її центральна частина западає в порівнянні з навколишньою слизуватою - це так називаний заглиблений рак. При подвійному контрастуванні визначається ніша неправильної форми з нерівними контурами, навколо якої відсутні ореоли. Складки слизуватої оболонки сходяться до виразки, злегка розширюючи перед нішею і втрачаючи тут свої обриси.

При іншому типі росту пухлина поширюється переважно в сторони зі слизуватої оболонки й у під слизувату шарі -це поверхневий чи плоскоинфільтруючий рак, що росте ендодифтно. Він обумовлює ділянку зміненого рельєфу, у якому відсутні ореоли. Але на відміну від заглибленого раку немає виразки, і не відзначається конвергенція складок слизуватої оболонки до центра пухлини. Замість цього спостерігаються безладно розташовані стовщення з нерівномірно розкиданими по них грудочками контрастної маси. Контур шлунка робиться нерівним, випрямленим. Перистальтика в області інфільтрату відсутня.

У більшості випадків пухлина росте у виді чи вузла бляшки, поступово усе більше вдавлюючи в порожнину шлунка -це "піднесений рак" (екзофітний рак). Спочатку його рентгенологічна картина мало відрізняється від рентгенологічної картини ендодифтної пухлини. Але потім з'являється помітне нерівномірне поглиблення контуру тіні шлунка, що не участвують у перистальтиці. Далі спостерігається крайовий чи центральний дефект наповнення, за формою відповідний пухлини, що виступає в просвіт органа. При бляшковидном раці він залишається плоским, при полипозном (грибоподібному раку) має неправильну округлу форму з хвилястими обрисами.

Варто підкреслити, що в більшості випадків за допомогою променевого методів неможливо відрізнити ранній рак від пептичної виразки і поліпа і потрібно ендоскопічне дослідження. Але рентгенологічне дослідження дуже важливе як метод добору на ендоскопію.

В іншому обличчі з'являється інфільтративно-виразковий рак. При ньому не

стільки виражений дефект наповнення, скільки руйнування й інфільтрація слизуватої оболонки. Замість нормальних складок визначається так називаний зляжкісний рельєф: безформні скупчення барію між подушкообразними і безструктурними ділянками. Звичайно, контури тіні шлунка в області поразки нерівні, а перистальтика відсутня.

Досить типова рентгенологічна картина блюдцеобразного, чи чашеподобного рака, тобто пухлини з піднятими краями і центральною частиною, що розпадається. На рентгенограмах визначається округлий чи овальний дефект наповнення, у центрі якого виділяється велика ніша-скупчення барію у формі плями з нерівними обрисами. Особливістю блюдцеобразного раку є порівняно чітка обмеженість країв пухлини від навколишньої слизуватої оболонки.

Дифузійний фібропластический рак веде до звуження просвіту шлунка. В області поразки він перетворюється у вузьку ригідну трубку з нерівними контурами. При роздуванні шлунка повітрям деформований відділ не розправляється. На границі звуженої частини з неураженими відділами можна помітити невеликі уступи на контурах тіні шлунка. Складки слизуватої оболонки в зоні пухлини товщають, стають нерухомими, а потім зникають.

ДОБРОЯКІСНІ ПУХЛИНИ ШЛУНКА.

Рентгенкартина залежить від типу пухлини, стадії її розвитку і характеру росту. Доброякісні пухлини епітеліальної природи (папіломи, аденоми, ворсинчаті поліпи) виходять зі слизуватої оболонки і вдаються в просвіт шлунка. Спочатку, серед ореол виявляється округла безструктурна ділянка, що можна помітити тільки при подвійному контрастуванні шлунка. Потім визначається локальне розширення однієї зі складок. Воно поступово збільшується, приймаючи форму округлого чи злегка довгастого дефекту. Складки слизуватої оболонки обходять цей дефект і не інфільтровані. Контури дефекту рівні, іноді хвилясті. Контрастна маса затримується в невеликих поглибленнях на поверхні пухлини, створюючи ніжний ячеистий малюнок. Перистальтика не порушується, якщо не відбулося зляжкісного перетворення поліпа.

Зовсім інакше виглядають неепітеліальної доброякісної пухлини (лейоміоми, фіброми, невриноми й ін.). Вони розвиваються головним чином у підслизуватуому чи м'язовому шарах і мало вдаються в порожнину шлунка. Слизувата над пухлиною розтягнута, через що складки сплюснені чи розсунуті. Перистальтика звичайно збережена. Пухлина теж може обумовити округлий чи овальний дефект із рівними контурами.

ПІСЛЯОПЕРАЦІЙНІ ЗАХВОРЮВАННЯ ШЛУНКА. Рентгенологічне дослідження необхідне для своєчасного виявлення ранніх післяопераційних ускладнень-пневмоній, плевритів, ателектазів, гнійників черевної порожнини, у т.ч. поддиафрагмальних абсцесів. Порівняно просто розпізнаються газосодержащие абсцеси: на знімках і при просвічуванні вдається знайти порожнина, що містить газ і рідина.

У діагностиці поддиафрагмальних гнійників успішно використовують сонографію і КТ, тому що скупчення гноячи чітко вимальовується при цих дослідженнях.

Серед пізніх післяопераційних ускладнень необхідно згадати два синдроми: синдром петлі, що приводить, і демпінг-синдром. Перший з них рентгенологічно виявляється надходженням контрастної маси з кукси шлунка через анастомоз у петлю, що приводить,. Остання розширена слизувата оболонка в ній отечна, пальпація її хвороблива. Особливо показова тривала затримка барію в петлі, що приводить. Для демпінг - синдрому істотно різке прискорення спорожнювання кукси шлунка і швидке поширення барію по петлях тонкої кишки.

Через 1-2 року після хірургічного втручання на шлунку може виникнути пептическая виразка анастомозу. Вона викликає рентгенологічний симптом ніші, причому виразка звичайно велика й оточена запальним валом. Пальпація її хвороблива. Через супутній спазму спостерігається розлад функції анастомозу з затримкою вмісту в культурі шлунка.

ЗАХВОРЮВАННЯ КИШЕЧНИКУ.

Гостра механічна непрохідність кишечника.

Велике значення має рентгенологічне дослідження. Хвор у вертикальному

положенні роблять оглядові рентгенограми живота. На непрохідність указує здуття кишкових петель, розташованих вище місця чи закупорки сдавлення кишки. У цих петлях визначаються скупчення газу і горизонтальні рівні рідини (так називані чаші, чи рівні, Клойбера). Усі петлі кишок дистальнее місця закупорки знаходяться в спавшемся стані і не містять газу і рідини. Саме ця ознака - спадение післястенотичного відрізка кишечнику - дозволяє відрізнити механічну непрохідність кишечнику від динамічної (зокрема, від парезу кишкових петель) .

Звичайно, важливо розмежувати непрохідність тонкої і товстої кишок. У першому випадку роздуті петлі тонкої кишки, а товста знаходиться в спавшемся стані.

При непрохідності товстої кишки спостерігаються величезні роздуті петлі з високими газовими міхурами в них. Скупчення рідини в кишках звичайно невелико. На контурах кишки намічаються гаустральні втяження, видні також грубі дугоподібні напівмісячні складки. Уводячи контрастну суспензію через пряму кишку, можна уточнити місце і характер непрохідності (наприклад, знайти ракова пухлина, приведшую до звуження кишки).

Своєрідністю відрізняється гостра непрохідність кишечнику, зв'язана з чи тромбозом емболією мезентеріальних судин. При закупорці верхньої брижеечної артерії відзначається скупчення газу і рідини в тонкій кишці й у правій половині товстої кишки, але прохідність товстої кишки не порушена.

АПЕНДИЦИТ.

При гострому флегмозном чи деструктивному апендициті спостерігаються невеликі скупчення газу і рідини в дистальних петлях подвздошної кишки й у сліпій кишці. Стінка сліпої кишки стовщена за рахунок набряку. При зміні положення тіла кишка не зміщається. Якщо утвориться абсцес навколо червоподібного відростка, то на стінці кишки він обумовлює вдавнение. При хронічному апендициті рентгенолог може установити фіксацію червоподібного відростка, його деформацію, фрагментацію його тіні, збіг болючої крапки з тінню відростка, а в деяких випадках - наявність каменів у відростку.

МАЛЬАБСОРБЦІЯ.

При мальабсорбції виникає порушення усмоктування різних складових частин їжі. Незалежно від природи і виду мальабсорбції рентгенологічна картина більш-менш однотипна:

РЕГІОНАЛЬНИЙ ЕНТЕРИТ І ГРАНУЛЕМАТОЗНИЙ КОЛІТ (ХВОРОБА КРОНА).

Захворювання може уражати будь-який відділ травного каналу - від стравоходу до прямої кишки. Але типовим і найбільш частими формами є поразка дистального відділу худої кишки і проксимальної частини подвздошної (єюноилит), кінцевих відділів подвздошної кишки (термінальний илеит), проксимальних частин товстої кишки.

Перебіг хвороби розділяють на двох стадій. У першій стадії відзначається стовщення, випрямлення і навіть зникнення складок слизуватої оболонки. Контури кишки стають нерівними, зубцюватими. Потім замість звичної картини складок виявляються множинні округлі просвітління, обумовлені островцями запалення слизуватої оболонки. Серед них можуть виділятися полосковидні тіні барію, що відклалися в поперечних тріщинах. В області поразки кишкові петлі випрямлені, звужені. В другій стадії спостерігається значне звуження кишкових петель з утворенням рубцевих перетяжок від 1-2 до 20-25 див. Стенозирований ділянка може виглядати на знімках як вузький нерівний канал (симптом "шнура"). На відміну від синдрому порушеного усмоктування немає дифузійного розширення кишкових петель, гіперсекреції і фрагментації контрастної речовини і ясно виражений гранулярний характер рельєфу внутрішньої поверхні кишок.

ТУБЕРКУЛЬОЗ КИШЕЧНИКУ.

Уражається найчастіше илеоцекальний кут. Але вже при дослідженні тонкої кишки відзначаються стовщення складок слизуватої оболонки, невеликі скупчення газу і рідини, уповільнене просування контрастної маси. В області поразки контури кишки нерівні, складки слизуватої оболонки заміщені ділянками інфільтрації, іноді з виразками, гаустрація отсутствует. Надалі настають процеси сморщивання кишкової петлі зі зменшенням її просвіту й обмеженням зміщуваності через спайки.

НЕСПЕЦИФІЧНИЙ ВИРАЗКОВИЙ КОЛІТ.

При легень формах відзначається стовщення складок слизуватої оболонки, крапкові скупчення барію і дрібна зубчатість контурів кишки в результаті ерозій і маленьких виразок. Важкі форми відрізняються звуженням і ригідністю уражених відділів товстої кишки. Переважно уражається дистальна половина товстої кишки, а також пряма кишка, що при цьому захворюванні різко звужена.

РАК КИШКИ.

Рак виникає у виді невеликого стовщення слизуватої оболонки, поява на ній бляшки і полиповидного плоского утворення. На рентгенограмах визначається крайовий чи центральний дефект наповнення в тіні контрастної маси. Складки слизуватої оболонки в області дефекту інфільтрировані чи відсутні. Перистальтика переривається. У результаті некрозу пухлинної тканини в дефекті може з'явитися неправильної форми депо барію - відображення изъязвленного рака. В міру подальшого росту пухлини спостерігається переважно два варіанти рентгенкартини. У першому випадку виявляється горбисте утворення, що вдається в просвіт кишки. Дефект наповнення має неправильну форму з нерівними контурами. Складки слизуватої оболонки зруйновані. В другому випадку пухлина інфільтрує стінку кишки, приводячи до її поступового звуження. Уражений відділ перетворюється в ригидну трубку з нерівними обрисами (ендофітний тип росту).

ДОБРОЯКІСНІ ПУХЛИНИ.

95% доброякісних новоутворів кишечника складають епітеліальні пухлини-поліпи. Вони бувають одиночними і множинними. Найбільш часті аденоматозні поліпи. Вони являють собою невеликі, звичайно не більш 1-2 см, розростання залозистої тканини. Нерідко мають ніжку(стебло). При рентгенологічному дослідженні обумовлюють дефекти наповнення в тіні кишки, а при подвійному контрастуванні - додаткові округлі тіні з рівними і гладкими краями.

Ворсинчатие поліпи виглядають при рентгенологічному дослідженні

трохи інакше. Дефект чи наповнення додаткова тінь при подвійному контрастуванні мають нерівні обриси, поверхня пухлини покрита барієм нерівномірно: він затікає між звивинами, у борозенки. Але стінка кишки зберігає еластичність. Ворсинчасті пухлини, на противагу аденоматозним поліпам, часто стають злоякісними. На злоякісне переродження вказують такі ознаки, як наявність стійкого депо барієвої суспензії у виразці, ригідність і утягнутість стінки кишки в місці розташування поліпа, його швидкий ріст.

ПІСЛЯОПЕРАЦІЙНИЙ СТАН.

Рентгенологічне дослідження широке використовують для вивчення морфологічних і функціональних змін кишечника після хірургічного втручання, у тому числі для виявлення післяопераційних ускладнень; анастомозитів, рубцевих структур, рецидивів пухлини й ін. Звичайно обмежують ретроградним і пероральним контрастуванням травного каналу.

ПЕЧІНКА І ЖОВЧНІ ШЛЯХИ. ПІДШЛУНКОВА ЗАЛОЗА.

ПРОМЕНЕВА КАРТИНА ПОРАЗОК ПЕЧІНКИ І ЖОВЧНИХ ШЛЯХІВ.

Розпізнавання захворювань печінки і жовчних шляхів у даний час є результатом колективних зусиль терапевта, хірурга, променевого діагноста, лікаря-лаборанта й ін. фахівців. Променеві методи займають важливе місце в цьому комплексі діагностичних заходів.

ДИФУЗІЙНА ПОРАЗКА ПЕЧІНКИ.

Променеві методи звичайно відіграють допоміжну роль. Виключенням є жировий гепатоз.

При гепатитах на рентгено-, соно- і сцинтиграммах визначається рівномірне збільшення печінки. РФП повільніше, ніж у нормі, накопичуються в печінці й у жовчному міхурі. Як на сонограммах, так і на сцинтиграммах може відзначатися невелика неоднорідність зображення. Помірковано збільшена селезінка. При холецистографії тінь жовчного міхура виявляється слабкої, повільно зменшується після прийому їжі. Хронічний плин гепатиту веде до звуження і випрямлення дрібних артеріальних і венозних судин у печінці і до уповільнення в ній кровотоку.

Значно показательнее променеві симптоми цирозу печінки. Печінка

збільшена, край її стає нерівним. Надалі може спостерігатися зменшення і деформація правої частки печінки. Завжди помітно збільшена селезінка. При сцинтиграфії з колоїдними розчинами відзначається різке підвищення радіоактивності селезінки, у той час як у печінці концентрація РФП знижена. Виявляються вогнища зниженого нагромадження РФП у ділянках розростання сполучної тканини і, навпаки, підвищеного нагромадження РФП у ділянках розростання сполучної тканини і, навпаки, підвищеного нагромадження у вузлах регенерації. При холецистографії, тобто при сцинтиграфії з похідними ИДА, виявляється порушення функції гепатоцитів. Крива радіоактивності печінки досягає максимуму при середній вазі поразки через 20-25 хв. Подовження зони плато на кривій свідчить про внутренепеченочном холестазе. Жовчні шляхи контрастируються пізно.

ОСЕРЕДКОВІ ПОРАЗКИ ПЕЧІНКИ.

До осередкового (об'ємним) утворенням печінки відносять кисти, абсцеси і пухлини. Упевненіше за все розпізнаються кисти, заповнені рідиною.

На КТ киста відбивається як округле утворення з рівними дугоподібними контурами, що містять рідину. Якщо при томографії застосувати методику "посилення", то можна знайти дуже маленькі кисти. При радіонуклідній сцинтиграфії киста теж обумовлює округлий дефект у зображенні печінки, але тільки при достатній величині кисти (більш 2 см). До того ж по сцинтиграмме не можна установити, що вмістом утворення є рідина.

АБСЦЕС печінки, подібно кисте, на сонограммах, сцинтиграммах і КТ обумовлює обмежений дефект у зображенні. Крім клінічному даних, розрізненню цих двох поразок допомагають додаткові ознаки. По-перше, навколо абсцесу звичайно розташована зона зміненої тканини. По-друге, внутрішні обриси абсцесу менш рівні, чим кисти, і по денситометрической щільності (20-30Н) він перевершує кисту (0-10 Н). Дрібні пиогенные абсцеси звичайно розташовані групами; у них часто видні ущільнення- по чи краї в центрі порожнини.

Більшість доброякісних пухлин печінки складають гемангиоми. На КТ гемангиоми обумовлюють обмежена ділянка зниженої щільності (30-50Н).

Границі пухлини бувають як рівними, так і нечіткими. При введенні в кров контрастної речовини щільність гемангиоми зростає.

ГЕПАТОЦЕЛЛЮЛЯРНИЙ РАК (ГЕПАТОМА).

На КТ і сцинтиграмах гепатома викликає дефект неправильної форми і з нерівними обрисами. Щільність пухлини така ж чи ж нижче щільності нормальної печіночної тканини. Але в товщі пухлини можуть бути більш щільні ділянки (рубцева тканина) і дуже прозорі жирові включення.

Променева картина метастазів злоякісних пухлин у печінку (це, на жаль, часта поразка) залежить від числа і розмірів пухлинних вузлів. Округлість і множинність дефектів, звичайно, полегшують розпізнавання. На КТ метастази виглядають як ділянки зниженої щільності - порядку 30-50 Н. При внутрішньовенному введенні контрастної речовини їхня тінь стає інтенсивніше. Достойнством сонографії і КТ є можливість під їхнім контролем зробити пункцію вогнища, одержати матеріал для біопсії, почати чрезкатетерную терапію при чи абсцесі хіміотерапію при одиночному чи деяких пухлинних вузлах. На сцинтиграмах метастази утворюють "холодні вогнища".

У складних випадках диференціальної діагностики непухлинних і пухлинних поразок променеві діагности звертаються до ангіографії. Доброякісні утворення лише відтискують і здавлюють судини. Злоякісної пухлини істотно змінюють судинний малюнок: живильний пухлина судина часто розширена, а в самої пухлини судини узурировані, зруйновані, заміщені незвичайними кров'яними каналами, у яких часом застоюється кров, створюючи "озерця" і "лужиці". Крім того, укорочений час переходу контрастної речовини з артерій у вени через відсутність у пухлині нормальної капілярної мережі - має місце артеріовенозне шунтування. У багатьох випадках тінь злоякісних пухлин у праренхиматозній фазі целиакографії підсилюється, тому що вони одержують харчування з печіночної артерії, у той час як нормальна тканина печінки 75% крові одержує з воротної вени.

ЗАХВОРЮВАННЯ ЖОВЧНИХ ШЛЯХІВ. Останнім часом різко зросла частота желчекаменної хвороби. По складу розрізняють холестеринові, пігментні, змішані (холестерини – пігментно - вапняні) і вапняні камені.

На звичайних рентгенограмах жовчні камені можна розпізнати тільки в тому випадку, якщо вони містять відкладення вапна. Інші камені виявляються при холецистографії, якщо пухирний протік проходимо і контрастирована жовч проникає в міхур. Камені дають дефекти в тіні жовчного міхура. Число, величина і форма дефектів залежать від числа, величини і форми каменів. Досить чітко виявляються камені в жовчному міхурі при КТ.

Якщо в хворого немає вираженої жовтяниці, то на рентгенограмах і томограмах з'являється тінь жовчних протоків. Камені викликають у цій тіні дефекти наповнення. Але, звичайно, найбільше чітко обрисовуються камені в жовчних протоках при холангіографії.

Швидко розвиваються рентгенохірургические втручання при окклюзионних поразках жовчних шляхів.

Коштовною підмогою клініцисту служать променеві методи при діагностиці холециститів. По-перше, вони дозволяють відразу розмежувати калькулезні і безкам'яні холециститу. По-друге, з їхньою допомогою виділяють групу хворих із запальним стенозом термінального відділу загальної жовчної протоки. По-третє, вони дають можливість установити прохідність пухирного протоку і ступінь порушення концентраційної і рухової функції жовчного міхура, а це дуже важливо при плануванні лікування й особливо при рішенні питання про хірургічне втручання.

У розпізнаванні ХРОНІЧНОГО ХОЛЕЦИСТИТУ, крім сонографії, визначену роль грають холецистографія і холеграфия. Найважливішим є виключення конкрементів і з'ясування прохідності пухирного протоку. Відсутність тіні жовчного міхура при наявності тіні проток із усією визначеністю вказують на відключення ("блокаду") жовчного міхура. Непрямим показником холециститу є розширення внепеченочних жовчних проток, зокрема збільшення калібру загальної жовчної протоки більш 0,7-0,8 див. придивляючись до тіні жовчного міхура, можна помітити нерівність його контурів у випадку перихолецистита, а також різні деформації міхура. Але тут таїться відома небезпека: справа в тім, що в 8% здорових людей зустрічаються уроджені варіанти форми жовчного міхура, іноді досить вигадливі. Тому

рентгенолог повинний бути уважним, щоб розрізнити аномалію міхура і його деформацію в результаті сморщивання і зрощень. При спайках форма міхура мало міняється в процесі скорочення, а спорожнювання уповільнене. Порушення концентраційної функції жовчного міхура і його моторика також відносяться до числа непрямих симптомів холециститу.

ПРОМЕНЕВА СЕМІОТИКА ПОРАЗОК ПІДШЛУНКОВОЇ ЗАЛОЗИ.

При гострих панкреатитах визначається високе положення діафрагми й ослаблення її рухливості. КТ демонструє збільшення залози. При отечної формі панкреатиту щільність залози знижується, при геморагічеської - підвищується. Утворення абсцесу веде до появи неправильної форми ділянки неоднорідної структури і зниженої щільності. Можуть вимальовуватися скупчення рідини в малому сальнику, у селезінки, у бруньки. Целиакографія дає можливість знайти підвищення васкуляризації залози і неоднорідність її тіні в паренхіматозній фазі.

Променева діагностика хронічних панкреатитів досить важка, тому приходиться підсумовувати дані різних променевих методів. На звичайних рентгенограмах можуть бути виявлені, особливо при алкогольних панкреатитах, відкладення вапна і конкременти в залозі. При дослідженні шлунка і 12-ти перстної кишки із сульфатом барію виявляють непрямі ознаки збільшення підшлункової залози. Вони виражаються в зсуві антрального відділу шлунка кпереди й угору, у розсовуванні відділів 12-ти перстної кишки ("розширення дуоденальної петлі"), в уплощенні внутрішнього контуру спадної частини кишки.

При підозрі на РАК ПІДШЛУНКОВОЇ ЗАЛОЗИ дослідження треба починати із сонографії. Пухлина викликає збільшення якої-небудь частини залози, найчастіше його голівки. Конттури цього відділу стають нерівними. Сам пухлинний вузол видний як однорідне утворення з нерівними контурами. Якщо ракова пухлина чи здавлює проростає загальна жовчна і панкреатична протоки, то вони місцями розширюються. Одночасно виявляється застійне збільшення жовчного міхура, а також здавлення селезінкової чи воротної вени. Можуть виявлятися метастази в лімфатичні вузли черевної порожнини й у печінку.

На КТ визначається багато подібних ознак: збільшення ураженого чи відділу всієї підшлункової залози в області пухлини. Можна установити проростання пухлини в судини, сусідні тканини і метастази в лімфатичних вузлах, печінці, бруньках і т.д. При уведенні внутрівено контрастної речовини вдається більш чітко виділити зображення пухлини.

Матеріали щодо активації здобувачів вищої освіти під час проведення лекції: питання, ситуаційні задачі тощо (за необхідності):

Загальне матеріальне та навально-методичне забезпечення лекції:

- лекційні аудиторії за планом учбового відділу ОНМедУ
- проектор, екран
- презентація
- ПК

Питання для самоконтролю:

Ситуаційна задача №1.

Зробіть висновок.

Після двох ковтков водної взвісі сульфату барія у верхньої частини шлунку визначається переплетення складок, направленнях, що йдуть у різних. В тілі шлунку визначається 5 поздовжніх в'юнких складок. Близько малої крутизни складки йдуть паралельно у поздовжньому напрямку. Контур великої крутизни зубчастий. В антральному відділі шлунку існує 4 складки що йдуть поздовжно, які сходяться до каналу вихідника. На кордоні луковіци та нісхідної частини 12-ти першої кишки виявляються керкрингові складки.

Відповідь - нормальна рентгенологічна картина шлунку.

Ситуаційна задача №2.

Хворий пред'являє скарги на розвиток болю у епігастральній області помірної інтенсивності незабаром після їжі. Вважає себе хворим 2 року. В період загострення болей у пацієнта спостерігається швидка стомлюваність, дратливість, поганий сон.

Попередній діагноз?

Складіть план обстеження.

Відповідь: хронічний гастрит.

- физикальне дослідження
- фракційне дослідження шлункового соку
- фіброгастродуодоскопія.
- рентгеноскопія
- біопсія.
- клінічні та біохімічні аналізи крові, дослідження калу.

ТЕСТИ

1. При рентгенологічному дослідженні стравохідна виявлений дефект наповнення у вигляді округлого просвітлення. Контури дефекта різні. У центрі просвітлення є кругла ниша з неровними припіднятими краями.
Зробити рентгенологічний висновок.

- А – Скзофітний рак стравохіду у стадії розпаду
- Б – Ахалазія кардії
- В – Хронічний езофагіт
- Г – Рефлюкс езофагіт
- Д – Дівертікул стравохіду

Відповідь – А

2. При рентгенологічному дослідженні стравохідна з 1-2 ковтками барія виявлено уплющення складок слизової та її розширення. Борозни звужені, їх глибина зменшена. Є участок “облісиння” слизової. На обмеженому участку виявлена невелика приподнятість слизової.
Зробити рентгенологічний висновок.

- А – Нормальний шлунок
- Б – Вікові змінення слизової шлунку
- В – Виразка шлунку
- Г – Дівертікул шлунка

Відповідь – Д

3. Чоловік, 55 років, шофер, скаржиться на утяжнення ковтання щільної їжі, біль при проходженні харчового клубка. Після прийому ковтка рідини відмічає стравохідне блювання.
При рентгенологічному дослідженні з рідиною барієвою звільнюється асиметричне звуження з зоною, де відсутні перестальтика.
Встановити діагноз.

- А – Пухлини середостіння
- Б – Істеричний спазм
- В – Бронхогенний рак
- Г – Рак стравохіду
- Д – Дівертікул стравохіду

Відповідь – Г

4. Назвіть найбільш ефективний рентгенологічний метод діагностики раку товстої кишки:

- А – Колоноскопія
- Б – Ірригоскопія
- В – Пероральне введення сульфата барія
- Г – Парієтографія
- Д – Ангіографія

Відповідь – А

5. Через скільки годин після прийому контрастної речовини можна починати дослідження товстої кишки

- А – через 10 хвилин
- Б – через 3-4 години
- В – через добу
- Г – через дві доби
- Д – через три доби

Відповідь – Б

6. Чоловік, 35 років, скаржиться на голодні, ночні, гострі білі, зазвичай заспокоються після прийому страви та луку. При рентгенологічному обстеженні у першому косому положенні на малій кривизні цибулини виявлено депо барія, окреслено просвітленням. У другому косому положенні спостерігається конічний виступ на контурі цибулини. Рентгенологічне заключення – виразка двенадцятіпалої кишки.
7. Жінка, 54 роки. При рентгенологічному обстеженні шлунка визначається нерівномірне розширення та уплощення складок. Борозни звужені та мають лінійний вигляд з дрібними кратеровидними заглибленнями по хіду їх. Зникла паралельність складок. Рентгенологічне заключення: підслизовий рак шлунка.
8. Жінка, 71 рік. На рентгенограмі слизової оболонки антрального відділу шлунка відмічаються невисокі, декілька розширені та утовщені складки антрального відділу шлунка, борозни між ними дрібні, з рівними краями. Рельєф слизової оболонки нагадують “заоране поле”. Контури цього відділу шлунка нерівно покручені. Рентгенологічне заключення: підслизовий рак шлунка.

Список використаних джерел.

Основна:

1. Ковальський О. В. Радіологія. Променева терапія. Променева діагностика : підруч. Для студ. вищ. мед. навч. закл. IV рівня акредитації / О. В. Ковальський, Д. С. Мечев, В. П. Данилевич. - 2-ге вид. - Вінниця: Нова книга, 2017. - 512 с.
2. Методи променевої діагностики Навчальний посібник (Протокол ЦМР №5 від 25.05.17р.) Н.В. Туманська, К.С. Барська.143с
3. Радіологія. Навчально-методичний комплекс навчальної дисципліни «Радіологія» для студентів III курсу I та II медичного факультету ВНМЗ освітньо-кваліфікаційного рівня «спеціаліст» напрямку 1201 «Медицина» спеціальності 7.12010001 «Лікувальна справа», 7.12010002 «Педіатрія» / Н.В. Туманська, С.О. Мягков, О.Г. Нордіо., Т.М. Кічангіна – Запоріжжя: ЗДМУ, 2018. – 153 с.
4. Радіологія Ковальський О. В. Радіологія. Променева терапія. Променева діагностика :підруч. для студ. вищ. мед. навч. закл. IV рівня акредитації / О. В. Ковальський, Д. С. Мечев, В. П. Данилевич. - 2-ге вид. - Вінниця: Нова книга, 2017. - 512 с.

Додаткова.

1. Радіологія (променева діагностика та променева терапія). Тестові завдання. Частина 1. Київ, Книга плюс. 2015. -104 с.
2. Радіологія (променева діагностика та променева терапія). Тестові завдання. Частина 2. Київ, Книга плюс. 2015. -168 с.
3. Радіологія (променева діагностика та променева терапія). Тестові завдання. Частина 3. Київ, Книга плюс. 2015. -248 с.

Лекція № 4

Тема. Променеві ознаки захворювань опорно-рухової системи.

Актуальність теми: рентгенологічний метод суттєво збагатив анатомію та фізіологію опорно-рухового апарату. Він дозволив дослідити будову та функцію кісток та суглобів прижиттєво. Рентгенологічні дослідження дали можливість по-новому поглянути на традиційні прояви хвороб скелета, переглянути класифікації його поразок, що існували до того, і описати безліч нових патологічних процесів у кістках.

Рентгенологічний метод є традиційним та основним для вивчення променевої морфології кісток скелета. Але останнім часом все частіше застосовуються

комп'ютерна томографія, магнітно-резонансна томографія, радіонуклідна скінтиграфія та сонографія.

Мета:

Навчальна: успіх діагностики залежить насамперед від професійної підготовки лікарів, від їхньої ерудиції та широти кругозору. Інтеграція рентгенологічної семіотики з клінічною породжує комплексний підхід у діагностиці. Тому в мисленні лікаря-діагноста слід виділяти чотири важливі етапи: скіалогічний, семіотичний, синдромний та нозологічний – всі вони взаємопов'язані, формувати їх необхідно починаючи зі знання норми. Лікар повинен вміти застосувати і знати методи дослідження опорно-рухової системи; вміти провести аналіз змін кісткової системи; вміти оформити направлення пацієнта на дослідження опорно-рухової системи.

Основні поняття: закони скіалогії, рентгеносеміотика кісток і суглобів в нормі і при захворюваннях, вікові особливості розвитку кісток та суглобів, КТ-, МРТ-, УЗД дослідження кісток та суглобів, травми, запальні захворювання кісток, пухлини кісток.

Зміст лекційного матеріалу.

Хвороби суглобів і всього опорно-рухового апарату можуть бути викликані багатьма причинами. це:

- травми різного походження,
- інфекційні захворювання,
- дегенеративні зміни в кістках і суглобах, викликані раніше перенесеними простудними захворюваннями.

Багато хвороб кісток і суглобів мають практично однакову симптоматику. Встановлений своєчасно правильний діагноз дасть можливість лікарю вибрати найбільш підходящу методику і призначити ефективний курс лікування хворому. Тому для визначення діагнозу лікарі нерідко використовують в своїй практиці кілька методів діагностики захворювань суглобів.

В даний час медична діагностика має набагато більше можливостей, ніж пару століть назад. До візуального огляду лікарем і лабораторними дослідженнями додалися рентгенографія, ультразвукове дослідження, магнітно-резонансна та комп'ютерна томографії, які допомагають фахівцеві встановити новий або підтвердити раніше поставлений діагноз.

1. Рентгенографія – давно відомий і найбільш поширений метод дослідження травм і хвороб опорно-рухового апарату. На рентгенівському знімку добре видно місце локалізації травми, її форма і розмір, наявність дегенеративних змін в кістках і суглобах і їх вираженість. Рентгенографію призначають, як при первинному

обстеженні для встановлення діагнозу, так і на наступних етапах лікування з метою визначення якості репозиції, спостереження за процесом зрощення кісток і оцінювання ефективності вжитих заходів.

2. Ультразвукове дослідження дає можливість виявити наявність патологій в організмі людини. Його успішно застосовують для вивчення м'яких тканин, але воно не дає можливість визначити стан кісткової тканини, зв'язок і менісків. Якщо вивчати суглоби, то найбільше УЗД підходить для дослідження плечового та колінного суглобів. Якщо для дорослої людини УЗД кульшового суглоба при певних розмірах є досить суперечливою процедурою, то УЗД кульшового суглоба немовляти є досить-таки інформативною процедурою. Дослідження за допомогою ультразвукових хвиль не завдає жодної шкоди організму людини і не вимагає особливої підготовки.
3. Найбільш прогресивним методом дослідження кісток і суглобів є комп'ютерна томографія. В її основі лежить властивість різних внутрішніх органів поглинати неоднакову кількість рентгенівського випромінювання. При дегенеративном процесі в суглобі, коли виникає некроз, відбувається зміна поверхні кістки, що знаходиться під хрящем. Визначити це може тільки комп'ютерна томографія. Завдяки КТ-дослідження вдається виявити набряклість, кісту і ущільнення м'яких тканин хворого.
4. Найбільш інформативним методом дослідження м'яких тканин є магніто-резонансна томографія. З її допомогою можна виявити наявність патологічних процесів в тканинах на більш ранніх стадіях розвитку, що дає можливість почати лікування раніше, тим самим запобігти або значно уповільнити дегенеративні процеси в організмі. Магніто-резонансне дослідження є неконтактним способом діагностики, безболісним і безпечним.

Захворювання суглобів та хребта — це одна з найчастіших причин обмеження працездатності та рухливості аж до інвалідизації людини. Більшість патологій на початкових стадіях розвитку протікають практично безсимптомно та не викликають у пацієнта занепокоєння. У міру прогресування патологічного процесу зміни у тканинах посилюються та стають незворотними. Якісна діагностика, точне визначення причин захворювання суглобів і комплексне лікування дають можливість усунути патологічний процес або, принаймні, уповільнити його.

Найпоширеніші причини хвороб суглобів:

- важкі фізичні навантаження чи недостатня рухова активність;

- надлишкова маса тіла;
- травми;
- неправильне харчування;
- інфекційні захворювання;
- недостатнє вироблення структурних компонентів хрящової тканини;
- ендокринні порушення;
- зайняття деякими видами спорту;
- супутні хронічні захворювання (цукровий діабет, подагра);
- специфічна трудова діяльність;
- літній вік – захворювання суглобів можуть розвиватись і внаслідок природних процесів старіння.

Деякі причини захворювань суглобів є загальними й у хвороб хребта, наприклад, важкі фізичні навантаження, травми, надлишкова маса тіла, малорухливий спосіб життя, порушення обміну речовин. Також для цієї групи патологій виділяють і специфічні сприятливі фактори, до яких належать:

- неправильна постава під час роботи чи навчання;
- різна довжина ніг у дітей;
- пологова травма;
- дистрофія м'язів;
- дитячий церебральний параліч та ін.

Виявлення причин, що призвели до захворювань суглобів чи хребта відіграє важливу роль у лікуванні цієї патології. Тому на етапі консультації лікар намагається зібрати максимально докладний анамнез і дізнатися про всі обставини виникнення хвороби.

Хвороби суглобів та хребта класифікують на:

- Дегенеративно-дистрофічні (артрози). Розвиваються внаслідок руйнування хряща, кісткової тканини та інших структур суглоба.
- Запальні (артрити). У цьому випадку причиною є запальні зміни, які можуть локалізуватись як безпосередньо у суглобі, так і навколо його капсули.
- Травматичні. Хвороби суглобів та хребта є результатом травми.
- Вроджені. Розвиваються внутрішньоутробно та супроводжуються анатомічними аномаліями кісток та суглобів.
- Пухлинні. Є наслідком доброякісних та злоякісних новоутворень.

За захворювання суглобів можна розділити по локалізації.

До хвороб суглобів верхніх кінцівок належать:

1. Епікондиліт (лікоть тенісиста) - запалення сухожилів та інших тканин, що оточують ліктьовий суглоб.

- Симптоми: спонтанний біль інтенсивного характеру в ділянці ліктьового суглоба; посилення болю під час фізичного навантаження на лікоть або при рукостисканні; зниження м'язової сили у руці; припухлість в ділянці ліктьового суглоба.

2. Деформуючий остеоартроз ліктьового суглоба – дегенеративно-дистрофічне захворювання, при якому руйнується хрящова тканина, що утворює порожнину ліктьового суглоба.

· Симптоми: зазвичай характерний безсимптомний перебіг; можливі усі ознаки запального процесу (гіперемія, припухлість, обмеженість рухів в ліктьовому суглобі та больовий синдром).

3. Ревматоїдний артрит суглобів кисті – запальне аутоімунне захворювання, яке вражає дрібні суглоби кисті. При ревматологічній діагностиці завжди застосовується оглядова РГ симетричних суглобів, навіть якщо симптоми стосуються одного суглобу. Є дуже корисним, особливо для оцінки ширини суглобової щілини (на даний час немає розроблених стандартів, тому оцінка завжди є суб'єктивною), місцевої демінералізації кісток, а також розташування змін.

-Симптоми: біль та ранкова скутість в уражених суглобах; набряк, чутливість суглоба при напруженні; порушення мобільності та в подальшому деформації суглобів.

Хвороби плечового суглоба

1. Плечолопатковий періартрит. Відзначаються запальні зміни в м'яких тканинах, що оточують плечовий суглоб (м'язи, зв'язки, капсула).

· Симптоми: субфебрилітет; гіперемія шкіри над суглобом; припухлість, обмеження рухів (утруднене підняття руки); вимушене положення (бажання тримати руку зігнутою, притиснувши її до грудей); біль у плечі (нічний час).

2. Артроз. При артрозі руйнується хрящ, але в його місці утворюються кісткові розростання.

· Симптоми: порушення мобільності; скутість рухів; ознаки деформації плечового суглоба (крепітація, неприродне положення кінцівки, набряклість м'яких тканин скутість рухів).

Хвороби кульшових суглобів

Серед хвороб кульшового суглоба можна відзначити:

1. Коксартроз – хронічне захворювання кульшового суглоба, при якому повільно руйнується хрящ.

· Симптоми: біль під час руху; обмеження руху; кульгавість; синовіт.

2. Асептичний некроз головки стегнової кістки. Розвивається в результаті порушення кровообігу в суглобі, що призводить до руйнування кісткового мозку, а потім кісткової тканини.

· Симптоми: тупий біль тягнучого характеру в паху під час ходьби та фізичних вправ.

3. Артрити. Можуть розвиватися внаслідок інфекцій чи ревматологічних захворювань. До прикладу, гостра ревматична лихоманка – постінфекційне ускладнення перенесеної стрептококової інфекції, що уражає великі суглоби та має летючий характер.

Хвороби колінних суглобів

1. Вивих колінної чашки.

· Симптоми: виражені біль у коліні; вкорочення ноги; набряклість та синюшність травмованої області; зміна анатомічної форми суглоба; відсутність опорної функції ноги.

2. Запалення зв'язок, сухожилля та суглобової сумки.

3. Хвороба Гоффа. При ній відзначається трансформація жирової клітковини у фіброзну тканину, за рахунок чого суглоб втрачає рухливість.

· Симптоми: біль та дискомфорт; набряклість в області крилоподібних зв'язок та складок; обмеження рухливості; зміни зовнішнього вигляду суглоба; локальна гіперемія; поява ущільнень або м'яких утворень.

Хвороби дрібних суглобів нижніх кінцівок

1. Подагра викликана порушенням обміну речовин та надмірним рівнем сечової кислоти в крові. Це призводить до утворення кристалів сечової кислоти у суглобах, викликаючи гострий напад болю та запалення. Подагра може бути пов'язана зі спадковою схильністю, дієтою та способом життя.

· Симптоми: біль суглоба різкого характеру (великий палець стопи); набряк та гіперемія; напад частіше вночі або вранці; наявність подагричних тофусів.

Види хвороб хребта

Вони також розрізняються по локалізації (шийний відділ, грудний відділ поперековий відділ, крижовий відділ) та природі виникнення. До цієї групи входять:

1. Остеохондроз. Відзначається руйнування хрящової та кісткової тканини хребців.

· Симптоми: біль, який може виникати в шиї, плечах, попереку і навіть у ребрах; відчуття скутості в спині та попереку; оніміння кінцівок; спазми м'язів; втома; запаморочення і головний біль, спровоковані затиском нервових закінчень.

2. Сколіоз. Деформуюче захворювання, яке супроводжується викривленням хребта у різних площинах. Сколіоз може мати кілька ступенів, залежно від виразності викривлення.

· Симптоми: асиметрія плечей, сосків, лопаток, трикутників талії; сутулість; деформація грудної клітки; западання ребер; передні ребра сильно виступають

(особливо лежачи); болі у грудях, спині чи шиї; різна довжина верхніх кінцівок при витягуванні; виражена тазова деформація.

3. Грижі міжхребцевих дисків. При цій хворобі ушкоджується капсула міжхребцевого диска, внаслідок чого пульпозне ядро (основа диска) виходить за його межі.

· Симптоми: біль при фізичних навантаженнях; простріли, що віддають у стегно, сідниці, стопи, груди; порушення чутливості кінцівок; тугорухливість хребта; часті болі голови; м'язова слабкість, оніміння кінцівок; дисфункції кишківника, сечостатевої системи.

4. Спондилоартроз. Ще одне дегенеративно-дистрофічне захворювання, у якому уражаються дрібні суглоби хребта.

· Симптоми спондилоартрозу шийного відділу: проблеми зі слухом та зором; запаморочення; підвищення артеріального тиску; поколювання в пальцях, оніміння; хрускіт, клацання, болючість при рухах голови; неможливість повністю повернути чи нахилити голову; біль у шиї, плечах, руках, іноді – в ділянці грудей, що може нагадувати серцевий напад.

5. Радикуліт. При цьому захворюванні здавлюються спинномозкові коріння. Зазвичай радикуліт є наслідком інших захворювань хребта (остеохондроз, сколіоз, грижа міжхребцевого диска).

· Симптоми: біль у ураженому відділі хребта, характер болю стріляючий чи ниючий, посилюється під час руху; скутість хребетних м'язів, які при пальпації болючі; обмеження рухів; оніміння ніг і почуття повзання мурашок; втома.

7. Аналіз синовіальної рідини з описом її фізико-хімічних властивостей та характеристикою клітинних елементів, що проводиться для діагностики різних запальних захворювань суглобів та дистрофічних процесів.

Інструментальні методи дослідження

1. Рентгенографія суглобів. Показанням до його проведення можуть стати болі в ділянці суглобів, обмежена рухливість, набряклість та зміна кольору шкіри в ділянці суглобів. Рентген дозволяє побачити деформацію суглобів та їх патологію.

2. КТ - різновид рентгена, який дозволяє отримати більш чітке та якісне зображення. Здебільшого використовується для диференційної діагностики.

3. Рентгеноскопія – це спостереження за роботою скелета за допомогою рентгенівських променів, коли зображення виводиться на монітор у режимі онлайн. Метод дозволяє лікарю оцінити амплітуду зміщення кісток і суглобів, локалізацію патологічних змін, розтяжність зв'язок і сухожилів.

4. МРТ – це метод обстеження суглобів, який дозволить визначити їхній стан за допомогою електромагнітних хвиль. МРТ визначає стан м'яких тканин – нервів, м'язів, зв'язок. Прилад добре бачить міжхребцеві диски, хрящі, структури спинного мозку, хребта та суглобів.

5. УЗД суглобів допомагає оцінити каламутність (запалення) суглобової рідини, визначити її об'єм. Він знаходить пухлини, розриви, надриви, забиття м'язів,

сухожиль, менісків. Дослідження дозволяє визначити щільність кісткової тканини (ультразвукова денситометрія), виявити остеопороз на початковій стадії.

Основним показом є наявність суб'єктивних або об'єктивних симптомів зі сторони суглобів та навколосуглобових тканин, а також підозра захворювання, що супроводжується кістково-суглобовими змінами. РГ виконується із метою:

- 1) встановлення діагнозу (інколи попереднього)
- 2) оцінка ступеня прогресування хвороби.

Характеристика змін

Набряк навколосуглобових м'яких тканин – спричинений синовіітом та запальним процесом в оточуючих м'яких тканинах; особливо помітний при запальних захворюваннях в ділянці суглобів рук та ніг – РА, ПсА і подагрі.

Остеопороз епіфізарних відділів кісток – виникає внаслідок місцевої гіперемії кістки, що спричинена запальним процесом, а також посилення кісткової резорбції остеокластами під впливом прозапальних цитокінів. Є характерним для РА та інших запальних змін, особливо туберкульозу, при ПсА може бути менш вираженим, натомість при інших серонегативних спондилоартропатіях, остеоартрозі та подагрі щільність кісток зазвичай залишається нормальною.

Звуження суглобової щілини – спричинене руйнуванням суглобового хряща; ширина щілини є обернено пропорційною до ступеня пошкодження хряща. При РА та інших звуження суглобової щілини є рівномірним та симетричним; натомість при остеоартрозі суглобові щілини можуть бути симетричними або нерівномірними (особливо добре візуалізуються в опорних суглобах – колінному та кульшовому). При РА в стегно-гомільковому (femoro-tibialis) суглобі звуженою найчастіше є латеральна частина, а при первинному остеоартрозі – медіальна частина.

Субхондральні кисти (геоди) – запальні геоди (напр. при РА) утворюються внаслідок розростання запальної грануляційної тканини (у вигляді шару - паннусу, *rannus*) в трабекулярній кістці, розташованій під суглобовим хрящем; рентгенограмах відсутні гострі контури. При остеоартрозі формуються внаслідок проникнення синовіальної рідини в субхондральну кістку через тріщини та дефекти суглобового хряща та можуть мати склеротичну капсулу.

Субхондральний остеосклероз (потовщення субхондральної кістки) – виникає внаслідок переломів кісткових трабекул розташованих під суглобовим хрящем. Є типовим рентгенологічним симптомом остеоартрозу.

Остеофіти (кісткові вирости) – є наслідком адаптації кістки до змінених біохімічних умов спричинених дегенерацією суглобового хряща (периферичні та міжхребцеві суглоби) міжхребцевих дисків (тіла хребців). Відносяться до основних радіологічних симптомів остеоартрозу. В периферичних суглобах

остеофіти утворюються на краях суглобових поверхонь, а в хребті на краях тіл хребців. Великі псевдоостеофіти (гіпертрофія кісток в місцях кріплення сухожилів та зв'язок, що нагадує „дзьоб папуги”, починається дещо понад краєм, і це відрізняє їх від справжніх остеофітів при остеоартрозі хребта), затискання сусідніх хребців зустрічається при генералізованому ідіопатичному скелетному гіперостозі, тобто хворобі Форестьє .

Ерозії (узури) найчастіше є наслідком пошкодження суглобового хряща та кістки гранулематозним запаленням (паннусом), тому їх виявлення свідчить про запальний процес – РА, ПсА, туберкульоз. Узури спочатку утворюються в ділянці суглобової капсули на поверхні кістки, що не покрита суглобовим хрящем, паннус який розростається в першу чергу руйнує ділянки „незахищені” хрящем утворюючи таким чином – т. зв. **крайові** узури . В подальшому узури збільшуються в розмірі та руйнують формуючу епіфіз кістку. При подагрі узури виникають внаслідок руйнування кісткових трабекул відкладеннями урату натрію. Якщо навколишня кісткова тканина уражена остеопорозом, то краї ерозії є „розмитими” (як при РА), якщо остеопороз відсутній – „гострими” (відмежовані як при подагрі). Окрім суглобів узури також можуть утворюватись в тілі п'яtkової кістки (при РА, ПсА і реактивному артриті) і зубі осьового хребця (РА). При остеоартрозі узури не зустрічаються за винятком ерозивної форми остеоартрозу кистей (*osteoarthritis manus erosiva*), при якій внаслідок вторинного запального процесу утворюються **центральні** узури, в центральній частині суглобової поверхні.

Остеоліз – найчастіше вражає пальці стоп та рук; зустрічається при ПсА, РА і склеродермії. При системній склеродермії та цукровому діабеті, так само як при ПсА, стосується дистальних фаланг. При РА і ПсА остеолізу також може зазнавати плечовий кінець ключиці, дистальний кінець ліктьової кістки, променевої кістки і остисті відростки шийних хребців („загострені” відростки).

Кісткова проліферація – є типовим симптомом для ПсА та інших серонегативних спондилоартропатій. Зустрічається в кількох варіантах:

1) в дистальних міжфалангових суглобах при ПсА, де супроводжуючи кісткову деструкцію, візуалізується у вигляді характерної картини **одночасного остеолізу із остеогенезом**; узури при РА ніколи не супроводжуються кістковою проліферацією

2) **нашарування окістя** вздовж діафізів п'яtkових і плеснових кісток, діафізів фаланг пальців (симптом специфічний для ПсА, також зустрічається при ювенільному ідіопатичному артриті). Нашарування окістя також зустрічаються при неспецифічних бактеріальних запальних змінах та первинних злюкисних пухлинах кісток.

3) **осифікуючі запальні реакції** (ентезопатія, *enthesopathy*, *enthesitis*) є одним із найбільш характерних симптомів серонегативних спондилоартропатій. Виникають в місцях прикріплення до кісток зв'язок та сухожилів. Інфільтрація

запальними клітинами з'являється в кістковій частині кріплення, периваскулярній тканині, зв'язках, сухожиллях та рихлій сполучній тканині, що оточує місце кріплення. Запальні та деструктивні зміни створюють умови для вивільнення з під кістково-суглобової поверхні з'єднання сухожильних волокон з оточуючими їх хрящовими та кістковими волокнами – таким чином в місці прикріплення формується осифікуюча тканина, що візуалізується у вигляді хмароподібних чи смугастих тіней. Ці зміни найчастіше розташовуються по краях сідничної кістки, клубової кістки, вертлюгах клубових кісток та горбку п'яtkової кістки – на нижній поверхні в місці прикріплення підшовного апоневрозу та на тильній поверхні в місці прикріплення Ахіллового сухожилля.

Кістковий анкілоз (анкілоз, *ankylosis*) суглобів – атрофія суглобової щілини із одночасним обмеженням рухів у суглобі – виникає в крижово-клубових суглобах (при анкілозуючому спондиліті [АС]), в міжхребцевих суглобах (при АС та інших серонегативних спондилоартропатіях), а також в суглобах пальців і зап'ястя (м. ін. при РА, ПсА, хворобі Стілла в дорослих).

Деформації суглобів, такі як:

- 1) ульнарна девіація пальців в метакарпальних суглобах та бокова девіація в плюсне-фалангових суглобах – типові для РА і СЧВ
- 2) підвивихи – напр. в суглобах рук (найчастіше при РА та ПсА), в серединному атланта-осьовому суглобі.
- 3) суглобова контрактура – є наслідком запальних або дегенеративних змін (вторинні зміни капсули та зв'язкового апарату та місць кріплення м'язів)
- 4) вальгусна та варусна деформація колінному суглобі (стегново-великогомілковому) – пізні ускладнення виникаюче внаслідок руйнування суглобового хряща. Латеральної його частини (вальгусна деформація) та медіальної частини (варусна деформація).

Кальцифікація м'яких тканин (шкіри, підшкірної клітковини, м'язів, сполучної тканини) – виникає при дерматоміозиті, системній склеродермії та СЧВ. При хондрокальцинозі кальцифікати зустрічаються в гіаліновому (склоподібному) та волокнистому (сполучнотканинному) хрящах, напр. в менісках. При серонегативних спондилоартропатіях, особливо при АС, утворюються **синдесмофіти**, дугоподібні кальцифікати які з'єднують тіла сусідніх хребців, розташовуються вище нижнього краю та нижче верхнього краю тіл сусідніх хребців. Кальцифікується також зовнішня частина фіброзного кільця міжхребцевого диска, короткі волокна які розташовані між передньою поздовжньою зв'язкою та паравертебральною сполучною тканиною і довколишньою сполучною тканиною. Синдесмофіти мають вертикальне розташування та являють собою кальцифіковані м'які тканини, на відміну від остеофітів, які характеризуються горизонтальним розташуванням та будовою по типу кісткової тканини. Кальцифікати також можна візуалізувати в

синовіальних бурсах, сухожиллях та зв'язках (напр. після травм, повторних мікротравм та перевантажень які призводять до вторинного запального процесу).

Дегенеративні зміни міжхребцевих дисків – призводять до зниження їх висоти та вторинних дегенеративно-продуктивних змін (остеофітів) по краях тіл хребців. Інколи візуалізується «вакуум феномен» (*vacuum disc sign*), тобто овального простору всередині диска який заповнений газом, що накопичується внаслідок переродження міжхребцевого диска.

Інтерпретація

На основі характерних рентгенологічних змін уражених суглобів та навколосуглобових тканин, числа уражених суглобів, розташування змін (в периферичних суглобах, хребті, м'яких тканинах) симетричності або асиметричності змін - можливим є встановлення діагнозу, інколи первинного.

1. Число уражених суглобів

1) ураження 1 суглобу (*monoarthritis*) свідчить про місцевий патологічний процес, найчастіше це первинне чи вторинне (напр. після травми) дегенеративне захворювання, захворювання спричинене відкладанням кристалів (подагра); рідше асептичний некроз, бактеріальний (включно із туберкульозом) артрит

2) ураження 2–4 периферичних суглобів (*oligoarthritis*) найчастіше зустрічається при серонегативних спондилоартропатіях і подагрі

3) ураження великої кількості суглобів, а саме ≥ 5 (*polyarthritis*), є найбільш типовим для РА, ПсА, СЧВ та подагри (полісуглобова форма); рідше зустрічається при поліміозиті та дерматоміозиті, системній склеродермії, хондрокальцинозі, остеоартрозі та саркоїдозі

2. Розташування змін

1) зміни, розташовані переважно в малих суглобах стоп та рук зустрічаються на ранніх стадіях РА, ПсА та подагри

2) зміни хребта та великих суглобів є типовими для АС та реактивного артриту

3) зміни суглобів рук, стоп та великих суглобів зазвичай зустрічаються на пізніх стадіях РА, ПсА, поліостеоартрозі

4) при РА найчастіше не уражуються дистальні міжфалангові суглоби (при ПсА можуть вражатися); при первинному остеоартрозі рук можуть вражатися дистальні та проксимальні міжфалангові суглоби, але не метакарпальні. Метакарпальні суглоби вражаються при РА та ПсА. При подагрі зміни зазвичай локалізуються в плюснево-фалангових та міжфалангових суглобах.

5) при РА майже завжди вражається тільки шийний відділ хребта – запальні зміни зустрічаються в атланта-потиличних суглобах, атланта-осьовому суглобі, поперечній зв'язці атланта, остистих відростках та тілах хребців. При АС окрім крижово-клубових суглобів зміни також найчастіше локалізуються в нижніх грудних та верхніх поперекових хребцях (т. зв грудинно-поперековий перехід), а на пізніших стадіях повністю вражається грудний, поперековий, а потім шийний відділ хребта. При остеоартрозі зміни найчастіше локалізуються в поперековому та шийному відділах, рідше в грудному (за винятком хвороби Форестьє, при якій також вражається грудний відділ).

6) у випадку нетипового розташування дегенеративних змін (напр. в ліктьових суглобах, метакарпальних суглобах, суглобах кисті, плечових суглобах, гомілковоступневих суглобах) потрібно шукати інші причини, напр. травма, хондрокальциноз, ювенільний гемохроматоз, охроноз

3. Симетричність суглобових змін

1) симетричні зміни (найчастіше при РА) – стосуються малих суглобів (рук і стоп) та великих суглобів (кульшових, колінних, гомілковоступневих, плечових, ліктьових)

2) асиметричні зміни – при ПсА і подагрі

3) одно- або полісуглобові зміни – при остеоартрозі

4) ураження крижово-клубових суглобів – двостороннє при АС та артритах при неспецифічних запальних захворюваннях кишківника, а при ПсА і реактивних артритах може бути одностороннім.

Рентгенологічні методи. Рентгенологічне дослідження суглобів і внутрішніх органів має важливе значення в діагностиці багатьох РБ. Для ранньої стадії остеоартрозу — дегенеративного захворювання суглобів — властиві явища підхрящового остеосклерозу з формуванням вираженого остеофітоза (наприклад, загострення краю вертлужної западини при коксартрозі або полюсів надколінника при гонартрозі), початкове звуження суглобових щілин, сплюснення сочленованих поверхонь. У пізніх стадіях остеоартрозу виявляються нерівномірність ширини суглобової щілини, деформація суглобових кінців, виражений остеофітоз, перебудова внутрішньої структури кісткової тканини. При остеоартрозі ніколи не буває кісткового анкілозу. Ранньою рентгенологічною ознакою запальних захворювань суглобів є остеопороз, який має різні види: дифузний, осередковий, плямистий, навколосуглобовий. Інші ознаки — звуження суглобової щілини при прогресі артриту, узурація, кистовидна перебудова субхондрального відділу кісті, 27 підвивихи, вивихи, анкілозування — характерні для пізніх стадій артритів (частіше РА). У розгорнутих стадіях деяких захворювань рентгенодіагностика навіть патогномонічна, наприклад, симптом «пробійника» при подагрі, наявність округлих кістково-хрящових утворень в навколосуглобових тканинах

при хондроматозі і ін. У ранніх стадіях захворювання рентгенологічне дослідження потрібно здійснювати в так званих зонах переважної локалізації. Для рентгенодіагностики ранньої стадії РА слід зробити знімки суглобів стоп і кистей, при хворобі Бехтерева — дослідження ілеосакрального зчленування, при подагрі - І плюснефалангового суглоба. За останній час набули поширення спеціальні методи досліджень суглоба за допомогою комп'ютерної томографії, артроскопії, радіоізотопних методів, тепlobачення, вживання рідких кристалів. Артроскопія - метод візуального дослідження внутрішньої порожнини суглоба за допомогою артроскопу, що є оптичною системою з автономним підсвічуванням і що працює в оптично нейтральному середовищі - ізотонічному розчині хлориду натрію. Пряме дослідження порожнини суглоба дозволяє без відкритої артротомії встановлювати травматичні або дегенеративні поразки менісків, зв'язкового апарату, поразки хряща, оцінювати стан синовіальної оболонки і брати прицільно ділянки патологічно зміненої тканини для подальшого морфологічного аналізу. В даний час розробляються діагностичні артроскопічні критерії синовітів при РХ з суглобовим синдромом. Тепlobачення — метод дослідження інтенсивності інфрачервоного випромінювання живими тканинами організму за допомогою електронного апарату (тепловізора). Останній володіє можливістю на відстані уловлювати інфрачервоні промені від досліджуваних органів, зокрема суглобів, і записувати на фотопапері термограму у вигляді контурної фігури суглоба або кривої, на якій фіксується шкірна температура в градусах. Термограма є 28 об'єктивним методом оцінки місцевої, температури і може застосовуватися для диференціальної діагностики запальних і дегенеративних захворювань суглобів, дозволяє виявляти субклінічну фазу синовііту, оцінювати проведенне лікування. Для вивчення інтенсивності інфрачервоного випромінювання інколи використовують рідкі кристали основи холестерину, які при зіткненні з шкірою області суглоба дають колірну гамму залежно від місцевої температури, - від помаранчевого до зеленуватого відтінку. Для вивчення стану м'яких тканин суглобів, все частіше використовується ультразвукове дослідження, у зв'язку з тим, що ці тканини рентгенологічно негативні.

Новоутворення опорно-рухового апарату – це пухлини, що розвиваються з усіх його тканин:

безпосередньо кісткової тканини, окістя, хряща та суглобів.

Для них характерна місцева деструкція з швидким ростом та майже виключно гематогенне метастазування. Немає достовірних даних з епідеміології цих пухлин. На них припадає близько 1,5% усіх пухлин. Первинні злоякісні пухлини кісток трапляються в 2-3 рази частіше, ніж доброякісні. 50-60% хворих – особи віком до 30 років. Локалізація може бути в усіх відділах скелету, але для саркоми характерне ураження довгих трубчастих кісток – стегнової, велико- та малогомілкової, плечової. З плоских кісток уражуються клубові кістки та ребра.

У підлітковому та юнацькому віці частіше зустрічаються остеогенні саркоми та пухлина Юїнга.

У жінок віком 21-30 років виявляються остеобластокластоми.

У віковій групі понад 30 років перевагу мають хондросаркоми, лімфосаркоми та метастази інших пухлин.

Пухлини можуть бути як у центральній, так і в периферичній частині кіркового шару. Збільшення розмірів первинного вогнища приводить до компресії нормальної частини кістки та резорбції реактивними остеокластами. Навіть на ранніх етапах можна помітити деструкцію.

Пухлина поступово відшаровує та руйнує окістя з м'якими тканинами навколо. Окістя потовщується, відшаровується, перпендикулярно до кістки з'являються променисті нарости – спікули. Всередині пухлини переважають процеси остеолізу, тому можливі патологічні переломи. При остеобластичних формах сарком новостворена кістка втрачає нормальну структуру і рентгенологічно має вигляд безструктурної тіні. При руйнуванні внутрішнього губчастого шару кістки пухлина переходить на кістковий мозок і, не зустрічаючи опору, поширюється далеко за межі рентгенологічно зміненої частини кістки. Інтрамедулярна інвазія особливо виражена при саркомі Юїнга.

Злоякісні пухлини кісток метастазують гематогенним шляхом, бо немає лімфатичного дренажу кістки.

Первинні пухлини кісткової системи - доброякісні й злоякісні новоутворення, що розвиваються як зі скелетогенних тканин, так і інших тканинових елементів кістки.

Процеси, на межі з пухлинними (фіброзна дистрофія, остеодистрофія Педжета, хондроматоз кісток і ін. процеси диспластичного характеру, які по ряду біологічних, клінічних і патологоанатомічних ознак близькі до пухлин.

Метастатичні форми різних пухлин.

Первинні пухлини:

а) доброякісні (остеома, остеохондрома, хондрома, остеоїд остеома, хондробластома, гігантоклітинна пухлина, фіброма, гемангіома);

б) злоякісні (остеосаркома, параоссальна саркома, хондросаркома, фібросаркома, саркома Юїнга, ретикулосаркома, гемангіоендотеліома, міелома).

в) невизначеної поведінки

Вторинні пухлини:

а) метастази ракових і саркоматозних пухлин у кістки;

б) пухлини, що проростають у кістці з навколишніх м'яких тканин.

Розпізнавання пухлин кісток - одна з найбільш важких проблем, тому що від цього залежить вибір методу лікування й подальша доля хворого. У практичній діяльності зустрічаються серйозні труднощі в діагностиці кісткових новоутворень, особливо в ранніх фазах розвитку захворювання. Клінічні ознаки пухлин кісток - біль, припухлість, порушення функції, розширення підшкірних вен, іноді місцеве підвищення температури, патологічні переломи - проявляються в пізніх стадіях розвитку хвороби.

Загальні принципи діагностики КСС:

- Основні ознаки: трофічні зміни кісткової тканини – остеопороз, атрофія, відсутність вираженої ендостальної реакції, слабкість реакції періоста;
- Зміна величини суглобової щілини, міжхребцевих просторів;

- Осередковий характер первинної кісткової деструкції
- Контактний “цілувальний” характер первинної кісткової деструкції;
- Зміна ступеня щільності параартикулярних та паравертебральних м’яких тканин поблизу осередку ураження;
- Ранні порушення нормальних анатомічних співвідношень в уражених відділах скелета

Матеріали щодо активації здобувачів вищої освіти під час

проведення лекції: питання, ситуаційні задачі тощо (за необхідності):

Загальне матеріальне та навально-методичне забезпечення

лекції:

- лекційні аудиторії за планом учбового відділу ОНМедУ
- проектор, екран
- презентація
- ПК

Приклади тестових завдань

1. Де найчастіше локалізуються тофуси?

1. Вушні раковини.
2. На щоках.
3. На стегнах.
4. На підошовній поверхні стоп.
5. В області дистальних міжфалангових суглобів кистей.

2. Де знаходяться вузли Гебердена?

1. Дистальні міжфалангові суглоби кистей.
2. Проксимальні міжфалангові суглоби кистей.
3. П’ястно-фалангові суглоби.
4. Колінні суглоби.
5. Плюсне-фалангові суглоби великого пальця .

3. Де улюблена локалізація подагричного артрити?

1. Плюсне-фаланговий суглоб великого пальця.
2. Тазостегнові суглоби.
3. Малорухливі суглоби хребта.
4. П’ястно-фалангові суглоби.
5. Плечові суглоби.

4. Де найчастіше розташовуються ревматоїдні вузлики?

1. В області ліктьових суглобів.
2. В області проксимальних міжфалангових суглобів кистей.
3. В області дістальних міжфалангових суглобів кистей.
4. В області гомілковостопних суглобів.
5. В області підшов.

5. З якого пораження дебютує анкілозуючий спондилоартрит?

1. З клубово-крижового зчленування.
2. З попереково-крижового відділу хребта.
3. З грудного відділу хребта.
4. З шийно-грудного відділу хребта.
5. З тазостегнових суглобів.

6. При якому захворюванні спостерігається порушення постави – «поза того, що просить»?

1. Хворобі Бехтерева.
2. СЧВ
3. Дерматомиозит.
4. Ревматоїдний артрит.
5. Хворобі Шегрена.

7. Яка основна рентгенологічна ознака ревматоїдного артриту?

1. Узурація.
2. Краєві остеофіти.
3. Симптом пробійника.
4. Звуження суглобової щілини.
5. Деструкція епіфізів кісток.

8. Яка характерна рентгенологічна ознака подагри?

1. Симптом пробійника.
2. Узури.
3. Остеофіти.
4. П'яточні шпори.
5. Звуження суглобової щілини.

9. Яка характерна рентгенологічна ознака остеоартрозу?

1. Остеофітоз.
2. Узурація.
3. Остеопороз.
4. Вивіхи суглобів.
5. Симптом пробійника.

10. Ульнарна девіація яке захворювання характеризує?

1. Ревматоїдний артрит.
2. Псоріатичну артропатію
3. Реактивний артрит.
4. Остеоартроз.

5. Хронічну подагру.

Список використаних джерел.

Основна:

1. Ковальський О. В. Радіологія. Променева терапія. Променева діагностика : підруч. Для студ. вищ. мед. навч. закл. IV рівня акредитації / О. В. Ковальський, Д. С. Мечев, В. П. Данилевич. - 2-ге вид. - Вінниця: Нова книга, 2017. - 512 с.
2. Методи променевої діагностики Навчальний посібник (Протокол ЦМР №5 від 25.05.17р.) Н.В. Туманська, К.С. Барська.143с
3. Радіологія. Навчально-методичний комплекс навчальної дисципліни «Радіологія» для студентів III курсу I та II медичного факультету ВНМЗ освітньо-кваліфікаційного рівня «спеціаліст» напряму 1201 «Медицина» спеціальності 7.12010001 «Лікувальна справа», 7.12010002 «Педіатрія» / Н.В. Туманська, С.О. Мягков, О.Г. Нордіо., Т.М. Кічангіна – Запоріжжя: ЗДМУ, 2018. – 153 с.
4. Радіологія Ковальський О. В. Радіологія. Променева терапія. Променева діагностика :підруч. для студ. вищ. мед. навч. закл. IV рівня акредитації / О. В. Ковальський, Д. С. Мечев, В. П. Данилевич. - 2-ге вид. - Вінниця: Нова книга, 2017. - 512 с.

Додаткова.

1. Радіологія (променева діагностика та променева терапія). Тестові завдання. Частина 1. Київ, Книга плюс. 2015. -104 с.
2. Радіологія (променева діагностика та променева терапія). Тестові завдання. Частина 2. Київ, Книга плюс. 2015. -168 с.
3. Радіологія (променева діагностика та променева терапія). Тестові завдання. Частина 3. Київ, Книга плюс. 2015. -248 с.
4. Кондратюк В. Є. Внутрішня медицина: ревматологія : навч. посіб. Змістовий модуль 2. Основи діагностики, лікування та профілактики основних хвороб кістково-м'язової системи та сполучної тканини / В. Є. Кондратюк, М. Б. Джус. - Київ : ВСВ "Медицина", 2017. - 272 с.
5. Гарміш О.О. Уніфіковані методи оцінки функції хребта та запальної активності хвороби при спондилоартритах/Здоров'я України, Тематичний номер, Вересень 2015 р
6. Основи діагностики, лікування та профілактики захворювань кістково-м'язової системи та сполучної тканини. Модуль 2. Ч 1: навчальний посібник до практичних занять з внутрішньої медицини для студентів 5 курсу медичних факультетів / В. А. Візір, А. С. Садомов, С. Г. Шолох, О. В. Гончаров, О. В. Насоненко. – Запоріжжя : ЗДМУ, 2019. – 193 с.

Лекція № 5

Тема. Принципи та методи променевої терапії.

Актуальність теми: В Україні близько 50% серед пацієнтів знаходиться в середній віковій категорії, економічно активному віці і завдяки ранній діагностиці та в результаті швидкому та якісному лікуванню могли б повернутися до нормального життя. Згідно статистичних даних в Україні помирає близько 18-23% онкопацієнтів у віці від 19 до 55 років, у віці від 56 років до 65 років помирає приблизно 25-32% пацієнтів. За статистикою, 50% серед вилікованих пацієнтів з онкологією отримали лікування хірургією, інші 40% серед всього числа вилікованих онкологічних пацієнтів були виліковані завдяки променевій терапії як самостійної терапії так і в поєднанні з іншими методами, інші 10% отримали лікування хіміотерапією як самою по собі так і в поєднанні з іншими методами. У світі онкопацієнтам більш ніж для 50% нововиявлених онкопатологій потрібне проходження як мінімум одного курсу променевої терапії. Деякі паліативні засоби лікування при часто виявлених метастатичних солідних пухлинах поступаються променевій терапії. Паліативна променева терапія є досить економічно ефективним методом. В сучасному світі використовують все більш сучасні методи лікування онкології та методики променевої терапії для лікування злоякісних захворювань. Все це через те, що сьогодні всі прагнуть якомога більше поліпшити точність підведення доз до онкопатологій і максимально мінімізувати дозове навантаження на здорові навколишні органи та тканини.

Мета:

Навчальна: Виробити у майбутніх лікарів елементи онкозастереження.

Перше місце зі злоякісними новоутвореннями та вперше в житті встановленим діагнозом – онкологія серед хворих жінок на період з 2017 року займає рак молочних залоз, потім патології шкіри та новоутворення гінекологічної локалізації. Серед хворих чоловіків перші місця займає рак легень, передміхурової залози і рак шкіри. Відповідно до міжнародних протоколів променеву терапію повинні проходити близько 50-60% онкохворих пацієнтів.

Основні поняття: модульована за інтенсивністю променева терапія (IMRT), гама-ніж, лінійний прискорювач, кібер ніж, оптимальна доза, радіо модифікація.

Зміст лекційного матеріалу.

Променева терапія – це один із розділів медичної радіології, який вивчає питання застосування іонізуючих випромінювань для лікування різних захворювань людини. Променева терапія базується на сильній біологічній дії іонізуючих променів, яка зумовлена здатністю викликати іонізацію і збудження атомів та молекул середовища і завдяки ланцюговим реакціям реалізується структурно-функціональними і метаболічними змінами в організмі.

Становленню променевої терапії на науковій основі сприяло вивчення фізичних, хімічних і біологічних основ радіаційних ефектів. Розвиток променевої терапії базується на інтеграції наукових досягнень в галузі ядерної

фізики, біохімії, біофізики, математики та техніки, що сприяло подальшому розвитку та удосконаленню використання іонізуючої радіації з метою лікування.

В Україні променева терапія проводиться у радіологічних відділеннях обласних і міських онкологічних диспансерів та науково-дослідних інститутах. В арсеналі засобів, які застосовуються для лікування злоякісних новоутворень, променева терапія посідає одне з провідних місць і часто буває єдиною можливим методом лікування. У 80% хворих з онкологічними захворюваннями променева терапія проводиться в поєднанні з хірургічним або хіміотерапевтичним методами лікування, а у 40% хворих вона є методом вибору і використовується як самостійний радикальний метод лікування. Покращились як безпосередні, так і віддаленні результати променевого лікування за рахунок стійкої регресії пухлини із збереженням функції ураженого органу.

Розширюються показання до використання променевої терапії і непухлинних захворювань (лікування гострих та хронічних запалень, дистрофічних процесів, а в деяких випадках при гіперплазії органів), що зумовлено можливістю отримання в короткі терміни клінічного ефекту при малих дозах опромінювання.

Показання до проведення променевої терапії при непухлинних захворюваннях

I. Запальні процеси, в т.ч. гнійні патологічні процеси хірургічного профілю:

- фурункули обличчя, шиї, карбункули, флегмони, абсцеси, гідраденіт, рожисте запалення, панарицій, остеомієліт, післяпологовий мастит, тромбофлебіт, парапроктит;
- післяопераційні ускладнення: анастомозит, запальні післяопераційні інфільтрати, нориці різної локалізації, в'ялогранулюючі рани;

II. Дегенеративно-дистрофічні захворювання кістково-суглобового апарату:

деформуючий артроз, спонділоартроз, остеохондроз, бурсити, тендовагініти, епіконділіти, п'яточні шпори та інші.

III. Запальні і гіперпластичні захворювання нервової системи:

неврит, невралгія, плексит, радикуліт, арахноїдит, сирингомієлія.

IV. Хронічні дерматози і захворювання шкіри:

локальна (немікробна) екзема, нейродерміт, сверблячі дерматози, локальні форми грибкових уражень шкіри волосяної частини голови і обличчя.

Для лікування цих захворювань застосовуються невеликі, як разові, так і сумарні осередкові дози. Чим гостріший процес, тим менша разова (РОД) і

сумарна (СОД) поглинуті дози опромінення. Вибір **оптимальної дози** при непухлинних захворюваннях залежить від перебігу процесу і становить:

при гострих запальних процесах – РОД – 0,25 - 0,5 Гр, СОД – 1-1,5 Гр,

при хронічних запальних процесах- РОД – 1 Гр, СОД – 5-6 Гр

Для лікування злоякісних пухлин використовуються значно більші разові і сумарні дози опромінення. Вони залежать від радіочутливості тканини (гістологічної структури), з якої походить пухлина, її розмірів та локалізації.

Вибір оптимальної дози опромінення при злоякісних новоутвореннях залежить від їх гістологічної структури : для лікування пухлин, що походять з епітеліальних тканин СОД – 40-60 Гр; аденокарцином – пухлин, що походять із тканин залозистого епітелію СОД –65-80 Гр; сарком – пухлин, що походять із сполучної, м'язевої тканини СОД –80-90 Гр; мелано бластоми- які малочутливі до опромінення і потребують підведення СОД 100-110 Гр.

Оскільки пухлини в організмі не автономні, їх радіочутливість залежить також від реактивності організму, віку хворого, його загального стану, попереднього лікування, стану оточуючих пухлину тканин. Пухлини з інфільтруючим ростом менш радіочутливі, ніж екзофітні форми, оскільки вони сильніше порушують крово- та лімфообіг в оточуючих тканинах. Пухлини, багаті строю, більш радіорезистентні, що зумовлено їх низькою оксигенацією.

Механізм протизапальної дії іонізуючого випромінювання при непухлинних захворюваннях багатогранний. Перш за все, іонізуюча радіація має властивість знеболювання. Внаслідок зменшення набряку покращується функція органу, підвищується кровообіг, що позитивно впливає на перебіг запалення. Вже в перші години після опромінення з'являється реакція з боку кровоносних судин у вигляді розширення капілярів, підвищення проникності судинної стінки, наростання ексудації, міграції в тканини елементів крові з наступним їх розпадом і утворенням біологічно-активних речовин. Лімфоцити (фагоцити) є дуже чутливими до радіації, вони починають гинути від дози 0,1 Гр. Лімфатичні капіляри розширюються, що сприяє посиленню відтоку із запального вогнища, внаслідок чого знижується внутрішньотканинний тиск і зменшується біль. Підвищується фагоцитарна активність лейкоцитів. Змінюється реакція тканинного середовища в сторону лужного, що призводить до рівноваги іонного балансу – ацидоз змінюється алкалозом і сприяє зменшенню больового синдрому. Після короткочасного розширення просвіт артерій звужується, внаслідок чого зменшується гіперемія і набряк.

Механізм дії іонізуючого випромінювання на злоякісні пухлини полягає у:

- 1) при опроміненні в пухлині спостерігаються дистрофічні зміни та пригнічення клітинного поділу (затримується поділ клітин);
- 2) підвищується проникність капілярів, до пухлини потрапляє значна кількість фагоцитів, які фагоцитують клітини пухлини; за фагоцитами до патологічного вогнища надходять гістіоцити, які є попередниками сполучної тканини.
- 3) гістіоцити розділяють пухлину на окремі фрагменти, починає відкладатися колаген;
- 4) спостерігається інкапсуляція окремих клітин, які не загинули.

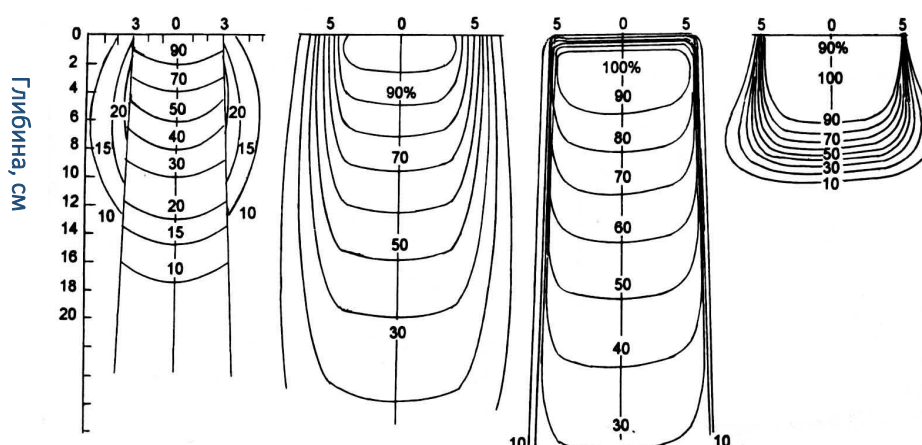
Із збільшенням дози, збільшується кількість клітин, які втрачають властивість розмноження, а кількість патологічних мітозів первинно зростає. Однак, клітини, які продовжують розмножуватись, після кількох поділів гинуть внаслідок хромосомних аберацій і генних мутацій, пов'язаних з ураженням

ДНК. Під впливом опромінення в пухлинній тканині в наступній послідовності відбуваються такі зміни:

- зменшення пухлини у зв'язку із загибеллю найбільш чутливих до опромінення елементів;
- розвиток грануляційної тканини і інкапсуляція груп злоякісних клітин;
- зниження васкуляризації пухлини;
- загибель усіх пухлинних елементів і заміщення їх сполучною тканиною.

Для проведення курсу променевої терапії в теперішній час застосовуються різні джерела (рентгенівське випромінювання, гамма, бета та джерела високих енергій), що дозволяє в залежності від глибини розташування патологічного вогнища використовувати такі джерела випромінювання, які забезпечують максимальне поглинання енергії в пухлині. Застосовуючи різні джерела і методи променевої терапії, ми маємо можливість опромінювати в достатній терапевтичній дозі пухлини, які розташовані на різній глибині, що демонструють ізодозні криві для різних видів зовнішнього опромінення (рис.7.1).

Рис. 7.1. Ізодозні криві для різних джерел випромінювання



Рентгенівське випромінювання Гамма-промені ⁶⁰Co Мінівне випромінювання Електронне випромінювання 23MeV

100% дози – 0 см	1,25MeV	100% дози – 1,5 см	100% дози – 3,5 см
80% дози – 3 см	100% дози – 0,5 см	80% дози – 7 см	80% дози – 10 см
50% дози – 7 см	80% дози – 5 см	50% дози – 16 см	50% дози – 22 см
	50% дози – 10 см		

При рентгенівському випромінюванні максимум поглинутої дози знаходиться на поверхні шкіри людини, тому вона найбільш інтенсивно опромінюється. В глибині тканин доза безперервно і круто спадає і на глибині 10 см складає 20% при напрузі генерування 200 кВ.

При гамма-випромінюванні максимум поглинутої дози зміщується на глибину 0,5 см від поверхні шкіри, що зменшує її опромінення, а на глибині 10 см залишається біля 50% поверхневої дози, що відносно вище, ніж при рентгенівському випромінюванні.

Велику перевагу перед гамма-випромінюванням має гальмівне випромінювання з високою енергією фотонів 25 MeV, при використанні якого максимум поглинутої дози знаходиться на глибині 4-6 см від поверхні шкіри.

Протони з високою енергією до часу “зупинки” в тканинах рухаються практично прямолінійно. Вони мало розсіюються в тканинах, але постійно при цьому зменшують швидкість руху, лінійна втрата енергії зростає, досягаючи максимуму в кінці пробігу (пік Брегга) (рис.7.2.).

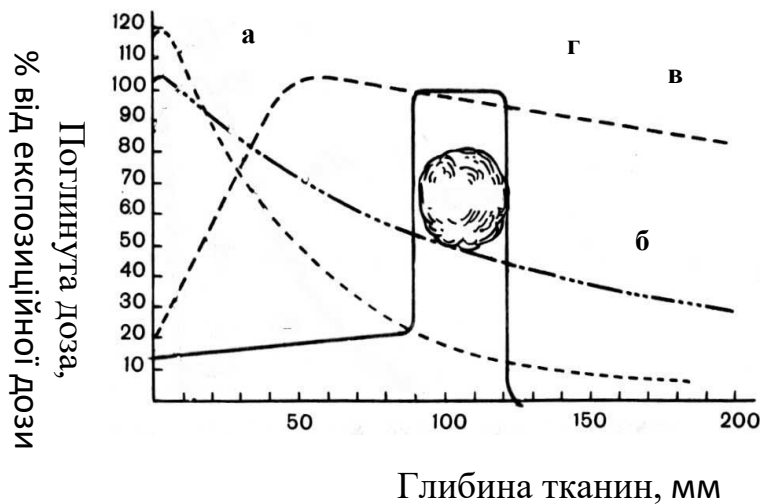


Рис. 7.2. Розподіл поглинутої енергії по глибині від різних джерел випромінювання:

- а) рентгенівське випромінювання (напруга 200кВ, енергія фотонів 100 кеВ);
- б) гамма-випромінювання ^{60}Co (енергія фотонів 1,25 МеВ);
- в) гальмівне випромінювання (енергія фотонів 25МеВ);
- г) корпускулярне випромінювання (енергія протонів 160МеВ)

Призначаючи променевий метод лікування хворим, для успішного його проведення необхідно виконувати головні принципи променевої терапії:

1. Вибір оптимальної необхідної дози опромінення патологічного процесу при мінімальному опроміненні нормальних тканин (органів) і при мінімальному порушенні реактивності всього організму.
2. Проведення променевої терапії оптимальною дозою і в оптимальні терміни.
3. Курс променевого лікування повинен бути максимально радикальним.
4. Застосування лікувальних заходів для підвищення захисних сил організму з метою отримання мінімальної реакції зі сторони органів і систем.

Слід пам'ятати, що крім показань до променевого лікування існують також протипоказання, які поділяються на абсолютні та відносні.

Абсолютні протипоказання - це ті, при яких променеве лікування хворим не проводиться.

- Важкий загальний стан хворого, зумовлений основним процесом, розпад пухлини, кахексія.
- Важкі супутні захворювання серцево-судинної і дихальної системи, печінки і нирок в стадії декомпенсації.
- Лейкопенія ($L < 3,2 \times 10^9$ /л), тромбоцитопенія ($\text{Тр} < 150 \times 10^9$ /л), виражена анемія ($\text{Hb} < 70$ г/л).
- Променева хвороба і променеві ушкодження в анамнезі хворого.

Призначаючи хворому променеве лікування слід дотримуватися **основно-**

го правила променевої терапії – доза опромінення повина бути оптимальною, максимально повинні бути збереженні оточуючі здорові тканини і мінімально порушена реактивність всього організму. При променевому лікуванні абсолютно абластична доза відсутня, а життєздатність опромінених злоякісних клітин тільки знижується. Чим менша пухлина, тим:

- більше оточуючих здорових тканин;
- більше шансів на успішне лікування;
- менша ракова інтоксикація організму;
- менше порушена його загальна реактивність.

Тому дуже важлива рання діагностика, коли пухлина ще невеликих розмірів, не змінені оточуючі тканини і органи, відсутня ракова інтоксикація організму продуктами розпаду клітин пухлини, збережена реактивність організму, відсутні метастази.

Приблизно у 68 % випадків несвоєчасно діагностуються злоякісні пухлини, таких хворих важко лікувати і отримати позитивний ефект, тому слід розпочинати лікування як можливо раніше, коли пухлина локальна і реактивність організму не порушена.

Променева терапія злоякісних пухлин може застосовуватися як самостійний метод лікування і використовується за радикальною, симптоматичною чи паліативними програмами, або як частина комбінованого (поєднання з оперативним методом лікування) чи комплексного (поєднання з хіміо- та гормонотерапією) лікування. Самостійне опромінення може застосовуватись у вигляді дистанційної рентгено- та гамма-терапії, терапії джерелами високих енергій, а також у вигляді поєднано-променевої терапії (поєднання одного з видів дистанційної та контактної терапії) (рис.7.3.).

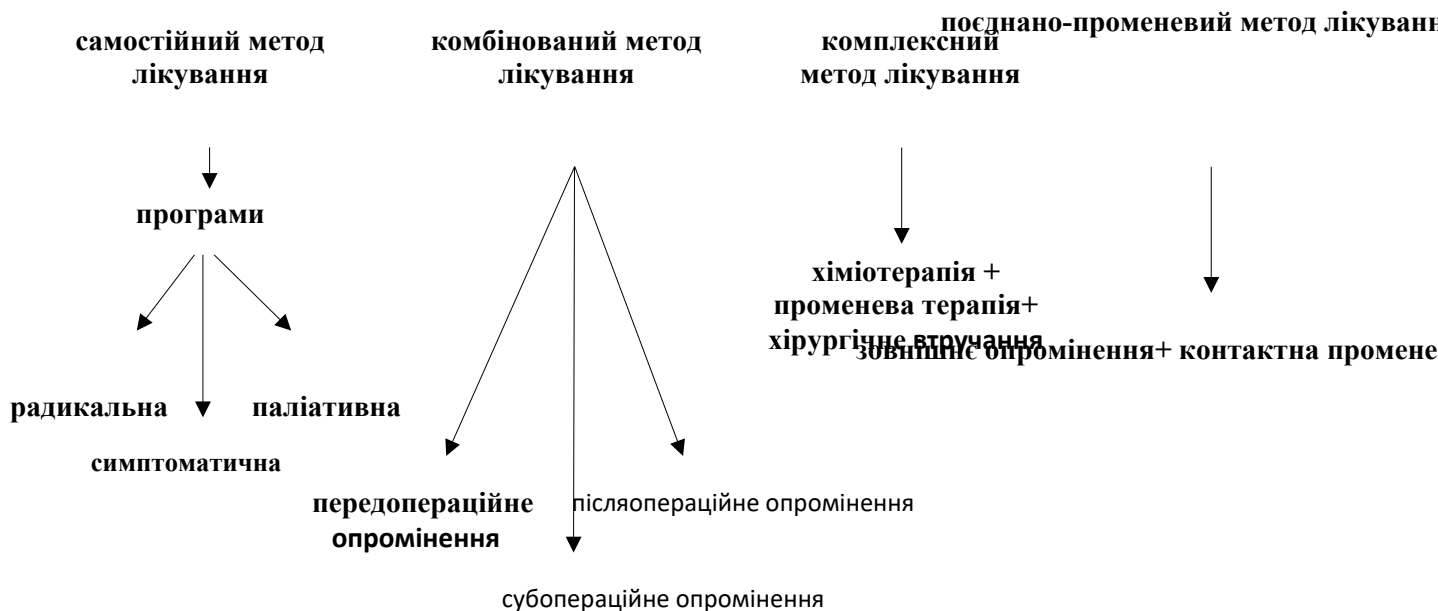


Рис. 7.3. Методи променевої терапії

При використанні **самостійного** методу опромінення злоякісних пухлин можуть застосовуватися радикальна, паліативна чи симптоматична програми лікування.

Радикальне лікування передбачає повне знищення пухлинних елементів у зоні первинного вогнища і зонах можливого метастазування, воно направлене на повневилікування хворого. Використовується більш, ніж у 40% хворих (рак шкіри, губи, шийки матки I-II стадії, а також у випадку неоперабельної форми пухлини III-ї стадії).

Паліативне лікування використовується в занедбаних, неоперабельних випадках і спрямоване на затримку росту пухлини і її розповсюдження, зменшення больового синдрому, синдромів здавлення або проростання пухлиною суміжних органів, покращення якості і продовження життя хворого.

Симптоматичний курс направлений на зняття важких клінічних симптомів, зумовлених генералізацією процесу (кровотеча, компресійний медіастінальний синдром, попередження патологічних переломів кісток при наявності в них метастазів).

Кожна з програм лікування має свої задачі і показання для призначення кожної з них.

Задачі радикальної, паліативної та симптоматичної програм лікування

I. Радикальна програма лікування передбачає:

- повне знищення пухлинних елементів у зоні первинного вогнища і в зонах можливого метастазування;
- спрямована на повневилікування хворого.

Використовується більш, ніж у 40% хворих (рак шкіри, губи, шийки матки I-II стадії, а також у випадку неоперабельної форми пухлини III-ї стадії, як частина комбінованного чи комплексного методів лікування).

II. Паліативна програма лікування використовується:

- в запущених, неоперабельних випадках;
- спрямована на затримку росту пухлини і її розповсюдження;
- на зменшення больового синдрому, синдромів здавлення або проростання пухлиною суміжних органів;
- покращення якості і продовження життя хворого.

III. Симптоматична програма направлена:

- на зняття важких клінічних симптомів, зумовлених генералізацією процесу (кровотеча, компресійний медіастінальний синдром,

попередження патологічних переломів кісток при наявності в них метастазів).

В операбельних стадіях злоякісних пухлин променева терапія використовується в різних комбінаціях з хірургічним методом лікування в залежності від стану хворого. Такий метод лікування називається **комбінованим**.

Комбінований метод лікування використовується у трьох варіантах:

- передопераційний (променева терапія здійснюється до операції);
- субопераційний (променева терапія здійснюється під час операції);
- післяопераційний (променева терапія здійснюється після операції);

Передопераційний курс спрямований на:

- профілактику рецидивів та метастазів пухлини;
- девіталізацію найбільш радіочутливих пухлинних клітин;
- зменшення перифокального запалення;
- стимуляцію розвитку сполучної тканини та інкапсуляцію комплексів ракових клітин;
- приведення пухлини в операбельний стан за рахунок зменшення її об'єму.

Операція, проведена після курсу опромінення, робить прогноз лікування більш сприятливим.

Субопераційне опромінення здійснюється під час оперативного втручання з метою:

- опромінення ложа видаленої пухлини;
- попередження імплантаційних метастазів.

Післяопераційне опромінення здійснюється з метою збільшення ефективності операції за допомогою променевої дії на залишкові або імплантовані під час хірургічного втручання пухлинні елементи. Проводиться для профілактики рецидивів та лікування регіонарних і віддалених метастазів. Післяопераційне опромінення доцільно проводити в термін, що не перевищує 3-4 тижнів після операції.

Комплексний метод лікування- це проведення променевого методу лікування в поєднанні з хіміо- , гормонотерапією та хірургічним втручанням.

Поєднано-променевиий метод (сполучено-променевиий) - це поєднання двох методів променевого лікування- дистанційного та одного з контактних методів.

В променевиій терапії, як правило, застосовують локальне опромінення патологічного вогнища. При будь-якому методі локальної променевої дії на вогнище отримують руйнування пухлини, протизапальний, десенсибілізуючий або обезболюючий ефекти. Ефект опромінення залежить від радіочутливості пухлин та величини поглинутої дози у вогнищі. Одночасно опромінення може несприятливо діяти на нормальні тканини, які оточують пухлину. Ступінь виникаючих при цьому місцевих чи загальних змін залежить від величини дози,

радіочутливості організму, фізико-технічних умов опромінення. Чим більша локальна доза і більший об'єм тканин, які опромінюються, тим більша буде інтегральна доза, тобто доза на все тіло, яка може спричиняти небажану загальну реакцію, зниження реактивності організму. Всі органи та тканини людини мають різну чутливість до іонізуючого випромінювання. Різні тканини і клітини організму по різному реагують на дію іонізуючого випромінювання – таке явище називається **відносною радіочутливістю** клітин, тканин і органів.

Радіочутливість пухлин також залежить від її походження. Всі пухлини умовно поділяють на **радіочутливі** та **радіорезистентні**.

Радіочутливість пухлини визначається за:

- локалізацією, величиною, розповсюдженістю процесу;
- формою і швидкістю росту пухлини;
- гістологічною будовою;
- ступенем диференціації клітин;
- особливістю їх мітотичного циклу;
- ступенем кровопостачання.

Сприяє успіху в лікуванні злоякісних пухлин наявність так званого радіотерапевтичного інтервалу.

Радіотерапевтичний інтервал – це різниця радіочутливості між пухлиною і здоровими тканинами в межах однієї гістологічної структури.

Чим більший радіотерапевтичний інтервал, тим легше досягти руйнування елементів пухлини при збереженні життєдіяльності оточуючих тканин, тобто виконати основне завдання променевої терапії.

Так як опромінення здійснюється через поверхню шкіри, слід пам'ятати, що толерантна доза для шкіри за весь курс гама- опромінення складає 55-60 Гр, а при рентгенівському опромінюванні- 30-35 Гр при фракціонуванні 2-2,5 Гр,

5 разів на тиждень.

Для розширення радіотерапевтичного інтервалу використовують зміни умов опромінення (варіанти дози, зміни ритму і часу опромінення), ступеня насичення тканин киснем; використовують також хімічні і фізичні фактори.

До факторів вибірково послаблюючих дію опромінення на нормальні тканини відносяться **радіопротектори** – фармакохімічні та біологічні засоби. Фармакохімічні протектори знижують обмін речовин, збільшують гіпоксію, захищають кровотворення. До них належать цистеїн, цистамін, меркамін, препарати, що містять сульфгідрильну групу. Засоби, які застосовуються з метою посилення променевого ушкодження пухлин, називаються **радіосенсибілізаторами**. До них належать хімічні засоби, що посилюють первинне радіаційне пошкодження шляхом підвищення вмісту кисню в

пухлинах (гепарин), посилюють первинне ушкодження ДНК; потенціюють променевий ефект (5-фторурацил, метотрексат). Радіопротектори і радіосенсибілізатори отримали назву **радіомодифікаторів** (табл. 7.1.).

Табл. 7.1. Радіомодифікатори

Радіосенсибілізатори (підвищують радіочутливість пухлин до опромінення)	<i>Радіопротектори</i> (знижують радіочутливість нормальних тканин до опромінення)
<ol style="list-style-type: none"> 1. Насичення пухлини киснем (вдихання O₂ або вживання кисневого коктейлю, гіпербарична оксигенація) 2. Застосування фармацевтичних засобів (гепарин, 5-фторурацил, метотрексат) 3. Застосування фізичних засобів (гіпертермія, магнітотерапія) 	<ol style="list-style-type: none"> 1. Штучна гіпоксія (накладання джгутів, вдихання сумішей, збіднених киснем) 2. Застосування фармацевтичних засобів (цистамін, цистеїн, меркамін, серотонін) 3. Застосування фізичних засобів (гіпотермія)

Отже, потенціювання променевого протипухлинного ефекту різними препаратами розширює радіотерапевтичний інтервал, що призводить до підвищення ефективності променевої терапії злоякісних пухлин. Лікар може впливати на цей інтервал, підвищуючи різницю в радіочутливості за рахунок підвищення чутливості пухлини або зниження чутливості оточуючих тканин. Наприклад, широко використовується кисневий ефект. За рахунок оксигенізації організму перед опроміненням підвищується чутливість клітин пухлини до дії радіації. Шляхом вдихання кисню чи дачі кисневого коктейлю хворому, або опромінення його під підвищеним атмосферним тиском в саркофазі із органічного скла, де можна підняти тиск до трьох атмосфер і значно підвищити оксигенізацію тканин. Захист здорових тканин здійснюється за рахунок гіпоксії. Для цього хворому під час опромінення дають вдихати суміш азоту з киснем, де вміст кисню зменшений з 20 % до 12 %. Ця процедура в великій мірі захищає здорові тканини від ураження. Застосовують також судинно-звужуючі препарати, такі як серотонін. Він звужує судини здорових тканин і не впливає на судини злоякісної пухлини, які не мають м'язової оболонки і тому не можуть звужуватися під впливом судинно-звужуючих препаратів.

Радіотерапевтичний інтервал можна розширити, змінюючи ритм опромінення: чим більше розтягнуто в часі опромінення, тим більший буде цей інтервал за рахунок того, що здорові тканини мають здатність відновлюватися з більшою швидкістю, ніж клітини пухлини.

Сумарну вогнищеву поглинуту дозу за курс променевої терапії вибирають виходячи з клінічних та радіобіологічних факторів. Величина сумарної вогнищевої дози складається з суми одноразових поглинутих доз і обумовлює тривалість опромінення в днях – **курс променевої терапії**.

Ритм опромінення - це розподілення дози у часі. Існує кілька способів розподілення дози у часі:

- одноразове,
- фракційне,
- безперервне.

При **одноразовому** опроміненні заплановану дозу до пухлини підводять за один раз. Такий спосіб опромінення застосовується, в основному, в передопераційному курсі променевої терапії, а також може бути використаний при субопераційному опроміненні.

При **фракційному** методі пухлину опромінюють протягом кількох днів чи тижнів, тобто сумарну дозу ділять на окремі частини (фракції). Розрізняють: дрібні фракції – 2-2,5 Гр, середні фракції – 3-4 Гр, великі фракції 5-13 Гр.

Безперервне опромінення (на протязі кількох годин чи діб) здійснюється при внутрішньотканинній та внутрішньопорожнинній променевої терапії та терапії інкорпорованими радіоактивними фармакологічними препаратами (РФП) для лікування раку щитовидної залози - радіоактивним йодом, множинних метастазів кісток – радіоактивним фосфором та інш.

Найбільш поширеним способом опромінення є фракційний спосіб. Для опромінення злоякісних пухлин потрібні великі дози, які у свою чергу можуть спричинити ушкодження здорових тканин. Тому, для підведення оптимальної дози на патологічне вогнище з найменшим ушкодженням навколишніх здорових тканин, опромінення здійснюється різними методами - **статичним і динамічним** (розподіл дози у просторі-рис.7.4).

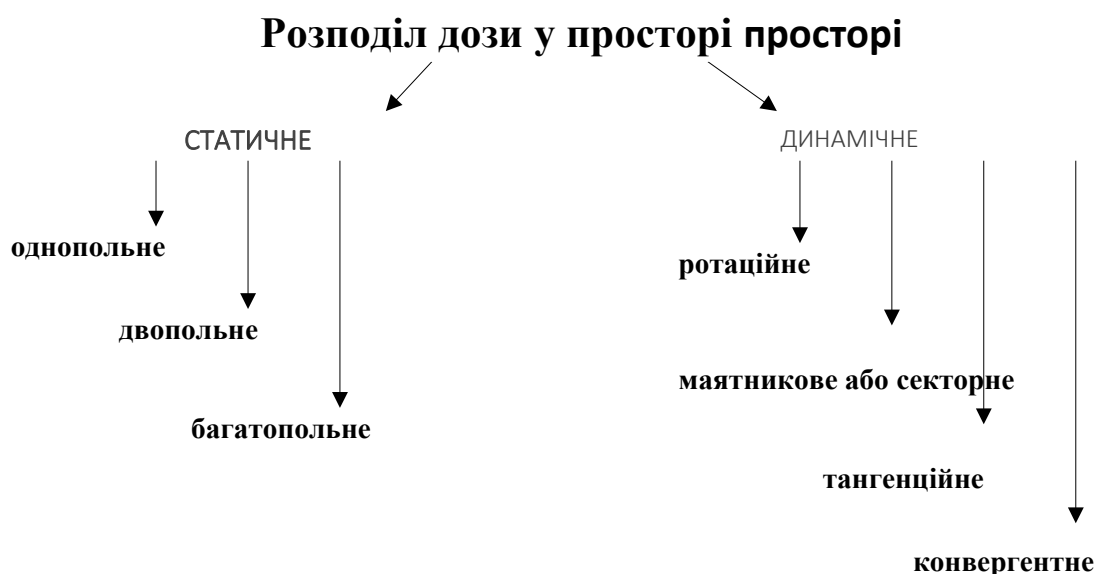


Рис. 7.4. Розподіл дози у просторі

Необхідною умовою променевого лікування онкологічних хворих є індивідуальний підхід. Для кожного хворого складається план лікування з урахуванням розміру (величини) патологічного вогнища, локалізації, розповсюдженості, морфологічної структури і оцінки загального стану хворого. В складанні плану лікування приймають участь три спеціалісти: лікар-онколог, променевий терапевт, хіміотерапевт.

Структура курсу променевої терапії складається з трьох періодів: **передпроменевого, променевого і післяпроменевого**, в кожному з яких проводиться:

ПЕРЕДПРОМЕНЕВИЙ ПЕРІОД:

- детальне обстеження хворого, встановлення показань і протипоказань до променевого лікування
- вибір виду променевого лікування і додаткових непроменевих методів лікування
- визначення топографо-анатомічних взаємовідношень пухлини з оточуючими здоровими органами та тканинами
- вибір оптимальної дози опромінення
- вибір оптимального режиму опромінення
- визначення технології опромінення
- підготовка шкіри до опромінення
- психологічна підготовка хворого

ПРОМЕНЕВИЙ ПЕРІОД:

- проведення опромінювання за встановленим планом
- застосування додаткових симптоматичних методів лікування
- догляд за хворими, при необхідності - корекція плану лікування

ПІСЛЯПРОМЕНЕВИЙ ПЕРІОД:

- спостереження за станом хворих;
- оцінка отриманих результатів лікування

В *передпроменевому періоді* проводиться детальне обстеження хворого: загальноклінічне, лабораторно-інструментальні дослідження (УЗД,

рентгенологічне, КТ, МРТ та ін.). Кожному хворому обов'язково проводиться гістологічне дослідження пухлини (пункційна біопсія).

Згідно клініко-морфологічних даних встановлюється клініко-морфологічний діагноз. Складається план променевого лікування в залежності від локалізації патологічного вогнища, його радіочутливості. Цей план лікування включає: наявність показань та протипоказань до променевого лікування, вибір виду променевого лікування, оптимальної дози опромінення, визначається режим і технологія опромінення.

Перед початком променевого лікування (на першому етапі) проводять топометричну підготовку хворого: визначають розташування пухлини, її межі по відношенню до сусідніх тканин та органів, а також виносять контур проекції пухлини на шкіру хворого. Визначення топографії пухлини дозволяє правильно вибрати вид опромінення, його енергію, методику опромінення (рис.7.5,7.6).

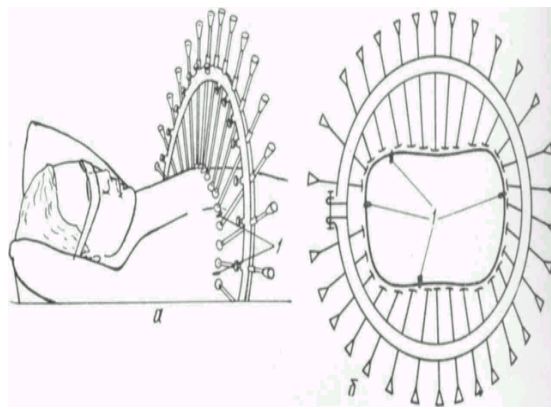


Рис.7.5. Схема виготовлення індивідуального поперечного перерізу тіла:

а — зняття контуру тіла на рівні проекційних позначок (1);

б — перенесення отриманого зовнішнього контуру на папір з визначенням проекції пухлини пухлини

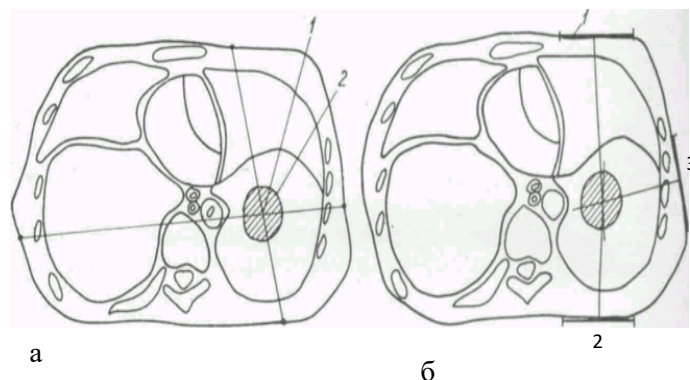


Рис.7.6. Визначення полів опромінення:

а — ескіз поперечного перерізу грудної порожнини хворого (1 – центр пухлини, 2 – контури пухлини)

б — визначення полів опромінення на ескізі поперечного перерізу грудної порожнини хворого (1 – пер

Лікар-радіолог повинен психологічно підготувати хворого до променевої терапії. Також необхідно підготувати шкіру до зовнішнього опромінювання, щоб вона не мала ушкоджень, не було шкірних захворювань, бо інакше при опроміненні буде швидко виникати променева реакція. Не слід також допускати дію інших хімічних та фізичних факторів на ділянки, які підлягають опроміненню.

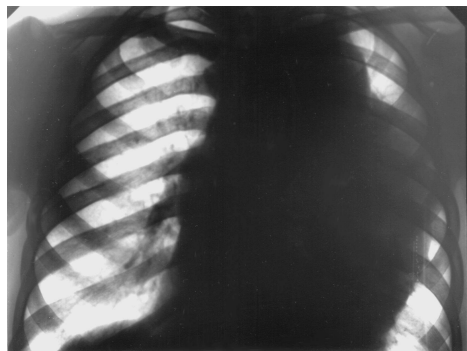
В *променевому періоді* проводять лікування хворого за складеним планом, в цьому ж періоді може здійснюватися корекція плану лікування. На фоні променевого лікування проводиться терапія супроводження, обумовлена загальним станом хворого.

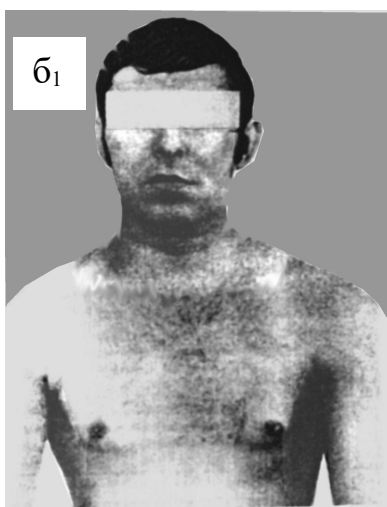
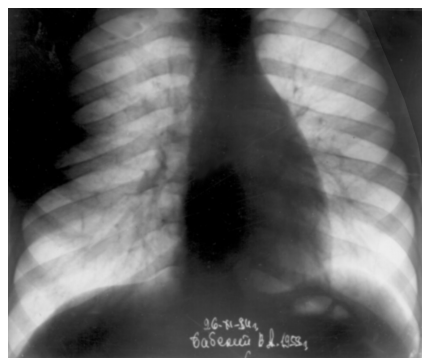
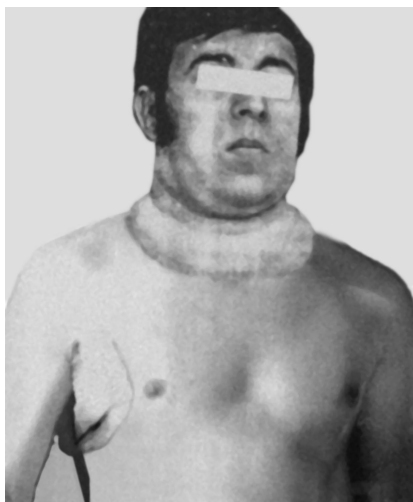Терапія супроводження включає в себе дезінтоксикаційні заходи, вживання препаратів, що підвищують захисні сили організму, вітамінотерапію, застосування антиоксидантів, а також профілактику місцевих та загальних променевих реакцій.

В *післяпроменевому періоді* проводиться оцінка ефективності безпосередніх результатів лікування, корекція подальшого лікування. На протязі перших 5-ти років диспансерний огляд хворого здійснюється онкологом, радіологом та хіміотерапевтом 2 рази на рік, а в наступні 5 років—1 раз на рік. Після десяти років спостереження (якщо не зареєстровано рецидиву захворювання) людина вважається здоровою і виключається із онкологічного реєстру.

a₁

a₂





б₂

Рис.7.6. Загальний вигляд хворого на хворобу Ходжкіна та рентгеногра-и органів грудної порожнини

(а₁,а₂ – до лікування; б₁,б₂ – після комплексного лікування)

1. Класифікація методів променевої терапії.
2. Визначення зовнішнього і внутрішнього методів опромінення.
3. Характеристика джерел іонізуючого випромінювання, які використовуються для променевої терапії.
4. Методи зовнішнього опромінення: далеко- та близькодистанційна рентгенотерапія. Апарати для рентгенотерапії.
5. Рентгенотерапевтичні апарати та фізико-технічні умови їх роботи.
6. Далекодистанційна гамма-терапія. Апарати для далекодистанційної гамма-терапії. Характеристика джерел гамма - випромінювання.
7. Статичні та динамічні методи опромінення. Показання для їх застосування. Характеристика кожного з цих методів.
8. Апарати, джерела, форми джерел, які використовуються для контактних методів лікування.
9. Контактні (аплікаційний, внутрішньотканинний, внутрішньопорожнинний) методи променевої терапії. Характеристика кожного з цих методів, показання для їх використання.
10. Визначення гамма-постійної радіоактивного препарату.

Іонізуюче випромінювання застосовується для лікування злоякісних новоутворень, а також для лікування непухлинних захворювань.

Променева терапія може бути ефективною лише при опроміненні пухлини в необхідній дозі і в оптимальні строки. Лікування буде мати позитивний ефект тоді, коли будуть виконані основні принципи променевої терапії:

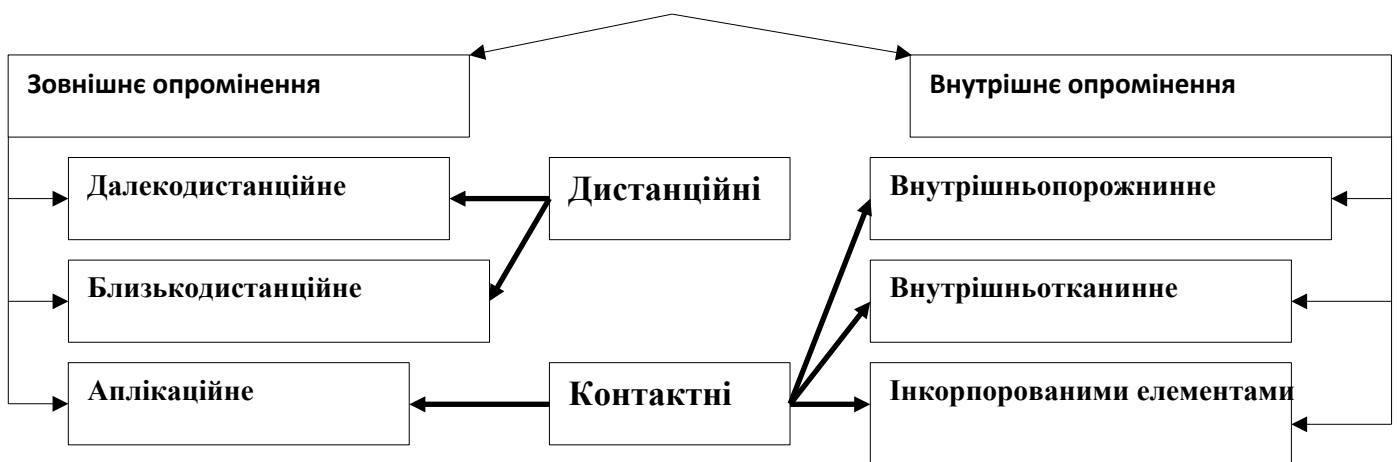
- підведення оптимальної дози до пухлини при мінімальному пошкодженні оточуючих здорових тканин і збереженні реактивності всього організму (тобто, щоб при цьому інтегральна доза була як можна меншою);
- своєчасність застосування променевої терапії на ранніх стадіях захворювання;
- одночасне опромінення патологічного вогнища і шляхів регіонарного метастазування;
- одночасно з проведенням променевої терапії застосування терапії супроводження з метою підвищення реактивності організму.

Для виконання основного принципу променевої терапії, в залежності

від розташування патологічного вогнища, використовують різні джерела випромінювання і застосовують різні засоби підведення дози до пухлинного вогнища.

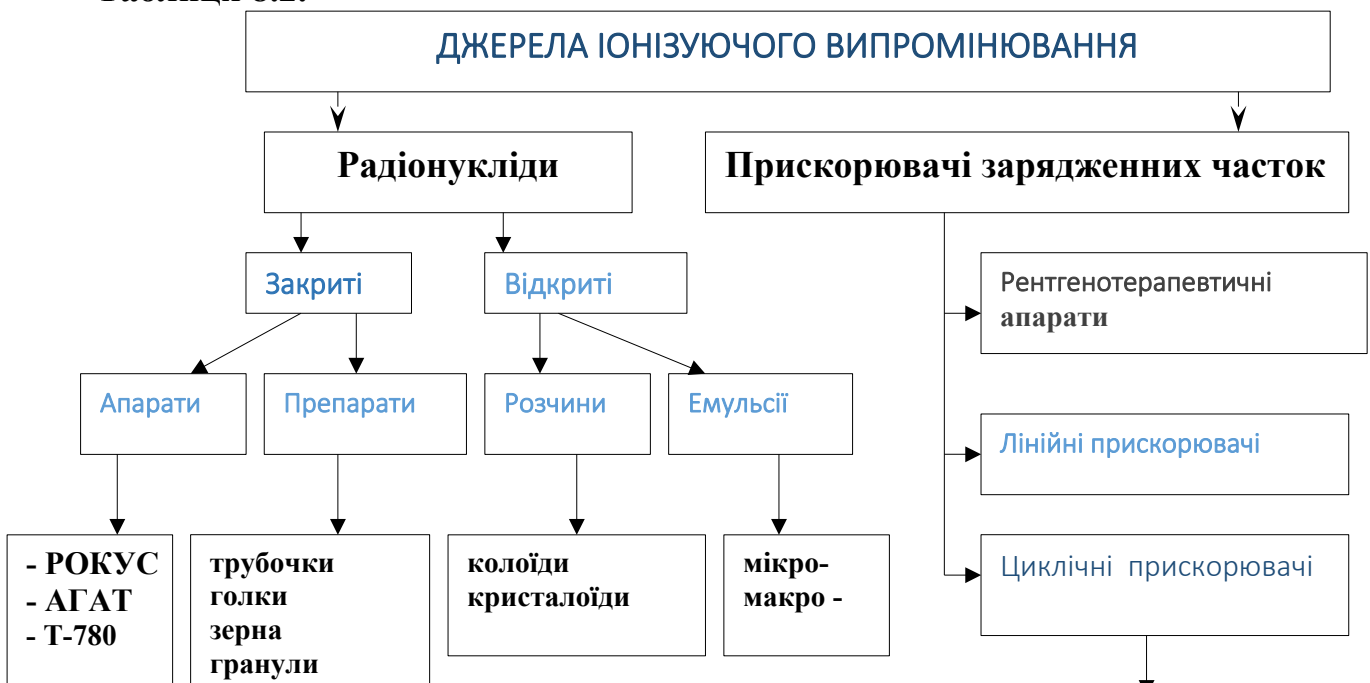
В залежності від розташування джерела випромінювання по відношенню до організму хворого виділяють: **зовнішнє** і **внутрішнє** опромінення (табл.8.1.) Якщо джерело опромінення розташовано поза межами організму- це **зовнішнє опромінення**, якщо джерело опромінення розташовано безпосередньо в організмі, то такий метод опромінення називається **внутрішнім методом**.

Таб.8.1. Методи променевої терапії



Джерела іонізуючих випромінювань, які застосовуються для цих методів можуть бути як у вигляді радіоактивних фармакологічних препаратів (відкриті джерела випромінювання), так і у вигляді закритих джерел випромінювання: радіонукліди (тобто радіоактивні джерела); прискорювачі заряджених частинок (табл.8.2.).

Таблиця 8.2.



Гамма випромінювачі: ^{60}Co , ^{137}Cs , ^{192}Ir , ^{182}Ta , ^{282}Cf , ^{125}I Бета випромінювачі: ^{89}Sr , ^{90}Y

Відкриті радіонукліди (джерела випромінювання) – це, в переважній більшості, рідкі радіоактивні препарати зі змішаним випромінюванням, які знаходяться в такій оболонці, або в такому фізичному стані, при якому можливо їх розповсюдження в оточуюче середовище. Це можуть бути розчини, які в свою чергу поділяються на кристалоїди і колоїди. Радіоактивні речовини використовуються також у вигляді інших відкритих джерел- суспензій (мікро- та макросуспензії).

Закриті радіонукліди мають захисну оболонку - фільтр, або знаходяться у такому фізичному стані, при якому неможливе їх розповсюдження в оточуюче середовище. Вони також застосовуються в апаратах для далекодістанційної променевої терапії, які поділяються на:

- статичні (джерело в процесі опромінення не рухається);
- динамічні (джерело в процесі опромінення може рухатися).

Джерелами випромінювання можуть бути: ^{60}Co , ^{137}Cs , ^{182}Ta , ^{192}Ir та інші. Закриті препарати можуть мати вигляд металевих трубочок, циліндрів, кульок, голок.

Джерелами іонізуючого випромінювання являються також **прискорювачі заряджених часток**, які поділяються на:

1. Рентгенотерапевтичні апарати: далекодістанційні (статичні, динамічні), близькодистанційні;
2. Лінійні прискорювачі, де прискорюються електрони, які безпосередньо використовуються для опромінення, або електрони, які гальмуються і перетворюються в гальмівне рентгенівське випромінювання високої енергії;
3. Циклічні прискорювачі (циклотрони, циклофазотрони), в яких прискорюються важкі іони (ядра водню, дейтерію, вуглецю, аргону).

Зовнішнє опромінення проводиться на різній відстані від джерела іонізуючого випромінювання до поверхні тіла хворого (відстань-джерело-шкіра ВДШ).

До зовнішніх методів опромінення відносяться :

1. Далекодистанційна променева терапія (ВДШ від 30 см до 1,5-2 м).
2. Близькодистанційна променева терапія (ВДШ від 1,5 см до 30 см).
3. Аплікаційний метод променевої терапії (ВДШ від 0 до 1,5 см).

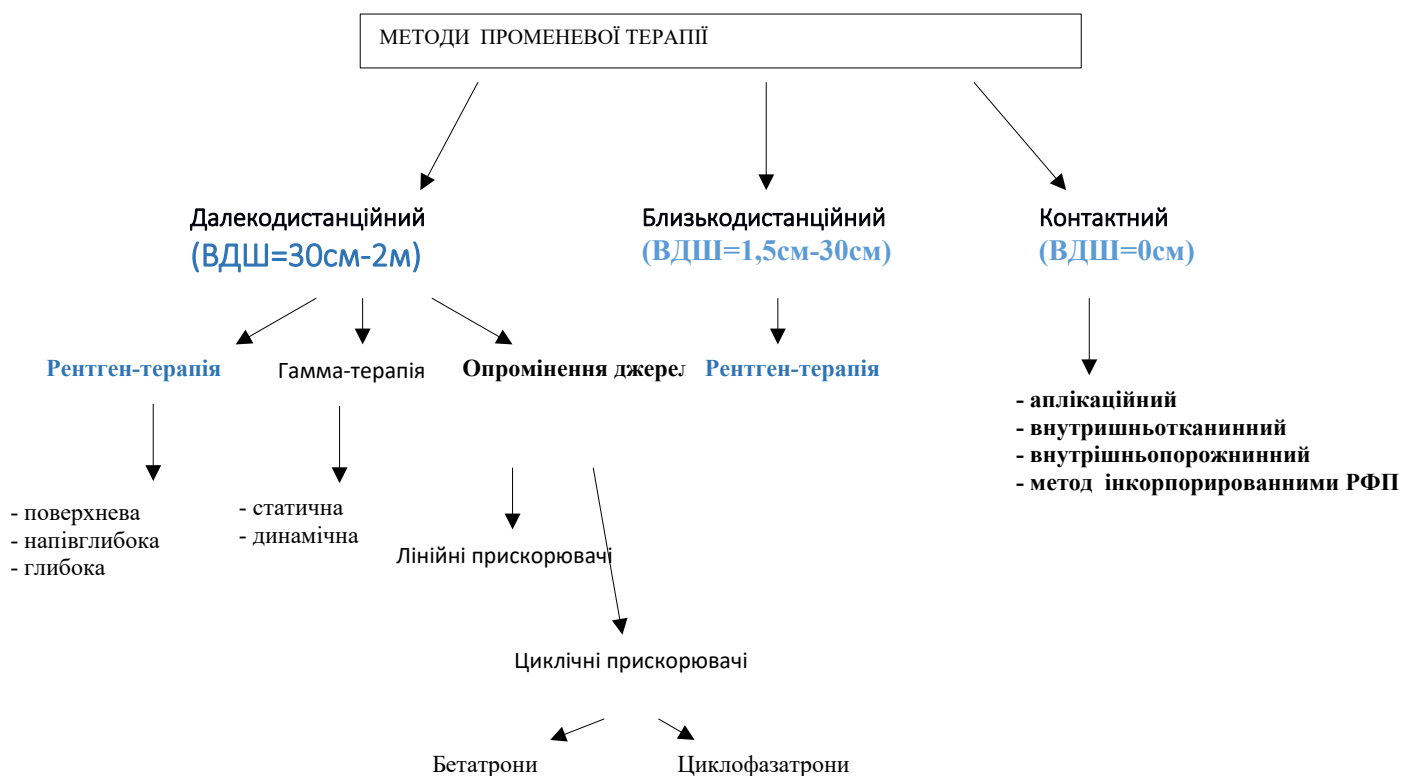
До внутрішніх методів опромінення відносяться:

1. Внутрішньопорожнинна променева терапія.
2. Внутрішньотканинна променева терапія.
3. Терапія інкорпорованими радіоактивними препаратами.

Всі методи внутрішнього опромінення і аплікаційний метод відносяться до **контактних** методів променевої терапії.

При **аплікаційному методі** опромінення джерело випромінювання розташовується безпосередньо на поверхні, яка підлягає опроміненню; безпосереднє введення джерела випромінювання в пухлину трактується, як **внутрішньотканинний метод** опромінення. Розміщення джерела випромінювання в природних порожнинах тіла хворого, називається **внутрішньопорожнинним методом** променевої терапії (табл.8.3.).

Таблиця 8.3.



ХАРАКТЕРИСТИКА МЕТОДІВ ПРОМЕНЕВОЇ ТЕРАПІЇ

Усі установки для дистанційної променевої терапії є стаціонарними і для експлуатації повинні бути розташовані в спеціальних приміщеннях. Відповідно до санітарно-гігієнічних норм, в залежності від джерела випромінювання кабінет повинен мати: кімнату, де міститься апарат для опромінення (процедурна), пульт керування апаратом (пультова). Усі приміщення повинні бути обладнані примусовою вентиляцією, а стіни збудовані з баритобетону. У рентгенотерапевтичних кабінетах для візуального контролю за хворими служить оглядове вікно з просвинценого скла, у гамма-терапевтичних кабінетах використовуються телевізійні установки.

РЕНТГЕНОТЕРАПІЯ

Одним з методів променевої терапії є **рентгенотерапія**. Джерелом випромінювання у рентгенотерапевтичних апаратах служить рентгенівська трубка (рис.8.1).

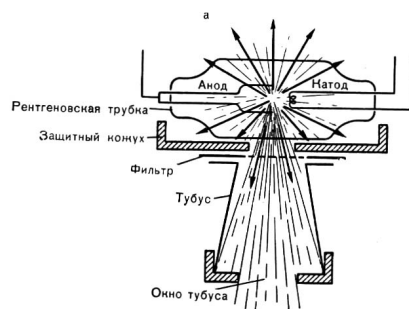


Рис. 8.1 Схема будови рентгенівського випромінювача рентгенотерапевтичного апарату

Рентгенівська трубка являє собою герметичну вакуумну колбу із впаяними електродами (катодною ниткою і анодною пластинкою), яка генерує рентгенівське випромінювання і може працювати при напрузі від 15 до 60 кВ (при близькодистанційній рентгенотерапії) і від 100 до 250 кВ (при далекодистанційній).

Пучок рентгенівського випромінювання містить фотони з різною енергією, що зумовлює їх різну проникаючу здатність. Для створення однорідного пучка випромінювання (зменшення кількості фотонів з низькою енергією) і придання більшій однорідності пучку використовують фільтри (рис.8.2).

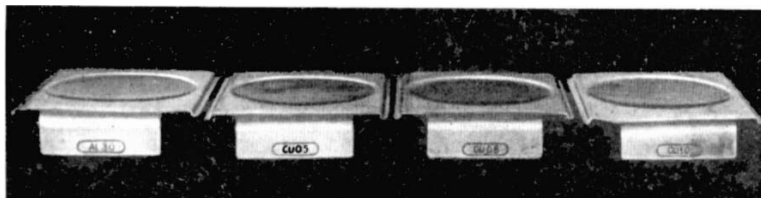


Рис.8.2 Набір фільтрів для рентгенотерапевтичного апарату

Фільтри – алюмінієві або мідні пластини різної товщини. Для відсікання більшої частини низькоенергетичних фотонів використовують пластини

більшої товщини і щільності. В рентгентерапевтичних установках застосовують стандартний набір фільтрів з алюмінію і міді.

У рентгентерапевтичних апаратах рентгенівська трубка поміщена у захисний кожух з вихідним отвором, на якому розміщують змінні тубуси різних розмірів (рис.8.3).



Рис.8.3 Набір тубусів для теледистанційного рентгентерапевтичного апарату

Тубус служить для формування поля опромінення, дозволяє фіксувати потрібну відстань від джерела випромінювання до поверхні тіла і направляти пучок випромінювання на вогнище.




Рис.8.4 Рентгентерапевтичний апарат РУМ-17

Для теледистанційної рентгенотерапії у лікувальних закладах використовують рентгенівські медичні установки: РУМ-17 (рис. 8.4.).

Змінюючи напругу на рентгенівській трубці можна генерувати випромінювання різної проникаючої здатності. В залежності від розташування патологічного вогнища теледистанційна рентгенотерапія поділяється на:

- поверхневу
- напівглибоку
- глибоку

Поверхнева – використовується при розташуванні патологічного вогнища на глибині до 1 см від поверхні шкіри. Напруга = 100-120 кВ, фільтр алюмінієвий – 3 мм товщиною.

Напівглибока - використовується при розташуванні патологічного вогнища на глибині до 3 см від поверхні шкіри. Напруга = 140-160 кВ, фільтр 0,5 мм міді + 3 мм алюмінію.

Глибока - використовується при розташуванні патологічного вогнища на глибині до 5 см від поверхні шкіри. Напруга = 180-230 кВ, фільтр 1 мм міді + 5 мм алюмінію.

Розміри тубуса вибираються в залежності від величини патологічного вогнища з включенням в зону опромінення не менше 1 см здорових тканин. Тубуси мають квадратну, прямокутну форму, розмірами від 4x4см до 12x16см. При проведенні поверхневої рентгенотерапії відстань від джерела випромінювання до шкіри (ВПШ) становить 30 см, а при напівглибокій і глибокій рентгенотерапії – 40-50 см.

Для проведення **близькодистанційного** методу рентгенотерапії використовують апарат РУМ-7, РУМ-21. РУМ-7 має (на відміну від далекодистанційного апарату) рентгенівську трубку з боковим отвором, закритим берилієвим диском товщиною 1мм . Апарат працює із змінними алюмінієвими фільтрами товщиною 0,1; 0,5; 1; 2,5 мм. Тубуси мають круглу, овальну, прямокутну та квадратну форми і дозволяють опромінювати площу до 25 см² (рис.8.5).




Рис.8.5 Набір тубусів для близькодистанційного зовнішнього опромінення

ВПШ при близькодистанційній рентгенотерапії складає від 1,5 до 30 см при розташуванні патологічного вогнища на глибині до 0,5-0,7 см від поверхні шкіри. Але частіше тубуси апарату забезпечують відстань в межах 10 см. В зону опромінення включається не менше 0,5 см оточуючих здорових тканин.

Різновидністю близькодистанційної рентгенотерапії є **ультрам'яка рентгенотерапія** (промені Буккі), які генеруються при напрузі від 10 до 20 кВ. Проникаюча здатність променів Буккі в тканинах – шкірі, слизових оболонках не перевищує 1,5 мм. Ці промені застосовують при лікуванні поверхнево розташованих запальних процесів, дерматитів, гіперкератозу, блефаритів, кон'юнктивітів.

ДАЛЕКОДИСТАНЦІЙНА ГАММА -ТЕРАПІЯ

На сучасному етапі для лікування злоякісних пухлин, розміщених глибоко в організмі, використовують гамма-терапевтичні апарати з джерелом випромінювання ⁶⁰Со (середня енергія гамма-квантів 1,25 МеВ, період

напіврозпаду $T_{1/2}=5,3$ роки) АГАТ-С (для статичного опромінення), (рис.8) РОКУС-М (ротаційно-конвергентна установка), (рис.7) АГАТ-Р (для ротаційного опромінення) та лінійні прискорювачі електронів (ЛПЕ), або бетатрони з енергією від 6 до 23 МеВ.

Гамма-терапевтичні апарати складаються з:

- радіаційної головки (виготовлена із свинцю, сплаву важких металів вольфраму, урану), де міститься джерело гамма-випромінювання; джерело випромінювання складається з набору таблеток радіоактивного ^{60}Co , поміщених в ампулу із нержавіючої сталі, яка поглинає бета-випромінювання; в радіаційній головці розміщується вихідний отвір, через який здійснюється вихід пучка опромінення тільки в одному напрямку, яке у свою чергу закривається затвором, виготовленим з вольфраму; формування поля опромінення здійснюється за допомогою діафрагми; (рис.8.6).
- штативу, на якому утримується радіаційна головка;
- лікувального столу, який легко переміщується в усіх можливих площинах; (рис.8.7.,8.8.)
- пульта управління для забезпечення дистанційного керування;
- переговорного пристрою;
- системи спостереження (відеокамера).

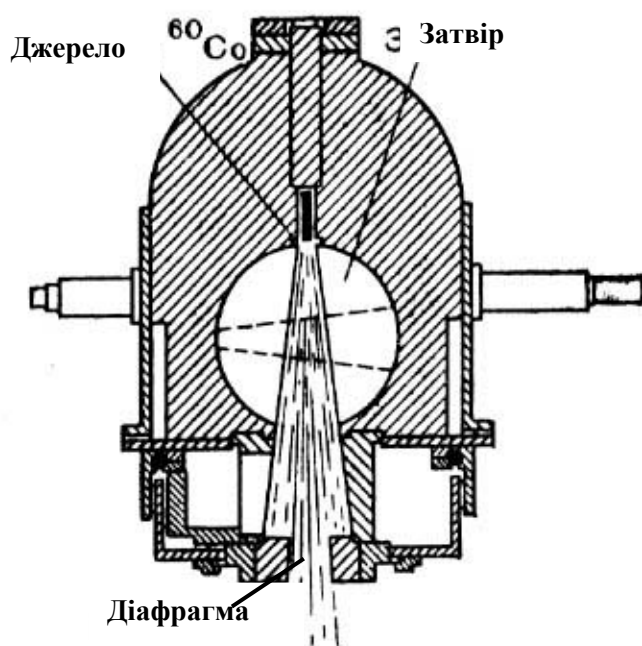


Рис. 8.6. Будова гамма-терапевтичної установки




Рис. 8.7. Гамма-терапевтична установка "POKUS-M"




Рис. 8.8. Гамма-терапевтична установка

Загальновідомо, що для опромінення злжкісних пухлин потрібні великі дози, які у свою чергу можуть спричинити ушкодження здорових тканин. Тому, для підведення оптимальної дози на патологічне вогнище з найменшим ушкодженням навколишніх здорових тканин, опромінення здійснюється різними методами - статичним і динамічними (методи розподілу дози у просторі).

Статичним називається опромінення, при якому джерело випромінювання протягом всього сеансу лікування знаходиться нерухомо по відношенню до тіла хворого. Відстань від джерела випромінювання до поверхні тіла хворого становить 75 см. Для збільшення поля опромінення ВДШ може збільшуватися до 1-2 метрів. Статичне опромінення може проводитись у вигляді однопольного, трьохпольного або з більшою кількістю полів опромінення (рис. 8.9).

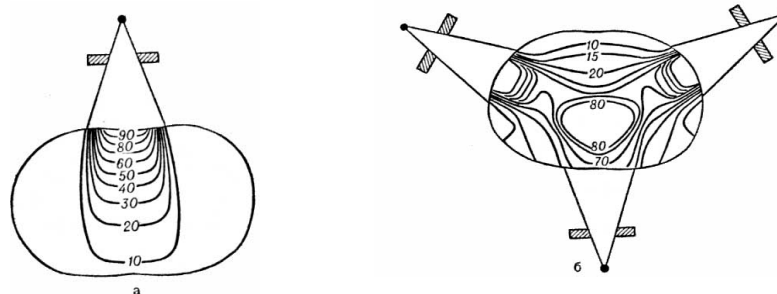


Рис. 8.9 Статичне однопольне (а) та багатопольне (б) опромінення

При статичному опроміненні великої площі з метою зменшення дози на шкіру застосовують **гратчасті** фільтри. Для створення фігурного поля опромінення використовують **свинцеві блоки** різної форми. В ділянках, які мають анатомічну нерівність, для створення рівномірного опромінення пухлини використовують **клиновидні** фільтри.

Динамічним називається опромінення, при якому джерело опромінення рухається навколо тіла людини. Розрізняють наступні види динамічного опромінення:

- ротаційний;
- маятниковий або секторний;
- тангенційний;
- конвергентний.

Ротаційним називають опромінення, при якому джерело випромінювання обертається навколо тіла хворого по дузі 360° . Цей метод застосовується при лікуванні раку середньої третини стравоходу, середостіння, шийки і тіла матки, тобто коли вогнище розташоване вздовж центральної осі тіла людини.

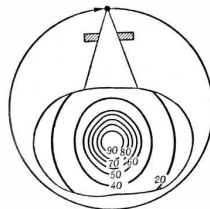


Рис. 8.10. Рухоме-ротаційне опромінення (360°)

При **маятниковому (секторному)** методі рух джерела випромінювання здійснюється в заданому секторі (по дузі менше від 360°). Використовується цей метод для лікування пухлин, розташованих ексцентрично відносно осі тіла людини (рак нижньої третини стравоходу, прямої кишки, середостіння, сечового міхура) (рис.8.11).

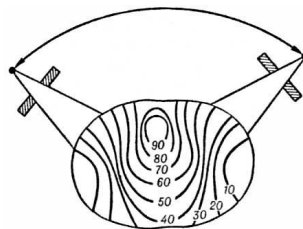


Рис. 8.11. Рухоме-секторне (маятникове) опромінення

Тангенційне опромінення характеризується тим, що пучок випромінювання направлений по дотичній до поверхні тіла хворого і

застосовується для лікування раку молочної залози, пухлин верхньої щелепи, метастазів у плевру (рис. 8.12).

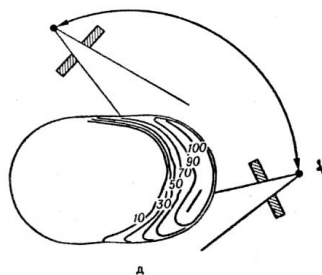


Рис. 8.12. Тангенційне опромінення (по дотичній)

Конвергентне опромінення характеризується тим, що центральний пучок випромінювання направлений до повздожньої осі тіла хворого під кутом від 30° до 60° , що змінюється. Використовується для лікування пухлин, що займають велику площу і розташовані на глибині від 3 до 6 см від поверхні шкіри (метастази раку в м'якій тканині).

Характеризуючи близько і далекодістанційні методи променевої терапії, бачимо, що за допомогою цих методів можна проводити опромінення патологічних вогнищ, розташованих на різній глибині. Так, при далекодістанційній рентгенотерапії опромінюються вогнища, розташовані на глибині до 4-5 см, а при гамма-терапії – на глибині до 10 см. Якщо ж вогнище розташовано глибше, повинні використовуватися промені з більшою енергією, які отримують за допомогою лінійних або циклічних прискорювачів.

При опроміненні м'якими променями (особливо при близькодістанційній рентгенотерапії) спостерігається крутий спад дози. При глибокій рентгенотерапії спад дози буде більш повільний і вже на глибині 4 см залишається 60 % від дози на поверхні.

При гамма-терапії 50% дози знаходиться на глибині 10 см, а при використанні корпускулярного опромінення (важкі іони) – доза на поверхні буде меншою, ніж на глибині (рис. 8.13).

При опроміненні приділяється велика увага дозі на шкірі, яка більш чутлива до опромінення, ніж підшкірна жирова клітковина.

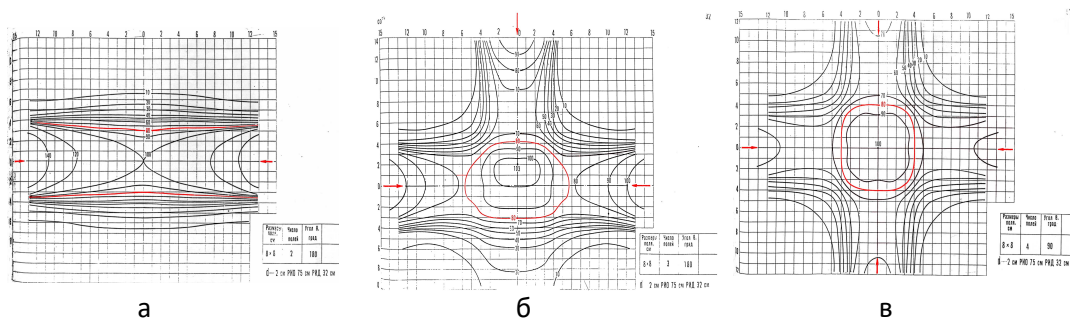


Рис. 8.13. Дозний розподіл при статичному багатопольному опроміненні на гамма-терапевтичній установці:

- а) двопільне опромінення;**
- б) трьохпольне опромінення;**
- в) чотирьохпольне опромінення.**

Регулюючи енергію позитивних іонів, можна отримати необхідне підвищення дози на глибині патологічного вогнища. Крім того, доза буде значно збільшуватись на глибині і може бути навіть в 2-3 рази більшою, ніж на поверхні, досягаючи максимуму у центрі патологічного вогнища. Це підвищення дози називається – пік Брега.

КОНТАКТНІ МЕТОДИ

До групи контактних методів опромінення відносять методи, при яких джерело випромінювання у вигляді радіоактивного препарату розташовують безпосередньо на поверхні патологічного вогнища, вводять в порожнину або безпосередньо у пухлину.

В залежності від розташування опромінюваного вогнища виділяють три основних методи контактної променевої терапії: **аплікаційний, внутрішньопорожнинний та внутрішньотканинний**. Для всіх цих методів лікування характерним являється те, що:

- максимум дози знаходиться в прилеглих до препарату тканинах, а по мірі віддалення від джерела круто падає;
- необхідні особливі заходи безпеки для охорони навколишнього середовища від радіоактивного забруднення у зв'язку із розміщенням відкритих радіоактивних препаратів на поверхні чи всередині тіла хворого;
- для контактних методів застосовуються радіоактивні препарати з невисокою потужністю дози, що дозволяє проводити безперервне опромінення протягом кількох годин чи днів.

Для контактних методів променевої терапії використовують гамма- та бета- джерела випромінювання. До гамма-джерел випромінювання відносяться: ^{60}Co , ^{137}Cs , ^{182}Tl , ^{192}Ir ; до бета-джерел відносяться – ^{32}P , ^{90}Sr , ^{90}Y , ^{204}Tl , ^{198}Au , до джерел змішаного типу - ^{131}I .

За формою джерела випромінювання бувають:

- лінійні (циліндри, голки);
- об'ємні (кульки, зерна, гранули);
- шовний матеріал (кетгут, скобки);
- розчини (кристалоїди, колоїди).

Аплікаційний метод опромінення – це лікувальна процедура, при якій радіоактивні препарати розміщують на поверхні шкіри або слизових оболонок

при допомозі аплікаторів. Для лікування злоякісних новоутворень у випадку, коли товщина пухлини не перевищує 1-3 мм, а діаметр 1,5-2 см використовується бета-аплікаційний метод. Препарати, що випромінюють бета-частинки поміщують у пластмасу або наносять на плівку, яку моделюють точно по формі патологічного вогнища. Аплікатор фіксують до тіла. Цей метод частіше застосовується при лікуванні злоякісних новоутворень рогівки, кон'юнктиви, раку шкіри повік.

Для лікування злоякісних новоутворень шкіри і слизових оболонок, розповсюджених на глибину до 2 см, використовують гамма-терапію. Препарати для гамма-терапії розташовують на муляжі, виготовленому з пластмаси (рис.8.14). Для рівномірного розподілу дози, розмір муляжу повинен перевищувати розмір пухлини на 1 см, а радіоактивні препарати розміщують в одній площині у вигляді трикутника, квадрата, багатокутника. Виготовлений муляж разом із радіоактивними препаратами фіксують на опромінюваній поверхні при допомозі бинтів чи спеціальних фіксаторів. При аплікаційному методі опромінення може бути безперервним або перервним (4-10 годин щодня до досягнення лікувальної дози). Сеанс опромінення проводиться в спеціальній палаті, обладнаній захисними екранами, оскільки пацієнт є джерелом випромінювання.

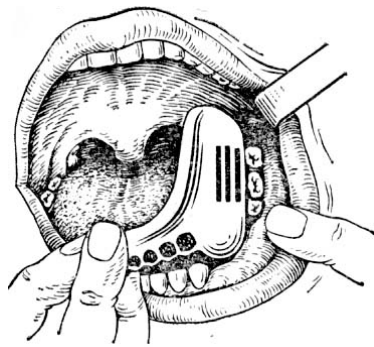


Рис.8.14. Муляж (аплікатор) з радіоактивними препаратами для лікування раку слизової оболонки щоки

Всі наступні контактні методи відносяться до внутрішнього методу променевої терапії.

Внутрішньопорожнинний метод – застосовується з метою підведення джерела випромінювання максимально близько до пухлини, що локалізується у стінці будь-якої порожнини тіла чи порожнистого органу. Безпосередній контакт радіоактивного препарату з патологічним вогнищем дозволяє отримати високу поглинуту дозу в стінках природної порожнини при відносно малих дозах за її межами. Для цього методу застосовують як гамма - , так і бета-випромінювачі. Показанням до використання внутрішньопорожнинної гамма-терапії є: рак вульви, вагіни, шийки і тіла матки, прямої кишки, сечового міхура, стравоходу, ротової порожнини. У цих випадках, застосовують

спеціальні фіксатори (ендостати) для фіксації радіоактивних препаратів у необхідному положенні. (рис.8.15)

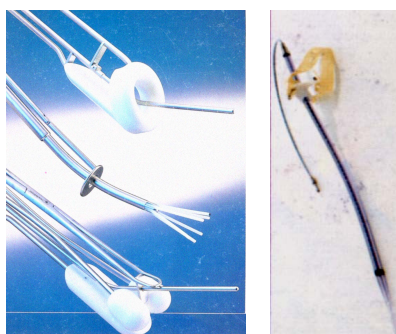


Рис.8.15. Фіксатори (ендостати) для розміщення радіоактивних джерел у порожнині, яка опромінюється

Правильність розміщення ендостату в порожнині органу перевіряють за допомогою рентгенографії. Після цього, у спеціальній процедурній, де проводиться сеанс опромінення, ендостат під'єднують до шлангів апарату і за допомогою автоматичних засобів радіоактивні препарати вводять в ендостат. Послідовне введення ендостату в порожнину і джерел випромінювання (двоетапне введення) отримало назву **remote afterloading**. Автоматична система подачі радіоактивних речовин в ендостат, введений в порожнистий орган, покладений в основу роботи шлангових апаратів типу АГАТ-В, АГАТ-ВУ (заряд ^{60}Co), Селектрон (заряд ^{137}Cs) (рис. 8.16)




Рис.8.16. Процедурна з дистанційним введенням джерел випромінення у порожнину

Такі апарати мають сховища для радіоактивних препаратів, набір ендостатів для пухлин різних локалізацій, механічну чи пневматичну системи для транспортування препаратів із сховища по шлангу в фіксатор (ендостат).

Для лікування хворих цим методом застосовують також рентгенівські промені (РУМ-22), на апаратах, які мають трубку Шауля з винесеним анодом і діаметром тубусу 18 мм, який дозволяє опромінювати мигдалини, шийку матки, пряму кишку (нижньоампулярний відділ).

Різновидністю внутрішньопорожнинного методу являється бета-терапія, яка здійснюється шляхом прямого введення рідкого радіоактивного препарату в закриті порожнини тіла (черевну, плевральну, субарахноїдальний простір головного та спинного мозку) при множинних метастазах у стінки цих порожнин. З цією метою використовують колоїдні розчини радіонуклідів ^{90}Y , ^{198}Au , 90% об'єму яких осідає на серозних оболонках (енергія бета-випромінювання поглинається, основним чином, на глибині 1-3 мм), а тільки 10% розноситься по лімфатичних та кровоносних судинах і захоплюється елементами ретикуло-ендотеліальної системи.

Всі маніпуляції з відкритими радіоактивними препаратами проводять за захисними ширмами спеціальним захисним інструментом, а хворий після введення йому препаратів, стає джерелом випромінювання і ізолюється у спеціальну палату на час, що складає 4-5 періодів напіврозпаду радіоактивної речовини.

Внутрішньотканинний метод - метод променевої терапії при якому радіоактивні препарати вводять безпосередньо у тканину злоякісної пухлини.

Розрізняють внутрішньотканинну гамма- і бета-терапію. Для гамма-терапії використовують закриті радіоактивні препарати у вигляді голок, гранул, зерен, шовного матеріалу, де джерелом випромінювання є ^{60}Co , ^{137}Cs , ^{182}Tm , ^{192}Ir . (рис. 8.17)

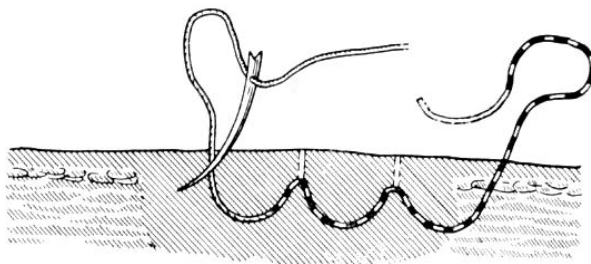


Рис.8.17. Прошивання пухлини нейлоновими нитками, що містять гранули з ^{60}Co

Для прошивання пухлини використовують нейлонові трубочки, в порожнині яких знаходиться радіоактивний препарат; для ушивання культі легенів після екстирпації використовуються провідники, з яких виготовляють скобки; для опромінення пухлини в неї вводять також радіоактивні голки. Голки розташовують паралельними рядами на відстані 1-1,2 см одна від одної у вигляді прямокутника чи інших фігур для створення рівномірного дозного поля. При цьому методі здійснюється лише безперервне опромінення до необхідної сумарної дози.

Для внутрішньотканинної бета-терапії використовують, переважно, відкриті форми радіоактивних препаратів. Це колоїдні розчини і суспензії радіонуклідів ^{198}Au , силікону ^{90}Y .

Введення колоїдних розчинів у пухлину (внутрішньопухлинна променева терапія) здійснюється через тонкі ін'єкційні голки, які попередньо вводять в пухлину паралельними рядами на відстані 5-10 мм одна від одної. Кількість радіоактивного розчину для рівномірного опромінення повинна становити $1/3$ об'єму пухлини.

Хворі, для лікування яких застосували внутрішньотканинний метод, знаходяться у спеціальних "активних" палатах із захисними пристроями до моменту видалення джерел випромінювання, а при бета-терапії - протягом 4-5 періодів напіврозпаду радіоактивного препарату.

Одним із різновидностей внутрішньотканинної терапії є метод вибіркового накопичення препарату в злоякісних пухлинах – **терапія інкорпорованими радіоактивними препаратами**. Цей метод базується на здатності деякими тканинами тропно (вибірково) накопичувати радіоактивні елементи. Найчастіше при цьому методі застосовують радіоактивні речовини ^{131}I , ^{32}P , ^{89}Sr , які вводять перорально, внутрішньовенно.

Радіоактивний йод використовується при лікуванні раку щитовидної залози, тиреотоксикозі, при метастазах раку щитовидної залози у легені.

Радіоактивний фосфор використовують для лікування множинних метастазів у кістки.

При внутрішньотканинній і внутрішньопорожнинній променевій терапії доза для лікування інкорпорованими препаратами визначається розрахунковим шляхом, виходячи із кількості радіоактивного препарату, виду випромінювання, часу перебування радіоактивного препарату по відношенню до маси патологічного вогнища. Для розрахунку дози від таких радіоактивних препаратів як трубочки, палички використовується така величина **як гамма-постійна радіоактивного препарату**. *Гамма-постійна* –це доза від 1 мКі радію на відстані 1 см. Вона являє собою дозу опромінення від певної кількості препарату за певний час. Гамма-постійна $^{226}\text{Ra}=8,4 \text{ P/год}$.

Якщо використовується одне джерело, то розрахунки проводяться математичним методом, при застосуванні двох і більш джерел, складні математичні розрахунки здійснюються за допомогою обчислювальної техніки.

Для ^{60}Co гамма- постійна-13,5 Р/год. Гамма промені ^{60}Co мають більшу енергію, тому вони формують більшу дозу. Для розрахунку дози опромінення при контактних методах використовується ще таке поняття, **як гамма- еквівалент радію**, тобто співвідношення дози гамма-випромінювача до радію, який є еквівалентом радіоактивності. Якщо 13,5 (гамма-постійна ^{60}Co) поділити на 8,4(гамма-постійна ^{226}Ra) то гамма- еквівалент ^{60}Co буде дорівнювати 1,68. Це табличне значення. При введенні радіоактивного препарату доза залежить від активності (в Бк, мКі), енергії випромінювання (чим більша енергія, тим більша доза), від часу, від геометричного фактору (яка частина поглинається: бета-промені всі будуть поглинені, а із гамма- променів всього 10%), від маси, в якій розподіляються промені.

Матеріали щодо активації здобувачів вищої освіти під час

проведення лекції: питання, ситуаційні задачі тощо (за необхідності):

1. Місце променевої терапії в системі лікування різних захворювань. Визначення і задачі променевої терапії.
2. Показання і протипоказання для призначення променевої терапії.
3. Дозиметрична характеристика рентгенівського, гама випромінювання та випромінювання джерелами високих енергій. Ізодозні лінійки. Визначення поверхневої та глибинної доз.
4. Вибір оптимальної дози опромінення при непухлинних захворюваннях.
5. Вибір оптимальної дози опромінення при злоякісних новоутвореннях.
6. Механізм протизапальної дії іонізуючого випромінювання.
7. Механізм радіаційного пошкодження клітин пухлини.
8. Основний принцип променевої терапії.
9. Програми променевого лікування і їх задачі.
10. Комбінований, комплексний, поєднано-променевий методи променевої терапії, їх задачі.
11. Поняття радіочутливості, радіотерапевтичний інтервал.
12. Радіомодифікуючі засоби (фактори) підвищення радіотерапевтичного інтервалу.
13. Структура курсу променевої терапії.
14. Характеристика і задачі кожного з періодів променевої терапії.

Загальне матеріальне та навально-методичне забезпечення

лекції:

- лекційні аудиторії за планом учбового відділу ОНМедУ
- проектор, екран
- презентація
- ПК

Список використаних джерел.

Основна:

1. Ковальський О. В. Радіологія. Променева терапія. Променева діагностика : підруч. Для студ. вищ. мед. навч. закл. IV рівня акредитації / О. В. Ковальський, Д. С. Мечев, В. П. Данилевич. - 2-ге вид. - Вінниця: Нова книга, 2017. - 512 с.
2. Методи променевої діагностики Навчальний посібник (Протокол ЦМР №5 від 25.05.17р.) Н.В. Туманська, К.С. Барська.143с
3. Радіологія. Навчально-методичний комплекс навчальної дисципліни «Радіологія» для студентів III курсу I та II медичного факультету ВНМЗ освітньо-кваліфікаційного рівня «спеціаліст» напряму 1201 «Медицина» спеціальності 7.12010001 «Лікувальна справа», 7.12010002 «Педіатрія» / Н.В. Туманська, С.О. Мягков, О.Г. Нордіо., Т.М. Кічангіна – Запоріжжя: ЗДМУ, 2018. – 153 с.
4. Радіологія Ковальський О. В. Радіологія. Променева терапія. Променева діагностика :підруч. для студ. вищ. мед. навч. закл. IV рівня акредитації / О. В. Ковальський, Д. С. Мечев, В. П. Данилевич. - 2-ге вид. - Вінниця: Нова книга, 2017. - 512 с.

Додаткова.

1. Радіологія (променева діагностика та променева терапія). Тестові завдання. Частина 1. Київ, Книга плюс. 2015. -104 с.
2. Радіологія (променева діагностика та променева терапія). Тестові завдання. Частина 2. Київ, Книга плюс. 2015. -168 с.
3. Радіологія (променева діагностика та променева терапія). Тестові завдання. Частина 3. Київ, Книга плюс. 2015. -248 с.